








SIGILLVM · VNIVERSITATIS · CALIFORNIENSIS
FIAT LVX
MDCCCLXVIII
EX LIBRIS











# CENTRALBLATT

FÜR PRAKTISCHE

# AUGENHEILKUNDE.

HERAUSGEGEBEN

VON


DR. J. HIRSCHBERG,
O. HON.-PROFESSOR AN DER UNIVERSITÄT BERLIN,
GEH. MED.-RAT.

DREISSIGSTER JAHRGANG.

MIT ZAHLREICHEN ABBILDUNGEN IM TEXT.



LEIPZIG,
VERLAG VON VEIT & COMP.
1906.




Druck von Metzger & Wittig in Leipzig.

# Inhalt.

## I. Originalaufsätze.





## II. Klinische Beobachtungen.

# Sachregister.

* Originalartikel.

# Autorenregister.

* Originalartikel.



# Centralblatt

## für praktische

# AUGENHEILKUNDE.

Herausgegeben von

**Prof. Dr. J. Hirschberg, Geh. Med.-Rat, in Berlin.**

Unter ständiger Mitwirkung der Herren Dr. Ancke in München, Dr. Berger in Paris, Prof. Dr. Birnbacher in Graz, Dr. Brailey in London, Dr. Bruns in Steglitz, Geh. Med.-Rat Prof. Dr. H. Cohn in Breslau, Doz. Dr. Cl. du Bois-Reymond in Berlin, Dr. Crzellitzer in Berlin, Prof. Dr. E. Emmert in Bern, Prof. Dr. C. Gallenga in Parma, Dr. Ginsberg in Berlin, Prof. Dr. Goldzieher in Budapest, Dr. Gordon Norrie in Kopenhagen, Dr. Hamburger in Berlin, Prof. Dr. Horstmann in Berlin, Dr. Issigonis in Smyrna, Prof. H. Knapp in New York, Prof. Dr. Krückow in Moskau, Dr. Loeser in Berlin, Prof. Dr. Magnus in Breslau, Major F. P. Maynard, I. M. S. Calcutta, Dr. F. Mendel in Berlin, Dr. Moll in Berlin, Dr. Neuburger in Nürnberg, Dr. Pergens in Maeseyck, Prof. Dr. Peschel in Frankfurt a. M., Dr. Purtscher in Klagenfurt, Dr. M. Reich in Petersburg, Med.-Rat Dr. Scheer in Oldenburg, Prof. Dr. Schenkl in Prag. Prof. Dr. Schwarz in Leipzig, Dr. Spiro in Berlin, Dr. Steindorff in Berlin. Dr. Stiel in Köln.

Monatlich ein Heft. Preis des Jahrganges 12 Mark. Zu beziehen durch alle Buchhandlungen des In- und Auslandes und die Postanstalten des Deutschen Reiches.

**1906. Dreißigster Jahrgang. Januar.**



## Unser Programm.

Wir beginnen den dreißigsten Jahrgang des Centralblattes für praktische Augenheilkunde. Der Begründer ist Herausgeber geblieben während der ganzen Zeit. Das Programm ist unverändert: die Errungenschaften unsrer klassischen Epoche zu sichten und dieselben nebst den neueren Fortschritten zum Allgemeingut des ärztlichen Standes zu machen; dem praktischen Arzt wie dem Augenarzt ein klares Bild des augenärztlichen Wissens und Könnens zu zeichnen und jede Bereicherung sofort in kurzer, aber vollständiger und dabei einfacher Darstellung zugänglich zu machen. Das Centralblatt vertritt keine besondre Richtung, sondern die Wissenschaft; es dient keiner Partei, sondern der Gerechtigkeit.

Als das Centralblatt für praktische Augenheilkunde begründet wurde, war es ohne gleichen. Seitdem hat es zahlreiche Nachahmer gefunden, aber stets seine Stellung behauptet. Es ist eine internationale Monats-Schrift der gesamten Augenheilkunde in deutscher Sprache.

---

# Über das angeborene Lymphangiom der Lider, der Orbita und des Gesichtes.

Von **J. Hirschberg.**

Wer irgend ein zur Geschwulstlehre gehöriges Kapitel bearbeiten will, wird immer gut tun, mit R. Virchow's Geschwulstlehre anzufangen. Aus dieser lernen wir die folgenden Sätze:[1]

„In der Tat gibt es auch ein Angioma lymphaticum s. Lymphangioma .... Hierher gehört auch die Makroglossie, die Makrochilie ..., ferner die partielle Hypertrophie des Gesichtes ... als angeborene Störung, welche man als Naevus lymphaticus bezeichnen kann.... Solche Veränderungen stehen der Elephantiasis (Arabum) ganz nahe.... Auch bei den Lymphangiomen handelt es sich keineswegs nur um einfache Ektasien gewöhnlicher Lymphgefäße, sondern zum Teil um Hyperplasie mit Ektasie der alten, zum Teil um eigentliche Neoplasie von Lymphgefäßen.... Eine Kombination von Lymph-Angiomen mit Blut-Angiomen kann zustande kommen."

Hierin ist das wichtigste von dem enthalten, was für meine beiden Beobachtungen, die ich alsbald schildern werde, in Betracht kommt. Aber für die Seltenheit der Fälle spricht die Tatsache, daß R. Virchow, der in der Schatzkammer seines Geschwulstwerkes die gesamte frühere Literatur aufgespeichert hat, nur zwei Fälle von angeborener linksseitiger Hypertrophie des Gesichtes verzeichnet, von Weisser-Langenbeck[2] und von O. Passauer.[3] In neueren Werken finden sich ganz ähnliche Sätze über das Lymphangioma, z. B. bei Ziegler[4], der von den Lymphräumen eines Lymphangioma cavernosum subcutaneum eine ganz ähnliche Abbildung gibt, wie ich sie von dem einen meiner beiden Fälle bringen werde. Ein ausgezeichnetes Kapitel über Lymphangiom enthält Ribbert's[5] Geschwulstlehre. Das Lymphangiom ist nach ihm eine in sich abgeschlossene Geschwulst, die aus Lymphbahnen und Bindegewebe besteht.

---

[1] III, S. 487 f. (1866).

[2] (6 monatl. Mädchen, dessen linke Gesichtshälfte angeborene, faustgroße, fast fluktuierende Anschwellung zeigt. Weisser, De linguae structura pathologica, Diss. inaug. Berol. 1858, p. 15.

[3] Virchows Archiv Bd. XXXVII, S. 410, Taf. VIII. (Angeborene Anschwellung der linken Gesichtshälfte bis zur Lippe und zum Kinn; Auge frei.)

[4] Pathol. Anatomie, VI. Aufl., I, S. 251, 1889.

[5] Bonn, 1904, S. 181—187.

Es ist eigentlich recht merkwürdig, wie wenig die augenärztliche Fach-Literatur mit diesen angeborenen Lymphangiomen sich beschäftigt hat.[1] In der ersten Auflage von GRAEFE-SAEMISCH fehlt jeder Hinweis darauf; ebenso in dem so sorgfältigen Lehrbuche von PH. PANAS. Allerdings, das magistrale Werk von F. LAGRANGE über Augengeschwülste[2] hat ein besondres Kapitel über angeborene Elephantiasis der Augenlider: er erwähnt 6 Fälle aus der Literatur[3] (einige mit Beteiligung des Gesichtes) sowie eine eigne (7.) Beobachtung und fügt hinzu, daß mitunter die Blut-, mitunter die Lymph-Gefäße stark beteiligt sind.

Bei der Besprechung der pathologischen Anatomie der Erkrankung erwähnt er den 8. und wichtigsten Fall, von D. VAN DUYSE[4]: ein sehr ausgedehntes Lymphangiom des linken Oberlides bei einem Neugeborenen bestand aus einer Erweiterung der Lymphwege mit Wucherung des Wandendothels und des die Gefäße umgebenden Bindegewebes.

Dieser Fall ist in anatomischer Hinsicht der lehrreichste, er bildet für LAGRANGE überhaupt die Grundlage der anatomischen Schilderung. Aber klinisch konnte er nur kurze Zeit beobachtet werden: er betraf ein Kind von 3 Wochen, das am 21. September 1895 photographiert wurde; aber bevor es operiert werden konnte, am 5. Oktober d. J. infolge von Magendarmkatarrh verstorben ist.

Meine eigene Beobachtung erstreckt sich auf zwei Fälle. Beide wurden in frühem Lebensalter mir vorgestellt und boten ein noch nicht beschriebenes diagnostisches Zeichen, die Erweiterung der Lymphgefäße in der Augapfelbindehaut. Beide wurden über viele Jahre (der erste über 16, der zweite über 20 Jahre) verfolgt. In beiden war die Operation, die in teilweiser Ausschneidung bestand, ziemlich erfolgreich.

Da der erste Fall, den ich in meinen klinischen Beobachtungen[5] 1874 veröffentlicht habe, nirgends in der Literatur erwähnt wurde,

---

[1] Hingegen haben die erworbenen kleinen Lymphangiome des Lidrandes, die erworbene Elephantiasis und die plexiformen Neurome genügende Berücksichtigung erfahren.

[2] Zweiter Band, Paris 1904, S. 647—652. (Ganz ebenso in der Encycl. française d'opht., V, S. 536—545, 1906.)

[3] PAULI, Beob. u. Bemerk. im Gebiet der Ophth., Landau 1838 (nach DE WECKER, Traité d'opht. I, 88, der auch den folgenden Fall zitiert). A. v. GRAEFE, Klinische Monatsbl. f. Augenh., Januar 1863. WALZBERG, ebendas. 1872, S. 439. (Nicht Walsberg oder Wolsberg, wie in den franz. Zitaten.) BECK, Elephantiasis d. oberen Lides, Diss. Basel, 1878. WOLF SACHS, Zieglers Beitr., V, 1889, S. 110. LABBÉ, Bullet. et mémoires de la Soc. de chir., fev. 1882.

[4] Archives d'Opht. 1899, p. 273.

[5] Wien, Braumüller 1874, S. 1—3. — Überhaupt ist der Inhalt dieses Büchleins, trotz der günstigen Besprechungen, in der Med.-chirurg. Rundschau (aus der Feder von O. BECKER), in Schmidts Jahrb., in der Berliner klin. Wochenschrift (1874 Nr. 48) in der Fachliteratur nur wenig beachtet worden.

so will ich ihn in Kürze hier wiederholen und gleichzeitig durch die spätere Beobachtung ergänzen.

1) Rosa L., ein 2jähriges sonst wohlgebildetes und muntres Kind, wird mir am 28. April 1871 gebracht wegen einer Geschwulst am rechten Auge.

Diese soll angeboren, aber weiterhin stärker gewachsen sein; im Alter von 6 Monaten vermochte das Kind noch die Lidspalte zu öffnen, später nicht mehr. Das obere Lid des rechten Auges (vgl. Fig. 1) zeigt eine kuglige Anschwellung vom Umfang einer starken Walnuß und deckt das Auge vollständig. Die Haut über der Anschwellung zeigt eine Narbe, die von einem vor Jahresfrist anderweitig gemachten Einschnitt herrührt. Die Anschwellung ist weich und zusammendrückbar; nach mehrtägigem Tragen des Druckverbandes entschieden verkleinert: aber schon einige Minuten nach Abnahme des Verbandes wird sie allmählich wieder größer; sehr rasch und mächtig wächst sie an, sowie das Kind zu schreien anhebt. In der Gegend zwischen innerem Lidrand und Nasenrücken sitzt eine

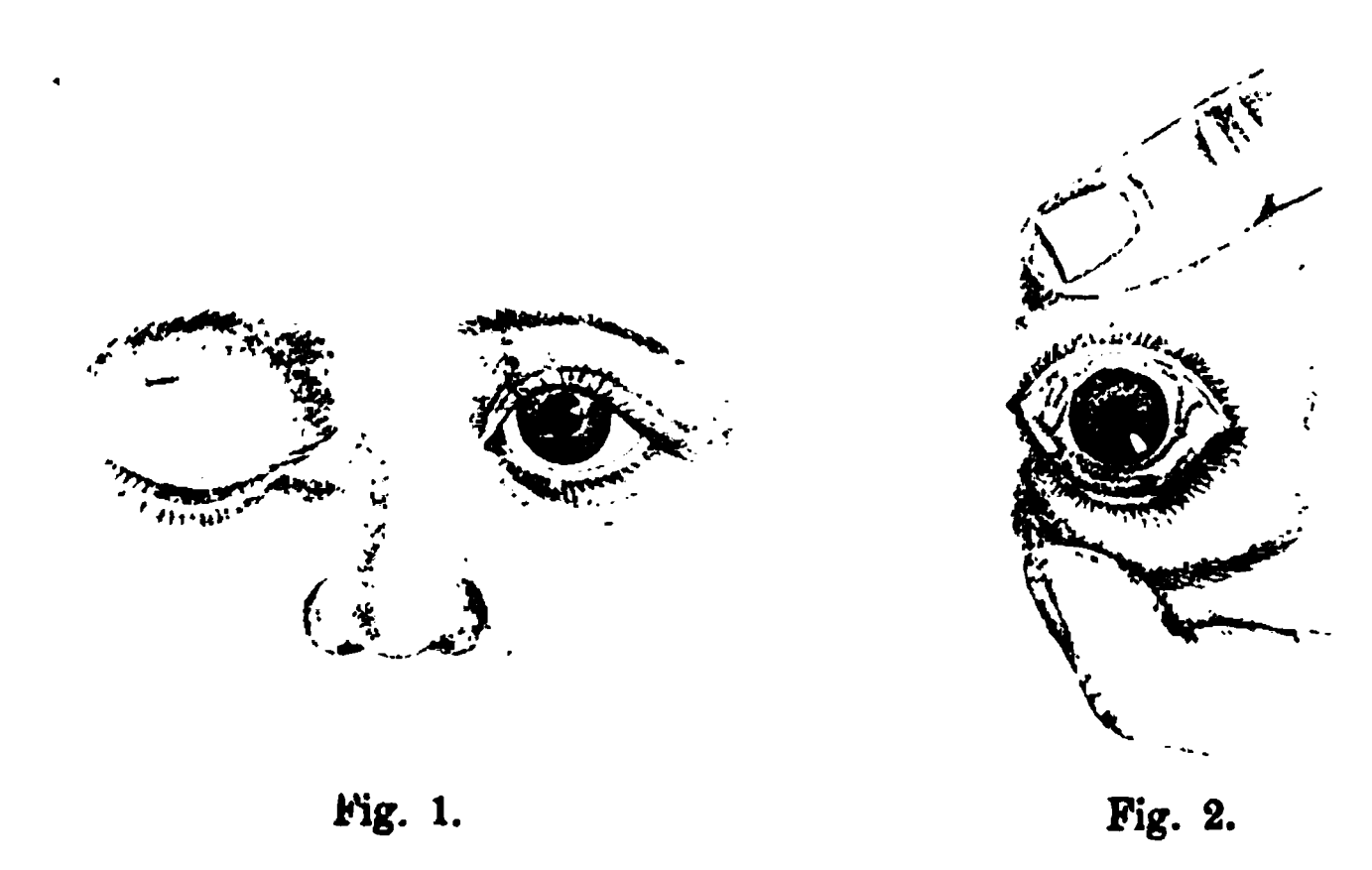


Fig. 1. Fig. 2.

halbbohnengroße Anschwellung von den gleichen Eigenschaften, wie die Hauptmasse. Die letztere reicht offenbar bis in die Orbita hinein und beschränkt die Erhebung des rechten Augapfels. Denn dieser wird selbst bei starker Hebung des linken nicht aus seiner Mittelstellung mit nahezu geradeaus (aber ein wenig nach unten) gerichteter Sehachse emporgehoben.

Höchst merkwürdig ist das Aussehen des rechten Augapfels. Hornhaut klar, Regenbogenhaut normal, ebenso der Augengrund, — wie denn auch die Sehkraft dieses Auges jedenfalls nicht erloschen ist. Die durchaus nicht gerötete Augapfelbindehaut enthält ein äußerst zierliches Netz stark gefüllter Lymphgefäße, wie es in Fig. 2 dargestellt ist und gewiß in gleicher Vollständigkeit nur selten zur Beobachtung gelangt.

Es sind grauweiße, cylindrische Stränge von weit stärkerem Kaliber, als dem der Blutgefäße der Augapfelbindehaut; sie liegen ganz oberflächlich,

überragen vielfach die Vorderfläche der Bindehaut und enthalten zahlreiche rosenkranzähnliche Anschwellungen. Die Verbindungen der einzelnen Stränge sind ganz regellos: so fließen im inneren Augenwinkel drei derartige Gefäße zu einem, das nicht viel dicker ist, zusammen; oberhalb des oberen Hornhaut-Randes zieht annähernd mit ihm parallel eine doppelte Schlinge. Die Lidbindehaut schien gesund.

Ich nahm Lymphangiom an und willfahrte dem Wunsche der Eltern, ihr einziges, schönes und kluges Töchterchen von der häßlichen Entstellung zu befreien, natürlich durch teilweise Entfernung der Geschwulst.

Am 5. Mai 1871 machte ich unter Narkose zunächst den Intermarginalschnitt, führte denselben um etwa 8‴ schläfenwärts weiter, dann rechtwinklig umbiegend 1″ weiter nach oben, trennte den so umschriebenen Hautlappen von der Oberfläche der Geschwulst und nahm das Gewebe zwischen Haut und Bindehaut fort, und nähte die Hautwunde. Es trat starke entzündliche Schwellung ein.

Am 7. Mai wurde ein ovales Hautstück aus dem Oberlid mitsamt der anhaftenden flachen Masse entfernt und eine Wicke eingelegt. Wenige Wochen danach wurde das Kind, das nunmehr die Lidspalte öffnen konnte, in seine Heimat entlassen.

Höchst überrascht war ich, bei der mikroskopischen Untersuchung des ersten Präparates nur die normalen Gewebs-Elemente des Oberlids (quergestreifte Muskelfasern, Bindegewebe, zum Teil sklerotisch), aber nicht die vermuteten Lymphräume zu finden. Vielleicht war die vorausgegangene Operation daran schuld. Jedenfalls erhielt ich über das zweite Präparat von Dr. PONFICK den folgenden Bericht: Die übersandten Gewebsstücke bestanden ausschließlich aus leicht veränderten Muskelfasern und aus einem ziemlich derben, gefässarmen Fasergewebe. ... Von Höhlenbildung oder epithelialen Elementen keine Spur.“ (Immerhin mag man den Fall als Hypertrophie des Oberlids mit Lymphgefäß-Erweiterung in der Augapfel-Bindehaut bezeichnen.)

Ende August 1872, also nach $1^1/_4$ Jahren, befand sich das Kind ganz wohl, die Anschwellung des Lids war noch mehr zurückgegangen.

Am 13. Juni 1878 kam Rosa wieder zur Aufnahme, jetzt neun Jahre alt. Inzwischen war noch eine vierte Operation gemacht worden. Das linke Auge sieht gut, das rechte mittelmäßig. Exophthalmus besteht nicht, der rechte Augapfel steht etwas tiefer und kann nur wenig gehoben werden. Zwei Reste des Tumors bestehen noch, einer unter der Narbe meiner zweiten Operation, einer am inneren oberen Winkel der Orbita. Die Dicke des Lides ist fast normal, doch hängt es für gewöhnlich herab.

Lymphgefässe der Augapfel-Bindehaut noch sichtbar, Augengrund normal.

Am 14. Juni 1878 verrichtete ich unter Narkose die Vornähung des rechten Rectus superior, am 29. Juni die Ptosis-Operation durch Ausschneidung einer Hautfalte.

Am 27. Mai 1887 kehrt die Kranke wieder, jetzt 18 Jahre alt. Ihr Aussehen zeigt Fig. 3, nach einer Photographie. Der Augapfel wird besser gehoben, das Oberlid gleichfalls. Einige Verdickung und Senkung des letzteren besteht natürlich auch, auch noch Füllung der Lymphgefässe der Augapfelbindehaut.



Fig. 3.

Diplopie ist nicht vorhanden. Das rechte Auge erkennt Sn CC in 15′ nur knapp, Gesichtsfeld normal. Das linke erkennt mit — 8″ (5 D) Sn XL in 15′.

2) Der zweite Fall war aus Berlin und blieb dauernd in Beobachtung. Am 12. Mai 1886 wurde mir die 5jährige Erna D. vorgestellt. Nach der bestimmten Angabe der Mutter war das Kind ganz leicht zur Welt gekommen, hatte aber sofort eine Schwellung der linken Gesichtshälfte — und zwar von der natürlichen Farbe, nicht etwa von blauem Farbenton — aufgewiesen.

Ich fand nun jetzt die ganze linke Hälfte des Gesichtes erheblich breiter, als die rechte; die linke Wange weit massiger, als die rechte, so daß der linke Mundwinkel tiefer steht. Der linke Augapfel ist vorgetrieben, so daß er fast aus der Orbita hervorragt, dabei gut beweglich und sehkräftig. Der Augenspiegel zeigt nur Stauung der Netzhautvenen. (Später wurde auch angeborene Erweiterung von Blutgefäßen in der Regenbogenhaut, und zwar ganz atypische, in gröberen Strängen des Irisreliefs[1], sowie Faserreste der Pupillarmembran entdeckt.)

Auf dem Augapfel erscheinen nach innen-unten typische Lymphgefäßstränge, die nach der Übergangsfalte und der Karunkel zu geschwulstartig zusammenfließen. Am linken Teil des Nasenrückens ist eine prall-elastische Erhebung vorhanden. In der Mitte des unteren Lidrands ist ein kleiner weicher Auswuchs nachzuweisen, größere am Zahnfleisch auf der linken, erkrankten Seite.

In Erinnerung an den von mir im Jahre 1871 beobachteten und 1874 beschriebenen Fall, den ich vorher mitgeteilt, stellte ich die Diagnose auf angeborenes Lymphangiom der Orbita und der ganzen Gesichtshälfte der linken Körperseite und sandte die kleine mit dieser so überaus seltnen Geschwulstbildung zur Beurteilung an meinen Lehrer R. Virchow, der sich für solche Fälle immer auf das lebhafteste interessierte und mir am 22. Juni 1886 das folgende Schreiben zurücksandte: „Besten Dank! Sie

[1] Vgl. die Beschreibung und Abbildung, die mein Assistent Dr. Körber in der Zeitschr. f. Augenheilk. Februar 1906 veröffentlicht.

haben wohl bemerkt, daß in der Falte der Wangenschleimhaut gegen den Zahnrand warzige und polypöse Zapfen vorstehen. Im wesentlichen wird Ihre Diagnose wohl richtig sein, vorausgesetzt, daß Sie auch Blutgefäße für die Zusammensetzung zulassen. Freundlichen Gruß. VIRCHOW."

Wer die vorsichtige Zurückhaltung des Altmeisters kennt, mußte mit dieser Zustimmung schon recht zufrieden sein. Fig. 4 stellt das Gesicht der Kleinen nach einer Photographie dar, welche der ausgezeichnete Photograph Carl Günther damals für mich angefertigt hat, natürlich ohne Retusche.

Am 29. Juni 1886 wurde Erna zum erstenmal in meine Anstalt aufgenommen, um durch Operation, soweit wie möglich, von ihrer Entstellung befreit zu werden. Unter Chloroformbetäubung wurde ein Keil aus der linken Wange ausgeschnitten. Ein Schnitt wird durch die Wangenlidfalte gelegt, ein zweiter halbmondförmiger 6—8 mm tiefer angelegt, und die Haut samt dem unterliegenden sklerotischen Gewebe ausgeschnitten, ohne daß beträchtliche Blutung auftritt; und der Defekt durch Naht geschlossen. Die günstige Wirkung des Eingriffs ist nicht sehr groß, aber doch merkbar. Am 7. Juli 1886 wird die Kleine entlassen.



Fig. 4.

Am 11. August 1886 wird sie zum zweitenmal aufgenommen und der hervorragende, schwach bläuliche Wulst an der Nasenwurzel ausgeschnitten und die Wunde durch Naht geschlossen.

Zum drittenmal wurde das jetzt 12jährige Kind mir am 9. Oktober 1893 gebracht wegen einer starken Spontanblutung, welche in die Augapfel-Bindehaut und unter die Lidhaut der kranken Seite erfolgt war. (Vgl. die Skizze, Fig. 5.)

Das herabhängende Oberlid des linken Auges ist tiefbraun verfärbt. Der nasale Teil der Augapfelbindehaut ragt als ein Blutsack hervor. Die Karunkel ist stark verbreitert und von Blut durchsetzt.

Jetzt konnte auch eine Sehprüfung vorgenommen werden. Dieselbe ergab rechts $^{15}/_{XX}$′, links $^{15}/_{XXX}$′; beiderseits Sn $1^1/_2$′ in 8″. Der Augenspiegel zeigte jetzt außer der Verbreiterung und Schlängelung der Netzhautblutadern noch eine grauliche Abblassung der Sehnervenscheibe auf der linken, erkrankten Seite.

Unter einfacher Behandlung mit kalten Umschlägen besserte sich der Zustand; das Blut wurde aufgelöst.

Zum viertenmal wurde Erna am 10. Juli 1894 wieder gebracht, wegen erneuter Blutung unter die Augapfelbindehaut: die verbreiterte Karunkel ist blutig durchtränkt.



Fig. 5.

Die Sehkraft des linken Auges hat in der kurzen Zwischenzeit von 10 Monaten erheblich abgenommen. Das Auge zählt nur noch Finger auf 8 Fuß und entziffert Zahlen von Sn XVI′ in 8″, während das Gesichtsfeld ziemlich normal geblieben. Jetzt zeigt sich bläuliche Aushöhlung der Schläfenhälfte der linken Sehnervenscheibe. Ich konnte mich nicht entschließen, dies Sehnervenleiden operativ zu behandeln, und beschränkte mich wieder auf kühle Umschläge. Die Blutungen gingen zurück.

Fig. 6 zeigt das Aussehen der Kranken zu dieser Zeit, nach einer von einem meiner damaligen Assistenten angefertigten Skizze.

Zum fünftenmal erschien Erna am 14. September 1894, da seit 3 Tagen ohne bekannte Ursache eine Geschwulst in der Gegend des linken Wangenbeins entstanden war, von der Größe und Konsistenz einer Pflaume, gegen die Unterlage schwer verschieblich, wenig schmerzhaft, — offenbar eine

tiefsitzende Blutung, vielleicht unter der Knochenhaut. Jetzt wurde noch Jodkali innerlich verabreicht und eine Salbe (ung. ros., ung. cin. āā) in die Umgebung eingerieben.

Zum sechsten Male kam die (jetzt 15jähr.) Erna am 16. Januar 1897: seit vier Tagen hat, unter Schmerzen um den Augapfel, wieder eine spontane Blutung sich eingestellt, in den verdickten Rand des Oberlids, in die Augapfelschleimhaut innen-unten und in die Karunkel. (Sehkraft und Gesichtsfeld links und verändert.)



Fig. 6.

Der siebente Akt stellt eine neue Aufnahme und teilweise Ausschneidung dar (10. bis 29. März 1897). Der linke Augapfel ist vorgedrängt, schwachsichtig, aber nicht blind; der Sehnerv blaß und ausgehöhlt. Das elephantiastisch vergrößerte Oberlid wird durch Ausschneidung verkleinert: ein Streifen der Lidhaut von 6 mm Höhe wird umschnitten und die entsprechende Masse aus der Liddicke keilförmig ausgeschnitten, der Defekt durch Naht geschlossen. Die Masse ist speckig, aber nicht hart. Die Blutung gering. Heilung regelmäßig. Das Aussehen verbessert.

Zum achten Male kommt Erna am 8. September 1898, da seit drei Tagen das linke Auge gerötet und schmerzhaft. Eine ausgedehnte Blutung wölbt die Augapfelbindehaut innen unten hervor. Das linke Auge erkennt die Finger auf 6 Fuß, Gesichtsfeld normal. Kühle Umschläge.

Zum neunten Male stellt die Kranke sich am 20. Mai 1902 vor, weil seit etwa acht Tagen das linke Oberlid wieder dicker geworden.

Das linke Oberlid hängt als dicker Wulst vor dem Augapfel herab. Der letztere ist vorgedrängt, nach außen und nach unten verlagert. Der nach der Nasenseite zu gelegene Teil der Augapfelbindehaut ist in einen mit Blut gefüllten Sack verwandelt, der durch Furchen in drei Abschnitte geteilt ist: der erste stellt eine flach erhabene Anschwellung des medialen Teiles der Augapfelbindehaut dar; der zweite die wulstförmig angeschwollene Plica, die von der Kante des Unterlids einen Einkniff erlitten hat und die normale Karunkel trägt; der dritte besteht aus einer Anschwellung des medialen Teiles der oberen Umschlagsfalte. (Vgl. Fig. 7.)

Der Augapfel ist nicht gereizt und gut beweglich; er zählt die Finger auf 1,25 m und hat ein normales Gesichtsfeld. (Doppelbilder werden nicht

angegeben.) Der Sehnerven-Eintritt zeigt eine bläuliche, tiefe Aushöhlung durch teilweisen Schwund, eine Randzone ist noch etwas rötlich; die Netzhautvenen sind strotzend gefüllt und bis zur äußersten Peripherie stark geschlängelt. Die linke Hälfte des Gesichts ist nicht mehr so stark geschwollen im Vergleich zu der rechten. Die Auswüchse des Zahnfleisches sind noch unverändert.



Fig. 7.

In der Mittelebene des harten Gaumens sitzt ein tiefgreifendes Geschwür, das übrigens bald verheilt. Die Kranke wird aufgenommen und operirt, und zwar unter örtlicher Anwendung von Holocaïn und Adrenalin. Ich beabsichtige, die entstellenden Blutwülste der Bindehaut nicht auszuschneiden, sondern nur zu eröffnen und das Blut zu entleeren. Aber das letztere ist unmöglich. Deshalb wird von der angeschwollenen Plica ein verhältnismäßig schmales Stück fortgenommen; hierauf glättet sie sich und auch der Wulst auf dem Augapfel flacht sich ab, so daß nur noch an dem oberen Umschlagsteil gleichfalls ein schmaler Streifen entfernt zu werden braucht. Blutung gering: aber nach zwei Tagen erfolgte eine Nachblutung. Diese stand auf Umstechung.

Am 12. Juni 1902 wurde die Kranke entlassen, mit vorzüglichem Erfolg, da sie das Auge wieder willkürlich öffnen kann.

14. September 1902: Der linke Augapfel ist nicht mehr vorgetrieben, nur noch etwas nach unten verschoben. Die Lider können willkürlich geöffnet werden, so daß bei geradeaus gerichteter Blicklinie der obere Lidrand höher steht, als der Mittelpunkt der Hornhaut. Höhe der Lidspalte 7 mm (rechts 12 mm). Von den früheren Blutwülsten ist so nichts zu sehen; nur wenn man die Lider vom Augapfel abzieht, findet man die Augapfelbindehaut innen unten von ganz flachen, blutroten Erhebungen bedeckt.

Zum zehnten Male[1] kommt die Kranke am 23. Februar 1903 und bittet um Aufnahme und Operation zur Verbesserung des Aussehens. Sie ist nunmehr 21 Jahre alt geworden, die weibliche Eitelkeit regt sich. Man kann ihr den Versuch, eine weitere Lidspalte zu schaffen, nicht versagen.

Am 24. Februar 1903 wird unter Allgemeinbetäubung (mit Billrothscher Mischung) ein trapezförmiger Lappen der Haut und des Unterhautzellgewebes (mit wagerechter Hauptachse) aus dem elephantiastischen linken

[1] Sie hat sich inzwischen wohl öfter vorgestellt und ist untersucht worden. Doch übergehe ich die Einzelheiten, um die Krankengeschichte nicht über Gebühr auszudehnen.

Oberlid entfernt. Die Blutung ist nicht erheblich, nur eine Arterie spritzt. Sorgfältige Naht. Eiskühlung. Nach 2 Tagen erfolgt Nachblutung, welche pralle Spannung des Lides bewirkt, ferner Schmerz und Erbrechen. Eisumschläge bringen Erleichterung. Am 2. März 1903 ist die Spannung geringer. Am 10. März 1903 wird die Kranke mit gutem kosmetischen Erfolg entlassen.

Zu einer Iridectomie des linken Auges konnte ich mich nicht entschließen. Zeichen von entzündlicher Drucksteigerung waren nie beobachtet worden. Die Betastung des Augapfels gab keine sicheren Ergebnisse; mitunter schien die Spannung etwas höher zu sein. Das Gesichtsfeld des kranken Auges war auch im Jahre 1905, nach 19jähriger Beobachtung, noch nicht wesentlich (namentlich auch nicht charakteristisch) eingeengt: i 55°, a 65°, o 48°, u 55°. Die Sehschärfe war ja allerdings regelmäßig gesunken; von $^{15}/_{XXX}$ im Jahre 1898, bis auf Finger in 5 Fuß im Jahre 1902; so war es in den letzten drei Jahren verblieben. Der Sehnerv war allerdings bläulich verfärbt und ausgehöhlt, aber auch nicht in der für Glaukom charakteristischen Weise.

Das Aussehen war genügend verbessert. Ich glaubte schon im wesentlichen mit der Kranken fertig zu sein. Da kam sie am 10. Oktober 1905 zum elften Male und bat um Aufnahme wegen einer schmerzhaften Anschwellung am Unterlid. Dieselbe saß an der nasalen Hälfte des unteren Unterlidrandes, in der Tiefe, und fühlte sich wie ein Abszeß an. Ich hielt sie aber sogleich für eine Blutung und behandelte sie mit kühlen Umschlägen und innerlichem Gebrauch von Jodkali. Bald wurde die Diagnose bestätigt durch blutige Verfärbung der darüber liegenden Cutis.

Am 15. Oktober 1905 war sie sehr aufgeregt wegen Zahnschmerz; der eine Backzahn rechts unten wurde ihr entfernt. Danach war die Stimmung besser, auch die blutige Anschwellung verringerte sich. Aber sehr bald wurde sie so unruhig, daß ich den Ausbruch einer Geisteskrankheit befürchtete und sie zu ihren Eltern entließ.

Die Geisteskrankheit bestand in unregelmäßigem Wechsel von Wut und Niedergeschlagenheit und machte ihre Aufnahme in der Königl. Charité notwendig, woselbst ich durch die Güte des Herrn Geh.-Rat Ziehen die Kranke noch einmal im Dezember 1905 zusammen mit Kollegen Greeff zu sehen Gelegenheit fand: es war eine neue Anschwellung der Lider und Umgebung mit Vordrängung des Augapfels eingetreten, offenbar durch erneute Blutung: eine entsprechende entspannende Operation wurde in gemeinschaftlicher Beratung beschlossen und von Herrn Kollegen Greeff ausgeführt.

Die anatomische Untersuchung der von mir ausgeschnittenen Gewebstücke war jeder Zeit vorgenommen worden. Leider fand sich kein Vermerk darüber in den Krankengeschichten. Aber Präparate, genau mit dem Namen der Kranken bezeichnet, fanden sich in meiner Sammlung, und

zwar zwei Reihen; erstlich ältere, von meiner Hand bezeichnet; zweitens jüngere, im Laboratorium meines Freundes DE VINCENTIIS im Jahre 1897 angefertigt: so daß ich in der Lage war, durch Autopsie meine Erinnerungen wieder aufzufrischen. Kollege FEHR war so freundlich, ein typisches Exemplar aus jeder der beiden Reihen genau zu untersuchen und zu zeichnen.

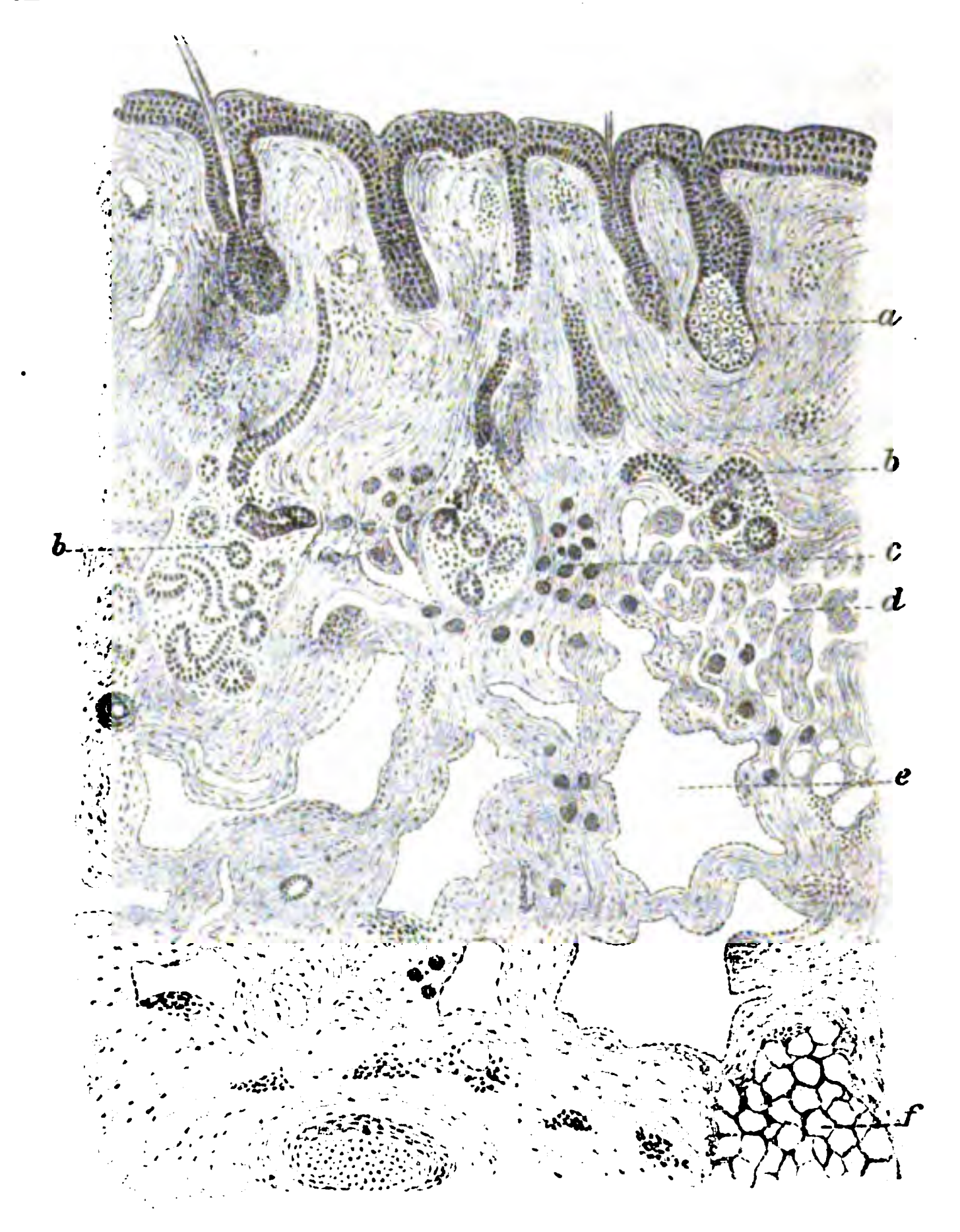



Fig. 8.
*a* Haarbalg mit Talgdrüse. *b* Schweißdrüse. *c* Muskelfasern. *d* Gewebs-Spalten. *e* Lymphräume. *f* Fettgewebe.

„Das erstere Präparat (vgl. Fig. 8) stellt ein Stück Cutis dar mit zahlreichen Haaren, Talg- und Schweißdrüsen. Die Epidermis zeigt keine Besonderheiten. Die oberflächlichen Schichten der Lederhaut sind aufgelockert durch Bildung von Spalten im Gewebe, welche erweiterten Lymphräumen zu entsprechen scheinen; in den tieferen Schichten verbreitern sich diese zu weiten, mannigfach gestalteten Hohlräumen, die stellenweise miteinander

kommunizieren und mit einem Endothelzellenbelag ausgekleidet sind, der nur bei den kleineren Räumen vermißt wird. Die Hohlräume sind zum großen Teil leer, zum kleineren mit einer gekörnten Masse, einzelne auch mit Blut gefüllt. Das die Räume trennende Balkenwerk enthält Blutgefäße, Muskelfasern und Anhäufungen von Rundzellen. Das subkutane Gewebe ist reich an Fett und Blutgefäßen.

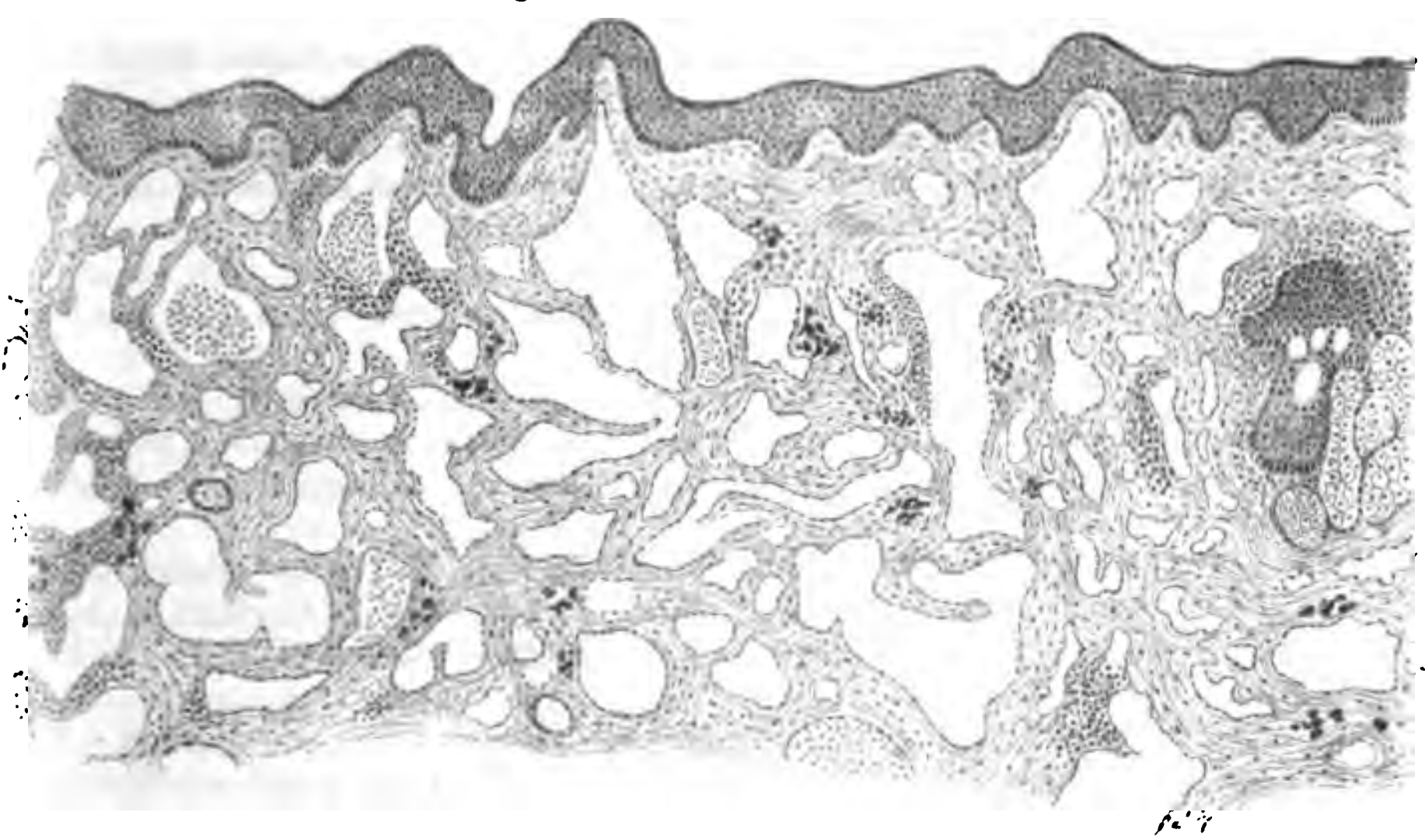


Fig. 9.

Das zweite Präparat (vgl. Fig. 9) ist ebenfalls ein Stück Cutis. Es finden sich nur spärliche Haare und drüsige Elemente.

Die ganze Lederhaut ist umgewandelt in ein bindegewebiges Maschen- und Fachwerk, das große und kleinere, vielfach gestaltete Lücken umschließt. Diese sind mit einem endothelialen Belage ausgekleidet; zum größten Teil sind sie leer, zum Teil mit geronnener Lymphe oder auch mit roten Blutkörperchen gefüllt. Die Hohlräume erstrecken sich bis dicht unter die Epidermis, vielfach bis an die Spitze der zahlreich ausgebildeten Papillen. In dem Balkenwerk finden sich außer Blutgefäßen und Rundzellenanhäufungen Haufen von körnigem (Blut-) Pigment."

Somit ist die Diagnose eines angeborenen Lymphangioms der linken Gesichtshälfte mit Beteiligung der Lider und der Orbita und mit starken und wiederholten Spontan-Blutungen als gesichert anzusehen. Bemerkenswert ist auch das Fortschreiten des pathologischen Prozesses vom subcutanen Gewebe her bis gegen die Epidermis.

# Unser Büchertisch.

## Neue Bücher.

1. Das Wesen des menschlichen Seelen- und Geisteslebens, von Dr. Berthold Kern, Generalarzt und Subdirektor der Kaiser-Wilhelms-akademie, Berlin, 1905.

Es ist sehr erfreulich, daß ärztliche Gelehrte philosophische Fragen behandeln. Die Schrift ist allen Freunden der Philosophie unter den Ärzten sehr zu empfehlen. Sie behandelt 1) Empfindung und Gefühl in Ethik und Erfahrung; 2) die Identität von Seele und Körper; 3) das Denken; 4) Geistige Freiheit; 5) Streit um Willensfreiheit; 6) die Ethik.

2. Pedanii Dioscurides Anarzabei de materia medica libri quinque edidit Max Wellmann. Vol. II quo continentur libri III et IV. Berolini 1906 (339 S.).

Der um die Geschichte der griechischen Heilkunde so hochverdiente Verfasser gibt uns hier den ersten Teil seiner lange erwarteten kritischen Ausgabe des ältesten Buches über Arzneimittellehre, das wahrlich auch heute noch nicht veraltet ist.

*3. The Royal London Ophth. Hosp. Reports XVII, 2, Oktober 1905.

*4. La surface de section des plaies faites en vue de l'extraction de la cataracte et de l'iridectomie, par le docteur Marc Landolt, Paris 1905 (130 S.).

5. Dixième Congrès international d'Ophtalmologie Lucerne 13. bis 17. September 1904. Wiesbaden, J. F. Bergmann, 1905.

Ein stattlicher Band mit dem Bild des alten Luzern. Somit können auch diejenigen, welche nicht — das Vergnügen gehabt, am Kongreß teilzunehmen, den Bericht über die Verhandlungen käuflich erwerben.

6. Die Syphilis des Auges und seiner Annexe, von Dr. Felix Terrien in Paris. Ins Deutsche übertragen von Dr. R. Kayser in Stuttgart. München und Paris, 1906 (320 S.).

Die französische Ausgabe des gehaltreichen Buches ist den Lesern des Centralblattes bekannt.

7. Anleitung zur Augenuntersuchung bei Allgemeinerkrankungen, von Dozent Dr. Heine in Breslau. Mit 19 Abbildungen und einer Beilage im Text. Jena 1906.

Die Angaben gründen sich fast durchweg auf eigene Erfahrungen des Verfassers.

*8. Physiologie de la Lecture et de l'Écriture, par Emile Javal, Membre de l'Academie de Médecine. Avec 96 Fig. Paris, F. Alcan, 1905 (296 S.).

Auf dieses interessante Werk werden wir bald ausführlicher eingehen.

9. Anleitung zur Prüfung der Sehleistung und des Farbensinns, von Dr. F. R. v. Arlt, Augenarzt in Wien.

Das Format ist handlich, 10 × 10 cm; auch die Drehscheibe zur Prüfung des Farbensinns ganz bequem.

10. Sehprüfungstafel für Kinder, von Dr. E. A. Heimann.

Auf weißer Tafel eine schwarze Hand, deren Richtung das Kind anzugeben hat.

11. Reduzierte Tafel von Dr. E. Landolts Sehproben.

12. Rothenaicher'sche Sehprüfungsscheiben mit einzeln einstellbaren Landoltschen Sehproben.

13. Tafeln zur Untersuchung des Farbenunterscheidungsvermögens nach Prof. Dr. W. Nagel in Berlin. II. Aufl. Verlag von J. F. Bergmann in Wiesbaden, 1905.

Die einzelnen farbigen Ringe sind teils nur aus verschiedenen Schattierungen einer und derselben Farbe (rot bezw. rosa, grün, grau), teils aus verschiedenartigen Kombinationen dieser Farben zusammengesetzt. Der Farbenblinde vermag nun die einfarbigen Ringe nicht von den mehrfarbigen zu unterscheiden, weil die Farbentöne so gewählt sind, daß sie Verwechslungsfarben für die Farbenblinden darstellen.

14. Dr. Hausmann's Stereoskop-Bilder zur Prüfung des binokularen Sehens und zu Übungen für Schielende. Mit einführenden Bemerkungen von Dr. A. Bielschowsky, Dozent in Leipzig. Leipzig, W. Engelmann, 1905.

15. Bulletin de la Soc. d'opht. d'Egypte. Fondée le 20. Déc. 1902. Alexandrie, 1905.

16. Meine dritte Amerika-Fahrt, von J. Hirschberg, Berlin. Berlin 1905, Urban und Schwarzenberg. (54 S.)

17. Encyclopédie Française d'Ophtalmologie publiée sous la direction de MM. F. Lagrange et E. Valude. Tome cinquième. Avec 156 figures dans le texte. Paris, Oct. Doin, 1906 (1146 S.).

Der erste Band (1903) dieses magistralen Handbuches, über das wir schon mehrfach berichtet haben, enthält die Geschichte der Augenheilkunde, die Anatomie des Auges und seiner Umgebung. Der zweite (1905) die Physiologie des Augapfels, Embryologie, Teratologie, vergleichende Anatomie und Physiologie. Der dritte (1904) die geometrische Optik, Ophthalmometrie, Dioptrik des Auges, Ametropie, Brillenwahl, Prüfung der Netzhautfunktion, physikalische und physiologische Optik, Augenbewegungen, Presbyopie. Der vierte (1905) die Beziehungen zwischen Augenleiden und allgemeiner Pathologie, die Semiologie des Auges, die Allgemeinleiden des Augapfels.

Der fünfte Band (1905) enthält zunächst zwei sehr bemerkenswerte Abhandlungen, über Glaukom und über sympathische Leiden, von Herrn Gama Pinto zu Lissabon, dem ehemaligen Assistenten und Mitarbeiter von Otto Becker in Heidelberg. Zwar in der historischen Einleitung über Glaukom sind Verbesserungen nötig.[1] Aber die eigentliche Darstellung ist vorzüglich, gleich ausgezeichnet durch eigne Erfahrungen des Verfassers, wie durch sorgfältige Berücksichtigung der ganzen Literatur, natürlich auch der deutschen. Das gleiche gilt von der zweiten Abhandlung über sympathische Leiden. Die Krankheiten der Lider behandelt Terson, die Geschwülste im ganzen Band F. Lagrange. Die Krankheiten der Bindehaut werden von Morax nach ganz modernen, bakteriologischen Grundsätzen erörtert, ferner die der Hornhaut; die Krankheiten der Lederhaut von Rohmer. Wir haben eine hochbedeutsame Enzyklopädie der Augenheilkunde vor uns, die jeder wissenschaftliche Fachgenosse mit Vorteil benutzen wird.

---

[1] Glaukos war bei den Griechen niemals verdâtre; Hippokrates konnte nicht Glaukom mit Katarakt verwechseln; Drucksteigerung des Augapfels ist wohl von den Alten, Griechen wie Arabern, beschrieben. Vgl. Geschichte der Augenheilkunde bei den Arabern, S. 109.

# Gesellschaftsberichte.

## 1) Berliner Ophthalmologische Gesellschaft.

Sitzung vom 21. Dezember 1905.

Vorsitzender: Herr v. Michel. Schriftführer: Herr Wertheim.

1) Herr Greeff: Krankenvorstellung (Ätzung des Auges durch Kalomel bei innerlichem Jodkaliumgebrauch).

2) Herr Adolf Gutmann:

Pat. hatte vor drei Wochen zum ersten Male Krankheitssymptome: heftigen linksseitigen Kopfschmerz und (nach wenigen Stunden) linkseitiges entzündliches Ödem des Oberlids.

In den nächsten Tagen nahmen die entzündlichen Erscheinungen noch mehr zu. Am 16. Dezember wurde von mir Orbitalabszess entsprechend der Gegend des os lacrymale und Siebbeins festgestellt, zugleich Stirnhöhlensiebbeinempyem als ätiologisches Moment erkannt.

Status praesens: Oberlid links stark entzündlich geschwollen, den Bulbus völlig überdeckend beim Blick geradeaus. In der Gegend des os lacrymale fluktuierender Orbitalabszess durch das Oberlid festzustellen.

Augapfel nach aussen unten verdrängt.

Ophthalmoskop: normaler Befund.

Ödem der Stirnhaut entsprechend der Stirnhöhlengegend.

Rhinologischer Befund: Stirnhöhlen- und Siebbeinempyem.

Dieser Fall bestätigt die Annahme: Einseitiges entzündliches Ödem des Oberlids mit Druckempfindlichkeit der Tränenbeingegend ist das Frühsymptom bei von Siebbeinempyem beginnendem Orbitalabszess. Im Jahre 1905 am 24. Oktober hat Preysing in der Leipziger medizinischen Gesellschaft zwei Fälle von Siebbeinnekrose und späterem Orbitalabszess vorgestellt mit dem gleichen oben erwähnten Symptom.

3) Herr Adam demonstriert einen Apparat zur Prüfung der Akkommodationsbreite. Derselbe ist in seiner äusseren Gestalt ähnlich, wie ein amerikanisches Stereoskop, konstruiert. Vorn, wo bei diesem die Prismen sind, befindet sich bei dem demonstrierten Apparat eine kurze Röhre mit zwei Einschnitten, hinten an der Stelle des Stereoskopenbildes eine feine Schriftprobe. Diese ist auf einem Brettchen verschieblich, das eine Reihe von quergestellten Strichen trägt. An jedem Strich befinden sich zwei Zahlen, von denen die obere die Nahepunktsentfernung in einem bestimmten Alter, die andre die dem Alter zukommende Akkommodationsbreite bezeichnet. Die Anwendung des Apparates geschieht derartig, daß man in den einen Spalt der Röhre ein eventuell Refraktionsfehler korrigierendes Glas steckt, dann die Leseprobe in die dem Alter des Patienten zukommende Nahepunktsentfernung (bei 15 Jahren also auf die Zahl 15) stellt und nun lesen läßt, während Pat. den oberen vordern Rand der Röhre gegen den oberen Orbitalrand hält. Kann Pat. die Schriftprobe nicht lesen, so nimmt man nach Ausschluß andrer Ursachen Akkommodationslähmung an und bestimmt den Grad derselben durch allmählich ansteigende Konvexgläser; das schwächste Konvexglas, mit dem die Schrift gelesen werden kann, gibt den Grad der Akkommodationslähmung an. Unter der Zahl 15 befindet sich die Zahl 12, die dem Alter von 15 Jahren zukommende normale Akkommodations-

breite. Ist in dem oben gewählten Beispiel der Pat. erst mit Hilfe eines Konvexglases von 12 Diop. imstande die Schrift zu lesen, so liegt völlige Akkommodationslähmung vor, halbe, wenn er mit + 6,0 Diop. liest.

An der Unterfläche des Brettchen befindet sich eine Zentimeterskala, mit deren Hilfe man leicht bei höherer Myopie den Fernpunkt und durch Umrechnung den Grad der Myopie bestimmen kann. Liest der Pat. die Schriftprobe noch in einer Entfernung von 20 cm, so beträgt seine Myopie $^{100}/_{20}$ = 5,0 Diop.

4) Herr Walter Schulze: Der Cytoryktes[1] luis in der mit Syphilis geimpften Kaninchen-Iris.

Bei Pocken, Maul- und Klauenseuche, Scharlach und Syphilis sind von verschiedenen Autoren kleine Gebilde beschrieben worden, die zum Teil als Parasiten gedeutet worden sind. Bei den Pocken hat sich dafür der zuerst von Guarnieri gebrauchte Namen Cytoryktes eingebürgert. So weit es sich dabei nun um Mikroben handelt, ist Siegel der Nachweis gelungen, daß dieselben Protozoen sind. Sie haben nämlich 1) Eigenbewegung charakteristischer Art, 2) deutlich abgesetzte Kerne und 3) besitzen sie Geißeln. Allerdings sind die Schwierigkeiten der Untersuchung groß. Im Blut z. B. kann eine Verwechselung mit den oft ähnlichen Hämoconien stattfinden. Dabei ist auch ein genaues Studium des gesunden oder anderweitig erkrankten Blutes nötig. Ferner ist die Färbetechnik nicht leicht und es ist die Verwendung sehr starker Vergrößerungen mittels guter Immersionsysteme notwendig. Deshalb ist auch nur langsame Bestätigung zu erwarten.

Die Lues gehört zu den Allgemeinkrankheiten des ganzen Körpers und steht am nächsten den Pocken und akuten Exanthemen.

Der Unterschied besteht vor allem darin, daß die Lues besonders eine Krankheit des Bindegewebes ist, die übrigen aber hauptsächlich im Epithel ihren Verlauf nehmen.

Die Cytorykten sind $^1/_2$ bis $2^1/_2$ $\mu$ groß, haben zwei oder mehr Kerne und stehen als Flagellaten am nächsten den Trypanoplasmen. Durch geeignete Färbung ihrer Kerne lassen sie sich distinkt darstellen. Zur Zeit der Höhe der Infektion kreisen sie in den Körpersäften. Im Einzelnen finden sich die Cytorykten bei Pocken und Scharlach im Plasma der Epithelzellen, bei Maul- und Klauenseuchen im Kern der Epithelzellen, bei Lues dagegen im Plasma der Bindegewebszellen. Bei der Lues finden sie sich anfangs nur im Primär-Affekt, dann auch in den regionären Lymphdrüsen, später im Blute, sowie den Sekundär-Eruptionen und schließlich auch in Tertiärerscheinungen. Kürzlich konnten wir sie z. B. bei einem Patienten mit Iritis luetica im Blute nachweisen. Die Lues-Hautaffektionen weisen meist Sekundär-Infektionen auf, ebenso die Leichenorgane, auch die regionären Lymphdrüsen sind noch oft davon betroffen.

Daß Blut bei Lues Infektionsträger sein kann, haben häufig angestellte Impfversuche bewiesen. Auch sind in den letzten Jahren erfolgreiche Übertragungen auf Tiere vorgenommen worden. Vor allem sind dieselben bei den Affen gelungen, aber auch bei Schweinen und Pferden. Daß die nach der Impfung entstehenden Exantheme nicht auf der Einführung artfremden Eiweißes beruhen, haben die mit positivem Resultat ausgeführten Weiterimpfungen von Tier zu Tier ergeben, wie sie in letzter Zeit Piorkowski angestellt hat. Eine ständige Kontrolle gewähren die Rückimpfungen auf Affen, wie auch ich sie öfters ausgeführt habe.

---

[1] τὸ κύτος, der Hohlkörper; ὁ ὀρύκτης, der Gräber. H.

Die ersten Versuche von Syphilisübertragung auf Kaninchenaugen hat Hänsell vorgenommen, welcher Cornea und Vorderkammerimpfungen machte und sowohl locale, wie allgemeine Erkrankung folgen sah.

Zu meinen Impfungen an der Kaninchen-Iris benutzte ich zum Teil frisches Material, und zwar fein zerschnittenen und zerriebenen nicht ulzerirten Schanker, Blut vom Luetiker mit frischen Sekundärerscheinungen, Lymphdrüsen eines luetischen Affen, innere Organe von Kaninchen, welche früher mit Luesmaterial geimpft waren; zum Teil benutzte ich auch breites Condylom und Schankergewebe, das ich mit Glycerin und destilliertem Wasser āā konzentriert hatte. Die Augenimpfungen haben vor denen der Haut den Vorzug, daß die Gefahr der Sekundärinfektion geringer ist und speziell die Iris-Impfung versprach mir eher Erfolg, als die Cornea- oder Vorderkammerimpfung wegen des Reichtums an Blutgefäßen. Mit der Lanze eröffnete ich die Vorderkammer, ritzte mit ihrer Spitze die Iris und brachte mittels eines vorher ausgeglühten schmalen Spatels den Impfstoff an diese Stelle. Auf diese Weise habe ich bei über 40 Albino-Kaninchen das Material in die Iris gebracht; fand dabei eine kleine Blutung statt, so stellte sich das für den Versuch als günstig heraus.

Die Allgemeinsymptome waren verschieden. Anfangs gingen mehr Tiere zugrunde, als später, weil dieselben schwächlich waren und der Stall kalt war; viele Tiere bekamen Haarausfall, einige Rhagaden am Mund oder ekzematöse Hautstellen. Viele zeigten nur Freßunlust.

Der Verlauf an den Augen war folgender: Nachdem die erste Hauptwundreaktion zurückgegangen ist, tritt am vierten bis fünften Tag eine neue, nicht sehr starke Injektion auf, die Iris wird hyperämisch und allmählich treten an der Impfstelle ein oder mehrere kleine Verdickungen auf. Der Höhepunkt ist durchschnittlich mit der vierten Woche erreicht, ohne daß es zu stärkeren Entzündungssymptomen, wie Hypopyonbildung, oder zu hinteren Synechien kommt. Die Knötchen gehen häufig nach einem Monat schon wieder zurück, sind in andern Fällen oft noch lange sichtbar. Einige Male habe ich auch Rezidive beobachtet.

Bei meinen Kontroll-Impfungen mit Glycerinwasser allein oder mit gesunden Gewebsemulsionen traten keine derartigen Erscheinungen auf. Die Resultate der mikroskopischen Untersuchung entsprachen dem klinischen Bilde. Anfangs zeigen sich geringe entzündliche Veränderungen mit Hyperämie des Gewebes und Diapedese einzelner Leukocyten. Die kleinen Arterien bekommen vielfach einen hyalinen Saum, der jedoch später wieder zurückgeht. Dafür tritt um die größeren Arterien ein mehr oder minder breiter Oedemhof auf, der nach etwa zwei Monaten am deutlichsten ist und dann später mit der Schrumpfung des übrigen Gewebes auch schmäler wird.

Die Cytorykten liegen anfangs meist an der Intima der Gefäße, später auch im Ödemhofe und dann auch im Zwischengewebe. Dies Verhalten steht in Übereinstimmung mit den Rezidiven, welche nach einer einmal überstandenen Iritis luetica so leicht auftreten. Am meisten sieht man ihre zweikernige Form.

Wenn das Bild der Iritis luetica des Menschen, wie wir es besonders durch die Untersuchungen des Herrn Geheimrat v. Michel kennen, besonders das mikroskopische, nicht ganz mit den hier geschilderten Verhalten übereinstimmt; so muß beachtet werden, daß wir beim Menschen nur die endogene Iritis luetica kennen und das Kaninchen ein für Syphilis nicht sehr empfängliches Tier darstellt.

---

**2) Ophthalmologische Gesellschaft in Wien.**

Sitzung vom 25. Oktober 1905.

Sassen zeigt einen mit leicht herumzutragender elektrischer Batterie versehenen Augenspiegel, den man leicht an jedem Ophthalmoskope befestigen kann. Das Licht geht von einer kleinen Glühlampe aus, die einem 45° geneigten Spiegel möglichst nahe gestellt wird. Die ungekreuzten Strahlen scheinen dann von einem Punkte unmittelbar hinter der Spiegelöffnung, also aus der Pupille des Untersuchenden, zu kommen und beleuchten stets diejenige Stelle des Fundus, die Licht zurückwerfen kann. Bei Näherbringen des Auges des Untersuchten vergrößert sich der beleuchtete Teil des Fundus.

Nicht der Spiegel selbst, sondern nur der Belag hat eine Öffnung, wodurch die Reflexe wegfallen, und der Raum über und hinter dem Spiegel bleibt unbedeckt. Infolge der Kleinheit der Öffnung ist der Hornhautreflex unbedeutend.

Dr. Lauber bemerkt, daß vielfache Typen elektrischer Ophthalmoskope existieren. Er arbeitet gegenwärtig an der Vervollkommnung eines neuen Typus.

Dr. Benedek demonstriert zwei Präparate von Bulbi mit sogenannten präretinalen Hämorrhagien. Im ersten Falle handelt es sich um einen 36 Jahre alten Mann, der an chronischer Nephritis litt. Unter dem typischen Bilde der präretinalen Hämorrhagie fand sich ein großer, runder Bluterguß in der Macula. Das Auge wurde wegen später hinzutretender Thrombose der Centralvene und Sekundärglaukom enucleiert. Der Bluterguß fand sich, bei anatomischer Untersuchung zwischen der Retina und der faltig abgeschobenen Limitans und hat die Form eines flachen napfförmigen Raumes, den er ausfüllt. Eine zellig faserige, neugebildete Membran grenzt diesen Hohlraum gegen den Glaskörper zu ab. Am Firste der Falte hängt diese Membran fest mit der Netzhaut zusammen; auf diese Membran folgt noch die limitans interna retinalis und die hyaloidea. Die abgehobene Limitans ist auf der Retina innerhalb des Blutraumes natürlich nicht zu sehen. Daß sich ein Bluterguß auch wirklich zwischen Limitans interna und Memb. hyaloidea befinden, präretinal sein kann, bestätigt der analoge Fall des zweiten Bulbus, wo eine kleinere Blutung unmittelbar medial von der Papille liegt. Der Glaskörper wird daselbst abgehoben und es entstand ein flacher, von Blut erfüllter Hohlraum.

Im zweiten Falle lag als Ursache der Blutung eine primäre Thrombose der Centralvene vor.

Hanke beginnt ein Referat über die Bakteriologie in der Augenheilkunde. Er bespricht die Morphologie und Biologie der Arten von Bakterien und Kokken, die für den Augenarzt besonders in Betracht kommen.

Elschnig macht darauf aufmerksam, daß die Neugeborenenblenorrhoe bakteriologisch keineswegs stets gonorrhoischen Ursprungs ist. Vortr. hat am St. Annen Kinderhospital mit Prof. Escherisch seit Mai d. J. alle vorkommenden Fälle der sogenannten Neugeborenenblenorrhoe bakteriologisch geprüft; das Ergebnis war, daß sehr selten nach dem dritten und nie nach dem siebenten Tage Gonokokken als Krankheitserreger gefunden wurden. Daher sei Vortr. mit einer diesbezüglichen Publikation Wintersteins (Wiener klin. Wochensch. 15. Dez. 1904) nicht einverstanden, in der von 122 Fällen von „Neugeborenenblenorrhoe“ 40 Fälle als Spätinfektionen mit dem Lochial-Sekret der Mutter erwähnt werden.

Wintersteiner erwidert darauf, daß er im Gegenteil in seiner Schrift 40% der Fälle nicht auf Gonokokkeninfektion, sondern auf solche durch andere Mikroorganismen zurückführte. Er bezeichne die Erkrankungen als Blenorrhoea neonatorum, nicht als Gonorrhoea neonatorum, somit sei die Diagnose keine bakteriologische, sondern eine rein klinische. —

Müller spricht sich anerkennend über die Objektivität des Vortr. aus, der nur vollständig bewiesene Tatsachen vorbringe. Bezüglich der Influenzabazillen als Erreger von Konjunktivitis sei er jedoch nicht überzeugt. So habe sich während der besonders heftigen Influenza-Epidemie von 1900 und 1901 die Zahl der Konjunktivitiden nicht gesteigert. Überhaupt seien bei Bindehaut-Entzündungen meist keine Keime (mit Ausnahme von bekannten harmlosen Schmarotzern) nachzuweisen. Nur zufällig und ohne ein gesamtes klinisches Bild zu geben seien solche bei Bindehaut-Entzündungen gefunden worden. Man könne, wie dies ja auch bei Meningitis der Fall sei, sogar bei Gonoblenorrhoe der Bindehaut keine Gonokokken finden, sodaß man mit der Bezeichnung eines eventuell vorgefundenen Kokkus als Erreger vorsichtig sein muß. Müller hat sich wiederholt bemüht, den Trachom-Erreger, der morphologisch mit dem Influenza-Erreger übereinstimmt, mit Bestimmtheit in der Ätiologie des Trachomes zu verwenden; doch ließen die vielen Lücken bei Befunden eine solche nicht zu. Müller macht auf ein diesbezügliches im Königsberger hygienischen Institut von Lürsen ausgearbeitetes Werk aufmerksam, bemerkt jedoch hierzu, daß er eine trachomatöse Infektion der Bindehaut nicht ohne weiteres durch Übertragung der Trachombazillen auf eine gesunde Konjunktiva bedingt hält, da bei sonst unvorsichtigen Patienten oft das eine Auge jahrelang trachomatös ist, während das andere verschont bleibt.

Königstein hat bereits früher ätiologische Versuche über die Neugeborenen-Blenorrhoe gemacht. Wenn sie nach dem fünften Tage nach der Geburt auftrat, waren doch noch hie und da Gonokokken nachzuweisen, öfters aber auch andere Mikroorganismen. Zur Eindämmung der Häufigkeit der Blenorrhoe könne das Crédé'sche Verfahren nicht genug gepriesen werden. — Bei Königsteins Tierversuchen ergab sich, daß in die vordere Augenkammer eingeimpfte Gonokokken schon nach 24 Stunden verschwunden waren.

Zimmermann hält das Crédé'sche Verfahren auch für ausgezeichnet und bedauert, daß die Hebammen es nicht anwenden dürfen.

Königstein hat während der Influenza-Epidemie sehr wenige Fälle von Conjunctivitis gesehen.

Sachs spricht von Tränensackblenorrhoe bei kleinen Kindern. Er habe bei einem mehrere Monate alten Kinde eine Atresie des Tränennasenganges beobachtet, die eine Ektasie des Tränensackes herbeiführte. Heilung erfolgte durch einmaliges Sondieren.

Klein hat mehrere solche Fälle gesehen und hält deren Prognose für günstig.

Wintersteiner bemerkt, daß ein Unterschied bestehe zwischen diesem Falle, der ohne Entzündung hervorzurufen, nur als eine Stauung des nicht abgeleiteten sterilen Sekretes anzusehen sei, während die Tränensackblenorrhoe bei Erwachsenen durch Bakterien erregt sei und ein pathologisches Sekret zufolge habe. Er zitiert einen Fall: ein Kind, das durch den Kaiserschnitt entwickelt worden war, zeigte gleich eine vermehrte Sekretion des linken Auges. Man hielt die Erkrankung für eine Bindehautentzündung. Am

zweiten Tage habe Vortr. das Sekret aus dem angeschwollenen Tränensack ausgedrückt, worauf binnen einigen Tagen Heilung erfolgte.

Topolansky findet ebenfalls, daß die Sekrete der neugeborenen Tränensackblenorrhoe keine Mikroorganismen aufweisen.

Sachs erwähnt der Tatsache, daß diese Krankheit bei Kindern leicht, bei Erwachsenen schwer heile.

Klein glaubt, man könne sie auch bei Erwachsenen durch einfaches Sondieren heilen, bezw. die Ektasie beseitigen.

### Sitzung vom 22. November 1905.

Elschnig projiziert mikroskopische Präparate einer beiderseitigen Tränensackfistel. Die Fisteln mußten wegen wiederholter Entzündungen exzidiert werden. Die Fistelgänge begannen auf einem kleinen Hautknötchen, etwa 4 mm unter dem Lig. Canthi internum mit leichter Einschnürung und mündeten in der Nähe dieses Ligamentes an dessen oberen Rande in den Tränensack. Anatomisch bestand die Fistelwand gegen die umgebende Haut aus papillärem, vielschichtigem, verhorntem Pflasterepithel; letzteres war gegen das Lumen zu glatt abgegrenzt. Im Epithel fanden sich reichliche cilienartige Haare mit Haarbalgdrüsen. An der Wand des einen Fistelganges waren Randzelleninfiltrationen vorhanden, keine Mikroorganismen. — Ebenso verhalten sich fast alle 20 ähnliche in der Literatur bekannten Fälle.

Vossius sieht die angeborene Tränenfistel als eine Hemmungsbildung an. Die Bildung von Haaren im Fistelgange verhindert möglicherweise die Abschnürung der Epitheleinsenkung in der Tränennasengrube, die sich zum Tränenschlauch ausbildet.

Vortr. stellt einen 12jähr. Knaben vor, der mit einer vor sieben Jahren noch sondierbaren Tränensackfistel behaftet war. Gegenwärtig ist die Fistelöffnung sichtbar, läßt sich aber nicht sondieren.

Hanke hält einen Vortrag — als zweiten Teil seines Referates über Bakteriologie — über die Theorien der Wirkungsweise der Mikroorganismen und erörtert die Immunitäts- und Immunisierungslehre.

### Sitzung vom 6. Dezember 1905.

Lauber stellt ein $4^1/_2$jähriges Kind vor, das an epibulbärer Tuberkulose leidet. Der Fall war von Prof. Elschnig im Ambulatorium des St. Annen-Kinderhospitals (Prof. Dr. Escherich) behandelt worden. Das Kind war nach einer Erkrankung an Pleuritis im vorigen Jahre kränklich geblieben und leidet an Nachtschweißen. Spitzenaffektion der linken Seite besteht derzeit. Erbliche tuberkulöse Belastung ist nachweisbar. Auf der Sklera des rechten Auges entstand im Oktober 1905 eine gelblichrotes Knötchen von der Größe einer Linse. Die Bindehaut darüber war verschiebbar, mit der Sklera war sie locker verbunden. Die Anzeichen sprachen für eine tuberkulöse Affektion. Am 18. Oktober machte Prof. Elschnig eine Inzision und versuchte das Knötchen zu entfernen. Es enthielt käsige Massen, bei deren bakteriologischen Untersuchen keine Tuberkelbazillen nachgewiesen werden konnten, doch müssen sowohl die Resultate der eingeleiteten Tuberkulinbehandlung, als auch diejenigen der Impfversuche an Meerschweinchen abgewartet werden. Die Sklera blieb unter dem Abszeß intakt, doch trat nach der Operation fortgesetzte leichte Eiterung ein und in der Umgebung des früheren Krankheitsherdes bilden sich demselben ähnliche Knötchen im

episkleralen Gewebe. Der Fall erinnert an die von Köhler, Müller und Brailey, wo es sich auch um Tuberkulose der Sklera handelte.

Tertsch demonstriert einen Fall von Anthrax. Vor drei Tagen, ohne bekannte Infektionsursache, stellte sich bei dem Patiente unter starkem Fieber (über 39°) starke Schwellung der Lider ein. Da Fluktuation vorzuliegen schien, wurde eine Inzision gemacht, doch entleerte sich kein Eiter. Im Wundsekrete fand man Anthraxbazillen. Das Auge selbst ist nicht in Mitleidenschaft gezogen und die Inzision rief bei dem Patienten keinen Schmerz hervor, was besonders auffallend war.

Elschnig glaubt, daß der Anthrax an den Lidern meistens als maligne ödematöse Schwellung auftritt, wobei sich die Haut schwarz färbt und nekrotisch abstößt. Zwei solche Fälle habe er gesehen, wogegen sich Abszesse selten bilden.

Bárány demonstrierte einen Apparat zur Messung der Gegenrollung der Augen bei sagittaler Neigung des Kopfes. Die Pupille des Untersuchten wird durch Pilokarpin maximal verengt, wobei die Zeichnung der Iris besonders scharf hervortritt. Sie wird durch ein Glühlämpchen, das am Kopfe der Versuchsperson angebracht ist, seitlich beleuchtet. Nun beißt die Versuchsperson zum Ruhigstellen des Kopfes in ein Helmholzsches Zahnbrettchen und fixiert einen in Augenhöhe befindlichen Knopf. Ein Fernrohr mit 50facher Vergrößerung, das ein Fadenkreuz enthält, wird auf einen radiären, scharf begrenzten Irisstreifen eingestellt. Man kann die Stellung des einen Fadens auf einer am Fernrohr angebrachten Gradeinteilung ablesen. Die Versuchsperson neigt nun den Kopf; das am selben Stativ befestigte Fernrohr bleibt unverändert auf die Iris eingestellt; in der neuen Stellung wird der Faden wieder dem Irisstreifen parallel gestellt und der Unterschied an Graden abgelesen, was mit Genauigkeit auf 1° erfolgt. Vortr. hat 150 Personen auf diese Weise untersucht, im ganzen 350 Mal. Normalhörende ergaben eine durchschnittliche Rollung von 8° bei 60° Kopfneignng; für Taubstumme mit erhaltenem Vestibularapparat ergaben sie fast das Gleiche (8,5°); Taubstumme mit zerstörtem Vestibular-Apparat ergaben 4°. Bei Kranken, die wegen Erkrankung des Vestibular-Apparates an Schwindel litten, war die Differenz zwischen der Rollung beim 60grädigen Neigen nach links und nach rechts bis 19°, während das Maximum normal 5° beträgt. Bárány hält diese Methode der Untersuchung besondere wertvoll bei forensischen Fällen, in denen über Schwindel geklagt wird, und sie läßt gleich bei der ersten Untersuchung Störungen des Vestibular-Apparates feststellen.

Ullmann bespricht den Gonorrhoismus als Allgemeinerkrankung und speziell dessen Metastasen: Iridocyclitis und Conjunctivitis. Er bespricht vier Fälle (aus eigener Beobachtung), wo neben Iridocyclitis andere gonorrhoische Affektionen, wie dies meist der Fall, vorhanden waren, als: Blasenkatarrh, Gelenkaffektionen, Prostatitis usw. Ferner bespricht er die Meinungsverschiedenheiten bezüglich der Gonokokken als Erreger der Iridocyclitis und Conjunctivitis. Er selbst hält die Bildung von Metastasen auf endogenem Wege, durch Zirkulierung von Toxinem in geschädigten Gefäßen, für sehr wahrscheinlich, spätere Rezidive im Auge und im Gelenke halte er auch ohne neuerliche Infektion für möglich, wofern die Genitalien noch Sitz der Krankheit seien. Er hält die meisten rheumatischen und auch manche „luetischen“ Iritiden für solche auf gonorrhoischer Infektion beruhende und wäre sehr dafür, daß sich die Augenärzte dessen sowohl durch Punktion der Vorderkammer behufs bakteriologischer Untersuchung des Kammerwassers,

als auch durch genaue Untersuchung der Genitalien vergewisserten. Er empfiehlt das schon von Arlt als sehr wirksam gefundene Jodkali und für das akute Stadium den Chiningebrauch, auch systematische Behandlung der Krankheitsherde, besonders bei frischeren Fällen. Sehr schwere Formen von gonorrhoischer Conjunctivitis, wie die in der Wiener klin. Wochenschr. 1902 p. 1032 von Kurka aus der Klinik Fuchs veröffentlichten, habe er nicht gesehen, wohl aber leichtere auf Gonorrhoe beruhende; er wolle nicht entscheiden ob solche, wenn sie bei jugendlichen Individuen bei Urethritis anterior acutissima auftritt, auf eine Toxinwirkung zurückzuführen sei.

v. Reuß meint, daß die früher festgehaltene Theorie von der Trias der Erscheinungen, und zwar Genitalaffektion, Gelenkerscheinungen und Ophthalmie, nunmehr unhaltbar sei. Er hat nur selten Fälle von Erkrankungen des Auges gesehen, die sich auf gonorrhoische Metastase zurückführen ließen, auch sei es schwer, bei der großen Häufigkeit der Gonorrhoe, deren indirekte Einwirkung auf Iritiden nachzuweisen.

Müller ist der Ansicht, daß nur eine bakteriologische Untersuchung eine Gonorrhoe als solche sicher nachweisbar erscheinen lasse; doch wäre eine Punktion der Vorderkammer zum Erhalten von Kammerwasser zu Untersuchungszwecken unstatthaft. Es sei unmöglich, bei einer Conjunctivitis festzustellen, ob es sich um eine endogene oder exogene Infektion handle. Von einer spezifisch gonorrhoischen Augenerkrankung könne eigentlich nicht geredet werden, da in der Iris Bakterien sehr schwer nachweisbar seien. Die Erkrankung an „Gonorrhoismus“ als eine Allgemein-Infektion sei ebenfalls noch unbewiesen.

Königstein hat bei diesbezüglichen Tierversuchen niemals Gonokokken im Kammerwasser finden können. Er hat nur wenige Fälle von Gonorrhoismus des Auges gesehen.

Elschnig hält es für unwahrscheinlich, daß Gonokokken erst nach längerer Zeit ein Rezidiv der Entzündung in der Iris bewirken können. Eine Punktion der Vorderkammer behufs Erhalten von Kammerwasser zu Untersuchungen hält er nicht allein für erlaubt, sondern auch im Interesse der Therapie für geboten. Er hat auch nur wenige Fälle von gonorrhoischer Iritis beobachtet.

Er halte allerdings die Feststellung metastatischer gonorrhoischer Augenaffektionen für durchaus berechtigt und begründet.

Lauber hält die Conjunctivitis, welche gonorrhoische Cystitis begleitet, entweder auf das Fieber als solches oder auf Wirkung von Toxinen beruhend, wie dies denn auch, mit Ausnahme der akuten Exantheme, bei anderen fieberhaften Krankheiten der Fall ist.

Klein hält Fälle von gonorrhoischen metastatischen Erkrankungen ebenfalls für selten und meint, eine Diagnose derselben sei nur ex juvantibus zu stellen. Es wäre erwünscht, eine spezifische Therapie für gonorrhoische Erkrankungen zu haben. Fast immer haben sich die Fälle von rheumatischer Iritis (wenn nicht durch Gicht, Diabetes usw. begründet) als luetisch erwiesen.

Elschnig erinnert daran, daß als spezifisches Mittel gegen Gonorrhoismus, sowie gegen pyämische und septische Zustände, das Crédésche Unguentum angesehen werde, sowie auch die Anwendung von Collargol in Form von Einreibungen und Clysmen.

Zimmermann hält die Fälle von gonorrhoischer Iritis für nicht so selten, da öfters eine genaue Untersuchung des Genitales Gonorrhoe erwiesen

habe. In manchen Fällen, wo wegen früher durchgemachter Lues eine antiluetische Behandlung keine Resultate ergab, ließ sich Gonorrhoe der Genitalien feststellen. Eine energische Diaphorese hält er für therapeutisch sehr wirksam.

Ullmann erinnert nochmals an das Gesamtbild des Gonorrhoismus, wie es heute die Diagnose berechtigt. Eine individuelle Prädisposition: leichte Durchlässigkeit des Schleimhautepithels und Gefäßnetzes der Blase, Harnleiter und Prostata, wobei also der Virus in die Blutbahnen Eingang findet; oder Läsionen in den serösen Membranen des Auges oder der Gelenke begünstigt Metastasen. Die Toxine werden im Blute nur sehr schwer verbrannt und äußern sich oft — ehe Gonorrhoe eintritt — in Gelenkschwellungen und andere Erscheinungen, wie es Tommasoli erklärt. Diese Erscheinungen erstrecken sich oft über Jahre und machen die gonorrhoische Erkrankung oft erschöpfender und schwerer zu ertragen, als z. B. eine vorübergehende, zufällig leicht ausheilende luetische Affektion.

Wertheim 1894 und Ahmann 1897 haben bewiesen, daß die Gonokokken lange im Blute verweilen und sogar aus demselben zu kultivieren seien, wenn man das Blut in genügender Menge und zu fieberfreien Zeiten entnimmt. Vortr. hoffe, daß die Augenärzte sich genauer mit der Ätiologie der Iritiden und Konjunktivitiden befassen würden und somit auch die gonorrhoische Natur solcher Erkrankungen bestimmen würden. Er sei mit Lauber's Erklärung der Toxinwirkung im Initialstadium durchaus einverstanden. Bezüglich der Punktion ziehe er gern seinen Vorschlag zurück, wofern sie für bedenklich gehalten werde. Er bemerke, daß zu frühe Lokalbehandlung der Urethralschleimhaut im akuten Stadium der Prostatitis und intraurethrale Eingriffe Metastasen im Auge und in den Gelenken begünstige und den Patienten besondert reizbar mache.

---

## Journal-Übersicht.

I. Die Ophthalmologische Klinik. 1905. Nr. 9—18.

**1) Einfachste Glaukom-Operation**, von Haverkamp.

Verf. empfiehlt als einfachste, den Druck herabsetzende Operation die Parakentese der Vorderkammer durch Galvanokaustik. Dieser Eingriff kann ambulant, in der Sprechstunde, vorgenommen werden und hat den Vorteil, daß der endgültige Verschluß der Vorderkammer durch Einbrennen eines größeren Loches einige Tage hinausgeschoben werden kann. Verf. teilt zwei Fälle mit, in denen das Verfahren mit bleibendem Erfolge angewendet worden ist.

---

**2) Über die kosmetischen Vorzüge der Heilung von Lidkrebsen durch Radiumstrahlen und die Methode der Behandlung**, von Kirchner.

Zweck der Mitteilung ist der Hinweis, daß wir in dem Radium ein Mittel besitzen, welches das häufige Ulcus rodens rasch und sicher zu beeinflussen vermag, leicht und gefahrlos auch ambulant angewandt werden kann und hauptsächlich durch die guten kosmetischen Resultate für den Augenarzt von großer Bedeutung ist.

---

3) **Zur therapeutischen Anwendung des Radiums**, von Darier.

---

4) **Ist die Müller'sche Interims-Prothese ungefährlich?** von Ulbrich.

Von der Firma F. A. Müllers Söhne in Wiesbaden wird in jüngster Zeit eine Prothese in den Handel gebracht, die dazu bestimmt ist, sofort nach der Enucleation in den Bindehautsack eingelegt zu werden. Sie soll einer zu starken Verkleinerung des Sackes entgegenwirken. Die Prothese ist ein Hohlkörper aus Glas, der in der Mitte einen sagittalen Kanal besitzt, welcher den Sekreten freien Abfluß läßt. Legt man die Prothese frisch nach der Enukleation ein, so bilden sich an der Stelle dieses Kanals Granulationen aus, die einen prominierenden Pfropf darstellen und nach Entfernen der Prothese wieder verschwinden.

Der mitgeteilte Fall läßt starke Zweifel an der Ungefährlichkeit der Prothese aufkommen, obwohl ein strikter Beweis für ihre Schuld an dem letalen Ausgang nicht zu führen ist.

Es handelt sich um eine wegen Sarkom des Ciliarkörpers ausgeführte Enukleation, nach der eine eitrige Fußgelenks-Entzündung mit Endokeratitis auftrat. Im Bindehautsacke wie in dem Gelenk fanden sich die gleichen Streptokokken. Da die Bindehautwunde nach Czermak nicht genäht worden war, erscheint es nicht ausgeschlossen, daß der Fremdkörper, der an sich den Tenon'schen Raum klaffen ließ, eine Propagation der Bakterien bedingte und so die Pyämie herbeiführte.

---

5) **Alypin, ein neues Anästhetikum.** von v. Sicherer.

Das Mittel ist wohl imstande, das Cocaïn bezüglich seiner anästhesierenden Eigenschaften zu ersetzen, wobei es folgende Vorzüge zeigt:

Es ist weniger giftig, ein Vorzug, der gegenüber dem Holocaïn in noch viel auffallenderer Weise zutage tritt. Es erzeugt keine Mydriasis und keine Akkommodationsparese, auch läßt es die Hornhaut völlig intakt. Endlich ist es wesentlich billiger als Cocaïn.

---

6) **Die amyloide Degeneration der Lider und Conjunctiva des Auges,** von Rählmann.

---

7) **Das Trachom im sibirischen Militärbezirk,** von Walter. Moll.

---

II. La clinique ophtalmologique. 1905. Nr. 9—17.

1) **Trepanation bei der Behandlung der Stauungspapille**, von Dubarry und Guillot.

Verff. raten in den Fällen, in denen Hirndruck die Ursache der Stauungspapille ist, zur Trepanation. Man wird auch die Dura inzidieren, wenn es die Untersuchung auf einen Tumor erfordert oder der Druck sofort herabgesetzt werden muß. In allen andren Fällen wird man die Dura intakt lassen, indem die Möglichkeit besteht, sie zu öffnen, wenn die Umstände dazu zwingen.

---

2) **Veränderung der Hornhautkrümmung unter dem Einfluß der subconjunctivalen Injektionen; ihre Wirkung auf Astigmatismus,** von Deschamps.

---

3) **Metastatische eitrige Tenonitis,** von Jocqs.

Eitrige Tenonitis ist im allgemeinen eine seltene Erkrankung. Sie wird beobachtet im Verlaufe von Infektions-Krankheiten, sowie im Gefolge von Affektionen des Urogenitalsystems. Meist ist die eitrige Entzündung der Tenonschen Kapsel kompliziert mit Iridochoroiditis, welche letztere die Krankheit zu einer gefährlicheren macht. Die Schmerzen sind auffallend gering.

---

4) **Transversale kombinierte Keratotomie,** von Chevallereau.

Zweck der Operation ist, der Prothese einen guten beweglichen Stumpf zu verleihen. Die Hornhaut wird im horizontalen Meridian mit einem Graefeschen Messer durchschnitten, die Iris in ihrer ganzen Ausdehnung herausgerissen und die Linse entbunden. Es folgt ein Druckverband.

Zur Anwendung kam das Verfahren bei Buphthalmus, Staphylom, Leukom und Glaukom.

---

5) **Über eitrige intraokulare Infektion endogenen oder metastatischen Ursprungs,** von Terson.

---

6) **Die Iridektomie bei Glaukom,** von Abadie. (Französische ophthalm. Gesellschaft.)

Seit der Entdeckung der Miotika wird die Iridektomie bei Glaukom immer seltener ausgeführt und das zum Schaden der Kranken.

Beim akuten oder subakuten sog. entzündlichen Glaukom, wo die Spannung vom Beginn der Erkrankung an erhöht, das Auge gereizt, die Hornhaut matt und die Pupille erweitert ist, ist die Iridektomie so bald als möglich auszuführen. Sie allein kann zur Heilung führen. Und zwar muß sie sofort gemacht werden, weil ihre Ausführung später schwieriger, wenn nicht unmöglich wird und man die Chance verliert, das Sehvermögen wieder leidlich herzustellen.

Das fundamentale Zeichen, ob man von der Anwendung des Pilocarpins ohne Iridektomie einen günstigen Einfluß zu erwarten hat, ist das folgende: Es muß ebenso schnell wirken wie in einem normalen Auge und Miosis erzeugen. In solchen Fällen kann man sicher sein, daß das Mittel die erhöhte Spannung auf das normale Niveau herabdrückt. Das wird fast ausnahmlos nur in den Fällen von Glaucoma chron. simplex der Fall sein.

Die Glaukome mit intermittierenden Krisen wie das Erscheinen von Regenbogenkreisen um die Flamme, temporären Verdunkelungen mit und ohne Schmerzen und völliger Remission dieser Symptome in den freien Intervallen, sind gleichfalls der Iridektomie verfallen, welche definitive und dauernde Heilung bringt.

Welches sind, die Gründe, die man gegen die Iridektomie ins Feld führt und warum sträuben sich mehr und mehr Praktiker gegen diese Operation?

Sie ist schwierig auszuführen. Zugegeben, namentlich bei akutem und subakutem Glaukom mit erhöhter Spannung. Aber sie ist in diesen Fällen unerläßlich, und sie vermeiden heißt, das Auge dem sicheren Verderben preisgeben.

Angesichts der schwierigen Technik ist nur in tiefer Narkose zu operieren und nicht unter Cocaïn und Adrenalin. Die Operation ist immer schmerzhaft und der beste Patient wird unruhig werden, wenn man die Iris faßt. Und es ist doch gerade von der größten Wichtigkeit, daß die Technik eine vollkommene ist. Denn eine schlecht ausgeführte Iridektomie kann die

schwersten Folgen haben und ein einfaches Glaukom in ein malignes verwandeln.

Es gibt in der Tat maligne Fälle, in denen trotz korrekt ausgeführter Operation der Verlauf nicht nur nicht aufgehalten wird, sondern anscheinend durch die Iridektomie ein fataler zu werden scheint. Aber diese noch wenig bekannte Form, deren Diagnose a priori nicht gemacht werden kann, ist glücklicherweise selten. Aber was man sich gegenwärtig halten muß, ist, daß eine schlecht ausgeführte Iridektomie bei gewöhnlichem Glaukom, das unter richtiger Operation geheilt worden wäre, aus folgenden Gründen durch operative Zufälle fatal wirken kann.

Das Fassen und Hervorziehen der Iris muß sehr sanft und mit großer Präzision geschehen unter Vermeidung aller übermäßigen Zerrung. Gerade in bezug auf letztere ist es wichtig, daß die Narkose eine tiefe sei. Ist sie das nicht, so macht der Kranke Abwehrbewegungen und zerrt seinerseits die von der Pinzette gefaßte Iris, was von den schwersten Folgen sein kann. Ist die Iris gefaßt und vorgelagert, so ist sie durch einen einzigen Schnitt mit der Scherenpinzette abzuschneiden und zwar ihrer ganzen Breite nach, vom Sphinkter bis zur Peripherie. Dieser Schnitt muß genau, schnell und ohne besondere Quetschung des Gewebes vor sich gehen. Die Folgen einer übergroßen Zerrung oder Quetschung bestehen bald in profusen Blutungen, welche sich auch auf Glaskörper und Retina erstrecken, bald in Aufgehobenbleiben der Vorderkammer, bald in Erhöhung der Schmerzen und des intraokularen Druckes.

Kurz, es entwickeln sich die Symptome wie bei einer ursprünglich malignen Form mit dem Unterschiede, daß die echte maligne Form von der Operation gänzlich unabhängig ist, während es in dem supponierten Falle gerade die schlecht ausgeführte Operation ist, welche dem Fall erst einen malignen Verlauf gegeben hat.

---

7) **Einige Fälle von Hypopyonkeratitis mit Serum behandelt**, von Oliveres.

Verf. hatte bei der Behandlung mit Römer'schem Serum ungewisse Resultate. Er glaubt, daß subconjunctivale Injektionen mit antiseptischen Mitteln der Serumtherapie zur Zeit noch überlegen sind.

---

8) **Die Durchtrennung der hinteren Kapsel bei Nachstar**, von Domec.

---

9) **Bemerkungen über Evisceration des Augapfels**, von Bruno-Bourdeaux.

---

10) **Einfache Methode zur Operation gewisser Formen des Chalazions**, von Antonelli.

Verf. empfiehlt namentlich für randständige und Unterlid-Chalazien die Intermarginal-Inzision mit einem zweischneidigen Messer. Namentlich am Unterlid ist der Eingriff bequemer, als von der Bindehaut her nach Eversion des Lids.

---

11) **Behandlung des oberflächlichen Epithelioms durch Radium**, von Darier.

---

12) **Kollargol-Einreibungen bei Pantophthalmie,** von Baudoin.

Verf. hat in zwei Fällen von postoperativer Pantophthalmie einen guten Erfolg von Einreibungen mit 15—20 $^0/_0$ Kollargolsalbe gesehen.

---

13) **Kombinierte intravenöse und subconjunctivale Injektionen,** von Guibert.

Man erreicht durch diese Behandlung in kürzester Zeit den größten Effekt. Zur Anwendung kommt Quecksilbercyanür. Üble Folgen wurden nicht beobachtet.

---

14) **Blepharospasmus bei der Dentition,** von de Coopman.

---

15) **Atmotherapie bei Augenleiden,** von Golesceano.

Die vom Verf. so genannte Therapie mittels heißen Dampfes findet Anwendung bei Erkrankungen des vorderen Bulbus-Abschnittes. Es ist ein besonderes Instrument dafür angegeben. 40—45 $^0$ werden leicht und ohne üble Folgen ertragen.

---

16) **Behandlung des Hautkrebses mit Radium,** von Rehns und Salmon.

Moll.

---

## Vermischtes.

1) Wir beginnen den dreißigsten Jahrgang des Centralblattes für prakt. Augenheilkunde. Am Schluß desselben gedenken wir ein genaues Sach- und Namenregister der dreißig Jahrgänge zu liefern, das eine vollständigere Übersicht über die augenärztlichen Leistungen geben wird, als bisher in der Literatur vorliegt. Gleichzeitig soll ein anastatischer Neudruck der beiden ersten Jahrgänge, die vergriffen sind, erscheinen. Es dürfte zweckmäßig sein, daß diejenigen, welche ein Exemplar dieser beiden Jahrgänge zu erlangen wünschen, dies rechtzeitig der Verlagsbuchhandlung mitteilen.

2) Dr. Paul Roemer, Privatdozent der Augenheilkunde und Assistent an der Universitäts-Augenklinik zu Würzburg, ist zum außerordentlichen Professor ernannt worden.

3) Dr. Leopold Heine, Privatdozent der Augenheilkunde an der Universität zu Breslau, ist zum Professor befördert worden.

4) Friedrich Hosch,

geb. zu Basel am 13. Oktober 1847, gest. ebendaselbst am 19. Dezember 1905. Studiert hat Hosch in Basel, in Tübingen und Utrecht; 1870—1872 war er in seiner Vaterstadt Assistent an der Universitäts-Augenklinik; 1883 habilitierte er sich daselbst und wurde 1896 zum a. o. Professor ernannt. Seine wichtigsten Arbeiten sind mikroskopische und experimentelle Studien: Über das Epithel der vorderen Linsenkapsel (Arch. f. Ophth. XX), Experimentelle Studien über Iriscysten (Virchows Archiv CXXXIX), Über Ehrlich's Methylenblau-Verfahren und seine Anwendung auf das Auge (Arch. f. Ophth. XXXVII), Über den Bau der Säugethiernetzhaut, nach Silberpräparaten (Arch. f. Oph. XLI). Bemerkenswert ist auch sein „Grundriß der Augenheilkunde", Wien und Leipzig 1897. (504 S., mit 82 Holzschnitten.) Das Buch will das Wissenswerte und Sichergestaltete lehren und zwar in leicht faßlicher Weise.

5) Dr. Sachsalber, Prof. der Augenheilkunde an der Universität Graz, ist am 27. Dezember 1905 im Alter von nur 41 Jahren verstorben. Den Lesern des Centralblattes ist er durch zahlreiche wissenschaftliche Veröffentlichungen wohlbekannt.

1893) Mitteilungen aus der Universitäts-Augenklinik des Prof. Dr. Borysikiewicz in Graz (Keratitis neuroparalytica, Kerat. punct. prof., Kerat. punct. nach Operationen).

1894) Pemphigus conj. (Klin. Monatsbl. f. Augenheilk., August).

1895) Drusen der vorderen Linsenkapsel (Deutschmanns Beitr. XVIII).

1896) Drusenbildung im Sehnervenkopf (ebendaselbst, XXI). Therapie des Ulcus serpens (ebendaselbst, XXII).

1897) Über das Rankenneurom der Orbita mit sekund. Buphth. (ebendaselbst XXVII).

1898) Scleritis suppurativa. (Wiener med. Wochenschr. Nr. 32.)

1900) Vollständige Obliteration der Netzhautgefäße bei absolutem Glaucom. (Centralbl. f. Augenheilk., S. 6.) Eierschalen in der Vorderkammer des Auges durch 26 Jahre (ebendaselbst, S. 9).

1901) Beitr. z. Anat. d. Sec. Glaucoms (Arch. f. Augenheilk. XLI, 1).

1902) Über die hyaline Entartung der Hornhaut (Deutschmanns Beiträge z. Augenheilk. XLVIII). Über Op. d. hochgradigen Kurzsichtigkeit (Wiener med. Wochenschr. Nr. 39—41).

1903) Über das Auge der Anen- und Hemikephalen (Zeitschr. f. Augenh. IX, Ergänzungsheft). Über Regenerationsvorgang von Hornhautsubstanzverlusten bei allgemeiner Ernährungsstörung (ebendaselbst). Ein Fall von Stauungspapille nach erfolgreicher Operation eines Gehirnabszesses (ebendaselbst).

6) Am 21. Dezember 1905 verstarb zu Köln im 55. Jahre Dr. Alberic Jean Marie Rogman, Chefarzt des augenärztlichen Instituts zu Gent in Belgien: ein ausgezeichneter Arzt und Operateur, ein liebenswürdiger Charakter, der uns von den Kongressen her sehr wohlbekannt war, ein eifriger Forscher, der sich an allen wichtigen Fragen lebhaft beteiligte; er schrieb französisch, hat aber auch die deutsche Literatur mit besondrer Liebe verfolgt und gewürdigt.[1] Von seinen Arbeiten wollen wir die folgenden hervorheben:

1884) Hämorrhagisches Glaukom (Centralbl. f. Augenheilk., S. 286). Enukleation bei sympath. Ophthalmie (Annal. d'Oc.).

1885) Heilung des Verletzung-Stars durch Aussaugen (Annal. d'Ocul., September, Oktober).

1889) Über Struktur u. Operation gewisser Starformen (Ann. d'Oc. CI, p. 93).

1890) Hyphaema nach Operationen (Ann. d'Oc., Septbr., Oktbr., Centralbl. f. Augenheilk., S. 472).

1893) Neue Symblepharon-Operation (Centralbl. f. Augenheilk., S. 495 und Arch. d'Opht. 1892, XII, 50, p. 627). Sublimat-Einspritzungen unter die Bindehaut (ebendaselbst, S. 497).

1894) Sehstörung bei stillenden Frauen (Ann. d'Ocul. Sept.; Centralbl. für

[1] Vgl. seine Anzeige des ersten Teiles der Einführung in die Augenheilkunde, La Belgique méd. 4. März 1897; ferner der Geschichte der Augenheilkunde im Altertum, 15. Juni 1899.

Augenheilk. S. 420). Filaria im Auge (Centralbl. f. Augenheilk. S. 522). Thioform in Augenpraxis (ebendaselbst, S. 580).

1895) Krebs des Limbus (Centralbl. f. Augenheilk., S. 579; Annal. d'Ocul., März). Heilbarkeit der sympath. Ophthalmie (ebendaselbst, August). Bindehautcysten (Arch. d'Opht., August).

1896) Über trockne Verbände und Augenpulver. (Annal. d'Ocul., März; Centralbl. f. Augenheilk., S. 375 und 719). Angeborene Linsenveränderung (Arch. d'Opht., Oktober).

1897) Angeborene Linsenveränderung (Archives d'Opht., Juli). Die lokalen Anaesthetica (Ophth. Klinik Nr. 1 u. 3). Linsenkolobom (Centralbl. f. Augenheilk., S. 246; Arch. d'Opht. 1896, Mai und Revue générale d'Opht. 1896).

1898) Hyaline Entartung der Lider (Centralbl. f. Augenheilk., S. 269 und Ann. d'Ocul., August). Lipom unter der Bindehaut (Ann. d'Ocul., Februar und Centralbl. f. Augenheilk. 1897, S. 427). Cysten unter der Bindehaut (Archiv. d'Opht., August und Centralbl. f. Augenheilk. 1897, S. 121 und 250).

1899) Myopie-Operation (Centralbl. f. Augenheilk., S. 87 u. 276 und Annal. d'Ocul., Januar). Dacryops (ebendaselbst S. 213 und Annal. d'Ocul., Juni). Erbliches Glaukom (ebendaselbst, S. 310 und Ophth. Klinik).

1900) Geschwülste der Tränendrüse (Centralbl. f. Augenheilk. 1900, S. 51 und Annal. d'Ocul., Januar). Iridectomie bei Glaucom simpl. (La clin. opht. und Centralbl. f. Augenheilk., S. 186 u. 470). Über extraocul. Komplikation der sympath. Ophthalmie (La clinique opht. 1900 und Centralbl. f. Augenheilk. 1901, S. 249). Scheinbare Akkommodation bei Aphakie (Centralbl. f. Augenheilk., S. 366 u. Annal. d'Ocul. 1899).

1901) Amblyopie durch Nichtgebrauch (Annal. d'Ocul., August, September). Epibulbäre Geschwülste (Annal. d'Ocul. und Centralbl. f. Augenheilk. 1000, S. 422).

1902) Über Tumoren und Pseudotumoren des Auges (Centralbl. f. Augenheilk., S. 44 und Annal. d'Ocul.).

1903) Gefahren der Enukleation bei intraocularer Tuberkulose (Annal. d'Oc. August, September und Centralbl. f. Augenheilk. 1903, S. 362). Perithelialsarcom der Iris (Centralbl. f. Augenheilk., S. 73 und Annal. d'Ocul., Januar, Februar). Orbitalcyste mit Mikrophth. (Centralbl. f. Augenheilk., S. 387).

1904) Epicanthus-Operation (Annal. d'Ocul. Bd. 131, S. 464 und Centralbl. f. Augenheilk. 1904, S. 39). Präventive Serotherapie bei Starausziehung (Centralbl. f. Augenheilk. 1904, S. 392).

1905) Über die Heilbarkeit der Verrostung des Augapfels. (B. de la Soc. Belge d'Opht.)

7) Dr. Emil von Wolfring,

Kaiserl. russ. wirkl. Staatsrat, o. ö. Univ.-Prof. a. D.

verschied am 3. Januar 1906 nach kurzem, schwerem Leiden im 74. Lebensjahre.

Kollege Wolfrings ragende Gestalt und ausdrucksvolles Antlitz war uns, da er häufig von seiner Universität Warschau nach Berlin und Heidelberg kam, ebenso wohlbekannt, wie seine eingehenden Arbeiten, die klinische Erfahrung mit anatomischer Kunst vereinigten. Bereits der erste Band des Centralbl. f. Augenheilk. (1877, S. 68) brachte seine Arbeit über die Ätio-

logie des Pannus. Von seinen weiteren Veröffentlichungen wollen wir die folgenden hervorheben:

Über Ciliarneuralgie und Bedeutung des Morphin für die Therapie der Augenkrankheiten. Centralbl. f. Augenheilk. 1879, S. 368.

Über die Wirkung des fein zerteilten Quecksilbers auf die Bestandteile des Auges. Ebendaselbst 1880, S. 378.

Physiologische Beziehungen der Blutgefäße zu den Muskeln des Oberlids. Pam. Towarz. Lek. Warschau LXXX.

Zur Lehre von den Drüsen des Lidknorpels. Westn. Ophth. 1885.

Zur Anatomie der akuten infekt. Katarrhe der Bindehaut. Centralbl. f. Augenheilk. 1886, S. 95.

Anatomischer Befund bezüglich der Krause'schen Drüsen und ihre Beteiligung an pathologischen Prozessen. VII. internationaler Ophthalmologenkongreß, Heidelberg 1888, S. 298 und Centralbl. f. Augenheilk. 1889, S. 167.

Über den Mechanismus des Ectrop. sarc. Arch. f. Augenheilk. XXX, 3 und Centralbl. f. Augenheilk. 1895, S. 440.

---

## Bibliographie.

1) Warnung vor dem uneingeschränkten Gebrauche von Adrenalin bei Glaukom, von Dr. Senn, Wyl. Verf. sah in zwei Fällen von chronischem Glaukom nach Einträufelung von 1 bezw. 2 Tropfen Adrenalin akuten Glaukom-Anfall allerschwerster Art. Diese bösartige Wirkung scheint ihm in den Fällen aufzutreten, „in welchen der mehr oder weniger genügliche Druck-Ausgleich nur mehr auf den Abflußwegen der vorderen Ciliar-Venen lastet und nun die durch das Adrenalin durch das Zwischenglied der Muskelzellen des dilatators iridis bewirkte Erweiterung der Pupille und deren Folgen diese Abflußwege unter noch erschwerendere Bedingungen stellt oder ganz unterbindet, bevor die weitere Wirkung des Adrenalins, die Herabsetzung des intraokulären Druckes in Folge Kontraktur der Ciliar-Gefässe und daheriger verminderter Sekretion derselben sich geltend machen kann“.

2) Alypin, ein neues Anästhetikum, von Heinrich Gebb. (Inaug.-Diss. Gießen 1905.) Alypin macht beim Menschen leicht brennenden Schmerz und leichte Injektion in 1 bis 2 % Lösung. Bei 5 und 10 % tritt dazu ciliare Injektion und Tränen. Die Anästhesie beginnt mit 3 Minuten und dauert bis 10, bei 5 % bis 20 Minuten. Die tieferen Hautschichten macht erst das 5 % anästhetisch. Pupillen-Erweiterung ist minimal, Akkommodations-Lähmung fehlt. Die 5 % Lösung macht gelegentlich zarte Hornhaut-Trübung und zahlreiche feinste Epithel-Defekte. Bei subkutaner Anwendung zugleich mit Adrenalin blieb bei Tränensack-Exstirpationen wenigstens die Anästhesie fast aus, während eine stärkere Blutung sehr störte. Im Tier-Versuch führten größere Mengen 5 % Lösung zu schweren Hornhaut-Veränderungen. Dagegen gelang es nicht durch 1,0 Alypin — ebensowenig durch 1,0 Cocain — von der Konjunktiva aus ein Kaninchen zu töten.

3) Notiz zur Therapie der Heufieber-Conjunctivitis, von Prof. Kuhnt. (Deutsche med. Wochenschr. 1905. Nr. 34.) Verf. sah sehr gute und scheinbar auch dauernde Wirkung von Anaesthesin Ritsert bei

einem Falle von schwerer, schon jahrelang umsonst nasal und konjunktival behandelter Heufieber-Conjunctivitis. Das Mittel wurde in die Konjunktiva eingestäubt. Koerber.

4) Über das Heufieber und die beabsichtigte Sammel-Forschung über die Wirksamkeit des Heufieber-Serums, von Dr. Alfred Wolff. (Berl. Klin. Wochenschr. 1905. Nr. 21.)

5) Über Cataracta perinuclearis unilateralis, von Regimentsarzt Dr. Stein. (Beiträge zur Augenheilkunde. 1905. Heft 63.) Die Entstehung des einseitigen Schichtstars kann bedingt sein durch direkte mechanische Schädigung, andrerseits kann das Bild des Schichtstars sich auch sekundär entwickeln, indem sich an die zunächst getrübte Linse später im weiteren Wachstum normale Linsenfasern anlegten. Verf. beschreibt 5 Fälle von einseitigem Schichtstar.

6) Langes Intervall zwischen der Keratitis parenchymatosa des rechten und linken Auges, von Dr. Antonio Consiglio. (Ebenda.) Das Intervall beträgt bei dem jetzt 44jährigen Patienten 26 Jahre. Als Ursache der Keratitis ist wohl Lues hereditaria anzusehen.

7) Ein Fall von Neuritis retrobulbaris sympathica, von Dr. Antonio Consiglio. (Ebenda.) Durch Explosion einer Dynamitpatrone Verletzung beider Augen. Das linke erblindete Auge wurde enucleïrt, das rechte zählt nur Finger in nächster Nähe. Hornhautnarbe, staubförmige Glaskörpertrübungen, Papille blass. Die mikroskopische Untersuchung des enucleïrten Bulbus zeigt als bemerkenswerten Befund eine auffallend starke ödematöse Schwellung der Papille, so dass es sich bei der Erkrankung des Sehnerven des rechten Auges wohl um eine sympathische Neuritis retrobulbaris handelt.

8) Zur Ätiologie der Conjunctivitis cruposa, von Wilhelm Christ. (Ebenda.) Nach der Ansicht des Verf.s ist die Conjunctivitis cruposa als ein klinisch einheitliches Krankheitsbild aufzufassen, und vermag der jetzige Stand der Bakteriologie diese Auffassung weder umzustürzen noch eine nach rein ätiologischen Momenten zu bestimmende Einteilung der einzelnen Krankheitsformen praktisch durchzuführen. Trotzdem ist der bakteriologische Befund für die Beurteilung der Prognose, wie für die Wahl der Therapie und Prophylaxe von größter Wichtigkeit.

9) Ein Furunkel der Caruncula lacrymalis, von Dr. Richter, Regimentsarzt. (Ebenda.) Der vorliegende Fall ist als eine Infektion mit pyogenen Kokken, sei es ohne vorhergehende Verletzung, sei es durch leichte kaum sichtbare Verletzung mit einem angeflogenen Aststück zu erklären.

10) Berliner medizinische Gesellschaft. Sitzung vom 31. Mai 1905. Levinsohn stellt einen Patienten vor mit angeborenem Kolobom der Iris und der Aderhaut beiderseits, sowie auf dem linken Auge Kolobom des Sehnerven und Netzhaut-Ablösung. Fritz Mendel.

Um Einsendung von Separatabdrücken wird gebeten (Berlin NW. 26 Schiffbauerdamm)

Verlag von Veit & Comp. in Leipzig. — Druck von Metzger & Wittig in Leipzig.

# Centralblatt

## für praktische

# AUGENHEILKUNDE.

Herausgegeben von

**Prof. Dr. J. Hirschberg, Geh. Med.-Rat, in Berlin.**



Monatlich ein Heft. Preis des Jahrganges 12 Mark. Zu beziehen durch alle Buchhandlungen des In- und Auslandes und die Postanstalten des Deutschen Reiches.

**1906. Dreißigster Jahrgang. Februar.**



## I. Weitere Mitteilungen über die Credé'sche Silbertherapie bei Augenkrankheiten.

Von Marine-Oberstabsarzt Dr. **Meyer** in Tsingtau.

Im Februarheft dieses Centralblattes, Jahrgang 1903, habe ich mich über den Wert der Silbertherapie bei Augenkrankheiten eingehender ausgelassen. Zu einem gewissen Abschluß bin ich damals schon gekommen, muß aber gestehen, daß ich mich nach den Erfahrungen der letzten beiden

Jahre zu einigen Modifikationen habe verstehen müssen, die ich den Lesern dieses Blattes nicht vorenthalten zu dürfen glaube.

Seitdem ich meine Tätigkeit nach Tsingtau verlegt habe, ist eine große Anzahl augenkranker Chinesen an mir vorübergezogen. Die vom Gouvernement eingerichteten Polikliniken und die Krankenhäuser der Missionaranstalten werden in der Hauptsache von Augenkranken besucht. Es liegt dieses einmal an der ungemein großen Verbreitung der Augenleiden unter den Chinesen, andrerseits an den guten Erfolgen der deutschen Ärzte in diesem Spezialfach, welche das Vertrauen der Chinesen, die sonst dem fremden Arzt gegenüber noch recht zurückhaltend sind, stärken und den Ruf des fremden Arztes verbreiten halfen.

Die Chinesen des Schutzgebietes und des in Frage kommenden Hinterlandes von Schantung leiden hauptsächlich an 2 Krankheitsformen, an eitrigen Bindehautentzündungen und an Trachom. Sie sind die Folgen der hier besonders unter der niederen Bevölkerung herrschenden Unsauberkeit. In den Dörfern und Städten sieht man die Kinder im Sommer nackend, im Winter in mehrschichtigen Wollekleidern, die erst wieder abgelegt werden, wenn die Winterstürme ausgebraust haben, in engster Gemeinschaft mit den Haustieren, den oft räudigen Hunden, dem Federvieh und den Zugtieren zusammenleben, schlecht oder garnicht gewaschen, das Nasensekret bis über den Mund hängend und die Nasen- und Mundgegend mit angetrockneten, mit Staub und Speiseresten vermengten Sekret beschmiert, in der warmen Jahreszeit von unzähligen Fliegen besessen, die ohne Unterschied die kostbaren Misthaufen, den Menschenkot, die unreinlichen Straßen, Tiere und Menschen befliegen. Diese Verhältnisse erklären zur Genüge das Vorkommen so vieler Triefäugiger jeden Alters, so vieler ein- und doppelseitig Blinder, so vieler Menschen mit Leukomen, Staphylomen, phthisischen Augäpfeln, pannös überzogenen Hornhäuten, Hornhautgeschwüren, riesigen Flügelfellen, verbogenen Augenlidern.

Diese Leiden bilden auch den Stamm der Polikliniken und Krankenhäuser. An frischen Erkrankungen beobachtet man häufiger Bindehautentzündungen, als einfache Trachome. Diese Beobachtung stimmt auch damit überein, daß Trachom unter der weißen Bevölkerung im Gegensatz zu den obigen Entzündungen nur selten angetroffen wird, entsprechend der mannigfachen Berührung des Europäers mit den Chinesen innerhalb und außerhalb des Hauses.

Demnach ist hier als Therapie vornehmlich die antiseptische gegeben. Ich bediente mich also nach heimischem Vorgang des feinsten Itrols in Einstäubungen, mit oder ohne feuchten Verband, vorsichtigerweise schon im Dunkelzimmer. Der Erfolg war ein sehr mangelhafter, die Bindehäute reinigten sich nicht oder nur sehr langsam, die Krankheitsprozesse kamen nicht zum Stillstand, die Kranken wurden mißtrauisch und kamen nicht wieder, teils auch weil das Verfahren ihnen Schmerz bereitete; denn der

Chinese ist meiner Ansicht nach, entgegen andern Anschauungen, gegen Schmerz sehr empfindlich, er weiß sich nur besser zu beherrschen als der nervöse Europäer. Da der Mißerfolg mit Itrol meinen früheren Erfahrungen nicht entsprach, so mußte ich den Grund in der Wirkungslosigkeit des Mittels suchen. Es zersetzte sich hier zu schnell.

Ein Medikament, welches wie eine photographische Platte behandelt werden muß, welches keine Luft, keine Feuchtigkeit verträgt, paßt nicht für hiesige Gegenden. Hier scheint die Sonne intensiver und öfter als daheim, die Reflexe sind greller und vielfacher, der Feuchtigkeitsgehalt der Luft ist hier höher. Es genügt zu erwähnen, daß man hier während der Regenzeit vom Juni bis September trotz starker Hitze in den Wohnräumen heizen muß, wenn man die Schimmel- und Rostbildung nicht überhand nehmen lassen und man sich abends in trockene Betten legen will. In einem derartigen Klima verdirbt das Itrol meistens schon nach einmaligem Öffnen des Fläschchens trotz der üblichen Vorsichtsmaßregeln; es ballt sich und wird mißfarbig. Ich halte das Itrol als Medikament trotz aller Vorsichtsmaßregeln für das hiesige Klima nicht für geeignet, das beweisen die offenbaren Mißerfolge.

Als Ersatz stellte ich das Collargol ein, welches uns auch für das hiesige Klima als unbegrenzt haltbar erscheint. Feuchtigkeit kann ihm nichts schaden, da ich es als Lösung gebrauche, und vor dem Licht schütze ich es, indem ich es in schwarzbraunen Flaschen und im Dunkelschrank aufbewahre und beim Gebrauch das Licht abdämpfe. Es behält dann auch in Lösung seine schwarzbraune Farbe, am Flaschenkork seinen Metallglanz bei.

Ich wandte es hauptsächlich in 5 % Lösung als der größtmöglichen Konzentration an. Der therapeutische Erfolg änderte sich damit nun mit einem Schlage. Akute und chronische Erkrankungen der Bindehäute, auch auf Tripperinfektion beruhende gingen zurück, die Bindehäute schwollen ab, wurden blaß und glatt, die Reizzustände nahmen ab, Hornhautgeschwüre reinigten sich. Ich begnügte mich nicht mit dem einfachen Einträufeln, sondern ich verband damit eine gelinde Massage. Unter Liegestellung des Kopfes zog ich bei etwas nasenwärts gekehrtem Gesicht die Lider möglichst weit auseinander und füllte den Bindehautsack mit der Lösung an. Dann zog ich 1—2 Minuten lang die Lider auf und nieder, während ich verständige Kranke gleichzeitig mit dem Augapfel rollen ließ. Auf diese Weise war ich sicher, daß jedes Teilchen der Bindehaut mit der Lösung in wechselnde Berührung kam. Zum Schluß ließ ich die Augen sanft schließen und deckte einen leichten Heftpflastergazeverband darüber. Dieze Prozedur wiederholte ich in der Regel 3 mal am Tage. Eines Collargolstiftes bediente ich mich nicht, da man mit ihm nicht so gut alle Bindehautteilchen treffen kann. Schon nach 3—4 Tagen pflegte die Sekretion soweit abzunehmen, daß ich zu dünneren Lösungen,

von 2—1 %, übergehen und den Verband weglassen konnte. Hatte die Erkrankung ganz aufgehört, so schloß ich die Nachbehandlung mit den üblichen Adstringentien an. Auf diese Weise habe ich alle Bindehauteiterungen zum Stillstand und Rückgang gebracht und habe den Eindruck gewonnen, daß die konzentrierte Collargollösung ein souveränes Mittel dagegen bildet. Die Behandlung ist einfach und bequem, für jedes Klima geeignet und daher zuverlässiger als Itrol, desgleichen schmerzloser.

Über die prophylaktische Behandlung bei Neugeborenen fehlt mir die Erfahrung, da sich hier keine Gelegenheit dazu bietet. Ich bin aber überzeugt, daß Collargoleinträufelungen zuverlässige Resultate liefern und ganz gefahrlos sind. Bei Säuglingen ließen sich die eitrigen Conjunctivitiden sicher beherrschen.

Bei akuten frischen Trachomen entfernte ich in der Regel die Bläschen blutig, um dann die Collargol-Massage mit 5 % Lösung anzuschließen. Erst wenn jede Sekretion aufgehört hatte, massierte ich mit Kupfercitratsalbe weiter. Bei chronischem Trachom und bei follikulären Katarrhen drängte ich auch erst die Sekretion durch Collargol-Massage zurück, bevor ich zur Kupfersalben-Massage schritt.

Frische Hornhautgeschwüre bekommt man hier selten zu sehen, denn der Chinese kommt damit erst zum europäischen Arzt, wenn der Chinesen-Arzt das meiste verpfuscht hat, wenn Pat. durch hochgradige Sehstörungen oder andauernde Schmerzen ängstlich gemacht wurde. Daher sieht man fast nur umfangreiche Infiltrationen und Zerstörungen der Hornhaut, Durchbrüche und Verwachsungen, bei denen nur Glühstift und Messer noch etwas nützen können. Bei den wenigen frischen Hornhautgeschwüren habe ich durch Collargollösung Heilung erzielt, in einigen Fällen bei verlängertem Verlauf den Glühstift zu Hilfe genommen. Jedenfalls habe ich nach Einleitung der Behandlung nie mehr Hypopyonbildung beobachtet. Die Lösung versetzte ich nach Bedarf mit Atropin.

Zur Operation kamen hauptsächlich Trichiasis, Einstülpungen, Flügelfelle, Leukome, alles Folgezustände der jahre- und jahrzehntelangen Bindehaut- und Hornhautentzündungen. Ausstülpungen sind viel seltener als Einstülpungen. Bei der Operation dieser Leiden zeigen sich die Lidknorpel in allen Stadien der Entartung und werden am besten entfernt, da sie doch keine genügende Stütze für das richtig gestellte Lid abgeben. Die Flügelfelle sind mindestens ebenso häufig doppel- wie einseitig, wachsen sich entgegen und überziehen gewöhnlich die Hornhaut mit einer das Sehvermögen fast ganz aufhebenden faszienartigen, vascularisierten Haut. Die Sehleistung ist nach der Operation meistens eine befriedigende. Iridectomien kommen häufig bei Leukomen in Frage. Wo am Rande noch ein Stückchen durchsichtige Hornhaut vorhanden ist, müssen sie versucht werden. Die Kranken entschließen sich in der Hoffnung, wieder sehen zu können, leicht zu einer Operation. Leider ist der Erfolg nicht immer der

gewünschte. Er wird oft durch Veränderungen im Augeninneren beeinträchtigt, die sich vorher nicht übersehen ließen. Staroperationen kommen für den europäischen Arzt viel seltener in Frage, als es nach der Ausdehnung der Starleiden anzunehmen wäre. Das geht aus der guten Übung hervor, die die chinesischen Ärzte im Starstechen haben. Schieloperationen gehören zu den größten Seltenheiten. Wenn man nur selten schielende Chinesen sieht, so führe ich es darauf zurück, daß der Chinese weniger an Brechungsfehlern leidet als der Europäer. Es werden zwar recht viel Brillen getragen, und zwar recht auffällige mit dickem plumpem Gestell, doch tut das der Chinese mehr aus Eitelkeit als aus Bedürfnis, um sich einen gelehrten Anstrich zu geben und für mehr zu gelten. Daher zieht er auch Fensterglas, besonders farbiges den geschliffenen Gläsern vor. Gegenüber der Enukleation verhält sich der Chinese sehr zurückhaltend. Er glaubt, der fremde Arzt will aus seinem Augapfel Arzneien machen, und fürchtet, im Jenseits ohne Auge erscheinen zu müssen. Ich habe noch keinen Chinesen bewegen können, sich seinen Augapfel entfernen zu lassen, meistens genügte schon der Vorschlag dazu, ihn auf Nimmerwiedersehen verschwinden zu lassen. Dagegen läßt er sich willig den Augapfelinhalt auslöffeln.

Bei diesen Operationen habe ich Collargollösungen zur vorbereitenden Desinfektion und zur Nachbehandlung benutzt und habe gute Resultate erzielt. Es kamen wohl Stichkanäle zur Eiterung, was bei der oft grundlosen Verschmutzung nicht Wunder nehmen konnte, doch blieb die Eiterung stets lokal und störte den Endeffekt nicht. Eine Infektion des Augapfels ist mir nach operativen Eingriffen nicht zugestoßen. Vor den Operationen desinfizierte ich den Bindehautsack durch mehrtägiges öfteres Einträufeln von 5 $^0/_0$ Collargollösung und verband hinterher mit collargolgetränkter Gaze. Dadurch sind mir auch Störungen vonseiten des Tränensackes ausgeblieben.

Bei frischen Verletzungen des Augapfels habe ich ebenfalls allgemeine Entzündungen des Augapfels hintenanhalten können. Kommen aber die Verletzten schon mit ausgesprochenen Erscheinungen von Panophthalmie in Behandlung, so läßt sich auch mit mit Collargol nichts mehr erreichen. Das Silber gelangt nicht mehr zur Wirkung in einem Organ, dessen Ernährungsbahnen bereits gehemmt und zerstört sind.

Auch von der intravenösen Injektion und der cutanen und rectalen Beibringung von Silber ist ein Erfolg in den Fällen, in denen der Glaskörper infiziert ist, nicht mehr zu erwarten. Ich habe die Kaninchenversuche, über die ich im Juliheft des Centralblattes, Jahrgang 1903, berichtete, noch eine Zeit lang fortgesetzt, habe aber die Befürchtung, die ich für Heubazillen-Infektion aussprach, bestätigt, und die Hoffnung bezüglich mit anderen Erregern infizierten Glaskörper nicht bestätigt gefunden. Es gelang mir wohl bei ganz frischer Infection des Glaskörpers mit

Pneumokokken, Staphylokokken, Heubazillen, die Ausbreitung der Infektion zu verzögern, sie aber nicht zu bewältigen; das Organ ging allmählich doch durch Panophthalmie zugrunde. Ich habe mich daher bei Panophthalmie nach Verletzungen auf die äußere Collargolbehandlung beschränkt und habe nie Fortschritt des Prozesses auf benachbarte Organe beobachtet. Ein günstiger Einfluß war an dem baldigen Abschwellen der Lider und der chemotischen Bindehäute zu erkennen, damit ging auch eine Abnahme der subjektiven Beschwerden Hand in Hand.

Neuerdings gebe ich Collargol gleichzeitig innerlich, in 1—2% Lösungen, 1—2 stündlich 1 Teelöffel. Daß das Silber in die Körpersäfte übergeht, beweist der metallische Geschmack des Speichels, der sich nach mehrtägigem Gebrauch einstellt. Mit dieser Darreichung beabsichtige ich, die dem infizierten Auge benachbarten, noch gut ernährten Gewebe gegen die Weiterverbreitung des Infektionserregers widerstandsfähig zu machen. Das Collargol läßt sich wochenlang ohne Schaden und ohne Beschwerden nehmen, am besten in Tee, der dadurch einen leicht sämigen Geschmack erhält.

Bisher habe ich davon Abstand genommen, Collargol in den infizierten Glaskörper direkt einzuführen. Ich verspreche mir davon nur Erfolg bei ganz frischen Fällen, die hier fast garnicht zu Gebote stehen. Dem etwaigen Nutzen steht die Gefahr gegenüber, den Glaskörper durch Schwarzfärbung undurchsichtbar zu machen und damit die Sehkraft künstlich aufzuheben. Es müssen erst Tierversuche lehren, ob die Schwarzfärbung durch Resorption allmählich wieder schwindet, doch gebe ich mich hierin keiner allzugroßen Hoffnung hin. Jede Infektion und deren Folgen verschlechtert die Resorptionsverhältnisse. Trotz alledem wäre es vielleicht schon erstrebenswert, die Form des Auges zu erhalten, ehe man sie durch Eiterung zugrunde gehen läßt.

Wenn ich neben der innerlich und äußerlich desinfizierenden Kraft des Collargols noch seiner adstringierenden Wirkung gedenke, so stehe ich nicht an, diesem Heilmittel in meinem augenärztlichen Arzneischatz eine der ersten Stellen einzuräumen. Es verleiht mir bei gänzlicher Gefahrlosigkeit ein Gefühl von Sicherheit, das ich andern desinfizierenden Mitteln gegenüber bisher nicht empfunden habe. Daß es unter heimischen Verhältnissen durch Itrol, welches sich dort täglich neu beschaffen läßt und dort weniger leidet, teilweise ersetzt werden kann, will ich nach meinen früheren Erfahrungen nicht bestreiten. Nur muß Itrol auch daheim licht- und luftsicher behandelt werden, und demnach hatte es schon manchmal an Wirksamkeit eingebüßt, wenn es sich sinnfällig noch nicht verändert hatte. Im Collargol besitzen wir jedoch ein in geeigneten Fällen sicher wirkendes, in jedem Klima haltbares Augenheilmittel.

---

## II. Die angeborenen Pigmentierungen der Hornhaut.

Von Dr. med. et phil. **A. Kraemer** in San Diego.

Im Oktoberhefte des Centralbl. f. prakt. Augenheilkunde, 1905, berichtet Steiner über zwei Fälle von Pigmentflecken der Hornhaut bei Javanen, und ist der Meinung, daß diese Flecken als angeborene Pigmentmäler zu deuten sind.

Er hebt hervor, daß derartige Pigmentmäler der Hornhaut auch bei der dunkelfarbigen Bevölkerung Javas zu den großen Seltenheiten gehören und zweifelt, ob sie überhaupt je bei Weißen getroffen werden.

Daß angeborene Pigmentflecke auch bei der germanischen Rasse vorkommen, wenn auch äußerst selten, möge folgende Beobachtung dartun.

Kürzlich konsultierte mich ein 35 jähr. Mann, von Geburt Deutscher, mit blonden Haaren und hellblauen Augen. Er gab an, daß ihm bei der Arbeit (schlagen auf Bleiröhren) ein Fremdkörper in das rechte Auge geflogen sei. Sein Mitarbeiter habe versucht den Fremdkörper zu entfernen, es sei ihm aber nicht gelungen. Bei der Betrachtung der Hornhaut mit der Hartnack'schen Lupe ist kein Fremdkörper der Cornea zu entdecken, auch nicht die geringste Epithelverletzung. Dagegen haften auf der Conjunctiva des oberen Lides, nahe dem Lidrande, drei kleine tiefschwarze Fremdkörper, nach deren Entfernung keine Beschwerden mehr empfunden werden.

Als zufälliger Befund wird nun folgendes erhoben:

Oben außen, etwa $1^1/_2$ mm vom Limbus entfernt, ist ein brauner Pigmentfleck in der Hornhaut sichtbar.

Der Fleck ist auch mit bloßem Auge wahrnehmbar und hebt sich wegen der blauen Iris deutlich ab. Er ist von länglicher Gestalt, etwa $2^1/_2$ mm lang und $1—1^1/_2$ mm breit. Sein oberes Ende ist breiter, als das nach unten gerichtete; seine distale Begrenzung ist scharf, bogenförmig und läuft dem Limbus parallel (vgl. d. Abbildung).



Angeborene, oberflächlich gelegene Hornhautpigmentierung.

Über diesem Flecken, der in den obersten Schichten der Hornhaut liegt, ist das Epithel vollständig glatt und spiegelnd. Unter der Lupe erscheint das Mal aus feinen, dunkelbraunen, sehr dicht beisammen liegenden Pigmentkörnchen gebildet. Es ist keine Verbindung des Randschlingennetzes mit dem Fleck erkennbar; im übrigen ist das Auge vollkommen normal. Kein Trachom, keine Verfärbung der Sklera oder der bulbären Conjunctiva, keine Pigmentanomalien im Fundus. RS., + Cyl. 0,50 Achse senkrecht, = 1,5 (Landolt).

Im linken Auge ist eine analoge Veränderung nicht zu finden.

Per exclusionem muß die Diagnose auf angeborenen Pigmentfleck gestellt werden.

Bei der Durchsicht von mehr als 30 Lehrbüchern der Augenheilkunde, neueren Datums, einschließlich unserer grossen Sammelwerke, habe ich nur bei wenigen Autoren Bemerkungen über angeborene Pigmentflecke der Hornhaut gefunden.

Silex[1] schreibt: Angeboren ist Pigment in der Cornea selten; bei Negern findet sich solches im Epithel am Rande der Cornea.

Angeborene Pigmentierung der Cornea — Melanose — ist bei Weißen nur in wenigen Fällen beschrieben worden. Stets waren beide Corneas symmetrisch, am stärksten central, und zwar in einer spindelförmigen Figur tief dunkelbraun verfärbt, ohne daß jedoch hierdurch eine Sehstörung hervorgerufen wurde.

de Schweinitz[2]: Congenital melanosis of the cornea may appear in the form of a vertically oval area of brownish color in the center of this membrane. It bas been ascribed to an abnormal development of the uveal tract (Krukenberg).

Ball[3] bemerkt: Kayser saw a case with congenital green coloration of the pheriphery of the cornea.

In seiner Bearbeitung der congenitalen Bildungsfehler des Auges erwähnt van Duyse[4] folgendes:

On peut distinguer entre une mélanose des couches superficieles, telle que la révèle l'examen de Westhoff, et une mélanose des couches profondes, à laquelle appartiennent les cas typiques décrits par Krukenberg.[5] Chez trois sujets, il note à l'éclairage oblique: cornée de coloration brune foncée dans les parties moyennes; pigmentation répartie en forme d'oval vertical, saturée vers le centre, siégeant à la partie profonde (loupe de Westien-Zehender). Ni filaments, ni précipités en rapport avec l'iris; concordance de la couleur du stroma irien et du pigment cornéen. Genèse: à l'époque où la membrane pupillaire est contiguë à la cornée, du pigment fuse dans la cornée (Krukenberg). On peut s'étonner de ne pas constater de reliquats de membrane pupillaire dans le domaine intact de la pupille.

Dies ist alles, was ich in der Literatur über angeborene Pigmentflecke der Hornhaut gefunden habe. Die Literatur über die angeborenen Pig-

---

[1] Encyklopädie der Augenheilkunde, Lief. 9, S. 390.

[2] Diseases of the eye. 4. Ed. 1903, p. 326.

[3] Ball, Modern Ophthalmology, 1904, S. 304.

[4] Encyclopédie française d'ophtalmologie, T. II, p. 373.

[5] Krukenberg, Beiderseitige angeb. Melanose der Hornhaut. Klin. Monatsbl. f. Augenheilk. Bd. XXXII, S. 254; und weitere Mitteilung über angeb. doppelseitige Melanose der Hornhaut. Ebendaselbst 1899, S. 478.

mentierungen der Conjunctiva, Sclera und der Sehnerven ist von VAN DUYSE in der Encyclopédie française d'ophtalm. T. II. p. 587 zusammengestellt.

Wenn die Hypothese der Entstehung der typischen Hornhautmelanose richtig ist und, es scheint dies der Fall zu sein [1], so dürfte die Genese der Pigmentflecken in den oberen Hornhautschichten eine andere sein.

Ich möchte diese oberflächlich gelegenen Flecke in Analogie setzen mit den meist nahe dem Rande der Sehnervenscheibe gelegenen Pigmentflecken in der Papille, wie sie neuerdings wieder in einer Arbeit von OGANEA [2] (unter Prof. GREEFF's Leitung) eingehend beschrieben worden sind.

Es handelt sich um congenitale Versprengungen von Pigment uvealen Ursprungs.

Ich glaube nicht, daß die Beobachtung von WESTHOFF [3] als angeborene Hornhautpigmentierung gedeutet werden kann, wie das VAN DUYSE tut. Es handelte sich in diesem Falle um eine Greisin, deren Conjunctiva bulbi im Lidspaltenbereich blauschwarz pigmentiert war. Diese Pigmentierung setzte sich auf die Hornhaut fort, so daß der Arcus senilis und das Epithel der Cornea diffus braun pigmentiert erschienen.

Der Zustand bestand seit einigen Jahren. Argyrose wird ausgeschlossen. Es handelt sich aber offenbar um eine erworbene Pigmentierung, welcher Herkunft ist fraglich.

Bei der oberflächlichen und tiefen Hornhautpigmentation läßt sich wohl nicht immer mit absoluter Sicherheit ausschließen, ob die Pigmentierung nicht im späteren Leben, durch Pigmentwanderung (auf dem Wege der Lymph- und Saftkanälchen), durch irgend welchen Anstoß, der sich unserer Beobachtung entziehen kann oder nach vorausgegangenen entzündlichen Zuständen, usw., entstanden ist; zur Zeit der Untersuchung kann jede andere Spur vorausgegangener Erkrankung ausgelöscht sein. — v. HIPPEL [4] hat experimentell nachgewiesen, daß das Endothel der Hornhaut

---

[1] Bei einem weiteren Studium der Melanosis corneae im Sinne KRUKENBERG's wäre wohl noch des Genaueren auf etwaige Beziehungen zu der „Membrana pupillaris persistens corneae adhaerens" zu achten, obwohl sicherlich ein Teil der unter diesem Namen beschriebenen Krankheitsbilder nicht als congenitale Bildungsanomalie im engeren Sinne zu betrachten ist (v. HIPPEL, GRAEFE-SAEMISCH, II. Auflage). Vgl. auch GESANG, Beiträge zur Augenheilkunde von DEUTSCHMANN, 1904, Heft 60; sowie eine neuere Arbeit von VON HIPPEL: Membrana pupillaris persistens corneae adhaerens. GRAEFE's Archiv für Ophthalmologie, Bd. LX, 3. Heft, S. 444. 1905.

[2] Über Pigmentierung des Sehnerven. Arch. f. Augenheilk. Bd. LII, S. 487.

[3] WESTHOFF, Pigmentation der Conjunctiva. Centralbl. f. Augenheilk., 1899, August.

[4] v. HIPPEL, Zur Pathologie des Hornhautendothels. Bericht über die 29. Versammlung der ophthalmologischen Gesellschaft Heidelberg, 1901.

phagocytäre Eigenschaften hat, also imstande ist, aufgelöstes Pigment der Iris oder des Ciliarkörpers in sich aufzunehmen.

Auf die vielfachen Entstehungsarten erworbener Hornhautpigmentationen soll hier nicht eingegangen werden, sie sind bekannt und meist auch pathologisch anatomisch erforscht. Vergl. Ginsberg, Grundriß der patholog. Histologie des Auges, 1903. S. 128; Herbert Parsons, The pathology of the eye. Vol. I. p. 249. Greeff, Lehrb. der Path. Anatomie v. Orth. 9. Lief. I. Hälfte. S. 175 u. f. Zehender, Handb. der ges. Augenheilk. Bd. I. (1874). S. 240. Oeller, J., Über erworbene Pigmentflecke der hinteren Hornhautwand (mit Abbildung). Arch. f. Augenheilk. Bd. XLVIII. 4. Heft. 1903.

Nur eine fragliche Entstehungsweise erworbener Hornhautpigmentierung möchte ich erörtern:

Wir finden in Gibbons[1] folgende Ausführung: We occasionally meet with pigmented opacities of the cornea etc. . . . Black and yellowish discoloration of corneal opacities are found in cases following aspergillus keratitis — the black spot caused by aspergillus niger and the yellow by the aspergillus fumigatus.

Der aspergillus niger ist nun aber, als Erreger einer mykotischen Keratitis beim Menschen, bislang nicht beobachtet worden und, daß die zurückbleibenden Narbentrübungen der Hornhaut nach einer Infektion mit aspergillus fumigatus besonders gelb aussehen, davon wird wenigstens in der ausführlichen Darstellung der Aspergillus-Erkrankung der Hornhaut von Lewin und Guillery[2] nichts erwähnt. Man vergl. auch diesbezüglich Morax[3], die neueste Bearbeitung der Erkrankungen der Cornea.

---

# Klinische Beobachtungen.

[Aus der Dr. Praun'schen Augenklinik in Darmstadt.]

## Rezidivierende Blutung in die Orbita infolge von mangelhafter Gerinnungsfähigkeit des Blutes.

Von Oberarzt Dr. Wagner.

Am 4. November 1902 kam Patient, ein 5jähriger, schwächlicher und anämischer Junge, mit einer großen, länglichen, horizontal liegenden Geschwulst des linken unteren Lides zur Sprechstunde. Die Geschwulst befand sich hinter dem inneren Ende des linken unteren Augenlides, war frei ver-

[1] Gibbons, The eye, its refraction and diseases 1905, Bd. II. S. 332.

[2] Lewin und Guillery, Die Wirkungen von Arzneimitteln und Giften auf das Auge. Bd. II.

[3] Morax, Maladies de la cornée. (Keratomycose aspergillaire.) Encyclopédie française d'ophtalmologie T. V.

schieblich, aber an ihrer Hinterfläche offenbar fixiert. Sie war von praller Konsistenz und auf der Oberfläche höckerig.

Die Diagnose wurde auf Dermoidcyste gestellt und der Tumor am 7. November 1902 in Chloroformnarkose ohne jede Störung in toto ausgeschält (2 cm langer Schnitt, stumpfes Herauspräparieren des Cystensackes, Naht). Die Geschwulst saß an einem nicht allzu dicken, bindegewebigen Stiel, dessen Ursprung in der Tiefe an der inneren unteren Wand der Augenhöhle gelegen war. Vor seiner Durchschneidung wurde dieser Stiel unterbunden, da er einige kleine Gefäße zu enthalten schien.

Die Heilung erfolgte per primam. Jedoch am 12. November 1902, also 5 Tage nach der Operation, kamen die Eltern in aller Frühe mit dem Kinde zur Sprechstunde, da in der Nacht beide Lider, besonders das untere Lid, mit dunkelblauem Blute unterlaufen waren. Die beiden Lider nahmen sich wie stark gefüllte, schwappende Blutsäcke aus. Das Auge war in mäßigem Grade vorgetrieben, konnte aber nach allen Seiten hin bewegt werden. Die Lider schlossen sich bequem. Die Diagnose wurde auf orbitalen Blut-Erguß gestellt, der seiner Farbe nach offenbar venösen Ursprungs war. Fieber und Veränderungen an der Wunde fehlten vollständig. Die Familien-Anamnese ergab nur geringe Anhaltspunkte. Der Vater gibt an, daß kleine Hautwunden bei ihm schwer und erst nach längerer Zeit heilen.

Am nächsten Tage nahm der Blut-Erguß an Stärke zu, doch konnten die Lider eben noch geschlossen werden. Der Augenspiegel-Befund ergab ein völlig normales Bild und keine Trübung der brechenden Medien. Da die Flüssigkeit in der Geschwulst sehr dünn zu sein schien, wurde versucht, dieselbe an tiefster Stelle mit einer geeigneten Spritze zu aspirieren, was jedoch ohne Erfolg blieb. Als am nächsten Morgen der Blut-Erguß wiederum stärker schien, wurde in der Mitte der Narbe eine Incision gemacht, wodurch sich etwa 1 Eßlöffel voll dicken, schwarzen, nicht geronnenen Blutes entleerte. Aus dem stark blutig durchtränkten Gewebe der Lider konnte nur durch Pressen eine größere Menge Flüssigkeit entfernt werden. Der Exophthalmus ging sofort fast völlig zurück.

Nach 8 Tagen wiederholte sich derselbe Vorgang; — stärkster Blut-Erguß in die Lider und hinter den Bulbus, auf Incision an der Narbe Entleerung des wieder nicht geronnenen Blutes. Nach weiteren 5 Tagen trat eine dritte Blutung in derselben Ausdehnung und Weise ein. Da weitere operative Eingriffe verweigert wurden, und auch bei der vorliegenden, mangelhaften Gerinnungsfähigkeit des Blutes nicht sehr aussichtsreich erschienen, wurde zu Gelatine-Injektionen (Gelatina sterilisata pro injectione 10 $^0/_0$ Merck) gegriffen. Es wurden ungefähr 11 Spritzen von 10 ccm eingespritzt. Nach mehreren derartigen Einspritzungen trat ein neuer Blut-Erguß nicht mehr ein, und der vorhandene resorbierte sich innerhalb kurzer Zeit.

Am 12. Februar 1903, also 3 Monate nach der ersten Blutung, wurde das Kind wieder gebracht. Es bestand ebenfalls ein Blut-Erguß, jedoch mit noch stärkerem Exophthalmus, als zur Zeit der ersten Blutungen, so daß die Lider kaum geschlossen werden konnten. Der Augenspiegel-Befund zeigte eine etwas stärkere Füllung der Netzhautvenen als gewöhnlich. Die Therapie bestand nach den vorausgegangenen günstigen Erfahrungen wieder in Gelatine-Injektionen. Das Kind ist bis heute gesund geblieben.

Die von Hrn. Prof. Hippel (Heidelberg) ausgeführte Untersuchung der Geschwulst ergab, daß es sich nicht um eine Dermoidcyste handelte, sondern um eine mit sanguinolentem Inhalt gefüllte Cyste. Der Inhalt war rötlich

gefärbt, deutlich durchscheinend und ließ mikroskopisch sehr zahlreiche, gut erhaltene Blutkörperchen erkennen, die meist dicht gedrängt lagen, vielfach doch durch etwas geronnene Eiweißmassen getrennt waren. Hämatogenes Pigment fand sich nicht vor.

Über den Ursprung dieser stark rezidivierenden starken Blut-Ergüsse ist ein genauer Nachweis nicht zu erbringen. Operative Eingriffe zur Feststellung dieses Ursprunges waren kaum möglich. Hervorzuheben ist, daß der Stiel, an dem die Cyste saß, fest durch eine Ligatur unterbunden worden war und die Heilung der Operationswunde per primam erfolgte. Der erste Blut-Erguß stellte sich relativ plötzlich und heftig ein, er durchtränkte das Gewebe der Lider und sammelte sich in der früheren Cystenhöhle an, woselbst eine Gerinnung nicht eintrat. Es muß immerhin mit der Möglichkeit gerechnet werden, daß bei dem stumpfen Herauslösen der Cyste kleinste Gefäße angerissen wurden, aus denen es bei dem völlig Gesunden zu keiner merklichen Blutung kommt, bei dem Kinde aber eine Koagulierung des Blutes an den Rupturstellen dieser Gefäßchen nicht eintrat. Wenn man annimmt, daß die Blutung aus dem Stiel erfolgte, so läßt sich schwer sagen, warum sie erst am 5. Tage auftrat und warum eine ebensolche Blutung wieder nach 3 Monaten entstand. Als Erklärung hierfür ließe sich angeben, daß eben die mangelhafte Gerinnungsfähigkeit des Blutes einen Verschluß weder der Gefäße des unterbundenen Stieles, noch derjenigen des Cystenwandung zustande brachte. Die Koagulationsfähigkeit des Blutes ist erst durch die Gelatine-Injektionen deutlich erreicht worden. In analogen Fällen, sowie bei rezidivierenden Blutungen in die Vorderkammer und in's Augen-Innere, kann daher die Anwendung der Gelatine-Injektionen empfohlen werden.

---

# Unser Büchertisch.

Neue Bücher.

1. Ostwald's Klassiker der exakten Wissenschaft Nr. 147. Beitrag zur physiol. Optik von J. B. Listing. Herausgegeben von Prof. Dr. Otto Schwarz in Leipzig. (Leipzig, W. Engelmann.)

Eine sehr angenehme Gabe für diejenigen, welche den Original-Druck, Göttingen 1845, nicht besitzen.

2. Kern und Schulz, Sehproben-Tafeln. Zweite Auflage. Berlin 1906, A. Hirschwald. Die Tafeln enthalten reiches Material.

*3. Das Verhalten der Pupille im Tode, von W. Albrand und H. Schroeder in Halle. (C. Marhold, 1906.)

*4. Transact. of the ophth. Society of the United Kingdom. Vol. XXV (1904/5). London 1905.

*5. The changes produced by inflamm. of the conjunctiva, by M. S. Mayou, F. R. C. S., London 1905.

---

# Referate, Übersetzungen, Auszüge.

1) **The localisation of foreign bodies in the eye,** by Prof. Dr. William Mc. Sweet of Philadelphia. (The Ophthalmocope, 1906, Januar.)

Verf. beschreibt in vorliegender Arbeit seine Methode der Lokalisation

von Fremdkörpern im Auge durch Röntgenstrahlen. Er rühmt ihr große Genauigkeit nach, die erwiesen ist in zahlreichen Fällen, in denen die Magnet-Operation erfolglos war und die Enukleation nötig wurde. Den Wert der Radiographie bei unmöglicher Ophthalmoskopie stellt er über den der andren diagnostischen Hilfsmittel: das Sideroskop und den Riesenmagnet. Während wir die Ansicht des Verf.'s teilen, daß der Riesenmagnet zum Nachweis eines Eisensplitters im Auge unzuverlässig und gefährlich ist, so können wir doch keineswegs die Geringschätzung des Sideroskops billigen und nicht mit ihm übereinstimmen, wenn er behauptet, daß das Sideroskop wenig im Gebrauch sei, da es zu empfindlich äußeren Einflüssen gegenüber sei, kleine Splitter im hinteren Augapfel-Abschnitt nur unsicher anzeige und meist ganz versage bei doppelter Durchbohrung, wo der Splitter in der Orbita sitze. Gleich hier sei bemerkt, daß unsre in Geh.-Rat Hirschberg's Augenklinik gemachten Erfahrungen mit dem Sideroskop ungleich günstigere sind. Unsres Erachtens darf heute der Röntgenapparat neben dem Sideroskop nicht mehr fehlen im Rüstzeug des modernen Magnet-Operateurs, verdrängen aber wird ersterer das letztere niemals.

Verf. behauptet, daß ein Splitter, der fähig ist, die Bulbushüllen zu durchschlagen, nicht so klein sein kann, daß sein Schatten auf der Platte nicht zu erkennen wäre. In über 100 Fällen, in denen die Radiographie ihm ein negatives Resultat lieferte, zeigte die Autopsie oder der spätere Verlauf (? der Ref.), daß kein Splitter im Augen-Innern haftete.



Fig. 1. Lokalisations-Apparat am Kopf des Patienten befestigt.

Das Prinzip seiner Methode der Lokalisation besteht darin, daß er zwei Aufnahmen in verschiedener Stellung der Röntgenröhre macht, die Richtung der Strahlen durch Marken nahe dem Augapfel fixiert und durch Einzeichnen der gewonnenen Distanzen in Schemata von Augapfel-Durchschnitten sich die Lage des Splitters konstruiert.

Der Apparat besteht aus einem leichten Metallrahmen zur Aufnahme der photographischen Platte; derselbe ist versehen mit einem beweglichen

Arme, der in zwei Kugeln auslaufende Stäbchen trägt. Letztere sind parallel zueinander und zu der Platte. Das Ganze wird mit Bändern am Kopf befestigt (s. Fig. 1). Der Patient liegt auf dem Tisch und fixiert ein Objekt derart, daß die Sehachse des verletzten Auges der photographischen Platte genau parallel läuft. Die Kugelstäbchen werden so weit verschoben, daß eine Kugel der Mitte der Hornhaut möglichst genähert wird und die andre in

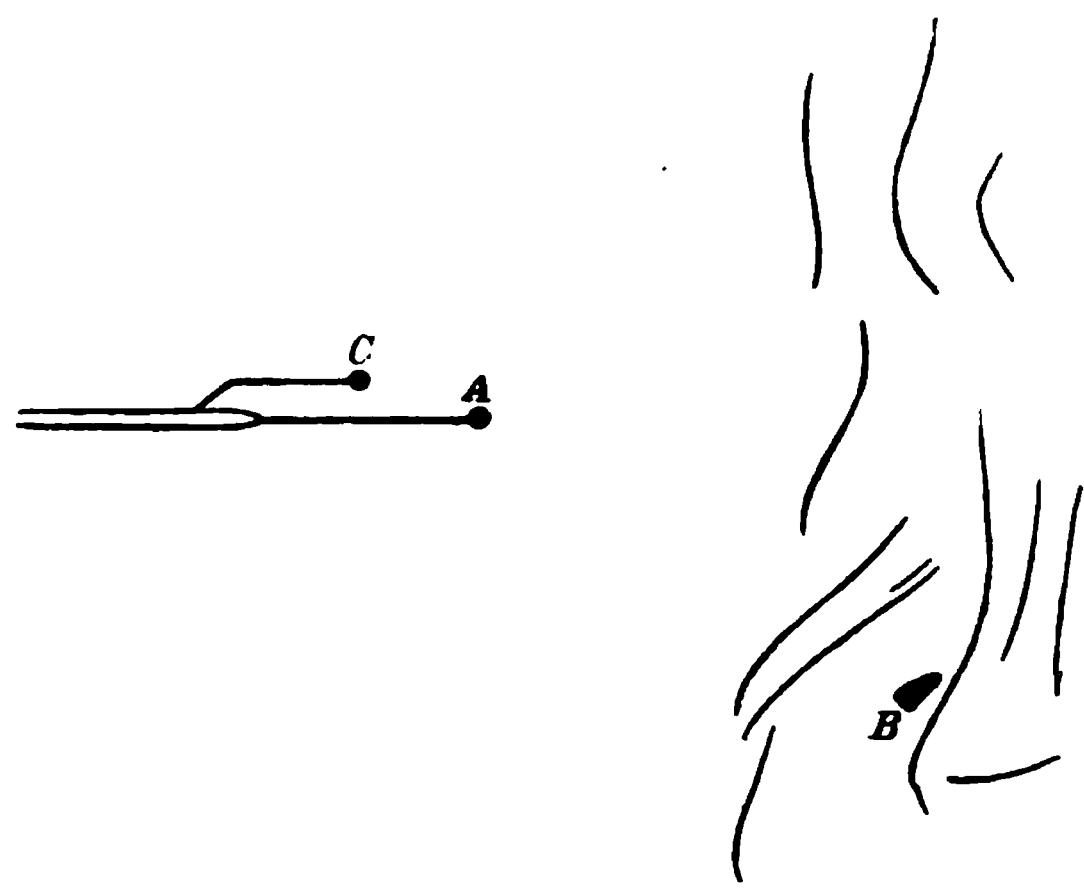



Fig. 2. Erste Aufnahme; die Röntgenröhre befand sich etwas über der Ebene der Kugelstäbchen.

bekannter Entfernung schläfenwärts sich befindet. Die beiden Aufnahmen geschehen in 18—20 Zoll Entfernung der Röntgenröhre von der unverletzten Seite, und zwar die eine von vorn und oben und die andre von vorn und unten. Bei beiden Aufnahmen (s. Fig. 2 und 3) wird der Schatten der zen-

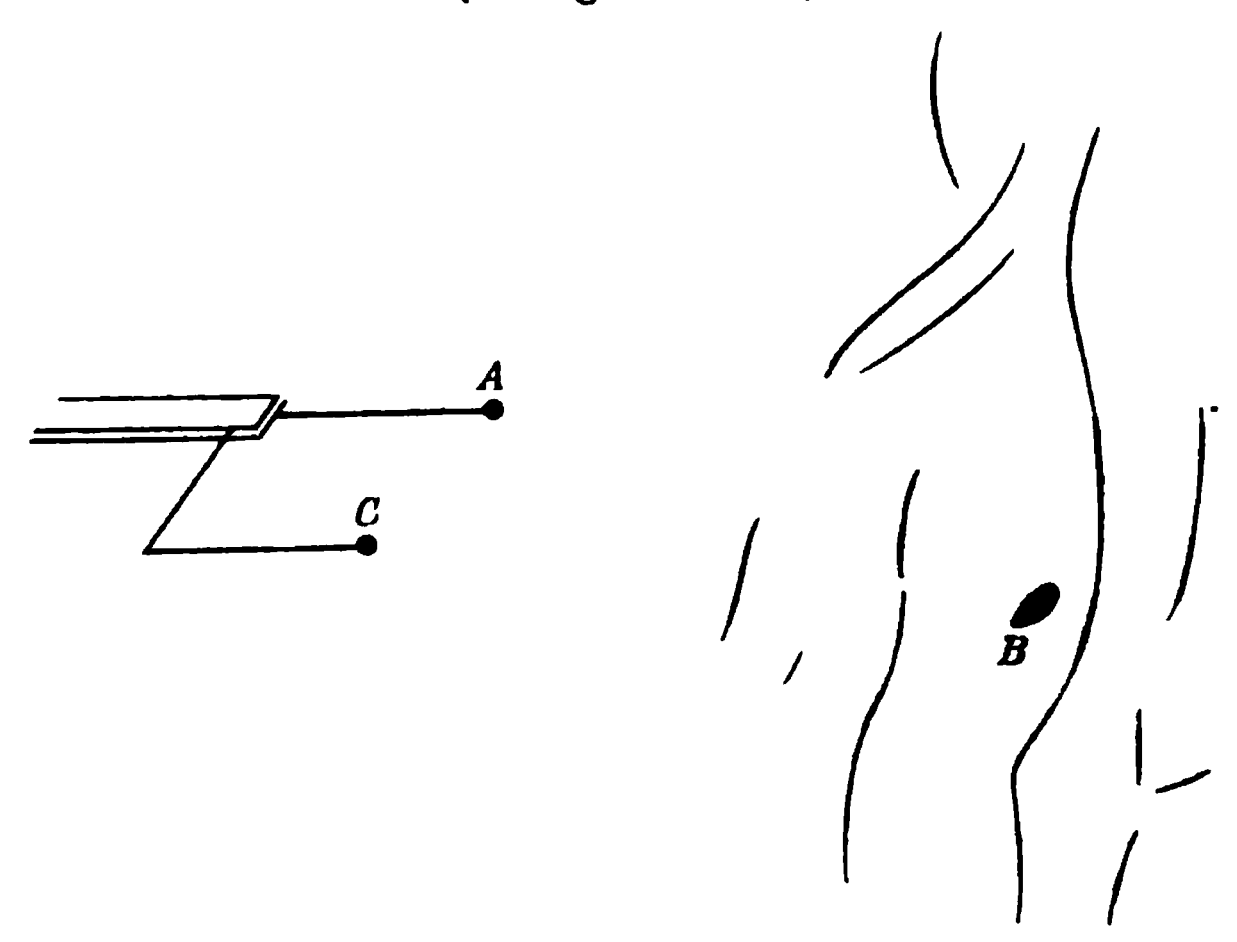



Fig. 3.
Zweite Aufnahme, bei der die Röhre sich etwas unter der Ebene der Zeiger befand.

tralen Kugel *A* hinter dem der temporalen *C* liegen; bei der ersteren (Fig. 2) wird *A* unterhalb *C*, bei der zweiten (Fig. 3) *A* oberhalb *C* zu finden sein.

*B* bezeichnet den Schatten des Fremdkörpers. Man geht nun in der Weise vor, daß man zunächst auf der ersten Platte die Entfernung mißt, um die *A* hinter *C* liegt; diese Strecke trägt man in ein Schema des Horizontalschnittes eines Augapfels hinter *C* ein, in welchem *A* und *C* die Marken in ihrer natürlichen Lage vorstellen (Fig. 4). Wir bekommen die Strecke *CA'*. Ziehen wir dann eine Linie von *A'* durch *A* und verlängern sie bis zu dem Punkte, von dem aus *C* die vorher fixierte Entfernung von der Röntgenröhre hat, so

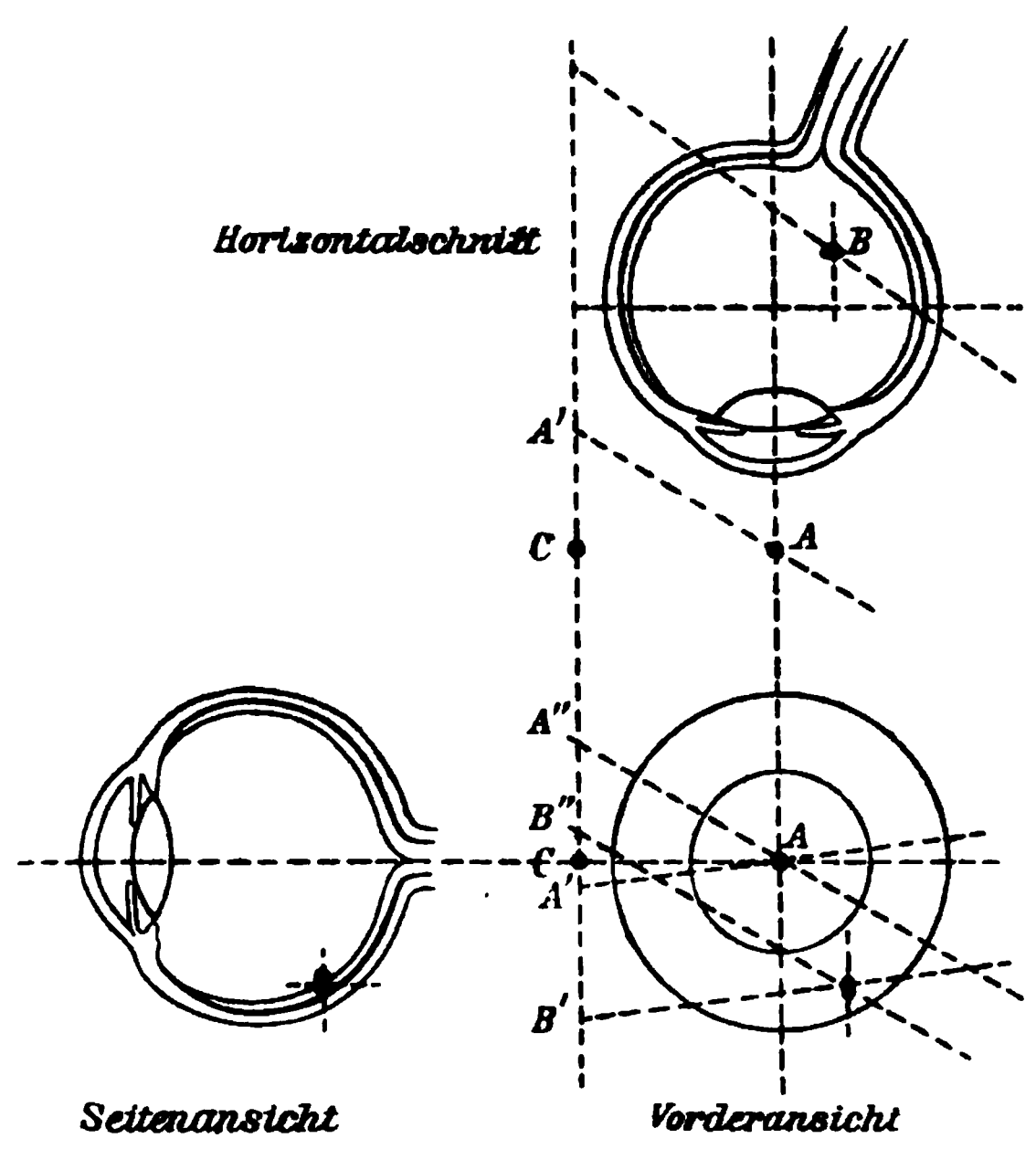



**Fig. 4.** Schematische Durchschnitte eines ausgewachsenen Augapfels (*B* Fremdkörper).

hat man den Ausgangspunkt der Strahlen bei den Aufnahmen. Jetzt hat man nun auf der Platte die Entfernung, um welche der Fremdkörperschatten *B* hinter *C* liegt, zu messen, diese im Schema hinter *C* einzutragen und von *B*. eine Linie zu ziehen bis zum eben konstruierten Ausgangspunkt der Strahlen; diese Linie bezeichnet die eine Ebene, in der der Fremdkörper liegen muß.

Ebenso verfährt man bei der Bestimmung der Ebenen des Fremdkörperschattens auf einen Vertikalschnitt des Augapfels. Bei der ersten Aufnahme befand sich die Röhre über der Ebene der Zeiger; die Entfernung, um welche der Schatten *A* unter *C* liegt, wird im Schema unter *C* abgetragen (*CA'*); eine Linie von *A'* durch *A* führt wieder zum Ausgangspunkte der Strahlen. *B'* im Schema findet man wieder, indem man unter *C* die Entfernung einträgt, um die der Fremdkörperschatten unter dem Schatten *C* liegt. Eine Linie von *B'* zur Quelle der Strahlen bezeichnet eine Ebene, auf die der Splitter liegt. In derselben Weise werden die Maße der zweiten Aufnahme in dasselbe Schema eingetragen; man erhält *A''* und *B''* und in der Linie, die von *B''* zur Strahlenquelle geht, eine zweite Ebene des Fremdkörperschattens; diese schneidet sich mit der analogen von *B'* in einem Punkte, der einer Linie entspricht auf der der Fremdkörper liegen muß. In dem Schema fixiert dieser Punkt die Lage des Splitters zur Horizontalebene und

zur Vertikalebene. Da wo eine durch diesen Kreuzungspunkt gezogene Senkrechte in dem Schema des Horizontalschnittes die Ebene des Fremdkörperschattens schneidet, liegt der Punkt, der uns sagt, wie weit der Splitter hinter der Hornhaut liegt. Die gewonnenen Maße können leicht noch in ein drittes Schema, das einem Sagittalschnitt entspricht, eingezeichnet werden.

Es empfiehlt sich eine Nachprüfung der Methode; ihr muß die Entscheidung überlassen werden, ob sie in der Praxis sich als ebenso genau bewährt, wie sie in der Theorie elegant erscheint. Fehr.

---

2) **Vergiftung bei Holz- und Methyl-Alkohol und deren Zubereitungen als Ursache von Tod und Erblindung,** von Casey A. Wood in Chicago. (New York Medical Journal and Philadelphia Medical Journal. 1905. 7. Jan.)

In der interessanten Arbeit bespricht Verf. die Vergiftungen durch Holz-Alkohol und zeigt an verschiedenen Beispielen, daß durch Genuß von Holz-Alkohol Tod und Erblindung herbeigeführt werden kann.

Der erste Fall schildert uns die Krankengeschichte eines 26jähr. Patienten, der 6 Unzen Methyl-Alkohol auf einmal zu sich nahm, ein Quantum, was ihm zum Einreiben verschrieben war. Starke Leibschmerzen, Diarrhoe und Erbrechen traten als Vergiftungs-Symptome auf.

Der zweite Fall zeigt uns die Erblindung eines Mannes, die durch Einnehmen einer ihm verordneten, mit Holz-Essig zusammengesetzten Medizin herbeigeführt wurde. Die völlige Amaurose, die auf beiden Augen anfangs bestand, besserte sich infolge von Strychnin-Injektionen, so daß das rechte Auge wieder eine Sehkraft von $^{15}/_{200}$ erlangte, links nur schwacher Lichtschein wahrgenommen wurde.

Im dritten Falle handelt es sich um den Tod eines Mannes, der sich des Holz-Alkohols als Getränk bediente, ohne die giftigen Eigenschaften desselben zu kennen.

Der vierte, fünfte und sechste Fall haben das gemeinsam, daß die Patienten eine Mixtur von Holz-Alkohol zu sich nahmen; der eine starb, der andre erblindete bis auf Fingerzählen, beim dritten trat nach allgemeinen Vergiftungs-Symptomen Genesung ein. Symptome der Holz-Alkoholvergiftung sind: Abdominalbeschwerden, Schwäche der Extremitäten, plötzliche Erblindung beider Augen, die eine vorübergehende Besserung zeigt, um doch wieder zum vollständigen Verlust des Augenlichtes zu führen.

Zur Verhütung der Holz-Alkoholvergiftungen wurde vorgeschlagen, alle Holz-Alkoholpräparate auf die Liste der Gifte zu stellen und jede Packung von Holz-Alkohol, den geruchlosen im besonderen, mit einer Warnung zu versehen, daß nach übermäßigem Genuß dieser Medizin Erblindung eintrete. Man hält dieses Mittel für wirksamer als die übliche Aufschrift „Gift“ mit dem bekannten Bilde, da die Furcht vor Erblindung eine weitaus größere ist, als vor einem möglichen Tode. Fritz Mendel.

---

## Journal-Übersicht.

I. A. v. Graefe's Archiv f. Ophthalmologie. LXI. 2.

1) **Anatomische Untersuchungen über Gefäß-Erkrankungen im Gebiete der Arteria und Vena centralis retinae und ihre Folgen für die Circulation mit besonderer Berücksichtigung des sog. hämorrhagischen Infarktes der Netzhaut,** von Dr. Clemens Harms,

Assistent in Tübingen, früher Volontärarzt in Breslau. (Aus den Univ.-Augenkliniken in Breslau und Tübingen.) (Schluß.)

In diesem Schlußteile seiner Arbeit bespricht Verf. auf Grund eigener anatomischer Untersuchungen und der einschlägigen Literatur die Erkrankungen beider Centralgefäße (Arterie und Vene) unter dem Bilde der sog. Embolie oder der Retinalapoplexie oder des sog. hämorrhagischen Netzhautinfarktes.

Arterie und Vene sind häufig beide erkrankt, so daß die anatomische Scheidung von „Embolie der Arterie“ und „Thrombose der Vene“ nicht zutreffend ist. Je nachdem, ob der Verschluß der Arterie dem der Vene oder umgekehrt der Verschluß der Vene dem der Arterie vorangeht, wird das klinische Bild der Embolie der Arterie bezw. der Thrombose der Vene entstehen. In der Regel wird dadurch eine Wechselwirkung der erkrankten Gefäße aufeinander stattfinden, daß die durch Lumenverengerung des einen Gefäßes bedingte Stromverlangsamung einen thrombotischen Verschluß des andren hervorruft. Dieser Verschluß wird weiterhin den sklerotischen Prozeß in dem primär erkrankten Gefäße steigern und auch zur Thrombose des Restlumens führen. Bei Erkrankung eines Gefäßstammes wird vor Eintritt des sekundären thrombotischen Verschlusses des andren Stammes entweder eine Erkrankung der Retinalgefäße eingetreten sein, oder Arterien- und Venenstamm erkranken in verschiedener Reihenfolge nacheinander ohne Beteiligung der verbindenden Netzhautgefäße.

Das klinische Krankheitsbild wird durch den Verschluß des sekundär erkrankten, zuerst undurchgängigen Gefäßes beherrscht. Dabei können die anatomischen Veränderungen in dem primär erkrankten Gefäße erheblicher sein, als in den andren.

Abgesehen von einem Falle, in welchem durch Orbitalphlegmone, also durch Einwirkung von außen her, eine Thrombose der Arterie und der Vene auftrat, ist bisher nicht beobachtet worden, daß in beiden Gefäßen nur durch reine Thrombose oder nur durch reine primäre Intimawucherung ein Verschluß des Lumens verursacht wurde. Beide Prozesse wirken wechselweise aufeinander ein; meistens wird zuerst eine Gefäßerkrankung auftreten.

Ein wirklicher hämorrhagischer Infarkt im Sinne Cohnheim's — Nekrose und Anschoppung durch rückläufigen Strom von der benachbarten Vene her — ist anatomisch nicht erwiesen. Was man bisher als Infarkt bezeichnet hat, ist eine Kombination von „Embolie der Arterie“ und „Thrombose der Vene“.

---

2) **Über die Cyste der Tränendrüse — Dacryops**, von Max Goldzieher. (Aus der Augenabteilung des allgemeinen Krankenhauses in Budapest.)

Die Cyste war 23:17:11 mm groß und enthielt eine wasserklare Flüssigkeit. Die Untersuchung ergab, daß sich in der Wand der Cyste mehrere kleine Nebencysten befanden, welche ganz wie die Hauptcyste von mehrschichtigen flachen Epithelzellen ausgekleidet wurden. Der Cystenwand lagen Haufen abgestorbener Epithelzellen an. In dem der Cystenwand anhaftenden Bindegewebe lag zum Teil normales, zum Teil entartetes Drüsengewebe: deutliche Tubuli mit erweitertem und unregelmäßig geformtem Lumen, Becher-Zellen und verquollenem Zellprotoplasma. Daneben fanden sich eine Anzahl komprimierter Tubuli in Gestalt von Strängen, welche mit der

Cystenwand parallel verliefen und aus einer doppelten Reihe von Epithelzellen bestanden.

Ein Teil der Schnitte enthielt einen durch die Cyste etwas eingedrückten aber offenen Ausführungsgang der Tränendrüse.

Nach dem Referate handelt es sich in diesem Falle nicht um eine Retentionscyste, sondern um den Folgezustand einer schleimigen Entartung von Drüsensubstanz.

---

3) **Ist das Zusammen-Vorkommen von Mikrophthalmus congenitus und Glioma retinae im gleichen Auge sicher erwiesen?** von Prof. Eugen v. Hippel in Heidelberg.

Bei einem 29jähr. Manne mußte der seit der Geburt verkleinerte linke Bulbus enukleïrt werden, weil er infolge einer Kontusion heftig entzündet war und schmerzte. Das andre Auge zeigte Reiz-Erscheinungen, welche nach der Enukleation schwanden.

Der etwa kirschgroße Bulbus war, wie die Betastung zeigte, von einer Knochenschale ausgekleidet, welche entkalkt wurde. Ein Kolobom war nicht vorhanden, vom N. opticus keine Spur nachweisbar. Die Irisperipherie lag der Hornhaut an, der Pupillarrand war retrahiert und mit der zum Teil verkalkten und seitlich verschobenen Linse verwachsen. Fast der ganze Innenraum war mit einer weißlichen geschwulstähnlichen Masse ausgefüllt.

Die anatomische Untersuchung ergab, daß die Linse größtenteils resorbiert und gewuchertes Bindegewebe in den Kapselsack eingedrungen war. Die Innenfläche der Aderhaut stand in großer Ausdehnung in enger Verbindung mit einer Gewebsschicht, welche teils aus fibrillärem, teils aus hyalin degeneriertem Bindegewebe, teils aus Knochengewebe bestand.

Die geschwulstähnliche Masse zeigte nach van Gieson-Färbung zwischen einem ausgebreiteten Gefäßsystem mit breiter Adventitia Anhäufung von Zellen mit gelblichem Protoplasma und schöner schwarzblauer Kernfärbung. Die Kerne waren oval bis spindelförmig und lagen in langen Faserzellen, deren Ausläufer die Eigentümlichkeit zeigten, daß sie sich niemals einer Gefäßwand inserierten. Die Masse ging an der temporalen Seite in degeneriertes Netzhautgewebe über, welches mit der Pars ciliaris retinae zusammenhing.

Die totale Aplasie des Sehnerven spricht für echten Mikrophthalmus. Wahrscheinlich war ursprünglich an Stelle des Glaskörpers zelliges Mesoderm vorhanden.

Die geschwulstähnliche Masse ist jedenfalls von der Retina ausgegangen, die als Pars retinalis corpus ciliaris et Iridis in normaler Weise vorhanden war. Wenn auch bei der ungeeigneten Vorbehandlung der Präparate spezifische Färbungsmethoden nicht angewandt werden konnten, so ist es doch höchst wahrscheinlich, daß die Gewebswucherung von der Glia der Retina ausging. Das Alter des Patienten, der klinische Verlauf und der Bau sowie die Art der Ausbreitung der Geschwulst sprechen gegen Gliom. Verf. wählt die Bezeichnung Gliosis.

Mikrophthalmus und Gliom sind mit Sicherheit noch nicht zusammen beobachtet worden. Auch der bekannte Helfreich'sche Fall, welcher eingehend besprochen wird, darf nicht in diesem Sinne gedeutet werden, sondern zeigt große Ähnlichkeit mit der vorliegenden Beobachtung.

---

**4) Über sympathisierende Entzündung (nebst Bemerkungen über seröse traumatische Iritis)**, von Prof. Dr. Ernst Fuchs in Wien.

Die sympathisierende Entzündung zeigt so charakteristische Veränderungen, daß Verf. aus seiner großen Sammlung ohne Kenntnis der Krankengeschichten mit Sicherheit diejenigen Präparate heraussuchen konnte, welche, wie die ausgebrochene sympathische Ophthalmie einwandfrei ergab, von sympathisierenden Augen stammten. Von 200 Augen, welche wegen drohender sympathischer Ophthalmie enukleïrt waren, zeigten 29 die ausgesprochenen Erscheinungen der sympathisierenden Entzündung. 171 Augen hätten also, soweit die sympathische Ophthalmie in Frage kommt, erhalten werden können, wobei allerdings zu berücksichtigen ist, daß ein großer Teil dieser Augen wegen Entstellung und Schmerzen hätte enukleïrt werden müssen, und daß zudem keineswegs erwiesen ist, wieviele Augen noch später an sympathisierender Entzündung erkrankt wären.

Meistens ist eine perforierende Verletzung (eventuell Operation) vorangegangen. Selten sind die Fälle von perforierten Hornhaut-Geschwüren und von Irido-Cyclitis, die durch Sarkom der Aderhaut hervorgerufen wurden. Verf. bespricht drei Sarkomfälle, die erst bei der anatomischen Untersuchung der geschrumpften Bulbi als solche erkannt wurden.[1]

Das Wesen der sympathisierenden Entzündung besteht in einer zelligen Infiltration charakteristischer Art. An Zellen findet man einkernige runde Zellen, epitheloide Zellen und Riesenzellen. Erstere gleichen den im Blute vorkommenden Lymphocyten, welche auch noch die sog. kleinzellige Infiltration bilden. Die epitheloiden Zellen haben einen großen Protoplasma-Leib, in dem ein großer blasser Kern mit Kernkörperchen central oder randständig gelegen ist. Sie entstehen aus den normalen Zellen des Uvealstroma, von denen die Chromatophoren durch den abnehmenden Pigmentgehalt die Übergänge am deutlichsten zeigen, und wahrscheinlich auch aus den Endothelzellen, welche auf den elastischen Netzwerken liegen. Außerdem liefern die Gefäßzellen und die Pigmentzellen epitheloide Zellen.

Die kleinsten Infiltrationsherde bestehen nur aus Lymphocyten. Dann erfolgt die Umwandlung der Stromazellen in epitheloide Zellen, welche nicht selten mächtiger werden als die Lymphocyten und sie an den Rand drängen. Der Vorgang erfolgt also in umgekehrter Reihenfolge wie beim Tuberkel.

Die Riesenzellen entwickeln sich aus den epitheloiden Zellen, kommen aber nur in etwa der Hälfte der Fälle vor und sind daher nicht charakteristisch.

Polynukleäre Leukocyten werden bei heftigen Entzündungen angetroffen, sind aber selten, Mastzellen dagegen in vielen Fällen, wenn auch im einzelnen nicht besonders zahlreich.

Die Iris kann unerheblich verändert und selbst frei sein. Erkrankt sie, so findet man zuerst in den hinteren Schichten Infiltration von Lymphocyten, denen später epitheloide Zellen folgen. Riesenzellen sind selten. Die retinalen Schichten sind vorgewölbt und unter Umständen zerstört, während die vorderen Schichten lange Widerstand leisten und in keinem Falle zerstört gefunden wurden.

Bei der gewöhnlichen traumatischen, nicht sympathisierenden Irido-Cyclitis

[1] Bemerkenswert sind zwei Beobachtungen des Verf.'s, welche er beiläufig mitteilt. Bei einem Manne, welcher an Melanosarkom der Leber, und bei einer Frau, welche an multipler Melanose starb, fanden sich in geschrumpften Augäpfeln bisher nicht beachtete Aderhautsarkome, welche als Ausgangspunkt der Melanose angesehen werden mußten. — (Auch ich habe eine solche Beobachtung gemacht. H.)

(Endophthalmitis) ist dagegen das Irisgewebe mit Fibrin durchsetzt, Lymphocyten und polynukleäre Leukocyten finden sich bald in den vorderen, bald in den hinteren Schichten, und rasch erfolgt ein Exsudat von Fibrin und Zellen auf die Oberfläche der Iris. Epitheloide und Riesen-Zellen fehlen. Bei rein sympathisierender Entzündung kann das plastische Exsudat ganz fehlen.

Im Ciliarkörper beginnt die zellige Infiltration im Stroma unter den unversehrten retinalen Lagen, von denen die äußere später zerstört wird, während die innere verschont bleibt. Plastisches Exsudat fehlt oft ganz; ist es vorhanden, so liegt es auf der inneren Retinalschicht. Dagegen findet man bei der Endophthalmitis meistens polynukleäre Leukocyten, zunächst auf und zwischen den inneren unpigmentierten Zellen, erst später wird die äußere Retinalschicht und das Stroma ergriffen. Bei heftiger Endophthalmitis können die Ciliarfirsten stark ergriffen und in den Buchten nur geringe Veränderungen sichtbar sein, während es sich bei der sympathisierenden Entzündung gerade umgekehrt verhält.

Die Aderhaut beteiligt sich am stärksten an der Entzündung und ist nie ganz frei. Im ganzen überwiegt die Infiltration der hinteren Abschnitte. Zuerst wird die Schicht der großen Gefäße infiltriert, dagegen pflegt die Choriocapillaris längere Zeit Widerstand zu leisten. Epitheloide Zellen treten erst später auf und scheinen ebenso wie die Riesenzellen mitunter ganz zu fehlen. Mit dem Schwunde des Stromapigments nehmen die epitheloiden und Riesenzellen eine stärkere Pigmentierung an. Schließlich bleibt, nachdem auch die elastischen Lamellen zugrunde gegangen sind, von der Chorioidea nicht selten nur ein unregelmäßiges Netzwerk zarter Fasern zwischen dicht gedrängten Zellen übrig. Der Untergang der Gefäße erfolgt derart, daß die Lymphocyten in die Gefäßwand eindringen, das Gewebe auffasern und schließlich in das Lumen gelangen. Die Venen gehen rascher unter, als die Arterien. Die Gefäße der Haller'schen Schicht erliegen stets früher, als die der Choriocapillaris. Die Glasmembran, welche die Choriocapillaris überzieht, hält lange Stand, so daß Pigment-Epithel und Netzhaut bei starker Entartung der Aderhaut normal sein können. Nur ganz vereinzelt wandern Zellen durch die anscheinend unverletzte Glashaut hindurch und bilden auf der inneren Oberfläche der Aderhaut Herde, die sich zu dauernden Gebilden entwickeln können. Die Netzhaut spielt dabei eine passive Rolle.

Bei der nicht sympathisierenden Endophthalmitis ist die Aderhaut relativ wenig beteiligt. Es kann auch Infiltration von einkernigen Zellen bestehen, doch wird Oberflächen-Exsudat nie vermißt, und die Infiltration erstreckt sich früh in das Pigment-Epithel und in die Netzhaut hinein.

Da die suprachorioidealen Lamellen allmählich in die inneren Skleral-Lagen übergehen, so ist das Eindringen der zelligen Infiltration in die Sklera die Regel. Die Gefäße, besonders die Wirbelvenen, und die Nerven erhalten zellige Einscheidungen. So kommt es zu Knoten in und auf der Sklera und selbst zum Durchbruch.

Der Sehnerv und seine Scheiden zeigen nur die Veränderungen, welche man bei jeder heftigeren Entzündung des Augen-Inneren antrifft.

Erfolgt die Rückbildung der Infiltration, so verschwinden die Zellen mehr und mehr, und an ihre Stelle tritt ein anfangs homogenes, mit Kernen durchsetztes Grundgewebe, welches nach und nach eine straffe Faserung annimmt. Das Gewebe entsteht, wie Verf. annimmt, aus den epitheloiden Zellen, die früher aus den Stromazellen hervorgingen.

Je nach der Intensität der Infiltration kann schließlich die Aderhaut

zum größeren oder kleineren Teile erhalten oder in großer Ausdehnung in Bindegewebe umgewandelt sein, in dem spärliche neugebildete Gefäße sichtbar sind.

Die sympathisierende Entzündung kann mit einer plastischen Entzündung kompliziert sein. Es zeigt sich aber in diesen Fällen, daß die sympathisierende Entzündung die Oberfläche meidet. So kann auf einer Ciliarkörper-Schwarte noch die unpigmentierte Zell-Lage unversehrt erhalten sein, was bei der plastischen Endophthalmitis nie der Fall ist.

Der Zeitraum zwischen beginnender Infiltration und Rückbildung entzieht sich der Bestimmung. Manchmal scheint eine geringe Infiltration latent bestehen bleiben und sich noch nach Jahren wieder ausbreiten zu können. Der erste Beginn der sympathisierenden Entzündung ist anatomisch nicht sicher erkennbar.

Die plastische Exsudation gehört nicht zum Wesen der sympathisierenden Entzündung; denn, wenn sie auch häufig angetroffen wird, so kann sie doch fehlen. Verf. betrachtet die plastische Exsudation (Endophthalmitis) als eine zufällige Komplikation der sympathisierenden Entzündung, und nimmt an, daß, wenn beide Formen nebeneinander bestehen, eine Misch-Infektion stattgefunden hat. Auf den Unterschied beider Formen ist wiederholt hingewiesen worden.

Gegenüber Schirmer betrachtet Verf. die fibrinös-plastische und die eitrige Entzündung als zusammengehörige Formen, zwischen denen nur ein gradueller Unterschied besteht, und stellt ihnen als morbus sui generis die sympathisierende Entzündung gegenüber.

In 16 Augen, welche bei bestehender sympathischer Reizung enukleïert waren, fanden sich zum Teil derbe Schwarten und selbst Verknöcherung, aber in keinem Falle die charakteristischen Erscheinungen der sympathisierenden Entzündung.

Die seröse traumatische Iritis ist selten. Die Form der Zellen, die Art der Infiltration, das Zurücktreten der plastischen Exsudation zeigt eine gewisse Übereinstimmung mit der sympathisierenden Entzündung. Ein wesentlicher Unterschied besteht darin, daß die Aderhaut frei zu bleiben pflegt, und daß epitheloide und Riesenzellen im Gewebe nicht angetroffen werden. Dazu geht die seröse traumatische Iritis nicht auf das andre Auge über.

Wenn wirklich eine sympathisierende Entzündung besteht, so dürfte die Übertragung auf das andre Auge auch fast immer erfolgen. Daß die Erkrankung des zweiten Auges nicht früher, als nach 14 Tagen, aufzutreten pflegt, liegt nicht, wie Schirmer annimmt, an dem langen Wege, welcher bei der Übertragung zurückgelegt werden muß, sondern daran, daß die sympathisierende Entzündung nicht eher genügend entwickelt ist, um übertragbar zu sein, und daß vielleicht auch im sympathisierenden Auge bis zum Auftreten der Entzündung eine Inkubationszeit erforderlich ist.

Der Erreger der sympathisierenden Entzündung ist vermutlich selten und haftet anscheinend nicht so leicht, wie der Erreger der Endophthalmitis.

Die Art der Übertragung auf das zweite Auge ist unaufgeklärt. Der anatomische Befund spricht am meisten für die Berlin'sche Anschauung, welche eine Übertragung nach Art der Geschwulst-Metastasen annimmt.

Leider ist in vivo nicht sicher zu erkennen, ob es sich um eine wirkliche sympathisierende Entzündung handelt. Wenn man auch im allgemeinen sagen kann, daß die Gefahr der sympathischen Ophthalmie um so geringer ist, je stärker die Endophthalmitis im ersterkrankten Auge ausgesprochen ist,

so darf man sich doch nicht darauf verlassen. Bevor nicht die sympathisierende Entzündung etwa durch eine spezifische Reaktion festgestellt werden kann, wird man gut tun, wie bisher, in jedem bedenklichen Falle zu enukleïeren. Scheer.

II. The Ophthalmic Record. 1905. April.

1) **Diffuses Leukosarkom der Chorioidea,** von Richard H. Johnston.

2) **Die Schwierigkeiten betreffs der Diagnose von aseptischen Fremdkörpern in der Orbita,** von Nelson Miles Black.

3) **Die Pathologie des Pterygiums,** von Richard H. Johnston.

**Mai.**

1) **Verletzungen durch ausströmenden Wasserdampf der Lokomotive,** von C. D. Conkey.

An den vier veröffentlichten Fällen, in denen es sich um schwerere Augen-Verletzungen bei Lokomotivführern handelt, zeigt Verf., wie nötig Vorkehrungen zur Verhütung dieser Augenverletzungen gerade im Eisenbahnbetriebe sind.

2) **Bericht über 10 Fälle von Keratitis diffusa,** von Josephine W. Hildrup.

Nach den Beobachtungen der Verf. disponiert zur Keratitis diffusa hauptsächlich das Alter von 6—23 Jahren, meistens werden Knaben (?) befallen und Neger neigen sehr zu dieser Erkrankung. Hutchinson'sche Zähne und besondere Gesichtsbildung sind Begleitsymptome. Die später erworbene Art der Erkrankung ist schneller heilbar, als die angeborene (?).

3) **Ein Beispiel von Parinaud's Conjunctivitis,** von O. A. Griffin.

Die Patientin, an der sich die Erkrankung zeigte, war ein 14jähriges junges Mädchen. Der Verlauf ließ nicht auf eine Infektion tierischen Ursprungs schließen, wie dies Parinaud an mehreren Beispielen betont.

4) **Ein andrer Fall von Papillom der Conjunctiva,** von Richard Johnston.

Die Krankheit wird hauptsächlich bei männlichen Personen beobachtet, von 24 Fällen waren nur 2 weibliche. Sie kann in jedem Alter vorkommen. Das Papillom muß sofort gründlich entfernt werden, da es zu Recidiven neigt.

5) **Ein Fall von scheinbarer Vergiftungs-Amblyopie,** von William Pancoast.

Bei dem 19jährigen Patienten trat ganz plötzlich ohne nachweisbare Ursache eine starke Herabsetzung der Sehschärfe auf. Nach Strychnin- und Jodbehandlung war die Sehkraft nach 4 Monaten wieder normal. 8 Jahre später acquirierte er Lues, erblindete vollständig und starb ganz plötzlich an einem Tumor cerebri. Verf. hält einen Zusammenhang zwischen den beiden Erkrankungen für ausgeschlossen.

Juni.

1) **Über die verschiedenen Methoden zum Nachweis von Fremdkörpern im Auge mittels Röntgenstrahlen,** von John E. Weeks.

Diese wichtige Arbeit werden wir ausführlich referieren.

---

2) **Die magnetischen Eigenarten von Stahl im Zusammenhang mit andren Metallen,** von William Sweet.

Stahl-Verbindungen (mit Nickel, Mangan usw.) sind jetzt vielfach in Anwendung. Ein Stückchen Stahl wurde nicht vom Magneten aus der Ciliargegend entfernt, sondern erst mit der Pincette: es war Mangan-Stahl, der, auch herausgenommen, nur schwach am Magneten haftete. Hopinkson (Phil. Transact. Roy. Soc. Vol. XXXV) fand

| | |
|---|---|
| für Guß-Eisen die maximale Induktion | 12 408 |
| für Schmiede-Eisen | 18 251 |
| für geschmiedeten Mangan-Stahl | 747 |

Nickel-Stahl bleibt magnetisch. Aber für Mangan-Stahl ist der Magnet unbrauchbar.[1]

---

3) **Ein Schutz für das Auge bei der Skiaskopie,** von Rhoads.

---

4) **Exophthalmus verursacht durch Erkrankung der Ethmoidal-Zellen und der Sinus Frontalis. Drainage. Heilung,** von Richard Johnston.

---

5) **2 Fälle von Melanosarkom der Chorioidea,** von J. Kipp.

Im ersten Fall war das erkrankte Auge 3 Monate vor der Entstehung des Sarkoms durch einen Schlag verletzt worden.

Im zweiten Fall war besonders bemerkenswert das frühzeitige Übergreifen auf die Sklera.

---

6) **Die Sachs'sche Lampe zur Durchleuchtung des Auges,** von Edgar Thomson.

---

Juli.

1) **Melanom der Chorioidea mit dem Bericht eines derartigen Falles und Pigment-Sarkom der Chorioidea in seiner ersten Entwicklung,** von G. E. de Schweinitz und E. A. Strumway.

In dem ersten Falle, der an einem Neger beobachtet wurde, war die Pigmentierung nicht allzu groß, da die Sektionen immer ergeben haben, daß sich bei farbigen Personen eine Menge Pigment zwischen den Muskelbündeln des Ciliarmuskels und in der Chorioidea befindet. Sonderbarerweise findet sich für solche Fälle keine Erklärung in den gewöhnlichen Büchern der Augenheilkunde.

In dem zweiten an einem Weißen beobachteten Falle war die Pigmentierung sehr bemerkbar. Der erste Patient ging an einem Melanom, der zweite an einem beginnenden Melanosarkom der Chorioidea zugrunde.

---

2) **Cystoides Sarkom der Orbita. Entfernung. Tod,** von Howard F. Hansell.

Der 18jährige Patient konnte nach Entfernung des Sarkoms als geheilt aus der Klinik entlassen werden, nachdem er noch ein Erysipel glücklich

---

[1] Auch ich habe die verschiedenen Stahlsorten geprüft. Näheres im Märzheft. H.

überstanden hatte. Kurze Zeit darauf bekam er zu Hause eine Meningitis, an der er zugrunde ging.

---

3) **Recidivierende Iritis. Eine Studie von neun Fällen,** von Hiram Woods.

Nach der Ansicht des Verf.'s ist die einzige Prophylaxe gegen das Wiederkehren der Entzündung, wenn möglich den krankheitserregenden Ursachen vorzubeugen. Wenn das Auge reizlos ist, während der Patient sich ruhig verhält, wird der unaufhörliche Gebrauch von schwachen Mydriatica von großem Nutzen sein.

---

August.

1) **Über den Ursprung von Schmerzen bei Photophobie und das blepharospastische Syndrom,** von Percy Friedenberg.

Verf. unterscheidet 2 Arten von Photophobie. Die erste kommt bei normalen Augen vor, die plötzlich grellem Lichte ausgesetzt sind, ein Reflex vom Opticus zu den sensorischen Ästen des Trigeminus; die zweite findet sich bei Erkrankungen der Hornhaut oder des Ciliarkörpers, ohne mit der Iris oder Netzhaut irgend etwas zu tun zu haben.

---

2) **Zonular-Katarakt mit Irederemia. Extraktion einer vollständig trüben Linse in der Kapsel mit mikroskopischer Untersuchung,** von Frank Lewin und Edgar Thompson.

---

3) **Ein Fall von Verfärbung der Hornhaut durch Blut-Pigment und ein Fall von Hämorrhagie in die Hornhaut,** von O. F. Wadsworth.

Fall I: Alte, geheilte, penetrierende Hornhautwunde mit Einheilung der Iris. Intraokulare Blutung. Cirkumskripter Niederschlag von Hämotoidin-Körnern in der Hornhautsubstanz.

Fall II: An dem enukleïrten Auge des 45jährigen Patienten wurde eine ausgedehnte interstitielle Hämorrhagie in der Hornhautnarbe gefunden.

---

4) **Ein neues Instrument zur schnelleren und genaueren subjektiven Refraktionsbestimmung,** von J. N. Rhoads. Fritz Mendel.

---

III. Ophthalmology, Essays, abstracts and reviews. 1905. Juli.

1) **Astigmatismus nach Katarakt-Operation, hervorgerufen durch den Conjunctivallappen,** von C. F. Clark.

Die wichtigsten Faktoren, um einen Astigmatismus nach der Operation zu verhindern, sind:

1) die Lokalisation des Schnittes mit oder ohne Bindehautlappen;
2) exakte und sofortige Zusammenfügung der Wundränder;
3) die Vermeidung von Vorfall oder Einklemmung der Iris;
4) die Nachbehandlung und Überwachung des Patienten;
5) Vermeidung von Anhäufung von Linsenresten, welche Drucksteigerung und Vorfall hervorrufen können;
6) kombinierte oder einfache Extraktion.

---

2) **Ophthalmometrie,** von Edward E. Gibbons.

Genaue Abhandlung über die Ophthalmometrie mit mathematischen Berechnungen, zum Referat nicht geeignet.

---

3) **Dionin in der Augenheilkunde**, von Connor.

Verf. kommt zu den Schlüssen:

1) Dionin ist ein Analgetikum, eignet sich nicht zur lokalen Anästhesie;

2) es wirkt heilend auf das Lymphgefäßsystem und die tieferen Teile des Auges;

3) es lindert Schmerzen, es hellt Trübungen der brechenden Medien auf, heilt Entzündungen;

4) es unterstützt die Wirkung der Mydriatica, der Miotica und der lokalen Anästhetica;

5) das Dionin wirkt nicht bei allen Patienten gleich, bei einzelnen langsam, bei andren überraschend gut. Schädliche Nebenwirkungen hat der Gebrauch des Dionins nicht hervorgerufen.

---

4) **Lokale Anästhetica und Analgetica in augenärztlicher Praxis**, von Church.

Verschiedene Autoren ebenso wie Verf. sprechen sich günstig über die Wirkung des Dionins als Analgeticum aus, betonen aber, daß es noch weiterer Beobachtungen bedarf, um seinen ganzen Wert festzustellen.

---

5) **Einige Veränderungen bei hoher Myopie, klinisch beobachtet**, von Hansell.

Verf. bespricht die krankhaften Veränderungen, die die hochgradige Myopie mit sich führt, wie Glaskörpertrübungen, Ausdehnung der Sklera und der Chorioiditis myopica centralis. Verf. rät, was die Verordnung von Gläsern betrifft, zur vollen Korrektion für die Ferne, niemals aber für die Nähe.

---

6) **Mikrophthalmus, Membrana pupillaris persistens, vordere Synechie und angeborene centrale Hornhauttrübung**, von Stirling.

Beobachtung auf dem linken Auge eines 26jährigen Patienten.

---

7) **Kuhnt's Conjunctival-Lappen**, von Suker.

Seine Anwendung empfiehlt sich:

1) bei Hornhaut- oder Skleralwunden mit oder ohne Substanzverlust;

2) bei Cornealfisteln;

3) bei serpiginösen oder durchgebrochenen Hornhautgeschwüren;

4) mittlerem Hornhaut- oeer Skleral-Staphylom;

5) bei Vorfällen des Augeninnern;

6) bei Irisprolaps;

7) bei ausgedehntem Keratokonus;

8) bei Wunden, welche infolge ungünstiger Heilung nach Star-Operationen bestehen;

9) als Schutz für die Hornhaut bei blenorrhoe-artigen Erkrankungen.

---

8) **Verbrennung des äußeren Teils des Augapfels durch Salpetersäure**, von Veasey.

Trotz der schweren Verletzung trat völlige Heilung ein. Außer den angewandten Mitteln, wie Atropin, Verband und häufigem Ausspülen mit warmer Kochsalzlösung, schreibt Verf. dem Thyroid-Extrakt eine Heilwirkung zu, welcher nach seiner Ansicht mit dazu beitrug die Sensibilität und die Durchsichtigkeit der Hornhaut wieder herzustellen. Fritz Mendel.

---

2) **Die Frühsymptome der Sclerosis multiplex**, von Hobhouse in Brighton.

3) **Ein Fall von infantiler cerebraler Diplegie**, von Kauffmann in Birmingham.

Daneben bestand eine ausgebreitete, weit fortgeschnittene Chorioretinitis und Opticus-Atrophie, so daß das Mädchen vollkommen blind war. Möglicherweise ist hereditäre Syphilis die gemeinsame Grundlage sowohl für das Nerven- wie das Augenleiden.

---

## Vermischtes.

1) Bandoeng (Java), 11. Dez. 1905.

Mit dieser Post sende ich Ihnen eine Photographie von einem sehr großen Melanosarkome des linken Auges.

Der Kranke, ein Javane von ungefähr 40 Jahren, hatte seit acht Monaten heftige Schmerzen. Die Geschwulst war stets größer geworden. In der



letzten Zeit wurden die Schmerzen fast unerträglich und, als er hörte, daß hier in Bandoeng ein Augenarzt war, kam er zu mir, um Hilfe zu suchen. Eine Beschreibung zu geben ist wohl nicht nötig. Nirgends war etwas von einem Auge zu entdecken.

Am nächsten Tage wurde die Geschwulst, nachdem der äußere Augenwinkel eingeschnitten war, mit einer großen krummen, vorn stumpfen Schere aus der Orbita-Höhle losgeschält und der Sehnerv so tief, wie möglich, nach hinten durchschnitten. Die Höhle wurde mit Jodoformgaze ausgefüllt. Am

nächsten Tag fühlte sich der Patient sehr wohl. Am dritten Tag fing er an zu fiebern und starb zwei Tage später metastatisch.

Bei der Untersuchung des Melanosarkoms im Laboratorium zu Batavia war der Ursprung der Geschwulst nicht mehr zu finden. Vermutlich war es der Strahlenkörper. Es hatten sich schon frühzeitig Metastasen in der Augenhöhle entwickelt, welche Zusammendrückung des Augapfels bewirkten, wobei der hintere Teil, welcher durch den Sehnerv festgehalten wird, ganz plattgedrückt war, wie noch aus einem Pigmentstreifen im Bindegewebe wahrscheinlich wird.

Im Augenapfel ist außer der Lederhaut und der Hornhaut, welche durch das Nichtmehrschließen der Augenlider hautähnlich geworden, nur noch eine Spur von Strahlenkörper vorhanden; von Linse, Glaskörper und Regenbogen nichts mehr.[1]

Wie Sie wissen, war ich in Amsterdam. Als meine Kinder nach Java gingen, beschloß ich mitzugehen und habe mich hier in einem herrlichen Bergklima (Bandoeng liegt 600 m über dem Meeresspiegel) als Augenarzt niedergelassen. Ich bin beauftragt, unterrichtete Javanen zu Augenärzten



auszubilden, welche äußere Augenkrankheiten behandeln dürfen. Es kommen hier viele Augenkranke vor, und augenärztliche Hilfe fehlt gänzlich. Überdies habe ich hier eine Blindenanstalt gegründet, die erste auf Java.

Dr. C. H. A. Westhoff.

---

[1] Es ist immerhin von Interesse, bei fremden Rassen dieselben Geschwulstformen festzustellen, wie wir sie bei den Kaukasiern fanden. Gliom der Netzhaut aus Java ist in meinem Markschwamm der Netzhaut (1869, S. 163) bereits angedeutet. H.

2) Am 4. Februar 1906 verschied zu Berlin im 76. Lebensjahre Dr. Rudolf Schelske. Am 16. August 1830 in Marienburg geboren, studierte er in Berlin, woselbst er sich 1864 habilitierte und in A. v. Graefe's Klinik nach Schweigger und vor Leber als Assistent tätig war und Augenspiegel-Kurse gab. Im Jahre 1872 übernahm er die Augenabteilung an dem Krankenhaus in Hamburg, trat aber 1876 wieder als Privatdozent in die Berliner Universität ein, der er bis zu seinem Tode angehörte.

In seiner Jugend hat er eine Reihe wertvoller Arbeiten veröffentlicht, so in Graefe's Archiv (X, 3) über Farben-Empfindungen; (X, 2) über das Verhältnis des intraokularen Druckes und der Hornhaut-Krümmung; (XI, 1) Rotblindheit durch pathologischen Prozeß. Er hat auch den Versuch gemacht, in einem „Lehrbuch der Augenheilkunde" (1872 bis 1874, zwei Bände) die Lehren seines Meisters im Zusammenhang darzustellen.

3) Am 3. Februar hielt Prof. Guiseppe Albertotti seine Antritts-Vorlesung in der altberühmten Universität zu Padua. Zuerst feierte er seinen ausgezeichneten Vorgänger, Prof. Gradenigo, der länger als 30 Jahre hier mit Erfolg gewirkt; widmete seinen Abschiedsgruß der Universität Modena, die er nur zugunsten der größeren und berühmteren verlassen; und hielt dann seinen Vortrag: „Phasen einer augenärztlichen Frage in den verflossenen 20 Jahren zwischen zwei Antritts-Vorlesungen." Es handelt sich um die Frage, ob es möglich ist, aus einem Gemälde den Seh-Defekt des Künstlers zu erschließen. Diese Frage hatte Prof. Albertotti zuerst in Italien am 23. Januar 1886 in seiner Antritts-Vorlesung zu Modena erwähnt. Zahlreiche Arbeiten über den Gegenstand, hauptsächlich italienische, sind erfolgt: adhuc sub judice lis est.

4) Geh.-Rat Prof. Dr. A. v. Rothmund feierte am 26. Januar d. J. sein 50 jähriges Dozenten-Jubiläum.

5) Am 5. Nov. 1905 wurde dem zurücktretenden Prof. Deneffe in Gent von seinen Schülern und Kollegen ein Fest gegeben. Sein Nachfolger Prof. van Duyse hielt die warm empfundene Festrede und pries die Verdienste des Gefeierten um die Chirurgie und Augenheilkunde. Er erwähnte die hauptsächlichen Arbeiten: über Kreuznach, über die Blasen-Punktion, über Cocain, Holocain, Jequirity, Protargol; über das Trachom, über den Farbensinn, über die Gesch. der Augenheilk. und Chirurgie.

6) Die Acad. de Méd. zu Paris hat Herrn Prof. F. Lagrange zu Bordeaux den Preis Laborie (5000 Frcs.) für seinen Traité des tumeurs de l'oeil zuerkannt.

7) Eine geschichtliche Bemerkung über das Tätowieren.

Vor 19 Jahren habe ich in diesem Centralblatt (1887, S. 71) gezeigt, wie die alten Griechen Hornhautflecke chemisch gefärbt, und auch hinzugefügt, daß die Griechen schon zu Herodot's und Xenophon's Zeit mechanisch tätowierte Barbaren (*ἐστιγμένους*) kennen gelernt. (Vgl. auch meine Gesch. der Augenheilkunde im Altertum, S. 385, 1899.)[1] Nachdem im Jahre 1890 aus einem Pyramiden-Grab einige von den Mimen (Schwänken) des Dichters Herondas, der um 240 v. Chr. in Kos und vielleicht in Alexandria gelebt hat, wieder auferstanden sind; finde ich in dem Schwank „Die Eifersüchtige",

[1] Das sicherste Zeugnis ist bei Herodian (im 2. Jahrhundert n. Chr.), der von den Briten erzählt: *ἐστίζοντο τὰ σώματα γραφαῖς ποικίλαις καὶ ζωῶν παντοδαπῶν εἰκόσι.*

daß man damals in jener Gegend genau ebenso tätowiert hat, wie wir es heute wieder machen, nämlich mit Nadel und schwarzem Pigment, — allerdings nicht zu dem Zweck, um Hornhautflecke zu verdecken, sondern um Sklaven zu strafen durch unzerstörbare Inschriften auf die Stirn.[1] Es heißt in Herondae Mimiambi quartum edid. O. Crusius (Leipzig 1905, S. 46 u. 47):

*Κόσιν τε μοι κέλευσον ἐλθεῖν τὸν στίκτην*
*ἔχοντα ῥαφίδας καὶ μέλαν. μίῃ δεῖ σε*
*ὁδῷ γενέσθαι ποικίλον. . . . .*
*. . . . αὐτίκ' εἰδήσει*
*ἐν τῷ μετώπῳ τὸ ἐπίγραμμα ἔχων τοῦτο.*

„Den Kosis laß kommen, den Tätowierer, mit Nadeln und schwarzer Farbe. Du sollst auf einem Wege gesprenkelt werden. . . . . Alsbald wird er wissen, daß er diese Inschrift auf seiner Stirn hat."

(Übrigens wird schließlich die Strafe doch erlassen.)

Das Wort *στίκτης* lernen wir hier zum ersten Male kennen. Es stimmt zu dem Worte *στίξις*, welches ich s. Zt. den Liebhabern von Fremdworten empfohlen hatte. H.

---

## Bibliographie.

1) Fünfzehnter Bericht über die Abteilung für Augenkranke im Landeshospitale zu Laibach (1905), von Primärarzt Dr. E. Bock. Unter 576 Operationen, 116 Star-Operationen und zwar: Star-Ausziehungen mit dem Lappenschnitt 67 (34 mit, 33 ohne Iridektomie), Star-Ausziehungen mit dem Lanzenschnitt 30, Zerschneidungen des Stares 15, Nachstar-Operationen 4. Die Erfolge waren günstige; es kamen nur 2 Verluste vor und zwar bei einem Manne mit chron. Ekzem der Lidränder durch Wundeiterung, in einem zweiten Falle durch heftige intraokulare Blutung. — Aus dem übrigen Berichte wäre noch besonders die Heilung eines Falles von Bindehauttuberkulose durch Radium-Behandlung hervorzuheben.

2) Zwei neue Methoden zur Refraktions-Bestimmung (Kinematopsie und Kinematoskopie), von Dr. Otto Neustätter in München. (Wiener klin. Rundschau. 1905. Nr. 44.) Beschreibung der von Lohnstein und von Holth angegebenen, für die Praxis wenig verwertbaren Methoden zur Refraktions-Bestimmung.

3) Zur idiopathischen Hemeralopie, von Reg.-Arzt Dr. J. Hand in Jaroslau. (Wiener klin. Rundschau. 1905. Nr. 52.) Bei einem Landwehr-Infanterie-Regiment erkrankten im Monat Mai eine größere Zahl von Soldaten an Hemeralopie, darunter viele auch an Xerose der Bindehaut. Als ursächliches Moment wurde die durch den raschen Witterungswechsel bedingte Frühjahrsmattigkeit, das häufige Auftreten von Bindehaut-Erkrankungen und die Übungen des Regiments an einem der Sonne ausgesetzten Exerzierplatze, angenommen. Die Epidemie erlosch nach 3 Wochen ohne eine eingreifendere Therapie.

4) Augen-Erkrankungen durch Auto-Intoxikation, von Prof. Elschnig in Wien. (Wiener med. Wochenschrift. 1905. Nr. 52.) Durch gastrointestinale Auto-Intoxikation — und zwar nur mit dieser be-

---

[1] Freilich wurden solche „Stigmata" auch durch Einbrennen hergestellt.

schäftigt sich der Aufsatz — wird vornehmlich der nervöse Apparat des Auges, sowie die Uvea und Corneosklera beeinflußt. Bei ersterem sind es namentlich Augenmuskel-Lähmungen und Reiz-Erscheinungen im Gebiete der sensiblen Nerven, die zur Beobachtung kommen. Von den autotoxischen Sehnerven-Erkrankungen ist die Neuritis retrobulbaris die bekannteste; sie kann als solche, wenn auch selten, selbständig auftreten, spielt aber häufiger als gastrointestinale Autointoxikation eine Rolle bei der Tabak- und Alkoholamblyopie. Wichtiger ist das Auftreten von Uveal- und Corneoskleralkrankheiten als Ausdruck des genannten ätiologischen Momentes. Hierher gehören rezidivierende marginale Keratitiden, Epokleritisformen und bestimmte Arten von Iridocyclitis (schwere, einseitig auftretende oder mehr chronisch verlaufende Iridocyclitisformen). Auch manche dunkle Formen von Katarakt, manche vom Gefäßsystem ausgehende Augen-Erkrankungen und die Hordeolosis kommen hier in Betracht. Die Therapie richtet sich nach den individuellen Verhältnissen und nach dem Harnbefunde. Ausgiebige Entleerungen und Desinfektion des Darmes durch Calomel, event. Guajacolcarbonat, Carlsbader Kuren. Schenkl.

5) Einige Augen-Erkrankungen bei Krankheiten der Nebenhöhlen der Nase, von Campbell Posey. (Journal of Eye ear and throat diseases. March — April 1905.) Gruppe I. Krankheiten der ethmoidalen, sphenoidalen und antrum-Höhlen bewirken eine leichte Stauung in der Circulation des Sehnerven und leichte ophthalmoskopische Veränderungen. 7 Fälle. Gruppe II. 3 Fälle von Augen-Erkrankung bei Verletzung des Trigeminus. Gruppe III. Oedem der Lider als ein Symptom der Nebenhöhlen-Erkrankungen. 3 Fälle. Gruppe IV. Parese der extraokularen Muskeln als ein Symptom von Nebenhöhlen-Erkrankungen. 3 Fälle. Gruppe V. Ophthalmoplegische Pseudo-Migräne verursacht durch Sinusitis. Gruppe VI. Pseudolacrymaler Abszeß.

6) Ophthalmie in Ägypten, von Lord Cromer. (Referat aus British Medical-Journal. May 1905.) Durch eine Spende von 40000 Pfund ist in Ägypten das Verlangen nach gut ausgebildeten Augenärzten wachgerufen worden, um so viele durch Trachom bedrohte Kräfte dem Staate zu erhalten. Fritz Mendel.

7) Westnik Ophthalmologii. November—Dezember 1905. — Orloff. Das Verhalten einiger Augengewebe zum Rabiesgift. — Blagoweschensky. Das Gesichtsfeld bei Strabismus concomitans. — Korkaschwili. Die Augenärztliche Untersuchung der Schüler d. Realschule in Kutais. — Referate. — Sitzungsbericht der Ophthalmologischen Gesellschaft in Moskau. — Ophthalmologische Chronik.

8) Westnik Ophthalmologii. Januar—Februar 1906. A. Maslenikoff. Zustand der Nasenhöhlen bei Erkrankungen der Tränenwege. — J. Ginsburg. Ein Fall von Blitzstar. — Referate. — Sitzungsberichte. Bericht der Ophthalmologischen Gesellschaft in St. Petersburg. — Russische ophthalmologische Bibliographie (1904 Schluß. 1905). — Ophthalmologische Chronik. — Beilage: Dr. Orloff. Die Augenkrankheiten in dem Krankenhause zu Mitischi (Provinz Moskau).

Um Einsendung von Separatabdrücken wird gebeten (Berlin NW. 26 Schiffbauerdamm)

Verlag von Veit & Comp. in Leipzig. — Druck von Metzger & Wittig in Leipzig.

Centralblatt

für praktische

# AUGENHEILKUNDE.

Herausgegeben von

**Prof. Dr. J. Hirschberg, Geh. Med.-Rat, in Berlin.**



Monatlich ein Heft. Preis des Jahrganges 12 Mark. Zu beziehen durch alle Buchhandlungen des In- und Auslandes und die Postanstalten des Deutschen Reiches.

**1906. Dreißigster Jahrgang. März.**



[Aus der Augenabteilung des allgem. Krankenhauses (St. Rochus) in Budapest. Primarius: Prof. Dr. W. Goldzieher.]

## I. Ein Fall von Tränendrüsensarkom, nebst einigen Bemerkungen über Autophagismus.

Von **Max Goldzieher.**

Die Tumoren der Tränendrüse gehören gleich den übrigen Drüsentumoren, vor allem denjenigen der Parotis, zu den am schwersten zu be-

urteilenden Neugebilden. Bei ihrer verhältnismäßigen Seltenheit sind doch die verschiedenartigsten Formen beschrieben worden, so von der einfachen Hyperplasie, dann den Adenomen, reinen Karzinomen und Sarkomen angefangen, bis zu den Endotheliomen, Cylindromen und den vielfach beobachteten Tumor-Mischformen, wobei die oft mangelhaften Schilderungen wohl noch zur Verwirrung der Begriffe mit beigetragen haben.

Es sei deshalb gestattet über einen Fall von Tränendrüsentumor[1] zu berichten, der auf der Augenabteilung des hiesigen allgemeinen Krankenhauses zur Beobachtung kam und dessen histologische Untersuchung mit großer Sorgfalt vorgenommen wurde. Die Literatur der Tränendrüsentumoren ist möglichst erschöpfend in Lagranges großer Monographie „Traité des tumeurs de l'oeil", II. p. 609, zusammengestellt und kann hier wohl füglich übergangen werden.

Die Krankengeschichte unsres Falles war folgende:

A. A., 42jährige Taglöhnerin, wurde am 9. Februar 1905 aufgenommen. Angeblich nimmt sie seit einem Jahr wahr, daß ihr linkes Auge hervortritt; auch behauptet sie seither schlechter zu sehen. Das Hervortreten des Auges soll ganz von selbst entstanden sein und sich langsam entwickelt haben.

Rechtes Auge: normal. S. = 5 / 5, E.

Linkes Auge: Der Bulbus steht ungefähr um 3—4 mm tiefer und tritt um einen Zentimeter mehr vor, als der rechte. Chronische Konjunktivitis und oedematöse Schwellung in der Konjunktiva. Kornea rein, durchsichtig, ebenso die übrigen brechenden Medien. Das Spiegelbild zeigt stark geschlängelte weite Retinalvenen; die Grenzen der Papille verschwommen, die Papille selbst prominent. S = Finger in 1 m Entfernung. Am oberen Orbitalrand, entsprechend seiner äußeren Hälfte, ist ein ungefähr nußgroßer, scharf begrenzter, flacher, hart anzufühlender Tumor wahrzunehmen, der nur wenig beweglich ist und stellenweise mit dem Orbitalrande verwachsen zu sein scheint. Die Haut ist über dem Tumor frei verschiebbar. Diplopie der vorhandenen starken Amblyopie halber nicht nachzuweisen. Die Motilität ist, besonders nach oben und außen stark gestört.


In Anbetracht des Umstandes, daß die Geschwulst mit dem Orbitalrand verwachsen schien, ließ sich anfangs nicht mit vollkommener Sicherheit feststellen, ob es sich um ein Neugebilde der Tränendrüse handle, oder aber um einen periostalen Prozeß, obwohl gegen diesen die wenn auch geringe Beweglichkeit sowie die scharfe Abgegrenztheit des Tumors sprachen. Da wir bei der allgemeinen Untersuchung weder für Lues, noch für Tuberkulose irgend einen Anhaltspunkt erhielten, wurde die Diagnose auf ein Neoplasma gestellt und dessen Entfernung beschlossen.

Die Operation vollzog Herr Prof. Goldzieher am 18. Februar in der Narkose. Der Einschnitt erfolgte im äußeren Drittel des oberen Lides,

---

[1] Der Fall wurde seinerzeit von Dr. R. Vidéky in ungarischer Sprache publiziert, doch ohne näheres Eingehen auf die histologischen Verhältnisse.

dicht unter den Augenbrauen und parallel denselben. Nach Durchtrennung der Haut trat sofort der Tumor hervor, dessen Hauptmasse von ungefähr Nußgröße leicht zu entfernen war, dessen einzelne Fortsätze aber sich tief in die Orbita versenkten und von dort mittels eines scharfen Löffels hervorgeholt werden mußten. Die ungefähr 3 cm lange Hautwunde wurde durch Nähte geschlossen und heilte per primam; der Exophthalmus bildete sich nur sehr langsam zurück, außerdem bestand eine leichte Ptosis. Die Kranke verließ die Abteilung am 9. März mit folgendem Befunde: Hautwunde




Autophagen aus einem Sarkom der Tränendrüse.
*a* Große, vollentwickelte Autophagen mit zahlreichen Zelleinschlüssen. *b* Junge, in Entwicklung begriffene Autophagen, meist noch ohne Einschlüsse. Vergrößerung: Leitz, homog. Immers. $^{1}/_{12}$, Ocular 3.

vernarbt, an der Operationsstelle kein Tumor zu fühlen; Exophthalmus zwar nicht ganz gewichen, aber doch sehr gering; Beweglichkeit des Bulbus nur in sehr geringem Grade gestört. Auch die nach der Operation aufgetretene Ptosis ist gewichen. Kornea klar durchsichtig, ebenso die übrigen brechenden Medien. Spiegelbefund: Papilla prominens, die benachbarten Netzhautpartien geschwellt; Gefäße weit und stark geschlängelt. S = Finger in 3 m Entfernung.

Patientin ist trotz dringlicher Aufforderung nicht mehr auf der Abteilung erschienen.

Der Tumor, von verzweigter, blumenkohlartiger Gestalt und leicht bräunlicher Farbe, wurde in Müller-Formol fixiert, in Alkohol gehärtet und in Celloidin eingebettet.

Die mikroskopische Untersuchung ergab nun folgenden Befund: Die überwiegend größte Masse des Tumorgewebes wird durch kleine, runde, dichtgedrängte Zellen dargestellt. Es ist das typische Bild eines kleinzelligen Rundzellensarkoms mit sehr ausgesprochenem Polymorphismus der Zellkerne.

Der Gefäßreichtum der Neubildung ist ein nicht unbedeutender; die Gefäße selbst, sowie auch das sie stellenweise begleitende reichliche Bindegewebe zeigen hyaline Degeneration.

Zwischen den Tumorzellen nun, bis auf einen kleinen centralen Teil der Geschwulst, sind überall, hauptsächlich aber in den peripheren Partien und Exkreszenzen des Tumors epitheliale Elemente, Reste der Tränendrüsensubstanz anzutreffen. Neben den meist kreisrunden, als normale Drüsentubuli-Durchschnitte imponierenden Gebilden, die meist von konzentrischen Bindegewebszügen wechselnder Mächtigkeit umgeben sind, finden wir andere Drüsenparenchym-Überreste, die schon von den Sarkomzellen ganz durchsetzt, der Vernichtung anheim gefallen sind.

Wir können die Geschwulst demnach nur als ein Sarkom betrachten, das von dem bindegewebigen Gerüst der Tränendrüse selbst seinen Ausgang nahm, dabei das Drüsenparenchym zum größten Teile vernichtend.

Es soll hier noch schließlich auf einen Befund aufmerksam gemacht werden, der nebst seinem allgemein pathologisch-anatomischen Interesse wohl speziell den Ophthalmologen bemerkenswert erscheinen dürfte.

Es zeigen sich nämlich innerhalb der Sarkom-Zellenmassen schon bei schwacher Vergrößerung Lücken verschiedenster Größe, oft nur im Umfang von 2—3 Tumorzellen, manchmal aber von ganz bedeutender Ausdehnung. Bei starker Vergrößerung entpuppen sich nun diese Lücken als große Zellen, mit sehr blassem, schlecht färbbaren Protoplasma, in welchem nebst dem eigenen runden bis länglich ovalen Zellkerne zahlreiche Zelleinschlüsse enthalten sind. Während diese Zelleinschlüsse sich oft durch nichts von den Tumorzellkernen unterscheiden, weisen sie wieder manchmal, bei geringerem Volum, eine weit intensivere Färbbarkeit auf. Andere Einschlüsse wieder sind recht blaß gefärbt, von ganz unregelmäßiger Gestalt und stellen augenscheinlich Übergänge dar bis zu jenen krümeligen Kerntrümmern, die die Reihe der Zelleinschlüsse vervollständigen.

Es handelt sich, wie aus der Abbildung ersichtlich, zweifelsohne um Zellen **phagozytärer Natur**, welche die benachbarten, weniger lebensfähigen Zellindividuen verschluckt und bis auf einzelne noch wahrnehmbare Überreste auch verdaut haben. Der Ursprung dieser phagozytären Zellen,

kann nach ihrem isolierten Vorkommen inmitten der dichtesten Partien eines intensiv wuchernden Rundzellensarkoms wohl kaum anders gedeutet werden, als von eigentlichen Sarkomzellen herrührend und zwar derart, daß jugendliche lebensfrische Zell-Individuen durch das Zugrundegehen benachbarter alter Tumorzellen zur Aufnahme derselben angeregt werden. Die aufgenommenen Zellkerne erscheinen uns nun entweder im Stadium der Pyknose, geschrumpft und intensiv gefärbt aussehend, oder aber auf verschiedenen Stufen der Karyolyse, bis zur vollständigen Resorption derselben. Begreiflich ist es, daß der Kern der fressenden Zelle, der zu Beginn seiner Betätigung sich durch nichts von den übrigen Tumorzellkernen unterschied, bei der überreichlichen Nahrungszufuhr hypertrophiert und bei zunehmender Größe ein bläschenförmiges, schwach tingiertes Äußere annimmt.

Diese eigentümlichen Zellen, die ich nicht nur in der eben beschriebenen Geschwulst, sondern auch in anderen Rundzellensarkomen wahrzunehmen Gelegenheit hatte, wurden jüngst (zu einer Zeit, wo meine Untersuchungen schon abgeschlossen waren) von Podwyssotzki unter dem Titel: „Autolyse und Autophagismus in Endotheliomen und Sarkomen“ beschrieben. Podwyssotzki, der seinerzeit geneigt war an die parasitäre Natur solcher Einschlüsse zu glauben, erklärt nun entschieden, daß „die fraglichen Zellen Makrophagen darstellen, der Prozeß aber des Aufgenommen- und Aufgefressenwerdens der einen Geschwulstteile durch die anderen, die Kundgebung jenes im Organismus so weit verbreiteten Kampfes der Teile untereinander und speziell der Autolyse und des Autophagismus ist, die bei pathologischen Prozessen eine so wichtige Rolle spielen. Während in epithelialen Geschwülsten die Phagolyse und Phagozytose von Leukozyten ausgeübt wird, spielen die Rolle der Freßzellen in den mesodermalen Geschwülsten die Zellen der Geschwulst selbst.“

Nachdem nun, wie bereits erwähnt, Podwyssotzki anfangs geneigt war an parasitäre Einschlüsse zu glauben. kam er zu seiner jetzigen Auffassung durch die Untersuchung hyperplastischer Lymphknoten der Darmwand, insbesondere des Wurmfortsatzes bei Abdominaltyphus, wo nämlich genau entsprechende, Einschlüsse enthaltende Zellen, „Autophagen“, zu beobachten waren.

Ich selbst kann diesbezüglich noch das hinzufügen, daß die bei der Conjunctivitis granulosa (Trachom), in den Granulis der Bindehaut vorkommenden und als Villards oder Lebers Körperchenzellen wohlbekannten Gebilde unsern Tumoren-Autophagen auf das Genaueste entsprechen und durch nichts von denselben unterschieden werden können.

Wenn nun zwar die phagozytäre Natur dieser Zellen schon von Villard behauptet worden ist, so galt sie immerhin nicht für erwiesen, was ja aus dem von Leber vorgeschlagenen und nichts präjudizierenden Namen „Körperchenzellen“ hervorgeht. Über die Natur und Herkunft dieser Zellen aber gaben uns auch die neuesten Arbeiten keinen entscheidenden Aufschluß

und es lag sogar seinerzeit einzelnen Autoren nahe, diese Zellen als für das Trachom spezifische Gebilde hinzustellen, während es sich jetzt, nach obigen Befunden, mit Sicherheit feststellen läßt, daß die fraglichen Zellen für das Trachom durchaus nichts spezifisches haben, sondern vollkommen vom selben Gesichtspunkte zu betrachten sind, wie die in mesodermalen Geschwülsten vorkommenden Autophagen.

Ihre Herkunft betreffend können wir mit Sicherheit sagen, daß sie weder von den Zellen der bindegewebigen Grundsubstanz (ADDARIO), noch aber von hämatogenen Leukozyten abstammen, Phagozyten im Sinne METCHNIKOFF's darstellend; sondern sich aus den eigentlichen Zellen der trachomatösen Granulation auf Kosten der benachbarten Schwesterzellen, entwickelt haben.

## Literatur-Verzeichnis.

ADDARIO: Anatomische und bakteriologische Untersuchungen über das Trachom. Arch. f. Augenh. XLI, 1.

LAGRANGE: Traité des tumeurs de l'oeil.

LEBER: Über die Pathologie des Trachoms. Bericht der ophthalm. Gesellschaft in Heidelberg 1896.

PODWYSSOTZKI: Über Autolyse und Autophagismus in Endotheliomen und Sarkomen. Ziegler's Beiträge, 1906.

VILLARD: Anatomie pathol. de la conjonctivite granuleuse, 1896.

# II. Ranken-Neurom und Hydrophthalmus.

Von Ludwig Rosenmeyer in Frankfurt a. M.

Die kleine Patientin, welche ich heute vorführe,[1] bildete bereits den Gegenstand einer kurzen Besprechung. Vor zwei Jahren hatte Dr. LEWISOHN, damaliger Assistent von WEIGERT, das mikroskopische Präparat eines retrobulbären Tumors Ihnen gezeigt, welcher sich als Neurofibrom erwies und von unsrer Patientin stammte. Ein halbes Jahr später konstatierte ich am Bulbus der erkrankten Seite höchst auffällige Veränderungen, welche immer mehr zunahmen, so daß wir heute die seltene Kombination von Rankenneurom mit Hydrophthalmus vor uns haben. Als TREACHER-COLLINS[2] im Vorjahre in der englischen ophthalmologischen Gesellschaft einen ähnlichen Fall vorstellte, bezeichnete er ihn als vierten in der Literatur bekannten. SIEGRIST[3] nahm in der letzten Sitzung unsrer Heidelberger ophthalmologischen Gesellschaft Gelegenheit, Abbildung und Präparat eines weiteren Falles vorzuführen, — alle diese Umstände sprechen für die außerordentliche Seltenheit dieser Erkrankungskombination, so daß es mir der Mühe wert erschien,

[1] Krankenvorstellung im ärztlichen Verein zu Frankfurt a. M.

[2] Arch. f. Augenheilkunde, Bd. 52, S. 459.

[3] Bericht der ophth. Gesellschaft, 906, S. 360.

diesen Fall aus unsrem Grenzgebiete auch Ihrer Beobachtung zugänglich zu machen. Auf einen Umstand, den der Fall besonders auszeichnet, mache ich aufmerksam, der Hydrophthalmus entstand 3 1/2 Jahre nach der Geburt, während die bisherigen Beobachtungen das gleichzeitige Auftreten von Haut-Hypertrophie infolge Rankenneuroms und Hydrophthalmus congenitus nachweisen ließen.

Die Krankheitsgeschichte ist kurz die folgende: Nach der Geburt des Kindes bemerkt die Mutter, daß das linke obere Lid dicker und breiter ist, als das rechte. Nach einem halben Jahre dehnt sich die Geschwulst nach der Schläfe aus. Vor dem dritten Lebensjahre wächst die Geschwulst rasch an, das Auge ist aus seiner Stellung gewichen, so daß sie Veranlassung nimmt, ärztliche Hilfe zu suchen. Um diese Zeit wird es mir zugeführt. Ich nahm ein Lymphangiom an, das seinen Hauptsitz im oberen Lide habe, sich nach der Schläfe und Wange ausdehne und retrobulbäre Fortsätze ausschicke, da der Bulbus vor und stark nach innen und unten gedrängt erschien. Behufs Vornahme der Krönlein'schen Resektion wird Patientin Kollegen PINNER zugeführt. Bei der Operation zeigt es sich, daß die Hauptmasse der Geschwulst im Lide sitzt, feine und derbere weiße Stränge, die nach der Orbita ziehen, werden herauspräpariert und entfernt, die Operation damit beendet. Der Erfolg in bezug auf die Verdrängung des Augapfels war ein guter, auch das Aussehen des Oberlides ein besseres. Über das eingesandte Stück schrieb mir damals WEIGERT: „Der Tumor ist von feinen markhaltigen Nervenbündeln durchzogen, an die sich zunächst eine dichte aus platten Bindegewebszellen bestehende dicke Scheibe anlegt. Jenseits derselben, den Raum zwischen den einzelnen so verdickten Nervenbündeln ausfüllend, findet sich ein lockeres maschiges Bindegewebe. Die Räume zwischen diesen Massen mögen wohl mit Flüssigkeit erfüllt gewesen sein, doch finden sich nirgends ektatische Lymphgefäße, den Tumor bezeichnet man am besten als Neurofibrom."

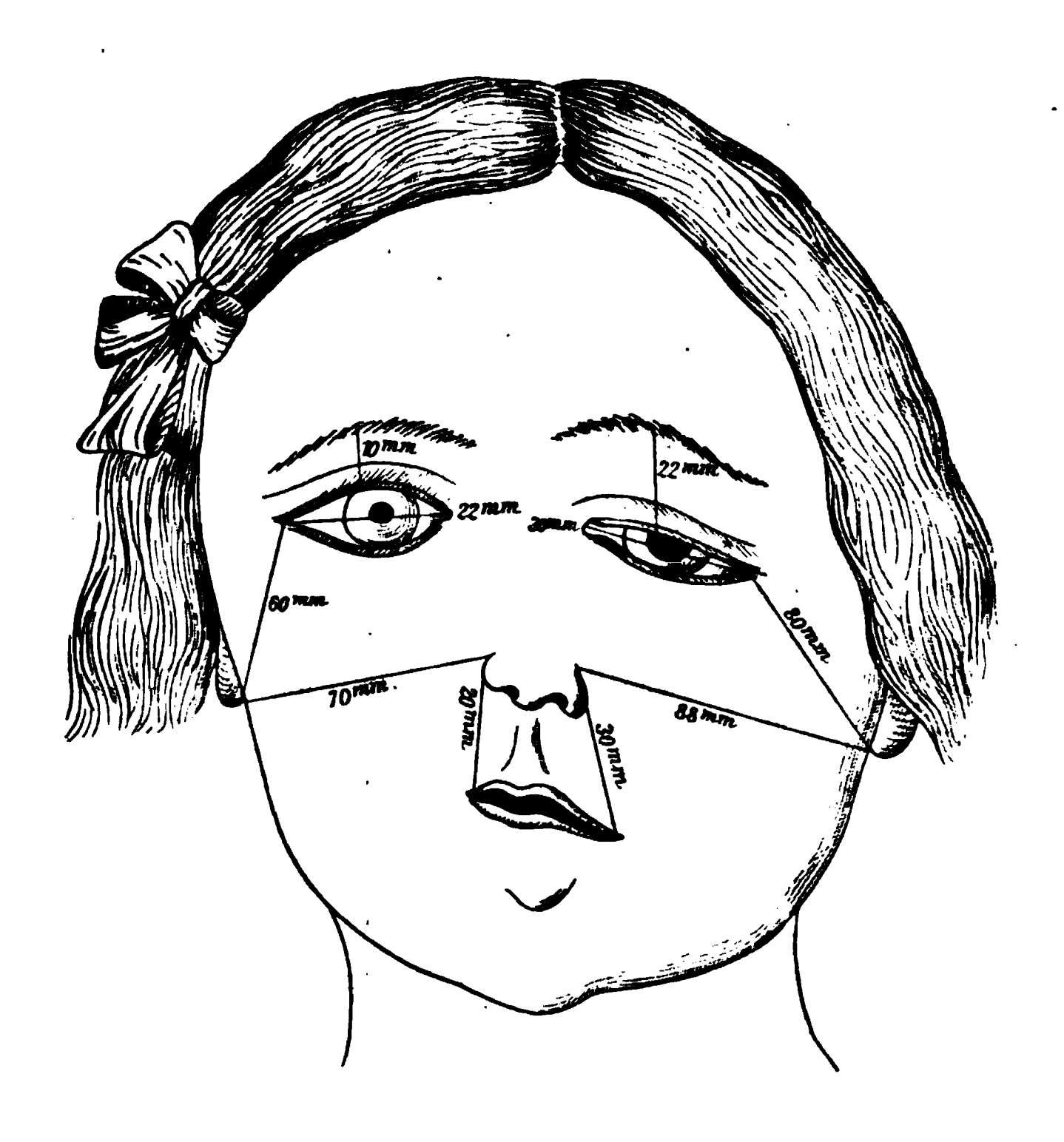


Der Güte von Dr. LEWISOHN verdanke ich es, daß ich die seinerzeit gewonnenen Präparate heute unter dem Mikroskop wieder vorführen kann.[1]

Ich schreite nun zur Schilderung des gegenwärtigen Krankheitsbildes. Bei Betrachtung des 5jährigen Kindes fällt die Assymetrie der Gesichtshälften auf. Diese ist durch eine diffuse Geschwulst bedingt, welche vom linken oberen Lide ausgehend sich nach der Schläfe und Wange ausbreitet; die linke Nasenseite und der entsprechende Mundwinkel stehen tiefer, auch

[1] Kollege ALBRECHT, Direktor des Senckenberg'schen Instituts erläutert die Präparate.

das Ohrläppchen der kranken Seite. Die Ungleichheit zahlenmäßig ausgedrückt ergibt folgende Unterschiede: Höhe des Oberlides bei offenem Auge rechts 10 mm, links 22 mm; Breite der Lidspalte rechts 22 mm, links 30 mm; Entfernung des äußeren Lidwinkels vom Ohrläppchen rechts 60 mm, links 80 mm; von diesem Punkte bis zum Ansatze des Nasenflügels rechts 70 mm, links 88 mm. Vom Nasenflügel nach dem Mundwinkel rechts 20 mm, links 30 mm. Eine Skizze dieses Befundes, wie auch eine stereoskopisch-photographische Aufnahme, welche ich herumreiche, wird rasch über den geschilderten Befund aufklären.




Die Geschwulst ist diffus, fühlt sich teigig an, ist nicht schmerzhaft und läßt sich durch Druck kaum verkleinern. Die Hautdecke über derselben zeigt keine Pigmentierung oder sonst sichtbare Veränderungen.

Das linke Oberlid ist verlängert, schlaff herabhängend, beim Blicke geradeaus bedeckt es die obere Hälfte der Hornhaut. An der Konjunktiva keine Veränderung, der Augapfel erscheint größer, der Durchmesser der Hornhaut ist in allen Richtungen etwa 4 mm länger, als auf der gesunden Seite, ihre Membran scheint verdünnt, der corneo-sklerale Saum gedehnt, durch die verdünnte Lederhaut schimmert die Gefäßhaut allseitig bläulich durch. Die Vorderkammer ist sehr tief, die Pupille weit, reagiert auf Licht-

einfall nicht. Die Linse zeigt feine punktförmige Trübungen, welche erst seit wenigen Tagen sichtbar sind. Glaskörper rein, die Papille blaß ohne Exkavation. Das Auge besitzt noch Sehvermögen. Ich schilderte das Bild des Hydrophthalmus.



Bekanntlich kommt diese Vergrößerung des Augapfels ein- oder doppelseitig angeboren vor und der Zustand wird von den Autoren als ein glaukomatöser erklärt. Zahlreiche Befunde liegen vor, welche zeigen, daß durch Veränderungen im Kammerwinkel, Verlötung der Kammerbucht, Schwund des Schlemm'schen Kanales die Abflußwege der Kammerflüssigkeit gehemmt sind und dem dadurch erzeugten erhöhten Drucke, der im frühesten Lebensalter ausdehnungsfähigere vordere Bulbusabschnitt nachgibt.

Die Literatur verfügt aber auch über Befunde des Hydrophthalmus bei Rankenneurom. Eine ausführliche Beschreibung gibt SACHSALBER[1] in einer größeren Abhandlung, in welcher er zum ersten Male auf den Zusammenhang zwischen Rankenneurom und Hydrophtalmus hinweist. Die ähnlichen Wucherungen, welche die Hautnerven aufweisen, zeigen auch die Ciliarnerven. Bindegewebswucherungen, Erkrankungen der Lymphbahnen, bedeutende Erweiterung der Lymphräume, ein stellenweise völliger Untergang der Nervenfasern — führen zu Störungen im Flüssigkeitswechsel des Auges, welche schließlich den glaukomatösen Zustand hervorrufen.

Ähnliche durch die Erkrankung der Ciliarnerven bedingte Veränderungen spielen sich auch in unsrem Falle ab; interessant ist die Wahrnehmung, daß im Gegensatze zu den bisherigen Beobachtungen viele Jahre nach dem Ergriffensein anderer Äste des Trigeminus, die ciliaren Äste ihre deletäre Wirkung auszuüben beginnen.

---

[1] Beiträge zur Augenheilkunde, Heft 27. (Wenige Wochen vor seinem Tode sandte er mir den Sonderabdruck ein.)

# Gesellschaftsberichte.

## 1) Berliner Ophthalmologische Gesellschaft, 1906.

Sitzung vom 18. Januar 1906.

Vorsitzender: Herr v. Michel. Schriftführer: Herr Wertheim.

1) Herr Nagel demonstriert einen Apparat zur Messung der Lichtempfindlichkeit des Auges, der als „Adaptometer" bezeichnet wird. Das Instrument gestattet die Intensität des Reizlichtes schnell und leicht zu verändern, von einer Minimal-Intensität = 1 aus bis zu einer Intensität = 80 000 000, so daß die Adaptationsbreite selbst bei extremer Größe bestimmt werden kann. Der Apparat soll außer zu physiologischen Untersuchungen auch praktischen Zwecken dienen, z. B. zur Feststellung und messenden Untersuchung von Hemeralopie. Auch kann er zur Untersuchung der Sehschärfe bei verschiedener Lichtintensität benutzt werden.

Ferner demonstriert Herr Nagel einen kleinen Spektral-Apparat zu praktisch-diagnostischen Zwecken, speziell zur schnellen und sichern Diagnose der verschiedenen Arten von Farbenblindheit sowie von anormalen Trichrometern. In der Normal-Einstellung zeigt der Apparat ein homogenes Gelb neben einem aus Rot und Grün gemischten Gelb. Das Mischungsverhältnis läßt sich beliebig variieren, das homogene Gelb in seiner Helligkeit abstufen.

Durch eine einfache Verstellung können auch Mischungsgleichungen aus den übrigen Spektralgebieten hergestellt werden.

2) Herr Collin: Demonstration eines neuen elektrischen Perimeters zur Prüfung des Farbensinnes.

3) Über einige seltene Lid- und Bindehaut-Erkrankungen.

Herr v. Michel weist zunächst darauf hin, daß Lid-Adenome bis jetzt an allen drüsigen Organen der Augenlider zur Beobachtung gelangt sind, sowohl an den Meibom'schen und den acino-tubulösen Krause'schen Drüsen des Tarsus als an den Talgdrüsen und den modifizierten Moll'schen Schweißdrüsen der Lidhaut, und teilt zwei Beobachtungen von einem Adenom der letzteren mit, das sich durch eine ungewöhnliche Art der Entartung auszeichnete. In beiden Fällen handelt es sich um Frauen von 68 bezw. 67 Jahren und um ein langsames Wachstum einer Geschwulst des unteren Lides seit einer Reihe von Jahren. Im ersteren Falle war eine haselnußgroße, im allgemeinen solide Geschwulst vorhanden, an der aber an einzelnen Stellen Cysten durchschimmerten. Die Geschwulst lag mikroskopisch unter der Epidermis im Stratum papillae und bestand aus einem soliden und einem cystischen Abschnitt. Der solide Abschnitt war zusammengesetzt aus scheinbar scharfbegrenzten Epithelnestern von sehr verschiedener Größe. Die kleinsten hatten den Durchmesser des Querschnittes eines Schweißdrüsenganges (30 $\mu$), die größten waren mit bloßem Auge sichtbar und hatten über Stecknadelkopfgröße. Die kleinen Epithelnester lagen in großer Zahl gruppenweise beisammen und zeigten sämtlich eine ausgeprägte Membrana propria. Von dieser Membran drangen zapfenartige Vorsprünge ins Innere, wodurch ein kleeblattähnliches Aussehen bedingt wird. Die größeren Nester waren durch das Eindringen zahlreicher Bindegeweb-Sprossen lappen- oder wabenartig gestaltet.

Der cystische Abschnitt entstand aus einer hydropischen Degeneration und allmählicher Auflösung der Bindegewebszapfen, wodurch eine Reihe von Cystenkammern gebildet wurde. Die Septa dieser Kammer war sehr dünn und die Auskleidung derselben wurde nicht von Epithel gebildet, sondern von einem dünnen Belag erhalten gebliebenen Bindegewebes. Wo auch dieser Rest von Bindegewebe untergegangen war, wurde die Scheidewand von komprimierten Epithelien gebildet.

Die zweite Geschwulst saß unter dem Papillarkörper im Corium und bestand aus vielen scharf begrenzten rundlichen Nestern polymorphen Epithels. Die kleinen Nester zeigten sich von einer fast hyalinen, bindegewebigen Membrana propria umgeben, die sich vielfach papillen- oder zapfenförmig ins Innere der Epithelnester hineinstülpte, wodurch ebenfalls diese kleeblattförmig geschnitten erscheinen. In den größeren Nestern erschien der Stiel der Bindegewebszapfen immer dünn, während das Kopfende im Innern kolbig aufgetrieben oder aufgelöst erschien durch eine mehr oder weniger stark hydropische Entartung mit Quellung oder Auflösung.

In diesen beiden Fällen handelte es sich demnach um eine hydropische Entartung und Auflösung des bindegewebigen Teiles und sekundärer Cystenkammer-Bildung, und würde daher diese Geschwulstform als ein Kystadenoma papillare hydropicum oder als Hydroadenoma papillare cysticum zu bezeichnen sein im Gegensatz zu der aus einer Erweichung der Epithelwucherung hervorgegangenen Cystenbildung, dem Kystadenoma glandulare. Hier wäre noch die v. Wintersteiner mitgeteilte cystische Geschwulst zu erwähnen, das Kystadenoma papillare proliferum, wobei primär die Cystenbildung erfolgte und sekundär an einer Wand ein Adenom entstand.

Hierauf bespricht Vortr. unter Vorzeigung eines klinischen Falles von einseitiger hochgradiger Blepharochalasis bei einem jungen Mädchen die pathologisch-anatomischen Verhältnisse, die einer solchen zugrunde liegen, und hebt den Charakter desselben als einen Akrodermatitis progressiva atrophicus hervor; in Übereinstimmung mit der von Bernheimer und Hartmann gemachten Angabe über das Verhalten der Haut bei der sog. idiopathischen progressiven Atrophie. Die pathologisch-anatomischen Verhältnisse bei der Blepharochalasis wurden auch in bezug auf das Verhalten der elastischen Substanz mittels des Epidiaskops veranschaulicht, ferner auch das Verhalten bei der Pinguecula, den Naevi der Bindehaut und der Lidhaut. Weiter wurde unter Benutzung des Epidiaskops die pathologisch-anatomischen Verhältnisse bei Tuberkulose der Skleralbindehaut und der Lidhaut veranschaulicht, sowie bei Gumma der Lidhaut (Phlebitis syphilitica) und schließlich noch Amyloid der Bindehaut (Knochen-Neubildung), Cilie der Skleralbindehaut und der Lidhaut und eine Lappen-Elephantiasis der letzteren.

## Sitzung vom 15. Februar 1906.

Vorsitzender: Herr v. Michel. Schriftführer: Herr Wertheim.

1) Herr Lewinsohn stellt eine 29jährige junge Dame vor, die eine sehr seltene, angeborene Mißbildung, nämlich eine lochförmige Aushöhlung innerhalb der sonst völlig normalen rechten Papille darbietet. Am temporalen Rande derselben, der von einer schmalen, leicht atrophischen Sichel umgeben ist, erblickt man nämlich neben der mittelgroßen physiologischen

Exkavation, etwa in der Höhe des Äquators eine scharf umgrenzte, ungefähr 1/4 papillengroße Lücke von leicht grünlich-grauem Aussehen, die eine Tiefe von 7—8 D, also von etwa $2^1/_2$ mm besitzt. Der Boden derselben ist durch eine graue, wenig gefältelte Membran ausgefüllt, die Einzelheiten nicht erkennen läßt. Ein kleines, nach der Macula hinziehendes Gefäß schneidet am temporalen Rande des Coloboms unmittelbar ab, ohne daß es auf dem Boden des letzteren weiter verfolgt werden kann. Der Augen-Hintergrund bietet sonst nichts Abnormes, Sehschärfe und Gesichtsfeld sind völlig normal. Die Entstehung der sehr seltenen Mißbildung, die bisher erst 6 mal zur Beobachtung gekommen ist, dürfte auf dieselbe Weise zu deuten sein, wie die Entstehung der Chorioidal- bezw. der Sehnerven-Colobome überhaupt. Die Vorstellung, daß beim Verschluß der fötalen Augenspalte infolge einer embryonalen Störung an einer ganz circumskripten Stelle die Vereinigung der Ränder nicht eingetreten ist, und daß dann der normale intraokulare Druck das weniger widerstandsfähige Gewebe eingedrückt hat, bietet keine Schwierigkeiten.

2) Herr May: Vorstellung eines Falles von gutartigem Tumor der Iris.

Der Patient, der der Poliklinik des Herrn Dr. Gutmann entstammt, erlitt vor etwa 16 Jahren einen Unfall dadurch, daß ihm ein metallener Gegenstand gegen das linke Auge geschleudert wurde. Als Folgen hiervon besteht auf dem Auge Iridodialyse innen, Luxation der geschrumpften Katarakt nach außen, Hintergrund-Veränderungen, die die Folge von Blutungen sind. — An der Stelle, wo die Iris abgelöst ist, besteht ein Einriß in dieselbe und von diesem aus pupillenwärts erhebt sich eine kleine gelblich-graue Geschwulst von zwiebelartigem Aussehen und matter Oberfläche. Die Bewegungen der schlotternden Iris macht sie mit, sitzt dieser selbst aber fest auf. Es handelt sich um eine sogenannte Perlcyste der Iris, eine solide Epithelgeschwulst, die aller Wahrscheinlichkeit nach durch das Trauma entstanden ist. — Woher das Epithel stammt, aus dem sie sich gebildet hat, läßt sich nicht mit Sicherheit nachweisen. Ob eine Perforierung des Bulbus erfolgt ist, ist nicht sichtbar, konnte auch durch Anfrage nicht ermittelt werden. Es ist daher nicht zu entscheiden, ob versprengtes Lidepithel, Epithel der Hornhaut oder der gesprengten Linsenkapsel zur Bildung der Cyste Anlaß gab. Vor etwa 8 Jahren hat die Geschwulst bereits bestanden, wie aus einer Mitteilung des Kollegen Maschke hervorgeht. In der Literatur sind nur wenige Fälle derartiger Neubildungen bekannt gegeben. Aber die Gutartigkeit, das den Beschreibungen genau entsprechende, geschichtete, clavusähnliche Aussehen des Gebildes führten zur Stellung der Diagnose, die von Herrn Geh. Rat v. Michel bestätigt wurde.

3) Herr Adam: Über normale und anomale Netzhautlokalisation bei Schielenden.

4) Herr Loeser berichtet über zwei Fälle von Augenmuskel-Lähmung nach Lumbal-Anästhesie.

Im ersten Falle, wo unter Novokaïn-Anästhesie eine Hydrozelen-Operation gemacht worden war, trat am fünften Tage nach der Operation eine typische linksseitige Trochlearis-Parese ein, die nach etwa vier Wochen ohne jede Therapie wieder vollkommen geschwunden war. Im zweiten Falle handelte es sich um eine linksseitige Abduzens-Parese, die nach einer unter Stovaïn-Anästhesie gemachten Hämorrhoïden-Operation beim erstmaligen Auf-

stehen des Patienten, etwa am achten Tage nach der Operation, bemerkt wurde; auch hier schneller Rückgang der Lähmung.

Bei dem Fehlen jeder andren Ätiologie und jedes sonstigen objektiv nachweisbaren Krankheitszeichens, insbesondere auch von seiten des Nervensystems, glaubt L., daß hier ein ätiologischer Zusammenhang besteht, und zwar im Sinne einer toxischen Wirkung des in den Rückenmarkskanal injizierten Medikamentes. Bei einer derartigen Applikation sei ja infolge der Vermischung mit dem Liquor cerebrospinalis eine direkte Giftwirkung auf das Gehirn bezw. die Hirnnerven leicht zu verstehen.

---

**2) Ophthalmologische Gesellschaft in Wien.**

Sitzung vom 10. Januar 1906.

Kaulich stellt ein Kind vor, das mit Ichthyosis congenita behaftet ist. Die Schrumpung der Haut hat ein Ectropium beider Lider zur Folge, welches bei Anfang der Behandlung vor 3 Wochen noch bestand. Infolge des mangelhaften Lidschlusses war in der rechten Hornhaut durch Eintrocknung ein Geschwür entsanden, welches die Hornhaut perforierte. Eine Bindehautplastik brachte das Hornhautgeschwür zur Heilung. Das hochgradige Ectropium ging auf Behandlung der Gesichtshaut mit Sodabädern und häufigen Einreibungen mit Bor-Lanolin spontan fast ganz zurück, so daß eine Operation überflüssig ist.

Salzmann demonstriert mikroskopische Präparate eines Falles von Keratoconus. Das Auge wurde einer 20jährigen Patientin enucleiert und in Formollösung gehärtet. Es handelt sich um einen typischen, ziemlich scharf abgesetzten Keratoconus mit zarter Trübung der Hornhaut auf dem Scheitel desselben. Die Spitze des Konus liegt ca. $^1/_2$ mm unter der Pupillenmitte. Die Dicke der Hornhaut ist auf 0,18 mm reduziert. Unter dem Epithel ist die Bowman'sche Membran stellenweise verdünnt, stellenweise unterbrochen. Die Lücken sind von einer Art Narbengewebe ausgefüllt, das sich stellenweise auch zwischen Epithel und Bowman'scher Membran vorfindet. Es unterscheidet sich vom gewöhnlichen Narbengewebe durch mangelnde Blutgefäße. Die tieferen Stromaschichten der Hornhaut sind normal. Die Descemetsche Membran weist eine weite Lücke auf; ihre Ränder sind abgelöst und auch an ihrer vorderen Fläche von Endothel überzogen. Andere Abnormitäten der Descemeti bestehen nicht. Der Limbus conjunctivae schiebt sich sehr weit gegen das Centrum der Hornhaut vor. Das Ligamentum pectinatum ist kurz, seine Maschen sind enger, die Balken dichter, als gewöhnlich. Am pheripheren Rande der Descemet'schen Membran liegt zwischen dieser und dem Endothel eine dünne Bindegewebsschicht. Der Schlemm'sche Kanal weicht auffallend vom gewöhnlichen Aussehen ab. Die Sklera ist am dicksten in der Gegend des Äquators. Am temporalen Rande des Sehnerven läuft innerhalb der Duralscheide eine starke Arterie, die von mehreren Venen begleitet wird. Als weiterer, allerdings unwichtiger Befund erscheinen mit Hämotoxylin färbbare Granula im Protoplasma der Hornhaut-Endothelien, sowie der Epithelien des Ciliarkörpers der Linse. Es bestehen außerdem eine geschrumpfte Katarakt, teilweise Atrophie des Sehnerven, eine Wucherung der Müllerschen Stützfasern im peripheren Teil der Netzhaut, die in den Glaskörper hineinragen, endlich eine Wucherung des Endotheles und des Bindegewebes im Zwischenscheidenraum des Sehnerven.

In Anbetracht dessen, daß der vorliegende Fall der zweite Fall von Keratonokonus ist, der anatomisch untersucht werden konnte, so kann man keine weitgehenden Schlüsse aus dem Befunde ziehen. Sicher ist, daß die Lücke der Descemetschen Membran als Folge und nicht als Ursache der Ektasie zu betrachten ist. Weder Endothel noch Descemetsche Membran weisen Abnormitäten auf, die in ursächlichem Zusammenhang mit dem Keratokonus gebracht werden können. Es finden sich an dem Auge Anomalien zweifellos angeborener Natur, so daß man mit Tweedy eine angeborene Anlage für die Entstehung des Keratokonus annehmen muß. Der Keratokonus läßt Analogien mit dem Staphyloma posticum erkennen: wie dieses ist es an einem Pole lokalisiert, entwickelt sich im jugendlichen Alter, hat einen progressiven Verlauf und führt ähnliche Sehstörungen herbei. Man könnte den Keratokonus, das Staphyloma posticum und die atypischen (mit Konus nach unten und dergl. verbundenen) Bildungs-Anomalien des Auges in eine Gruppe, die der primären oder genuinen Ektasien, zusammenfassen.

Professor Schnabel demonstriert mittelst Projektion einer Serie von mikroskopischen Schnitten durch den vorderen Abschnitt der ersten Augenhaut eines Auges, das ein großes Pterygium hatte, den Vorgang der Entstehung des Pterygiums. Das demonstrierte Pterygium besteht aus zwei Schichten, einer tiefen, dem Augapfel unmittelbar auflagernden, und einer oberflächlichen, die nur mit dem lateralen Randteile der Hornhaut aufliegt.

Der Halsteil der tiefen Pterygiumschicht tritt unmittelbar hinter dem distalen Rande des Limbus conjunctivae als eine Platte, die an allen drei Flächen, der vorderen, der hinteren und der dem Hornhautscheitel zugekehrten Randfläche von Bindehautepithel bekleidet ist, aus der Augapfelbindehaut heraus. Die neugebildete Platte von Bindehautgewebe wächst in der Richtung gegen den Hornhautscheitel so lange über den Limbus hinüber, bis ihre Randfläche den proximalen Rand des Limbus conjunctivae berührt. Dann geht an der Berührungsstelle ebensowohl das Epithel des Limbus conjunctivae als das Epithel der neugebildeten Bindehautplatte verloren und es wächst das Bindegewebe des letzteren mit dem Bindegewebe des proximalen Teiles des Limbus conjunctivae zusammen. Mit der Einwachsung der Bindegewebszüge der neugebildeten Bindehautplatte in den Limbus ist der Pterygiumhals zustande gekommen. Durch die Bildung des Pterygiumhalses ist der Limbus in zwei Stücke geteilt. Das eine Stück liegt zwischen dem proximalen Ende des Pterygiumhalses und dem Rande der Bowmanschen Membran an der Augapfel-Oberfläche. Das andere längere Stück liegt zwischen der Einwachsungsstelle des Pterygiumhalses in den Limbus und deren distalen Rande des Limbus conjunctivae hinter dem Pterygiumhals versenkt. Zwischen der hinteren Fläche des Pterygiumhalses und der Vorderfläche des versenkten Teiles des Limbus conjunctivae bleibt ein offener Spalt, dessen Wände mit Bindehautepithel bekleidet sind. Der Spalt zwischen Hinterfläche des Pterygiumhalses und Vorderfläche des versenkten Teiles des Limbus cunjunctivae obliteriert allmählich durch Verwachsung der Epithellagen, die einander zugewendet sind, und es tritt ein einfaches Epithelblatt an die Stelle der beiden getrennten Epithellagen. Dieses einfache Epithelblatt wird durch allmähliche Resorption kürzer und kürzer und verschwindet endlich vollständig, so daß das Bindegewebe des Pterygiumhalses unmittelbar auf dem Bindegewebe des versenkten Limbusteils liegt, und der Anschein entsteht, als ob die Hinterfläche des Pterygiumhalses die unmittelbare Fortsetzung der Hinterfläche des Bindehautüberzuges der Sklera wäre, als ob sich die Bindehaut der Sklera auf der Vorder-

fläche der ersten Augenhaut in der Richtung gegen den Hornhautscheitel verschoben und den Limbus zerstört hätte, oder als ob der Limbus in der Richtung gegen den Hornhautscheitel gewendet und die Sklerabindehaut nachgezogen hatte. Es ist vollkommen sicher, daß die Hinterfläche des Pterygiumhalses niemals ein Teil jener Fläche der Skleralbindehaut gewesen ist, welche der Sklera aufliegt. Es ist ferner sicher, daß die epithelbekleidete Hinterfläche des Pterygiumhalses niemals ein Teil der Vorderfläche der Skleralbindehaut gewesen ist. Denn es fehlen dem Pterygiumhalse die Merkmale der Bindehautduplikatur. Seine Bindegewebszüge und Gefäße bestehen nicht aus je einem gegen den Hornhautrand ziehenden Schenkel, sondern laufen sämtlich ohne Änderung der Verlaufsrichtung an der Skleralbindehaut durch den Pterygiumhals in den Limbus. Der Pterygiumhals ist weder durch Verschiebung der Skleralbindehaut in der Richtung gegen den Hornhautscheitel entstanden, noch durch Faltung der Skleralbindehaut und Fixierung des Faltenfirstes am proximalen Rande des Limbus. Der Pterygiumhals ist aus der Skleralconjunctiva herausgewachsen.

Der Pterygiumkopf wächst aus dem Pterygiumhalse heraus. Die Bindegewebszüge des Pterygiumhalses verlängern sich, schieben sich zwischen dem Epithel des proximalsten Limbusstücks und dem Bindegewebe desselben über den Limbusrand in das Gebiet der durchsichtigen Hornhaut und lagern sich an Stelle des Hornhautepithels und der Membrana Bowmani, die vor den Eindringlingen verschwinden, unmittelbar auf die Substantia propria corneae.

Der Limbus conjunctivae verhält sich während der Bildung des Pterygiumhalses und nach derselben nur leidend. Er hilft nicht dabei mit, daß der Pterygiumhals entsteht, bereitet die Anomalie weder vor, noch unterstützt er sie, wenn sie einmal im Werden ist. Er erduldet nur die Überbrückung durch die Bindehaut, die Versenkung hinter die Bindehaut, den Epithelverlust, das Eindringen der Bindehautbindegewebe. Ebenso verhält sich die Hornhaut während der Bildung des Pterygiumkopfes nur leidend. Tätig agressiv verhält sich während diesem Vorgange nur die Bindehaut.

Die Bindehaut der Sklera zwischen dem medialen Hornhautrande und dem medialen Augenwinkel ist sehr verdickt, stellenweise so dick wie die Sklera. Ihre Bindegewebszüge sind gestreckt, sehr dicht und zellreich. Zwischen ihnen lagern mächtige Haufen von Rundzellen. Die Gefäße der Bindehaut sind dickwandig und streckenweise von Zellen eingescheidet, das Epithel wuchernd und degenerierend. Vor der Vorderfläche der Skleralbindehaut sind zahlreiche derbe Bindegewebsbalken, die aus dem Bindegewebslager der Bindehaut herauswachsen, eine Strecke weit vor ihr laufen und sich wieder in das Bindehautgewebe einsenken. Diese Balken sind meridionale Durchschnitte neugebildeter Bindegewebsplatten, die allseitig vom Bindehautepithel bedeckt sind und verschiedene große Flächenstücke der Skleralbindehaut überbrücken, so daß zwischen ihnen und der Vorderfläche der Skleralbindehaut Spalträume entstehen. Außer diesen Balken treten aus der Bindehaut verschiedene große Sprossen und Zotten, die sich untereinander und mit der Vorderfläche der Bindehaut verbinden und mannigfach gestaltete Räume umschließen, die mit Bindehautepithel ausgekleidet sind.

Der Körper des Pterygium entsteht also durch eine Bindehauterkrankung, die durch Infiltration und sehr ausgiebige Neubildung vom Bindehautgewebe ausgezeichnet ist. Die Dicke und die Fläche des erkrankten Bindehautstückes nimmt erheblich zu. Die Ränder des dicken und starren Körpers des Pterygium lagern sich oben und unten vor die gesund gebliebene Bindehaut

und erzeugen so die Randfalten. Der gegen den Hornhautscheitel blickende Rand des Pterygiumkörpers kommt vor den Limbus zu liegen und überbrückt ihn.

Das epithelbekleidete Blatt aus verdicktem Bindehautbindegewebe vor dem Limbus ist ein Auswuchs aus dem Pterygiumkörper, wie die zahlreichen Sprossen vor der Vorderfläche der Skleralbindehaut. Durch Wachstumdruck wächst es in den Limbus hinein und wird zum Pterygiumhals; durch Wachstumdruck gelangt das Bindehautbindegewebe aus dem Limbus in das Gebiet der durchsichtigen Hornhaut und wird zum Pterygiumkopf.

Für den Praktiker wird das Pterygium wichtig durch seinen Kopf, der das Auge entstellt und funktionell schädigt. Für den Theoretiker ist aber der Körper des Pterygiums der wichtigte Teil, denn nur durch das Fortwachsen des Körpers entstehen Hals und Kopf des Pterygiums.

Die Entscheidung darüber, ob das Pterygium als chronische proliferirende Bindehautentzündung oder als polypöse Wucherung aufzufassen sei, wie Schreiber meint, bleibt der pathologischen Histologie. Dem Wucherungsvorgang im Körper des Pterygiums verdankt ein zweites, vor dem eben geschilderten Pterygium liegendes Pterygium, die oberflächliche Schichte, die eingangs erwähnt worden ist, ihre Entstehung. Etwa 4 mm hinter dem distalen Rande des Limbus tritt aus dem Körper der tieferen Pterygiumschichte ein sehr langer, zungenähnlicher Fortsatz, der gegen den Hornhautrand hin gerichtet ist. Er besteht aus einer vorderen dicken Lage verdichteten fibrillären Bindegeweben und einer hinteren dünnen Schichte lockeren, stark infiltrierten Bindegewebes. Auf seiner Oberfläche, die überall von wucherndem Bindehautepithel bedeckt ist, erheben sich viele Bindegewebszotten von mannigfacher Gestalt. An einer Reihe von Meridionalschnitten kann man das Wachstum des zungenähnlichen Fortsatzes verfolgen, kann sehen, wie derselbe vor dem Körper der tieferen Pterygiumschichte und von diesem durch einen breiten epithelbekleideten Spalt getrennt gegen den Hornhautrand läuft, diesen überschreitet, vor Hals und Kopf der tieferen Pterygiumschicht fortläuft, vor den proximalen Rand des Kopfes der tieferern Pterygiumschichte gelangt, daselbst die durchsichtige Hornhaut berührt, wie er an der Berührungsstelle sein Epithel einbüßt und in die durchsichtige Hornhaut, nachdem auch diese auf der Berührungsstelle das Epithel verloren hat, einwächst, und wie nun sein Bindehautgewebe in der durchsichtigen Hornhaut fortwachsend sich an die Stelle der Bowmanschen Membran setzt. Der Teil des Pterygiumkopfes, welcher der Hornhaut unmittelbar aufliegt, besteht somit aus zwei Zonen, der distalen, von der tieferen Pterygiumschichte gelieferten, und der proximalen, welche von der oberflächlichen Pterygiumschichte beigesteuert wird. Der Randteil des Pterygiumkopfes, welcher dem Hornhautscheitel am nächsten liegt, ist also nicht durch allmähliches Vorrücken der Skleralbindehaut aus der Nachbarschaft des Limbus über die Oberfläche der Hornhaut an seine Stelle gelangt.

In der oberflächlichen Pterygiumschichte besteht nicht nur Hals und Kopf, sondern auch der Körper aus neugebildetem Bindehautgewebe. Da die oberflächliche Pterygiumschichte aus einem Teile der Skleralbindehaut entspringt, welche weit hinter dem Limbus liegt, so lehrt sie uns, daß die Entstehung des Pterygiums nicht bedingt ist durch Vorgänge in Bindehaut und Hornhaut, welche nur im Limbus oder dessen unmittelbarer Nachbarschaft angetroffen werden können.

Es scheint bisher noch keine Mitteilung über den anatomischen Befund

bei einem mehrschichtigen Pterygium vorzuliegen. Aber auf der Klinik hat gewiß Jeder derartige Pterygien oft gesehen. Denn alle Pterygien, die nicht bloß an den Grenzen gegen die normalen Bindehautteile einen Rand erkennen lassen, sondern auch über der Fläche des Pterygiumkörpers einen Rand haben, hinter dem man einen Sondenknopf in eine Tasche zwischen zwei Bindehautplatten verschieben kann, sind geschichtet. Hebt man bei einer Pterygiumoperation bloß jene Partie des Pterygiums, die durch einen vor der Fläche des Pterygiumkörpers streichenden Rand begrenzt ist, mit der Pinzette von der Hornhaut ab und trennt die Verwachsung derselben mit der Hornhaut durch, so kann man Kopf und Hals des oberflächlichen Ptergiums zurückschlagen und die tiefere Pterygiumschichte als zweites Pterygium vor sich sehen.

Der Vortragende begnügt sich damit, die Verhältnisse zu erörtern, welche den Vorgang der Entstehung des Pterygiums beleuchten. Die ausführliche histologische Beschreibung der Präparate und die dazu gehörigen Abbildungen werden in einer besonderen Arbeit von dem Assistenten der Klinik, Dr. von Benedek, geliefert werden.

Sitzung vom 14. Februar 1906.

Königstein zeigt zwei Fälle von Katarakt. Im ersten Fall handelt es sich um eine 36jährige Patientin, die nach dem zweiten Partus Tetanie bekam, im Anschluß an welche eine Katarakta, die schichtstar-ähnlich ist, aufgetreten sein soll. Der zweite Fall betrifft eine 42jährige Patientin, bei welcher gleichfalls eine schichtstar-ähnliche Katarakta vorhanden ist, welche wahrscheinlich nicht kongenital ist, da der Vortr. selbst das Auftreten einer Trübungszone beobachten konnte. Es bestehen 7 Trübungszonen, aus feinen, radiär gestellten, strichförmigen Trübungen bestehend, die anscheinend durch durchsichtige Lagen voneinander getrennt sind. Jeder Schichte für sich sieht einer Katarakta perinuclearis ähnlich. Weiter stellte Königstein einen Fall von Aderhautriß vor und berichtet über zwei weitere Fälle.

Lauber demonstriert einen Patienten, der im September vorigen Jahres Lues acquirierte und mittels 12 Einreibungen mit grauer Salbe und 5 Injektionen aus Sublimat behandelt worden war. Es besteht gegenwärtig eine luetische Iritis mit Bildung von 3 großen und 3 kleinen braunroten Papeln am Pupillenrande der Iris des linken Auges und eine größere Papel am Pupillenrande der Iris des rechten Auges. Die daneben bestehenden entzündlichen Symptome: Hyperämie und Exsudation in Form von Präzipitaten, sind äußerst gering. Vortr. betont, daß im Anfang der papulösen Iritis die entzündlichen Symptome stets sehr gering sind.

Elschnig spricht über Regeneration des Hornhaut-Gewebes. — Aus den zahlreichen Untersuchungen über Keratitis ist es bekannt, daß am Tier-Auge eine echte Regeneration, d. h. Neubildung durchsichtigen Hornhaut-Gewebes nach kleinen artifiziellen Defekten, Ätzungen u. dgl. mit vollständiger Wiederherstellung der Durchsichtigkeit vorkommt; daß die Regeneration des abgestorbenen oder zerstörten Hornhaut-Gewebes von den benachbarten intakten Hornhaut-Körperchen durch indirekte oder direkte Kernteilung stattfindet. In der Pathologie des Auges haben regenerative Veränderungen bisher nicht die gebührende Beachtung gefunden, nur Hertel und Sachsalber haben sich damit etwas eingehender beschäftigt. Ausgehend von den Beobachtungen der Regeneration nach parenchymatöser Keratitis führt Elschnig eine große Anzahl von mikro-photographischen Diapositiven vor, aus denen sich folgendes

ergibt: Bei jeglicher Art von Keratitis, bei welcher Zerstörung des Hornhaut-Gewebes vorkommt, erfolgt unabhängig von der Blutgefäß-Neubildung eine echte Regeneration dieses Gewebes in einer Weise, daß die Hornhaut-Körperchen sich teilen, proliferieren, an Stelle der Substanz-Defekte Herde von unregelmäßig nach allen Richtungen durcheinandergewirbelten Zellen sich etablieren, welche allmählich unter Abscheidung einer (immer deutlicher oberflächenparallele Richtung zeigenden) Zwischensubztanz an Zahl abnehmen und sich gleichfalls oberflächenparallel lagern. Besonders bei Untersuchung alter, abgelaufener, ekzematöser Keratitis zeigt sich, daß das ohne Blutgefäß-Bildung entstandene regenerierte Hornhaut-Gewebe, welches klinisch nur durch unregelmäßigen Astigmatismus sich von dem normalen Hornhaut-Gewebe unterscheidet, eine dem normalen Hornhaut-Gewebe analoge Struktur zeigt und nur durch etwas größere Affinität zu Tinktionsmitteln, durch etwas unregelmäßige Struktur und vielleicht etwas weniger vollkommene Homogenität der Lamellen sich von demselben unterscheidet. An manchen Stellen ist das regenerierte Hornhaut-Gewebe auf den ersten Blick fast nur durch das Fehlen der Membrana Bowmani vom normalen Gewebe zu unterscheiden. Bei der Proliferation der Hornhaut-Körperchen kommt es sehr häufig zu riesenzellenähnlichen Bildungen, und zwar insbesondere an Stellen größeren Gewebsdruckes, bezw. Widerstandes, also unmittelbar an der Membrana Bowmani und der Descemet'schen Membran. So wie Babes ausführt, gehören solche Bildungen, die Elschnig als syncythiale Bildungen nach His bezeichnet, in jedem knospenden Gewebe zur Regel. Riesenzellen, bezw. vielkernige Zellen haben u. a. Leber in Phlyktaenen, Hertel nach Geschwürs-Bildungen im Hornhaut-Gewebe beobachtet, ebenso verschiedene Autoren, z. B. Wehrli, in eigenartigen, oberflächlichen Keratitisformen. Elschnig hält es für unerlaubt, auf Grund des Befundes dieser Zellen für die Pathologie dieser Prozesse irgend etwas auszusagen. In Fällen oberflächlicher Geschwürs-Bildung bei Neugeborenen-Blenorrhöe zeigen sich echte Regenerations-Vorgänge in den tiefsten, im übrigen intakten Hornhaut-Schichten. Einen ähnlichen Befund hat bisher nur Hertel als Heilung von Früh-Perforationen der Membrana Descemeti bei Keratitis suppurativa beschrieben. Früh-Perforation fehlte in Elschnigs Präparaten. Es wäre also anzunehmen, daß bei größeren oberflächlichen Substanz-Verlusten die Regeneration auch von entfernteren, tieferliegenden Partien aus eingeleitet wird. Es ist selbstverständlich, daß die Regenerations-Vorgänge um so in- und extensiver sind, je jünger das betreffende Individuum ist. Befunde, die Elschnig als Regeneration des Hornhaut-Gewebes auffaßt, sind vielfach erhoben, wenn auch nicht immer erkannt worden, so die Bilder, welche Baas als Heilungs-Vorgänge nach Keratitis gebracht, so Gewebe, welches in Rissen der Membrana Descemeti oder Bowmani bei sonst intakter Kornea sich vorfindet (Kerakonus, Salzmann); auch die eigenartigen Veränderungen in Hornhautnarben, die im Kindesalter acquiriert worden waren, welche Fuchs beschrieben hat, darin bestehend, daß in den Narben ein Netz durchsichtiger Hornhaut-Substanz sich zeigte, möchte Elschnig als Regenerations-Vorgänge auffassen. Bisher hat sich nur Sachsalber in einer experimentellen Arbeit mit der Frage beschäftigt, welche Kräfte maßgebend sind, uns aus dem wirren Durcheinander der neugebildeten Hornhaut-Körperchen die lamellöse Struktur des regenerierten Hornhaut-Gewebes zu erzielen. Sachsalber stellte die Ansicht auf, daß das regenerierte Hornhaut-Gewebe unter dem Einfluß des intraokulären Druckes gedehnt werde und dadurch rein mechanisch eine oberflächen-

parallele Struktur sich ergebe. — Diese Annahme ist wohl absolut von der Hand zu weisen. Wir müssen zweierlei Kräfte bei der Regeneration in Betracht ziehen. Die neugebildeten Hornhaut-Körperchen nähern sich in ihrem Typus und gewiß auch in ihren vitalen Eigenschaften jenen embryonalen Zellen, aus denen das Hornhaut-Gewebe ausgebildet wurde. Die moderne Entwickelungs-Mechanik nimmt an, daß in der embryonalen Periode des Lebens der höheren Tiere die Anordnung der Zellen, die Gestaltung der Organteile sich zufolge besonderer Gestaltungskräfte der einzelnen Zellgruppen — Roux nennt sie „immanente Wachstumkräfte" — vollziehe. Wir können und müssen also ohne weiteres annehmen, daß die embryonal gewordene, aus Teilung der fixen Hornhaut-Zellen entstandene Zelle solchen immanenten Wachstumskräften gehorcht. In der Periode des funktionellen Lebens des Tieres sind zur weiteren Ausgestaltung der Organteile, sowie zur Erhaltung des Gestalteten nach Roux besondere funktionelle Reize nötig. Wie sehr solche Reize bei der Regeneration im Spiele sind, konnte Roux u. a. durch seinen Schüler Levy bei der Regeneration von Sehnen nachweisen. Wird eine Sehne durchschnitten, so wuchern die der Sehnenwunde angrenzenden Sehnenzellen, es verbindet bald ein wirres Durcheinander junger embryonaler Bindegewebszellen die beiden Stumpfenden. Ist dieses embryonale Gewebe dem Zuge der Sehne, bezw. des Muskels ausgesetzt, so stellt sich in außerordentlich kurzer Zeit ein der normalen Sehne gleichartiges Gewebe an Stelle der protaplasmischen Narbe her, d. h. die embryonalen neugebildeten Bindegewebs-Zellen lagern sich ebenso wie das von ihnen abgeschiedene Zwischengewebe in identischer Weise wie das Sehnengewebe, ans dem sie hervorgegangen sind. Wird der Muskelzug ausgeschaltet, so wird die Anbildung des neuen sehnigen Gewebes, i. e. Regeneration der Sehne, verzögert, oder sie tritt überhaupt nicht ein. Es ist dies ein Beweis für die von Roux vertretene Ansicht über die Bedeutung der Funktion für die Ausbildung von Bindegewebs-Strukturen. Es ist ein funktioneller Reiz notwendig, damit das embryonale neue Bindegewebe in seiner Beschaffenheit das Muttergewebe völlig imitiere. Der funktionelle Reiz übt eine tropisch-plastische Wirkung hierbei aus. Analoges gilt sicher auch für das Hornhautgewebe. Daß die Spannung, unter welcher das regenerierte Hornhaut-Gewebe steht, im Sinne von Roux als ein funktioneller Reiz aufgefaßt werden kann, der mit beiträgt zur artgleichen Wiederherstellung des Hornhaut-Gewebes, scheint mir sicher. Es dürften aber gewiß auch noch andre Momente eine Rolle spielen. So ist es mir wahrscheinlich, daß die in der Cornea oberflächenparallel erfolgende Cirkulation des Gewebssaftes und wahrscheinlich auch der mechanische Reiz, den das an der Hornhaut-Oberfläche oberflächenparallel scheuernde Lid auf das regenerierte Gewebe ausübt, in Betracht kommen. Vortr. möchte noch zum Schlusse der Überzeugung Ausdruck geben, daß vieles von dem über die Regeneration des Hornhaut-Gewebes Gesagte, das heute noch problematisch und unverständlich ist, mit voller Klarheit wird erwiesen werden können, wenn wir uns mit den Regenerations-Vorgängen bei der anatomischen Untersuchung kranker Augen, sowie bei experimentellen Untersuchungen eingehender als bisher befassen. Zu solchen weiteren Studien die Anregung zu geben, war der Zweck des Vortrages von Elschnig.

---

**3) Augenärztliche Sektion der Americ. Med. Assoc. Portland, Oregon,** 1905, Juli.

1. Die erste Sitzung war der Adresse des Präsidenten (Chairman) der

Sektion, Dr. R. C. Holmes, gewidmet, welcher augenärztliche Studien zur Schul- und Krankenhaus-Hygiene mitteilte und durch Projektions-Bilder erläuterte.

Dic Aufgabe der Schulhaus-Belichtung ist verhältnismäßig einfach. Es ist Pflicht des Baumeisters, in seinen Plänen soviel Fensterfläche festzulegen, als mit der Sicherheit des Baues vereinbar ist. Von 30000 Schulkindern, welche 1899—1900 in den Schulen von Cleveland geprüft wurden, hatten 20 % mangelhafte Sehkraft; und 32 % von den 25000 Schulkindern zu Indianopolis. In Krankenhäusern müssen Sonnenlicht und helles Tageslicht freien Zutritt haben. Schwieriger ist die Frage der Ventilation. Alle Schulkinder müssen sofort untersucht werden.

2. Die Frage ob Keratitis durch Rheumatismus verursacht werden kann, behandelte Dr. Leartus Connor aus Detroit. Rheumatismus kann zuerst in der Lederhaut erscheinen und darauf in der Hornhaut, oder umgekehrt. Die meisten Augenärzte erklären, daß sie nie eine rheumatische Hornhaut-Entzündung diagnostiziert haben; in den meisten Lehrbüchern fehlt jede Erwähnung.

Vortr. beobachtete drei Fälle von wiederkehrenden Anfällen der Hornhaut-Entzündung mit Rheumatismus (rheumatischer Gelenks-Entzündung); die Hornhaut-Entzündung erschien mit dem rheumatischen Anfall und schwand mit seiner Verringerung: alle drei hatten Vorteil von antirheumatischer Behandlung.

3. Über die physiologische Wirkung des Dionin sprach Dr. W. H. Snyder aus Toledo, Ohio. Bringt man das Pulver in das Auge des weißen Kaninchens, so zeigen die nach der Tötung des Tieres angefertigten Schnitte Ödem der Hornhaut.

4. Die Korrektion der Exophorie durch Entwicklung der Interni, von Dr. W. H. Roberts, Pasadena, Cal. Empfiehlt die Übung mit Prismen.

5. Seitliche Verlagerung der Muskel-Anheftung, von Dr. Edward Jackson, Denver. Wenn man die Anheftuug des oberen oder unteren Rektus seitlich verlagert, so köunen sie die Konvergenz unterstützen.

6. Vorübergehende Lähmung des Abducens von Dr. Meyer Wiener, St. Louis. Seine Fälle waren einseitig, bei jungen Mädchen oder Frauen, ohne sonstige Zeichen von Hysterie.

7. Ein einfaches Verfahren, um durch Röntgen-Strahlen Fremdkörper im Auge zu lokalisieren, von Dr. Vard H. Hulen, S. Frisco.[1]

8. Explosive Verletzungen des Auges, von Dr. John A. Donovan, Bute, Mont.

9. Einige Augen-Verletzungen und ihre Lehren, von Dr. F. C. Heath, Indianopolis.

10. Augen-Verletzungen, von Dr. Frank W. Miller, Los Angeles. Hieran schloß sich eine eingehende Diskussion, an der ich mich selber beteiligte. Dr. Smith, Detroit, erklärte, daß er mit Hirschberg's Magnet in manchen Fällen Erfolg gehabt, wo er Haab's vergeblich angewendet hatte.

11. Eine Naht zur Vornähung, von Dr. Mark D. Stevenson, Akron, Ohio.

12. Am zweiten Nachmittag hielt ich meine Ansprache über die Augenheilkunde der alten Araber.

13. Augen-Symptome der Nebenhöhlen-Erkrankungen, von Dr. W. C. Posey, Philadelphia. Schwierigkeiten bestehen, diese Erkrankungen allein durch rhinologische Untersuchung zu diagnostizieren. Der Augenarzt muß

---

[1] Wird noch ausführlich referiert werden.

mithelfen durch frühe Würdigung von gewissen Augen-Veränderungen, z. B. Schwellung des Sehnerven-Eintritts, Herabsetzung der Seh-Funktion, Verschiebung des Augapfels, — Parese von Augen-Muskeln, die man so häufig dem Rheumatismus in die Schuhe schiebt.

14. Die Ausziehung des unkomplizierten unreifen Alter-Stars, von Dr. A. E. Bulson jun., Fort Wayne Ind. Vortr. folgte dem Vorgange von A. Graefe, Hirschberg und Schweigger. Er bevorzugt die kombinierte Operation mit großem Hornhautschnitt und breiter Kapsel-Öffnung; und verwirft natürlich die künstliche Reifung.

15. Endothelio-Cylindroma der Orbita, von Dr. John E. Weeks, New-York. Sehkraft und Beweglichkeit des Auges wurden erhalten. Es sind Misch-Geschwülste. Aber wegen der bemerkenswerten Hyalin-Entartung in den mesoblastischen Teilen dieser Geschwülste will Vortr., mit Verhoeff, den Namen Cylindroma beibehalten.

16. Über Verhütung und Heilung der fortschreitenden Achsen-Kurzsichtigkeit durch besondere Behandlung der inneren und äußeren Recti, von Dr. F. J. Crocker, Chicago.

17. Rattenschwanz-Sehnen als Nähte in Augen-Operationen, von Dr. Kaspar Pischel, San Frisco. Ein auflösbares Näh-Material, natürlich ganz aseptisch hergestellt.

18. Tuberkulöse Regenbogenhaut-Entzündung, diagnostiziert und behandelt durch Koch's Tuberkulin, von den DDr. W. A. Gamble und E. V. L. Brown, Chicago. Die Vortr. schlossen sich an Hippel sen. an und hatten einen guten Erfolg (den 43. Fall in der Literatur) zu verzeichnen.

19. Neue Seh-Proben nach geometrischer Progression, von Dr. C. H. Williams, Boston. Green in St. Louis hat solche zuerst angegeben, dann folgte Javal.

20. Subkonjunktivale Kochsalz-Einspritzungen, von Dr. S. D. Risley, Philadelphia. Schwache Kochsalz-Lösungen sind besser, als Lösungen von Quecksilber-Salzen.

21. Sympathische Entzündung nach Panophthalmie, von Dr. W. Zentmayer, Philadelphia. Die sympathische Entzündung folgte nach Star-Operation und endigte in Erblindung.

22. Nicht toxische Amblyopie, von Dr. T. W. Moore, Huntington, W. Va. Vortr. betrachtet Sehstörung aus Nichtgebrauch, die hysterische und die Anästhesie der Netzhaut.

23. Amblyopie durch Holzgeist (Methyl-Alkohol), von Dr. C. S. G. Nagel, S. Frisco. Die Blindheit beruht auf Blutleere der Netzhaut. (Diese Vergiftung mit verfälschtem Schnaps ist leider in Amerika nicht so selten, — bei uns zum Glück fast unerhört, wegen der Gesetze gegen Verfälschung von Nahrungs- und Genußmitteln.)

24. Spastischer Astigmatismus, von Dr. F. G. Eaton, S. Frisco.

25. Melanotisches Sarkom der Aderhaut, von Dr. L. H. Taylor, Wilkisbarre, Pa.

26. Zur Ätiologie des pigmentierten Sarkoms der Aderhaut, von J. Hirschberg, Berlin. Über die Rolle, welche angeborene Pigmentflecke spielen, und über Cohnheim's Theorie. H.

## Referate, Übersetzungen, Auszüge.

1) **Serumtherapie bei infektiösen Augenerkrankungen,** von Prof. Th. Axenfeld. (Programm zur Feier des Geburtstages Sr. Kgl. Hoheit des Großherzogs Friedrich. Freiburg 1905.)

Das Diphtherie-Serum, welches zuerst zur Besprechung gelangt, erfährt vom Verf. eine recht günstige Beurteilung, wenigstens hinsichtlich seines Einflusses auf die Bindehaut-Diphtherie, während bei den destruierenden Hornhaut-Prozessen eine direkte Wirkung des Serum nicht erkennbar ist. Auch die leichtesten Fälle sollen sofort mit Serum behandelt werden, weil sie einerseits in Rachendiphtherie übergehen können, und andrerseits an Infektiosität den schweren Fällen nicht nachstehen. Subkutane Applikation ist der lokalen Anwendung — der subkonjunktivalen Injektion und der Instillation — vorzuziehen.

Ein Einfluß der Serumbehandlung auf die Xerosebazillen und die von ihnen hervorgerufenen Entzündungen ist nicht erkennbar, was als gewichtiges Argument gegen die von manchen supponierte Identität der Xerose- und Diphtherie-Bazillen gelten muß.

Zur Frage der Wirkung des Pneumokokken-Serum bei Ulcus serpens nimmt Verf. auf Grund eines in tabellarischer Form niedergelegten Materials von 185 Fällen Stellung. 74 derselben entstammen andren Arbeiten, während 111 noch nicht publiziert sind und das Ergebnis einer vom Verf. veranstalteten Enquete sind. Aus dieser Zusammenstellung geht hervor, daß ein Einfluß der Römer'schen Serumtherapie beim Pneumokokken-Geschwür der Hornhaut in manchen Fällen unverkennbar ist. Besonders aussichtsvoll ist die prophylaktische Behandlung von Hornhaut-Verletzungen bei unreiner Umgebung, und zwar durch passive Immunisierung mit dem Römer'schen Serum, kombiniert mit aktiver Immunisierung durch Einverleibung von abgetöteten Kulturen. Die Bestrebungen Römer's, die praktischen Ärzte zu dieser Prophylaxe heranzuziehen, sind auf das entschiedenste zu unterstützen. Bei ausgebrochener Erkrankung darf man sich nur in den allerersten Stadien auf die Serumtherapie allein beschränken. Bei fortgeschritteneren Fällen sollte sie nur zur Unterstützung der bisher üblichen lokalen Behandlung dienen. — Anwendbar, und zwar im wesentlichen auch nur prophylaktisch, ist die Serumtherapie ferner bei Wund-Infektionen nach perforierenden Verletzungen und Operationen.

Streptokokken-Infektionen spielen am Auge keine große Rolle. Französische Autoren haben auch hier therapeutische Versuche mit Serum angestellt, sind aber zu keinem entscheidenden Ergebnis gelangt.

Auch über den Wert des Staphylokokkenserum liegen in der Augenheilkunde noch keine ausreichenden Erfahrungen vor. Bruns (Steglitz).

---

2) **Physiologie de la lecture et de l'écriture,** par Emile Javal. Paris 1905. (296 S.)

Das vorliegende Buch des großen französischen Ophthalmologen ist ein erneuter Beweis dafür, wie rastlos der Geist des bekanntlich erblindeten Verfassers trotz dieses beklagenswerten Zustandes weiter arbeitet. Das Werk enthält mehr, als der Titel zum Ausdruck bringt: es ist vor allem der Hygiene des Lesens und Schreibens gewidmet und insofern auch für den Ophthalmologen von großem Interesse. Von den drei Abschnitten des Buches

enthält der erste eine Entwicklungs-Geschichte der Schriftzeichen von der Keilschrift bis zu den modernsten Typen. Hier wie auch weiterhin ist neben der Druck- und Schreibschrift auch die Blindenschrift berücksichtigt, und die entsprechenden Kapitel, in denen der Verf. seine persönlichen Erfahrungen mitteilt, sind besonders lesenswert.

Der zweite Abschnitt ist theoretisch und behandelt im wesentlichen die Grundzüge der Optik des Auges und Lehre von den Refraktions-Anomalien in gemeinverständlicher Form.

Der dritte Teil ist praktischen Inhalts und bespricht sehr eingehend alle die Forderungen, die zur Erzielung eines leichten, nicht ermüdenden Lesens und Schreibens erhoben werden müssen, mag es sich nun um die Gestalt oder Größe der Schriftzeichen, Zeilenlänge und -abstand, um Farbe des Papiers oder um die Beleuchtung handeln. Eine Fülle geistreicher Bemerkungen und praktischer Vorschläge sind als Frucht einer 30jährigen Beschäftigung mit diesem Gegenstande eingestreut, entziehen sich aber einer näheren Besprechung in dem engen Rahmen eines Referats.

Bruns (Steglitz).

3) **Skiascopy and its Practical Application to the Study of Refraction**, by Edward Jackson, A. M., M. D. Fourth Edition. Denver, Colorado. (S. 117.)

Das Buch ist in der Absicht geschrieben, der Skiascopie neue Freunde unter den praktischen Augenärzten zuzuführen. Diesem ausgesprochenen Zweck gemäß hält es sich fern von allen langwierigen theoretischen Erörterungen und mathematischen Formeln, will vielmehr nur eine leicht faßliche Anleitung zum Erlernen dieser nach Ansicht des Verf.s noch viel zu wenig geübten, äußerst exakten Untersuchungs-Methode bieten. Es muß anerkannt werden, daß dieser Zweck vollkommen erreicht wird, und es sei das Buch daher gerade zum Selbstunterricht warm empfohlen. Bruns (Steglitz).

## Journal-Übersicht.

I. A. v. Graefe's Archiv f. Ophthalmologie. LXI. 3.

1) **Über einen Fall von Orbitalphlegmone mit Absseßbildung in der Nasen-, Wangen- und Schläfengegend und mit Beteiligung der Nasenhöhle und des Rachens**, von Dr. Fritz Kaiser in Dortmund.

Ein 18jähriges Mädchen erkrankte unter den Erscheinungen einer heftigen Phlegmone der rechten Orbita. Eine ausgiebige Spaltung mit Durchtrennung der fascia tarso-orbitalis war zunächst erfolglos, erst am nächsten Tage wurde etwas Eiter entleert. Trotzdem nahm die Schwellung noch zu und griff auf die Nasenwurzelgegend über. Bei Druck entleerte sich eine dünne, trübe Flüssigkeit aus dem linken Nasenloch. Zugleich erfolgte rechts Schwellung der Schläfengegend und der ganzen Gesichtshälfte. Dann traten Schluckbeschwerden auf, und die Untersuchung ergab Tiefstand der Uvula, Rötung und Schwellung der Pharynxschleimhaut. Ausgiebige tiefe Inzisionen entleerten aus der Nasenwurzel und in der Schläfengegend Eiter. Ausgang in Heilung, Nasenknochen eingesunken. Eine anfangs bestehende Amblyopie mit sektorenförmigem Gesichtsfelddefekt heilte ebenfalls im Verlaufe einiger Monate.

An der linken Seite der Unterlippe befand sich eine Bißwunde mit infiltrierter Umgebung. Möglicherweise ist durch Vermittlung einer symptom-

losen Phlebitis von hier aus die Infektion erfolgt, doch neigt Verf. mehr zu der Annahme, daß eine geringfügige Lidwunde die Eingangspforte bildete.

Eine Übersicht über die bisher veröffentlichten Fälle zeigt, daß die vorliegende Beobachtung eine Sonderstellung einnimmt. Vermutlich handelte es sich um eine Thrombophlebitis, welche sich nach dem Plexus pterygoideus hin und durch die Vena angularis auf die Vena nasalis externa fortsetzte.

---

2) **Über Wahrnehmung und Vorstellung von Entfernungsunterschieden.** Mit Bemerkungen über Theorie der Parallaxe im aufrechten und umgekehrten Bilde und über stereoskopische Scheinbewegungen, von Dr. L. Heine, 1. Assistent und Dozent in Breslau.

Beim normalen binokularen Sehakt erkennen wir den Entfernungsunterschied zweier Objekte ohne weiteres ganz bestimmt. Es handelt sich um einen einfachen eindeutigen Sinnesvorgang. Bei monokularer Betrachtung wird der Entfernungsunterschied erst wahrgenommen, wenn gewisse Vorbedingungen erfüllt sind. Die Objekte müssen sich in Ruhelage befinden, und der Beobachter muß bewußt seinen Standpunkt wechseln, d. h. er muß von den Bewegungen seines Körpers, mögen sie aktiv oder passiv erfolgen, die richtige Vorstellung haben.

Die Erkennung von Entfernungsunterschieden (Niveaudifferenzen) am Augenhintergrunde durch die Methode der parallaktischen Verschiebung bei der Untersuchung im umgekehrten Bilde gehört nicht zu den eindeutigen Vorgängen. Wir wissen, daß das, was sich schneller bewegt, vorn liegt, und auf dieser Kenntnis, aber nicht auf einer einfachen sinnlichen Wahrnehmung, beruht unser Urteil. Bekanntlich hielt man die glaukomatöse Exkavation anfangs für eine Vorbuchtung.

Die bei der Betrachtung von Stereoskopbildern unter gewissen Bedingungen auftretenden Scheinbewegungen müssen verschieden beurteilt werden. Werden sie durch bewußten Standpunktwechsel des Beobachters hervorgerufen, so sind sie wesentlich psychisch bedingt. Man sieht sie am deutlichsten in der Medianebene. Bleibt der Beobachter in Ruhe und werden die Bilder gedreht, so bewegt sich die Medianebene nicht, dagegen zeigt die Frontalebene Veränderungen, wobei die veränderte Projektion jedenfalls eine Rolle spielt. Eigentliche Scheinbewegungen bleiben aus.

---

3) **Experimentelle Untersuchungen über die Pathogenese der Thyreoidin-Amblyopie,** von Dr. med. A. Birch-Hirschfeld, Privatdozent und Assistent der Universitäts-Augenheilanstalt zu Leipzig, und Dr. Nobuo Inouye aus Tokio in Japan.

Die Verff. experimentierten an Hunden, denen monatelang steigende Thyreoidin-Dosen bis 10 g pro die gegeben wurden. Ohne daß an den Gefäßen der Papille und der Netzhaut Veränderungen sichtbar wurden, zeigte sich bei mehreren Versuchstieren das klinische Bild der Sehnervenatrophie. Eine schwarze Hündin, welche in zehn Monaten 1670 g Thyreoidin erhielt, blieb ganz gesund. Die individuelle Disposition spielt demnach eine Rolle.

Die anatomische Untersuchung ergab, daß das Thyreoidin in erster Linie die Netzhautganglien schädigt. Man sieht Chromatolyse, Vakuolisation mit Schwellung der Zellen, Kernschwellung, Kernschrumpfung und Zellzerfall. Die entarteten Zellen lagen zerstreut, so daß sich normale neben hochgradig veränderten fanden. Im Sehnervenbestand partielle diffuse Faser-Degeneration,

die centralwärts an Intensität abnahm. Glia, Septengewebe und Gefäße waren nicht erkrankt.

Beim Hunde handelt es sich demnach nicht um die von andern Autoren beim Menschen beobachtete interstitielle Neuritis, sondern um eine primäre Schädigung der Netzhautganglienzellen und sekundäre Entartung der Sehnervenfasern.

---

4) **Der Einfluß des Lebensalters auf den Lichtsinn bei dunkeladaptiertem Auge,** von Dr. Ernst Wölfflin, Privatdozent der Augenheilkunde an der Universität Basel.

In verschiedenen Lebensaltern zeigt die Adaptation keine wesentlichen Unterschiede. Obere und untere Netzhauthälfte verhalten sich gleich. Die von Piper beobachtete binokulare Reizaddition konnte Verf. nicht bestätigen; nach halbstündiger Adaptation war der monokulare Wert dem binokularen annähernd gleich. Myopen zeigten keinen herabgesetzten Lichtsinn, eher eine geringe Erhöhung, doch sind die Unterschiede nicht nennenswert.

---

5) **Über Sehpurpur-Fixation,** von Robert Stern, Medizinalpraktikant.

Auf Anregung von Dr. Embden versuchte Verf. die Fixation des Seh-Purpurs mit Platinchlorid. Frösche wurden 2 Stunden im Dunkeln gehalten, bei rotem Lichte dekapitiert, der vordere Abschnitt des Bulbus und die Linse entfernt und die so präparierten Augen 12—14 Stunden in Platin-Chloridlösung (etwa 2,5 $^0/_0$) gelassen. Absoluter Alkohol, Xylol, Paraffin-Einbettung. In nicht zu dünnen Schnitten erscheinen die Außenglieder der Stäbchen intensiv orange gefärbt, während die entsprechenden Partien der Hellaugen bei gleicher Behandlung ganz farblos bleiben. Die Färbung ist sehr beständig, 3 stündige Einwirkung von Sonnenlicht bewirkt kein Ausbleichen. Auch bei Kaninchen und Katzen gelang die Färbung gleich gut. Bei diesen Warmblütern erschienen die pigmentfreien Teile des Pigment-Epithels vollkommen farblos, so daß Kühne's Annahme der Entstehung des Seh-Purpurs aus einer farblosen Vorstufe bestätigt wurde. Bei Fröschen waren diese Verhältnisse inkonstant und wenig ausgeprägt.

---

6) **Dr. W. Hausmann's Stereoskopen-Bilder und ihre Verwendung,** von Dr. A. Bielschowsky, Privatdozent und Assistent an der Univ.-Augenklinik zu Leipzig.

Normales Binokular-Sehen besteht nur dann, wenn Tiefen-Unterschiede unabhängig von Erfahrungs-Motiven wahrgenommen werden. Bei den Hausmannschen Bildern erscheinen die einzelnen Teile des binokularen Verschmelzungs-Bildes immer in verschiedener Entfernung, und die einzelnen Halbbilder geben keine Anhaltspunkte für ein Erraten der im Verschmelzungs-Bilde stehenden Tiefenunterschiede.

Die Bilder sind, damit die Beschreibung auch Kindern keine Schwierigkeiten bietet, einfach und, damit sie das Fusionsbestreben anregen, konturenreich. Da Kinder, welchen die Übungen langweilig werden, oft unrichtige Angaben machen, so ist eine Kontrolle erwünscht und in den Hausmannschen Bildern darin gegeben, daß durch Vertauschen der zueinander gehörigen Halbbilder die Tiefenverhältnisse im Verschmelzungs-Bilde umgekehrt werden können.

Die Bilder sind bei W. Engelmann in Leipzig erschienen.

---

7) **Neue Beobachtungen über Pupillen-Reflexe nach Sehnerven-Durchschneidung,** von Dr. Ludwig Schreiber, I. Assistent der Univ.-Augenklinik in Heidelberg. (Aus der genannten Klinik.)

Die Marenghische Beobachtung, daß nach intrakranieller Durchschneidung des Optikus die Licht-Reaktion der Pupille erhalten bleibt, konnte von andrer Seite nicht bestätigt werden. Verf. kam im Verlaufe seiner Untersuchungen zu der, wie sich herausstellte, richtigen Vermutung, daß bei Kaninchen das manchmal erforderliche feste Fassen der Ohren einen Reflex auf die Pupille auslöst. Das Phänomen tritt nicht bei normalen Kaninchen, sondern nur nach Optikus-Durchschneidung auf und ist ganz unabhängig von Lichteinwirkung. Faßt man energisch die Ohrwurzeln, so erfolgt nach einigen Sekunden bis einer Minute eine mehr oder minder träge Zusammenziehung der Pupille, die nach wiederholtem Zufassen zunimmt und nach Freigabe der Ohren eine Zeitlang anhält. Die nachfolgende Erweiterung geschieht rasch. Klopft man nach Optikus-Durchschneidung bei Kaninchen mehrmals auf die Bauchgegend, so erweitert sich die etwa durch den Ohr-Pupillenreflex verengte Pupille maximal (Leber).

Eine geringe Verengerung der Pupille tritt auch nach Reizung der Cornea und der Nasen-Schleimhaut, beim passiven Schließen und Öffnen der Lider und nach Luxation des Bulbus auf.

Ob der Ohr-Pupillenreflex nur beim Kaninchen vorkommt, ist noch nicht festgestellt. Scheer.

---

II. Zehender's Klinische Monatsblätter für Augenheilkunde. 1906. Januar.

1) **Über einseitige Atropinisation bei Strabismus convergens concomitans,** von C. Fröhlich.

Verf. führte dem Vorschlage von Worth folgend bei stationärem Strabismus convergens die Atropinisation des fixierenden Auges aus. Er behandelte auf diese Art 9 Kinder. Fünfmal blieb der Erfolg aus, viermal wurde die Ablenkung vollständig beseitigt. Es handelte sich um Kinder zwischen $1^1/_2$ und 9 Jahren.

---

2) **Kavernöse (lakunäre) Sehnerven-Atrophie und Dehiszenz der Sklera bei hochgradiger Myopie,** von A. Palotti.

In den zwei hochgradig kurzsichtigen Augen einer Patientin, bei der nicht die geringsten glaukomatösen Symptome wahrzunehmen waren, fand sich eine kavernöse Atrophie des Sehnerven. Die Verdünnung der Sklera in beiden hinteren Augenhälften hatte einen enormen Grad erreicht, dieselbe war an einem Auge tatsächlich an mehreren Stellen durchlöchert, so daß das retinale Gewebe durch die Defekte nach außen gerückt und nur noch von lockerem Bindegewebe gegen die Orbita begrenzt war. Netzhaut und Sehnerv zeigten eine gewisse Atrophie feiner Fasern, insbesondere trat hinter der Lamina cribrosa eine exquisitit kavernöse Atrophie hervor. Die Nervenfasern fehlten, und zwar weiter rückwärts stärker als vorn. An ihrer Stelle fand sich lockere Glia mit hellen, leeren Zwischenräumen, welche 2 mm hinter der Sklera dem Sehnerven ein völlig kavernöses Aussehen gaben.

---

3) **Über angeborene Defektbildung der Descemet'schen Membran,** von A. Peters.

Es handelt sich um die anatomische Untersuchung eines Falles von an-

geborener Hornhauttrübung, ringförmiger vorderer Synechie und Fehlen der Descemet'schen Membran im Hornhautzentrum. (Schluß folgt.)

4) **Die Myopie bei den Volksschul-Lehrerinnen,** von J. Stilling.

Unter 148 Lehrerinnen der 12 Volksschulen Straßburgs fand Verf. nur 25 myopische, darunter nur eine mit excessiv deletärer Myopie und pathologischen Veränderungen des Grundes. Der Durchschnittsgrad der Myopie war ein sehr mäßiger. Seine Resultate stehen somit mit denen von Hirschberg in Widerspruch, der eine außerordentlich große Zahl von Volksschullehrerinnen in Berlin mit den schlimmsten und gefährlichsten Formen der Kurzsichtigkeit behaftet sah. Letzterer führt diese Tatsache darauf zurück, daß in Volksschulen mit feinen weiblichen Handarbeiten Übertreibung geübt wird.

5) **Eine noch nicht beschriebene kongenitale Anomalie des Augenhintergrundes,** von W. Stock und A. v. Szilly jun.

Es handelt sich um peripapilläres Staphyloma verum der Sklera mit Einschluß der Papille in einem nicht kurzsichtigen Auge bei einer 26jähr. Frau. Die Sehschärfe betrug etwa $^1/_2$.

6) **Praekorneale Iridotomie,** von Th. Axenfeld.

Verf. macht die Punktion der vorderen Kammer sehr peripher, alsdann zieht er mit einem stumpfen Häkchen die Iris hervor, incidiert den Sphinkter und reponiert denselben.

7) **Angeborene Tränensackfistel,** von A. Elschnig.

Verf. berichtet über 3 Fälle von angeborener Tränensackfistel. Dieselben lagen etwas unter dem inneren Lidrande, wo sich undeutlich erhabene Verdickung der Haut vorfand. In einem Falle exstirpierte er die Fistelgänge, die Heilung erfolgte gut ohne Hinterlassung einer Narbe.

8) **Zur Entstehung der peripheren Hornhautektasie,** von Seefelder.

Auf dem rechten Auge einer 62jährigen Patientin zeigt die Cornea in der oberen Hälfte eine auffallende halbmondförmige Vorwölbung, welche sich in horizontaler Richtung fast von einem Limbus zum andern erstreckte. Die Vorwölbung ist in der Mitte am breitesten und höchsten und verschmälert sich nach den Seiten hin.

9) **Risse der Descemet'schen Membran bei Myopie,** von Bruno Fleischer.

Bekanntlich kommen bei Hydrophthalmos Einrisse der Descemet'schen Membran vor. Vortr. gelang es in 2 Fällen von sehr hochgradiger Myopie auch solche nachzuweisen. In beiden bestanden Erscheinung einer starken Dehnung des hinteren Pols ohne Anzeichen glaukomatösen Zustands. Auf Grund der Veränderungen in der Descemetis muß man hier auf eine Dehnung des vorderen Bulbusabschnittes schließen.

10) **Ein Fall akutester Vereiterung aller Nebenhöhlen der Nase mit schwerer Beteiligung des Auges,** von E. Cramer.

Bei einem Empyem der Stirn- und Siebbeinhöhle fand sich starke Chemose der Conjunctiva und am inneren unteren Corneoskleralrande eine Per-

foration von etwa 1 cm Länge. Bei der Operation des Empyems platzte der Bulbus, so daß man sofort dessen Exenteration vornehmen mußte.

Horstmann.

III. Archives d'Ophtalmologie. 1906. Januar.

1) **Primäre Tuberculose der Conjunctiva und ihre Folgen,** von Cabannes.

Mitteilung eines Falles von primärer Conjunctival-Tuberkulose, die sich sodann auf die Haut des Gesichts ausbreitete und die praeauricularen, maxillaren und cervicalen Drüsen befiel. Es ist nicht von der Hand zu weisen, daß es auf diesem Wege zu einer Generalisation der Tuberkulose kommen kann. Die Behandlung der primären Conjunctivaltuberkulose soll daher eine rasche und energische sein, wobei das Glüheisen die Hauptrolle spielen dürfte.

2) **Transitorische Ektasie im Verlauf des Keratokonus,** von Terrien.

Die plötzliche Hornhaut-Ektasie bei bestehendem altem Keratokonus ist sicher bedingt durch die Verdünnung der Hornhaut. Allein kann dies aber nicht die Ursache sein, da man nicht verstehen würde, warum eine derartige Ektasie nicht in jedem Falle von altem Keratokonus auftreten sollte. Es kommt als direkte Ursache noch eine Ruptur der Descemet'schen Membran hinzu, welche einen Weg für den Humor aqueus in die Hornhautlamellen öffnet. Letztere quellen und bedingen die Ektasie. Hiermit würde auch das schnelle Verschwinden der Erscheinung bei Vernarbung der Descemet'schen Membran übeinstimmen.

Um in solchen Fällen einer Ruptur der Hornhaut vorzubeugen, empfiehlt sich die Tarsorrhaphie.

3) **Der gute Effekt der Tarsorrhaphie bei gewissen Verletzungen des Auges,** von Monthur.

Verf. empfiehlt die Tarsorrhaphie bei penetrierenden Verletzungen ohne Zurückbleiben eines Fremdkörpers.

Moll.

IV. Recueil d'Ophtalmologie. 1906. Januar.

1) **Retrospective Bestimmung der Refraktion des J. B. Porta,** von Poullain.

Aus dem historisch interessanten Aufsatz geht hervor, daß Porta durch seine Hypermetropie zur Entdeckung des Teleskops geführt wurde, daß also der Name Galilei zu Unrecht mit diesem Instrument verknüpft wird.

2) **Ein Fall von Atrophie des Sehnerven und Haemorrhagie der Macula während der Laktation,** von Lobel.

Moll.

## Vermischtes.

1) Louis de Wecker,

geb. am 29. September 1832 zu Frankfurt a. M.,

gest. am 24. Januar 1906 zu Paris.

Im zweiten Drittel des vorigen Jahrhunderts pilgerten die strebsamen Ärzte Deutschlands, welche es ermöglichen konnten, nach Paris, dem Mekka

der Heilkunde, um ihre Studien zum Abschluß zu bringen. So manche Sonderwissenschaft blühte dort bereits, die bei uns noch nicht genügend entwickelt war. Aber eine fehlte, die Augenheilkunde, die zwar im 18. Jahrhundert auf französischem Boden Großes hervorgebracht, jedoch im ersten Drittel des 19. unter dem Bann der Personal-Union mit der Chirurgie zu stark zu leiden hatte. Deutsche waren es, die, indem sie einen Teil der den Franzosen schuldigen Dankespflicht abtrugen, auf diesem Gebiete in Paris befruchtend gewirkt haben: Julius Sichel aus Frankfurt a. M., der 1832 zu Paris die erste augenärztliche Klinik gründete und Lehrer von Desmarres wurde, dem Begründer der neuen französischen Schule; Richard Liebreich aus Königsberg i. Pr. und Ed. Meyer aus Dessau, beide aus A. v. Graefe's Schule, von denen der erste 1862, der zweite 1868 in Paris sich niederließ; Louis Wecker, Sichel's Landsmann, der 1862 in Paris eine Augenklinik begründete und 44 Jahre lang, bis zu seinem Tode geleitet hat.

Wecker hat sich gründlich vorbereitet; er studierte in Würzburg, Berlin, Wien und Paris, promovierte 1855 zu Würzburg und 1861 zu Paris, hatte zu Lehrern in der Augenheilkunde Arlt, Ed. Jäger, A. v. Graefe, Sichel, Desmarres. Die Praxis begann er in Süd-Rußland als Leibarzt des Grafen Stroganoff, — eine Stellung, die ihm Gelegenheit gab, sofort seine operative Geschicklichkeit und Kühnheit auszubilden. In Paris begründete er eine Privat-Augenklinik in der rue Visconti, mußte sie aber bald, wegen des ungeheuren Zustroms von Kranken, nach der rue Cherche-Midi verlegen und bedeutend vergrößern. Nie hat er eine offizielle Stellung bekleidet. Aber trotzdem hat er neben seiner gewaltigen operativen und praktischen Tätigkeit eine große Wirksamkeit als Lehrer entfaltet und für die Einbürgerung des Augenspiegels in Frankreich mehr getan, als seine Lehrer Sichel und Desmarres, welche das gelobte Land der neuen Augenheilkunde nur noch von ferne zu betrachten, nicht mehr zu betreten, im Stande waren, und als Follin, der das erste französische Lehrbuch der Augenspiegelkunst (1858, 1863) veröffentlichte.

Ja, uns allen war in dem noch jungen L. Wecker ein Lehrer entstanden. Denn 1863—1866 veröffentlichte er ein umfangreiches, zweibändiges Lehrbuch der Augenheilkunde, das zum ersten Mal die neue Augenheilkunde ausführlich, gründlich und systematisch darstellte und bereits 1867—1869 in 2. Auflage erschien. Für die Darstellung der Anatomie hatte er ausgezeichnete Mitarbeiter gesucht und gefunden.

Als die Besetzung der augenärztlichen Professur an der Fakultät zu Paris in Frage kam, veröffentlichte er eine neue, mehr praktische Darstellung der Augenheilkunde auf Grund eigner Erfahrung, wieder in zwei Bänden: Thérapie oculaire, 1878; Chirurgie oculaire, Paris 1879.

Nachdem das große Handbuch der Augenheilkunde von Graefe-Saemisch 1874—1880 in zehn Bänden erschienen, ging er, zusammen mit E. Landolt, daran, seinen neuen Landsleuten als dritte Auflage seines Lehrbuchs in vier stattlichen Bänden eine umfassende Darstellung der Augenheilkunde zu geben (Traité complet d'Ophthalmologie 1878—1889), mit Berücksichtigung der gesamten Literatur, das als wichtiges Nachschlagewerk seinen Wert behauptet hat bis auf unsre Tage, wo einerseits die zweite Auflage von Graefe-Saemisch's Handbuch, und andrerseits die Encyclopédie française d'Ophtalmologie von neuem den Bestand unsrer Kenntnisse aufspeichern.

Von allen seinen Einzel-Arbeiten genaue Mitteilung zu machen, reicht

der Raum nicht aus. An der Ausbildung der modernen Star-Ausziehung (mit dem Drittel-Lappenschnitt) hat er einen wesentlichen Anteil. Unermüdlich schrieb er darüber. Mitunter hat er sich selbst widerlegt, aber immer weiter gearbeitet. Zur Durchschneidung des Nachstars und zur Iridotomie hat er die Pinzetten-Schere erfunden. An der Glaukom-Lehre hat er mitgearbeitet und auf die Bedeutung der cystoïden Narbe hingewiesen, auch die Sclerotomie und die Narben-Zerschneidung bei Glaukom gefördert. Die Tätowierung der Hornhaut-Narben, deren Idee Abadie angehört, hat er zuerst gründlich gepflegt; die Schiel-Operation durch Vorlagerung der Kapsel bereichert. Auch an der Einführung des Jequirity ist er beteiligt. Daß bei einer so außerordentlich fruchtbaren Tätigkeit auch Irrtümer untergelaufen sind, kann nicht wundernehmen; ich erinnere an die Augendrainage, die Einschneidung der Sehnerven-Scheide, die Dehnung des Sehnerven u. a. Auch in seinen geschichtlichen Studien, z. B. über Daviel's Operation, war er nicht sehr glücklich: hierzu fehlte es ihm an Objektivität.

Als Operateur war er bewunderungswürdig, trotz seiner mit Schielen verbundenen Refraktions-Differenz. Im Jahre 1876 und 1877 hatte ich vollauf Gelegenheit, ihn am Werk zu sehen. Sein Lehr-Vortrag hingegen entsprach nicht unsren deutschen Erwartungen: dazu war er zu subjektiv gefärbt.

Louis de Wecker, der nach seiner Nobilitierung einen Hahn mit der Unterschrift: „Vitam dat qui lucem" als Devise führte, liebte es, auf Reisen (nach Spanien, nach Biarritz, nach der Riviera) Praxis zu üben und Operationen auszuführen, — ähnlich wie Woolhouse, Taylor, Daviel, Baron von Wenzel. Wenn irgend einer, so huldigte er dem Grundsatz aus des Aristophanes Plutos: Ubi bene, ibi patria.

Seine menschlichen Eigenschaften (sein ärztlicher Eifer und seine Güte) werden gerühmt von Jenen, die ihm näher standen, wie von seinem treuen Mitarbeiter Masselon und von seinem ehemaligen Assistenten Abadie. Wir Fernstehenden wollen uns dabei bescheiden. In der literarischen Polemik war er nichts weniger als milde, aber jedenfalls nicht ohne Witz und treffende Bemerkungen; wenn er auch nicht immer recht hatte. Louis Wecker war ein bedeutender Augenarzt, dessen Andenken in der Geschichte der Wissenschaften bleiben wird.

2) Dr. Friedrich Kerschbaumer starb 57 Jahre alt zu Ischl. Ende der siebziger Jahre des vorigen Jahrhunderts hatte er zu Salzburg eine Augenklinik begründet und sich als vortrefflicher Operateur bewährt. (Vgl. Centralbl. f. Augenheilk. 1887. S. 158.)

3) Dr. Buller, Prof. der Augen- und Ohrenheilkunde an der Mc Gill-Universität zu Montreal in Kanada, ein hervorragender Vertreter unsres Fachs, ist verstorben.

Die früheren Jahrgänge des Centralblattes enthalten die Berichte seiner wissenschaftlichen Arbeiten (1888, S. 298, 463, 502; 1890, S. 439 u. a. a. O.)

4) Am 18. Januar 1906 starb plötzlich zu Washington, D. C., Dr. Swan Burnett im Alter von 58 Jahren. Berühmt sind seine Sonderschriften „Colour vision" und „Astigmatismus".

5) Bericht der ophthalmologischen Gesellschaft in Ägypten. (Gegründet den 20. Dezember 1902). Alexandrien 1905.

1) Dr. Eloui Pascha, über Pterygium. 2) Dr. Nasr Farad, Protargol und Collargol. 3) Dr. Chedoudi, Modifikation der Trichiasis-Operation. 4) Dr. Jacovidis, Hydatiden-Cyste der Orbita. 5) Dr. Osborne,

über Eserin. 6) Dr. Fenoaltea, verzögerte Vernarbung der Hornhautwunde nach Star-Operation. 7) Dr. Nasr Ferid, subkutane und intravenöse Hg-Einspritzung bei Augenkrankheiten. 8) de Wecker aus Paris, Heilung des Stars ohne Operation. 9) Dr. Lakah, Staphylom-Operation. 10) Dr. Guarino, Exophthalmus durch Actinomyces in der Highmors-Höhle, operative Heilung. 11) Dr. Demetriades, Dermoid-Geschwulst des Augapfels. 12) Dr. Briend, Snellen's Faden-Operation. 13) Dr. Osborne, Kristall-Linse einer Mumie. 14) Dr. Lakah, über Verträglichkeit von Augenmitteln.

Wir senden der ägyptischen Gesellschaft unsre Glückwünsche. Vor 900 Jahren ist in Ägypten das originalste Werk des ganzen Mittelalters über Augenheilkunde geschrieben, und noch im 14. Jahrhundert wurden zu Kaïro zwei größere arabische Werke über Augenheilkunde verfaßt, die wir gleichfalls besitzen und die noch heute die Beachtung der Geschichtsforscher verdienen. Seitdem schlief in Ägypten unsre Fachwissenschaft. Heute beginnt neues Leben, durch den Einfluß von Europa. Grade in Ägypten hat die Augenheilkunde eine gewaltige Kultur-Mission zu erfüllen. H.

6) Dr. Scrini in Paris erhielt den Meynot-Preis für seine „Thérapeutique oculaire".

7) Der II. Kongreß der Deutschen Röntgen-Gesellschaft findet beschlußgemäß im Anschluß an den Chirurgen-Kongreß am 8. und 9. April d. J. in Berlin statt.

Vorläufige Tagesordnung: Sonntag, den 8. April, vormittags: Geschäftssitzung des Vorstandes. Montag, den 9. April, vormittags: 1. General Versammlung, insbesondere Beratung und Annahme der Statuten. 2. Vorträge und Demonstrationen. Nachmittags: Vorträge und Demonstrationen. Abends: Projektionsabend und nachher gesellige Zusammenkunft.

Anmeldungen für Vorträge und Demonstrationen, sowie Anfragen werden an den derzeitigen Vorsitzenden, Herrn Prof. Dr. Eberlein, Berlin NW. 6 Luisenstraße 56, oder den Schriftführer, Herrn Dr. Max Immelmann, Berlin W. 35, Lützowstraße 72, bis spätestens zum 1. März d. J. erbeten, damit das definitive Programm rechtzeitig fertiggestellt werden kann.

Berlin, den 1. Januar 1906. R. Eberlein, Vors.

8) 1. Congresso per la lotta contro il Tracoma, Palermo 20., 21., 22. Aprile 1906.

Comitato ordinatore: Addario, Prof. Carmelo, Palermo, Presidente. Alaimo, Dott. Libertino, Girgenti, Vice-Presid. Denti, Prof. Francesco, Milano, Lodato, Prof. Gaetano, Napoli, Desogus, Prof. Roberto, Cagliari, De Bernardinis, Prof. Dom., Napoli, Scalinci, Prof. Noè, Napoli, Consigliere. Spoto, Dott. Giuseppe, Palermo, Tornabene, Dott. Carmelo, Palermo, Segretario. Vullo, Dott. Vincenzo, Palermo, Cassiere.

Monsieur le Professeur!

Le vingt du prochain avril aura lieu en Palerme dans l'edifice de l'Université le I. Congres national pour la lutte contre le Trachome.

Le Comité ordinateur serait bien felix d'écouter dans cette Reunion les savants étrangers qui sont connus dans la science pour leurs travaux sur le trachome. Avec ce désir le Comité invite M. le Professeur a aderir au Congres de Palerme ou personellement, ou envoyant un travail, qui paraitra dans le volume des actes du Congres.

Avec les salutations plus distinguées

C. Addario.

— Schon seit zehn Jahren habe ich bei verschiedenen Gelegenheiten einen internationalen Kongreß zur Bekämpfung des Trachoms angeregt. (Vgl. u. a. meine Arbeit über Körnerkr., Klin. Jahrb. XIII). Jetzt ist ein nationaler, italienischer in Tätigkeit getreten. Wir werden bald seine Ergebnisse erfahren. H.

9) Ophthalmologische Gesellschaft, Heidelberg 1906. Die diesjährige Zusammenkunft findet in Heidelberg am 6., 7. und 8. August statt. Sonntag, den 5. August, abends 6 Uhr: Vorstandssitzung in der Wohnung von Prof. Leber. Nach 8 Uhr abends: Zwanglose Zusammenkunft im Stadtgarten. Montag, den 6. August, vormittags 9 Uhr: Sitzung in der Aula der Universität. Nachmittags $2^1/_2$ Uhr: Demonstrationssitzung in der Universitäts-Augenklinik. Abends 6 Uhr: Gemeinsames Mahl in der Stadthalle. Dienstag, den 7. August, vormittags 9 Uhr: Sitzung in der Aula. 12 Uhr: Mitgliederversammlung. Nachmittags $2^1/_2$ Uhr: event. zweite Demonstrationssitzung. 4 Uhr: Gemeinschaftlicher Ausflug. Mittwoch, den 8. August, vormittags 9 Uhr: Sitzung in der Aula. Vorträge und Demonstrationen sind unter genauer Angabe des Themas in der Zeit vom 1. Mai bis spätestens den 30. Juni bei dem Schriftführer anzumelden. Später angemeldete Vorträge dürfen nach Beschluß der Gesellschaft vom Jahre 1903 nicht mehr auf die Tagesordnung gesetzt werden. Dem Herkommen unserer Gesellschaft widerspricht es, Vorträge bei der Gesellschaft zu halten, deren Inhalt schon vorher publiziert worden ist. Die Herren Vortragenden werden gebeten, das Manuskript der Vorträge noch vor Schluß der Zusammenkunft druckfertig an den Schriftführer abzugeben.

Jena, März 1906.

Prof. A. Wagenmann, Schriftführer der Ophthal. Gesellschaft.

10) Der Güte des Herrn Geh. Bergrat Prof. Dr. Wedding verdanke ich Proben von Chrom-Stahl, Wolframchrom-Stahl, Wolfram-Stahl, Nickel-Stahl, Mangan-Stahl. Alle Sorten, mit Ausnahme der letzten, wirken gut auf das Sideroskop und werden gut angezogen von dem Hand-Magneten. Beim Mangan-Stahl ist sowohl die Wirkung auf das Sideroskop als auf die Anziehungs-Fähigkeit ganz merklich geringer. H.

---

## Bibliographie.

1) Zur Kasuistik der Frakturen im Optikuskanal, von Regimentsarzt Dr. Josef Pollak, Augenklinik des Prof. Deyl. (Wiener med. Wochenschr. 1906. Nr. 3.) Drei Fälle von Frakturen im Optikuskanal. Die Diagnose stützte sich auf die anfänglich herabgesetzte oder gänzlich erloschene Reaktion der Pupille auf direkte Belichtung bei erhaltener konsensueller Reaktion und auf die fortschreitende konzentrische Einengung des Gesichtsfeldes, mit nachfolgender Amaurose, infolge von Sehnervenatrophie. Frakturierungen der knöchernen Wand des Optikuskanals geben eine absolut ungünstige Prognose.

2) Zur Behandlung des Morbus Basedowii mit Röntgenstrahlen, von Dr. R. Stegmann. (Wiener klin. Wochenschr. 1906. Nr. 3.) Günstige Beeinflussung und Heilung der Basedowschen Krankheit durch Bestrahlung der veränderten Schilddrüse (drei Fälle). Schenkl.

Um Einsendung von Separatabdrücken wird gebeten (Berlin NW. 26 Schiffbauerdamm).

Verlag von Veit & Comp. in Leipzig. — Druck von Metzger & Wittig in Leipzig.

# Centralblatt
## für praktische
# AUGENHEILKUNDE.

Herausgegeben von

**Prof. Dr. J. Hirschberg, Geh. Med.-Rat, in Berlin.**





Monatlich ein Heft. Preis des Jahrganges 12 Mark. Zu beziehen durch alle Buchhandlungen des In- und Auslandes und die Postanstalten des Deutschen Reiches.

**1906. Dreißigster Jahrgang. April.**




## I. Die Star-Operation nach Antyllos.

Von **J. Hirschberg.**

Die Erfindung der Star-Operation ist in tiefes Dunkel gehüllt. Die alten Griechen, welche Fabeln liebten, schrieben dieselbe den — Ziegen zu. Auch die ersten uns überlieferten Beschreibungen des Star-Stichs lassen unsrer Wißbegierde noch viele Fragen offen. Die des Suçruta ist nicht zu datieren und nicht zu verstehen. Die des Celsus, eines Laien, ist mittelmäßig. Die des Antyllos, jenes großen Wundarztes aus dem 2. Jahrh. u. Z., ist leider in dem griechischen Urtext verloren gegangen. Wir haben nur

den aus der arabischen Übersetzung in das traurige Latein des Mittelalters übertragenen Text des Continens. Diesen hatte ich in meiner Geschichte der Augenheilkunde bei den Arabern benutzen müssen und nur deshalb verwerten können, weil mir die arabischen Darstellungen des Starstichs schon bekannt geworden waren. Die arabische Übersetzung zu erhalten hatte allen meinen Bemühungen im Morgen- wie im Abendlande gespottet. Da traf es sich glücklich, daß Hr. Prof. HARTWIG DERENBOURG, Membre de l'Institut, im August 1905 in der Bibliothek des Escorial weilte, um seinen berühmten Katalog der arabischen Handschriften zu vervollständigen, und auf meine Bitte aus dem dort aufbewahrten vollständigsten Kodex des al-ḥāwī[1] den entsprechenden Abschnitt,[2] den die freundlichen Patres trotz meiner ziemlich genauen Ortsangabe nicht hatten auffinden können, photographieren ließ. Mit meinen Freunden J. LIPPERT und E. MITTWOCH wurde die genaue Übersetzung hergestellt, die ich hier folgen lasse.[3]

„Anṭiliš. Beim Starstich sitzt der Kranke im Schatten und an einem Ort, der gegenüberliegt dem Sonnenball. Man halte seinen Kopf fest und heiße ihn, seine Pupille nach dem größeren Winkel hin zu drehen (d. h. gegen die Nase), gleichsam ein Hinwenden (Schielen) zum größeren Winkel ⟨und Abwenden vom⟩[4] kleineren. Dann entferne vom Schwarzen (dem Hornhautrande) soviel, wie das Ende der Starnadel,[5] damit, wenn die Spitze derselben ganz in das Auge eindringt, sie bis zur Pupille gelangt.

Hierauf ergreife eine Sonde mit starkem Knopf und drücke damit die Stelle ein, auf welche du die Nadel setzen willst, damit dir eine Marke werde und die Spitze der Nadel nicht abgleite, wenn du darauf drücken wirst.

Das Maß (die Länge) der Nadelspitze sei wie das Maß dessen, was bis zur Pupille reicht oder dies um eine Gerstenkorn(-Breite) überschreitet. Nicht mehr. Ist die Nadelspitze länger, so wickle etwas (einen Faden) darum. Am besten befindet sich dieselbe in Schalen[6] aus Kupfer, so daß du sie einschieben oder herausziehen kannst, wie du willst.

---

[1] Derselbe ist schön geschrieben. Wir verdanken ihn dem einstigen Fleiß der jüdischen Familie Nachmias in Toledo.

[2] Cod. Escor. 806, fol. 158 r. et v.

[3] ( ) Erläuterung eines übersetzten Wortes oder Begriffes. ⟨ ⟩ Hinzufügungen, welche im arabischen Text vermißt werden.

[4] Diese Klammer ist ergänzt aus Cod. G. und F. des Erinnerungsbuches von Ali b. Isa.

[5] Dies war in dem lateinischen Text nicht zu verstehen: in quantum est acuitas visus, sic quod in introitu instrumenti approximet pupille. (Vielleicht hatte der Übersetzer ins Lateinische hier einen andren Text, als wir. Vgl. Geschichte der Augenheilkunde bei den Arabern, S. 217: „wie die Entfernung der Pupille vom Rande des Schwarzen.")

[6] Meine Übersetzung von indumenta war richtig. Im arabischen steht rummanāt, d. h. Schalen, Futterale.

Nun drücke auf die Nadel, bis sie Binde- und Hornhaut[1] durchbohrt. Nämlich die Traubenhaut wird mit Leichtigkeit zurückgestoßen und nicht von dem Instrument durchbohrt, da sie zurückweicht, weil auf ihr Zotten sich befinden, und die Spitze der Nadel nicht ganz scharf ist.

Ist nun die Nadel eingedrungen, so bringe deinen Mund an das Auge und blase, bis die Pupille in Ordnung ist.

Laß das Instrument an seinem Ort und sieh zu, wo seine Spitze sich befindet. Hat sie noch nicht den Ort des Stares erreicht, so drücke sie ein wenig vor; ist sie schon über die Stelle hinausgegangen, so ziehe sie ein wenig zurück: bis sie mit dem Star in gleicher Höhe sich befindet.

Hast du dies getan, so hebe die Handhabe (den Stiel) der Nadel langsam (nach oben): dann senkt sich ihre Spitze. Höre nicht auf, dies zu tun mit dem Schwanz der Nadel, so lange es notwendig ist, und gib acht, daß der Star in die Tiefe hinabsteigt.

Ist derselbe schwierig, indem er immer wieder zurückkehrt, wenn du ihn niedergedrückt hast, so treibe ihn hin zu den Seiten, wo es dir leicht ist, bis der Kranke dann sofort sieht. Wenn du dann fertig bist, so ⟨ziehe die Nadel aus⟩."[2]

Wir haben also eine durchaus eindeutige und vollständige Beschreibung des Starstichs. Jeder geübte Wundarzt könnte und kann darnach die Operation ausführen. Unentschieden bleibt allein, ob man den Einstich in der Höhe der Pupille oder etwas tiefer anlegen soll: das hat der Verfasser offenbar für gleichgültig gehalten. Bemerkenswert ist das individualisierende Prüfen und Herstellen der Nadel-Länge.

Antyllos war ein großer Chirurg. Von den Arabern wird er gelegentlich als „der griechische Augenarzt" bezeichnet.

Ich kann die kostbaren Blätter aus al-ḥāwī nicht beiseite legen, ohne die Übersetzung der auf die Star-Ausziehung bezüglichen Stelle[3] hinzuzufügen:

„Anṭilīš. Und Leute haben gespalten den unteren Teil der Pupille und den Star herausgeführt. Und er sagt: Dieses ist möglich bei dem dünnen Star; aber bei dem dicken ist es nicht möglich, weil die Eiweiß-Feuchtigkeit mit diesem Star herausfließen würde.

Und andre Leute haben hineingeführt in die Durchbohrungs-Stelle eine gläserne Röhre und haben gesaugt; und da haben sie die Eiweiß-Feuchtigkeit mit ausgesaugt."

Also Cod. Esc. hat „Stelle der Durchbohrung (al-qadḥ)"; Salāḥ-addīn (Cod. Paris.), der aus al-ḥāwī zitiert, „Stelle der Nadel (miqdaḥ)";

---

[1] qarni, steht nach dem Muster der Griechen für Lederhaut.

[2] In unsrer Handschrift fehlen die dem lateinischen „extrahatur instrumentum foris" entsprechenden Worte. — Auf die Wiedergabe der Nachbehandlung verzichte ich und verweise auf „Geschichte der Augenheilkunde bei den Arabern", S. 213.

[3] Vgl. Geschichte der Augenheilkunde bei den Arabern, S. 230.

ebenso Ḫalīfa; endlich Sadilī, der nicht nach Rāzī, sondern nach Manṣūr zitiert: „Ich habe Leute gesehen, welche an Stelle der Nadel eine Röhre aus Glas eingeführt haben, nach Zurückziehen der Nadelspitze“.

Diese verschiedenen Lesarten sind unwesentlich.

Sicher ist, was ich behauptet, daß der Satz vom Ausziehen durch Rāzī dem Antyllos zugeeignet wird. Den Satz vom Aussaugen betrachte ich als eine Hinzufügung des Rāzī, vielleicht aus Manṣūr.

---

[Aus der Universitäts-Augenklinik zu Tübingen.]

## II. Das Metallophon, ein Apparat zum Nachweis metallischer, auch nichteiserner Fremdkörper im Augeninnern.

Von Dr. med. K. E. Weiss, Assistent der Klinik.

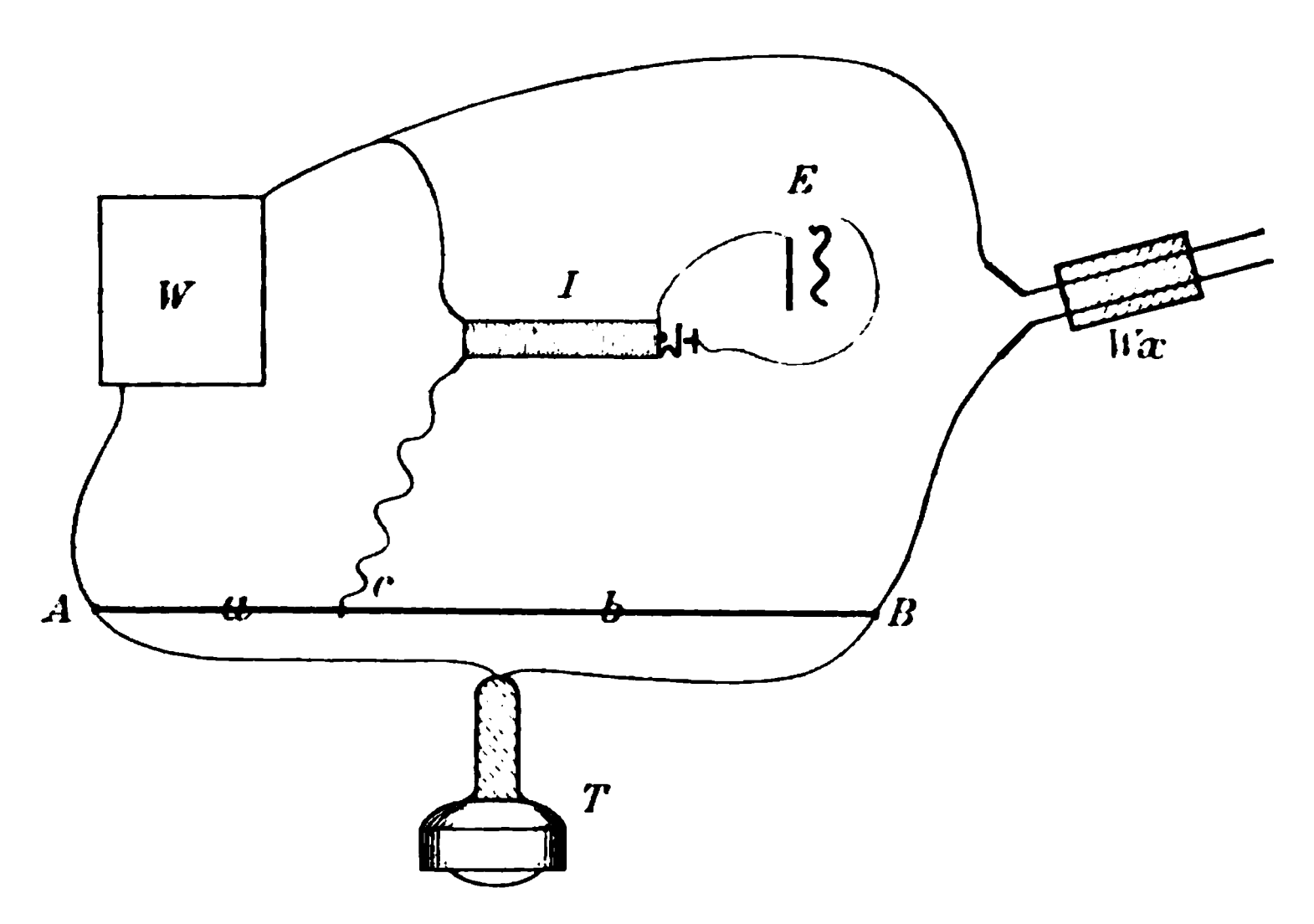
Durch die Verdienste Hirschberg's und andrer ist die Lehre von den metallischen Fremdkörpern im Augeninnern nach der diagnostischen und therapeutischen Seite ausgebaut worden und hat seither, speziell was eiserne Fremdkörper betrifft, in langjähriger praktischer Bewährung ungeahnte Erfolge gezeitigt. Während man aber bei eisernen Fremdkörpern in der Lage ist, so gut wie jeden im Innern des Auges mit dem Sideroskop nachzuweisen und dann in der weitaus überwiegenden Mehrzahl der Fälle, sei es direkt mit dem Riesenmagneten, sei es durch Skleralschnitt und Eingehen mit dem Handmagneten, zu entfernen und so unzählige Augen zu retten, die ohne diesen Eingriff sicher verloren gewesen wären, hat man seither eine Methode vermißt — abgesehen von der umständlichen und kostspieligen Röntgenaufnahme, die nicht immer eindeutige Resultate liefert —, die auch den Nachweis von nichteisernen metallischen Fremdkörpern ermöglichte in Fällen, wo sich solche wegen peripherer Lage oder Cataracta traumatica oder durch bedeckende Exsudatmassen dem suchenden Spiegel entzogen. Und doch ist in solchen Fällen die Sicherung der Diagnose durch einen objektiven Nachweis sehr wertvoll, besonders da, wie u. a. verschiedene in der hiesigen Klinik beobachtete und von Brekle[1] beschriebene Fälle zeigen, durch einen rechtzeitigen Eingriff auch Augen, in welche kupferne Fremdkörper eingedrungen waren, erhalten werden konnten. Solche Erwägungen brachten mich auf den Gedanken zur Anwendung nachstehender Methode, mit der es, vorläufig wenigstens in gewissen Fällen, gelingt, metallische auch nichteiserne Fremdkörper im Innern des Auges nachzuweisen.

---

[1] Erfolgreiche Extraktion von Kupfersplittern aus dem Auge. Dissertation Tübingen, 1904.

Bei meinen Versuchen leitete mich der Gedankengang, daß die elektrische Leitfähigkeit der hier in Frage kommenden Gewebe so enorm viel höher ist als die Leitfähigkeit der Leiter erster Klasse, der Metalle, daß eine Änderung der Leitfähigkeit schon durch ein relativ kleines dazwischengeschaltetes Metallstückchen bei zweckmäßiger Anlegung der Elektroden herbeigeführt und durch entsprechende Versuchsanordnung nachweisbar werden müsse.

Um bei den schwachen Strömen, wie sie hier allein in Betracht kommen können, die bei jeder Berührung metallischer Elektroden mit feuchten Geweben so störende Polarisation nach Möglichkeit zu vermeiden, bediente ich mich eines Induktionsstroms nach der Methode, die Kohlrausch[1] zur Messung der elektrischen Widerstände von Leitern zweiter




Ordnung angegeben hat. Man benutzt hierzu eine Wheatstone'sche Brücke *AB* (s. Figur), die zwei parallel geschaltete Stromkreise *AWC* und *BWxC* in der auf der Figur angegebenen Weise miteinander verbindet. In dem einen Stromkreis befindet sich der bekannte Widerstand *W*, im anderen Stromkreis der unbekannte Widerstand *Wx*. In die beiden Stromkreise teilt sich der Wechselstrom der sekundären Spule des Induktionsapparates *I*, dessen primäre Spule von dem Element *E* gespeist wird. Mit den Endpunkten *A* und *B* des Meßdrahts der Wheatstone'schen Brücke ist das Telephon *T* verbunden. Stellt man nun den Schleifkontakt *C* der Brücke so, daß das Telephon schweigt, so verhält sich $Wx : W = b : a$. Läßt man nun den Schleifkontakt an dieser Stelle stehen und ändert den

[1] Das Leitvermögen der Elektrolyte, Leipzig, 1898. Siehe auch Ostwald-Luther, Physikochemische Messungen, 2. Aufl., S. 395 ff., wo auch die hauptsächlichsten Fehlerquellen besprochen sind.

Widerstand in einem der beiden Stromkreise nur um einen ganz kleinen Betrag, so ertönt das Telephon, das seither geschwiegen hatte.

Ich verwendete bei meinen Versuchen einen mir von dem Direktor des hiesigen physiologischen Instituts, Herrn Prof. Dr. von Grützner, in liebenswürdigster Weise zur Verfügung gestellten sehr praktischen und kompendiösen Widerstandskasten, bei dem die Schaltung in sehr einfacher und übersichtlicher Weise an den Klemmschrauben vorgedruckt ist und an dem man den gesuchten Widerstand in Ohm durch einfache Ablesung an der Skala der Brücke und Multiplikation dieser Zahl mit dem bekannten Widerstand erhält. Die Widerstände lassen sich durch Steckkontakte variieren. Als Induktionsapparat benutzte ich ein kleines Pariser Modell, dessen primäre Spule durch ein kleines Trockenelement gespeist wurde. Als Telephon eignet sich am besten ein einfaches Siemens'sches. Zweckmäßig ist es, bei den Versuchen das Telephon mit einem elastischen Band vor das eine Ohr zu binden und das andere Ohr mit irgend einem Stöpsel, Antiphon genannt, zu verschließen, damit man in der Bestimmung des Minimums nicht durch das Geräusch des Induktionsapparats gestört wird. Der bekannte Widerstand muß stets möglichst so gewählt werden, daß man mit dem Schleifkontakt sich nicht allzuweit von der Mitte des Meßdrahts entfernt, sonst bekommt man ein verwaschenes Minimum, und die Methode wird wenig zuverlässig.

Bei den enormen Widerständen der Gewebe, um die es sich hier handelt, und der relativen Kleinheit der in Betracht kommenden Metallstückchen ist natürlich nicht daran zu denken, einfach das Auge in einem Durchmesser als unbekannten Widerstand mittelst angelegter Elektroden einzuschalten. Es müssen vielmehr die Elektroden in relativ kleiner Entfernung voneinander angelegt werden, so daß als unbekannter Widerstand nur das kurze Stück Gewebe, das zwischen den beiden Elektroden liegt, in Betracht kommt.

Als Elektroden zum Anlegen an das Auge benutzt man zweckmäßig zwei stumpfe platinierte Kupfernadeln, nicht zu dünn, damit ihr Widerstand völlig außer Betracht bleiben kann. Die Elektroden sind gegeneinander isoliert in Glas oder Holz eingeschlossen, doch muß von beiden Nadeln ein ziemliches Stück über die Fassung heraussehen, damit sie nach Bedürfnis einander genähert und voneinander entfernt werden können. Kleine Kugeln an den Enden der Elektroden erwiesen sich mir als weniger praktisch. Hier ist auch gleich auf eine Fehlerquelle hinzuweisen: Die Elektroden müssen immer senkrecht aufgesetzt werden und dürfen nicht tief in die Bindehautflüssigkeit tauchen; auch darf, besonders bei Versuchen an herausgenommenen Augen, kein Druck mit den Elektroden ausgeübt werden, da man sonst irreführende Resultate erhält.

Wegen Herstellung und Lieferung des Instruments bin ich mit Universitätsmechaniker Fritz Köhler in Leipzig in Verbindung getreten.

Die praktische Anwendung des Apparates gestaltet sich also folgendermaßen: Man setzt den Induktionsapparat, den man auf einen hohen, gleichmäßigen, nicht schnarrenden Ton einstellt, in Betrieb, biegt die Elektroden in passende Entfernung zueinander (im Durchschnitt bei meinen Versuchen etwa 4 mm) und legt die Elektroden an irgend einen Teil der Sklera an, wo man den Fremdkörper nicht vermutet. Nun zieht man die entsprechenden Steckkontakte an dem Rheostaten, um einen bekannten Widerstand von entsprechender Größe einzuschalten, und stellt nun mittelst des Schleifkontakts auf dem Meßdraht der Wheatstone'schen Brücke die Stelle ein, wo das Telephon schweigt bezw. den leisesten Ton gibt. Daß man, um ein möglichst scharfes Minimum zu erhalten, den bekannten Widerstand so wählen muß, daß man sich mit dem Schleifkontakt möglichst in der Mitte des Meßdrahts bewegt, wurde schon oben angeführt. Hat man nun das Minimum eingestellt, wo das Telephon schweigt, so überzeugt man sich an verschiedenen anderen Skleralstellen, ob das Minimum für die betreffende Stellung der Elektroden zueinander (die nun nicht mehr bei demselben Versuch verändert werden darf) richtig bestimmt ist, indem man die senkrecht aufgesetzten Elektroden, ohne sie von der Sklera zu entfernen, auf dieser verschiebt. Hat man dergestalt das Minimum genau bestimmt, so sucht man nun die ganze zugängliche Sklera ab, immer mit dem Telephon am Ohr. Nähert man sich dem Fremdkörper, so ertönt das Telephon, und zwar um so lauter, je näher man dem Fremdkörper kommt. Am lautesten ist der Ton, wenn die beiden Elektroden den Fremdkörper an seinen Enden quasi zwischen sich fassen, von diesem nur durch die Sklera in möglichst senkrechter Richtung getrennt. Auf diese Weise kann man den Sitz des Fremdkörpers mit ziemlicher Genauigkeit bestimmen. Aus dem Gesagten ergibt sich schon, daß die Methode sich am besten eignet zum Nachweis solcher Fremdkörper, die der Wand des Augapfels unmittelaar anliegen oder wenigstens nicht allzuweit von derselben entfernt sind. Kupfer ist wegen der größeren Leitfähigkeit leichter und noch in kleineren Stücken nachzuweisen, als die andren Metalle. Nicht nachzuweisen sind mit diesem Apparate Fremdkörper, deren unmittelbar benachbarte Skleralpartien wegen ihrer Lage zu nahe am hinteren Pol die Anlegung der Elektroden unmöglich machen.

Nach Abschluß meiner Versuche habe ich in der Literatur nach ähnlichen Versuchsanordnungen gesucht und finde in Widmark's Mitteilungen aus der Augenklinik des Carolinischen Medicochirurgischen Instituts zu Stockholm, Heft 4, 1902, daß Jansson bereits in einem „Siderophon" genannten Instrument die Induktionselektrizität und das Telephon, allerdings in wesentlich andrer Anordnung, zum Nachweis metallischer Fremdkörper verwandte. Doch maß er nicht Widerstandsunterschiede, sondern die induzierende Wirkung des Fremdkörpers bei Annäherung mit dem Eisenkern seines Induktoriums und gebrauchte das Instrument, wie schon in dessen

Namen liegt, auch vorwiegend zum Nachweis von Eisen, wenngleich er gelegentlich angibt, auch bei Annäherung eines anderen Metalls, eines Ringes u. dergl. sei ein Ton im Telephon zu hören.

Nicht auf das lebende Auge, sondern zur Bestimmung der Leitfähigkeit des Humor aqueus, den er durch Punktion gewann, hat Niewerth (Diss. Rostock 1904) die Widerstandsmessung nach Kohlrausch in der Augenheilkunde verwendet und das Prinzip wie die dazu in Anwendung kommenden Apparate genau beschrieben. Sonst habe ich in der neueren Literatur nichts hierauf Bezügliches finden können.

Zu meinen Versuchen benutzte ich meist Schweinsaugen in frischem Zustand. Ältere oder in irgend einer Konservierungsflüssigkeit aufbewahrte Augen haben einen bedeutend größeren Widerstand. Als bekannten Widerstand brauchte ich bei Schweinsaugen 1100 Ohm, den höchstmöglichen des von mir verwandten Widerstandskastens. Dieser Widerstand war für die Cornea ungefähr richtig, für die Sklera etwas zu klein. Für Kaninchenaugen war dieser Widerstand ungefähr richtig. Menschliche lebende Augen haben einen etwas kleineren Widerstand. Man wird also für diese Zwecke in allen Fällen mit einem Widerstandskasten auskommen, auf dem Steckkontakte mit 500, 1000 und 2000 Ohm vorhanden sind. — Die Versuchsanordnung war sehr verschieden: teils brachte ich bei den sorgfältig präparierten frischen Schweinsaugen kupferne oder messingene Fremdkörper in die Vorderkammer — wobei aber der Humor aqueus nicht abfließen darf —, teils unter möglichst geringem Glaskörperverlust an die Innenwand der Sklera. Zu beachten ist hierbei, daß ein Druck mit den Elektroden auf den Augapfel nicht ausgeübt werden darf. Legt man die Elektroden so an, daß sie die Wunde in der Sklera, in welcher Glaskörper steht und aus der ein wenig Glaskörper herausdringt, zwischen sich fassen, so entsteht wegen des bedeutend kleineren Widerstands des Glaskörpers gegenüber der Sklera stets ein deutlicher Ton im Telephon, auch wenn kein Fremdkörper in der Nähe ist. Sehr hinderlich ist bei diesen Versuchen die sehr verschiedene Dicke der Schweinesklera an verschiedenen Stellen, so daß man gut tut, den Widerstand einer bestimmten Stelle zu messen, dann von der Gegenseite den Fremdkörper, z. B. den Kopf eines kleinen Messingnagels oder einen ähnlichen Gegenstand an die vorher gemessene Stelle hinzuschieben und nun die Elektroden wieder anzulegen. Beim Kaninchen und beim Menschen fallen diese Unterschiede weit weniger ins Gewicht.

Weitaus die zweckmäßigste Versuchsanordnung scheint mir folgende zu sein: Man macht an dem herausgenommenen frischen Schweinsauge eine typische Cyklodialyse nach Heine ohne Verletzung der Chorioidea und schiebt den kleinen flachen Fremdkörper dann in die vordere Kammer. So fließt weder Humor aqueus noch Glaskörper ab. Auf diesem Wege erhielt ich immer die besten und eindeutigsten Resultate.

Auch lebenden Kaninchen habe ich kupferne Fremdkörper ins Augeninnere und in die Vorderkammer gebracht und konnte mittelst des Metallophons, wie man dieses Instrument nennen kann, den Sitz des Fremdkörpers nach Heilung der gesetzten Wunde nachweisen, auch wo der Fremdkörper von Exsudat umschlossen und damit der direkten Untersuchung nicht mehr zugänglich war.

Schließlich konnte ich auch bei einem Patienten, bei dem das Vorhandensein eines Stückchens Messing im Augeninnern klinisch zu diagnostizieren war, den mutmaßlichen Sitz des Fremdkörpers mit dem obenbeschriebenen Apparat nachweisen. Leider mißlang ein Extraktionsversuch: An der gefundenen Stelle fand sich ein Abszeß, der aber der Pinzette stets auswich und aus dem ein Fremdkörper nicht zu entfernen war. Nachdem die Wunde in der Sklera wieder geschlossen war, gab sich der Fremdkörper wieder an der alten Stelle zu erkennen. Beweisend ist der Fall natürlich nicht. Seither ist kein geeigneter Fall von metallischem nichteisernem Fremdkörper im Augeninnern mir zur Beobachtung gekommen.

Noch möchte ich bemerken, daß bei Anwendung des Instrumentes aufs lebende menschliche Auge ganz besonders schwache Ströme angewandt werden müssen, besonders wenn man nicht in Narkose, sondern in Kokainanästhesie untersucht, weil sonst die Anlegung der Elektroden sehr schmerzhaft ist, und auch unwillkürliche Zuckungen der Lidmuskulatur auftreten. Eventuell muß der primäre Strom, oder der sekundäre, ehe er sich in die beiden Stromkreise teilt, durch einen Rheostaten im Nebenschluß entsprechend abgeschwächt werden.

Ich betrachte die Versuche durchaus noch nicht als abgeschlossen, doch scheint mir der betretene Weg gangbar, und ich zweifle nicht, daß durch Verbesserungen noch eine wesentliche Verfeinerung des Instruments möglich ist. Äußere Gründe, die mir in nächster Zeit ein Weiterarbeiten an dieser Sache nicht ermöglichen, zwingen mich, schon jetzt das bisher Gefundene zu veröffentlichen.

Meinem verehrten Chef, Herrn Prof. Dr. Schleich, sowie dem Direktor des physiologischen Instituts, Herrn Prof. Dr. von Grützner, sage ich auch an dieser Stelle für ihre freundliche Unterstützung und ihr stetes Interesse meinen besten Dank, nicht minder auch dem Assistenten am physiologischen Institute, Herrn Dr. Basler.

---

# Klinische Beobachtungen.

## Eine seltene Orbital-Verletzung.

Von J. Hirschberg.[1]

M. H. Am Vormittag des 9. Februar d. J. wurde mir von der neuen Maschinenbauer-Krankenkasse ein 19jähriger Arbeiter (W. S.) zur Aufnahme gesandt. Derselbe hatte tags zuvor, und zwar um $2^1/_2$ Uhr nachmittags, sein rechtes Auge verletzt, beim Legen von Eisenbahn-Schienen. Mit einem großen Hammer hatte er auf einen Aufsatz-Hammer geschlagen, der einen Keil unter eine zu niedrige Schiene treiben sollte: bei dem starken Zuschlagen flog ein Splitter von seinem Hammer ab, und gegen sein rechtes Auge. Sofort fiel er um, war jedoch nicht ohnmächtig; wurde in die Fabrik getragen, ausgewaschen und eingeträufelt und etwas später auch ärztlich sondiert und verbunden.

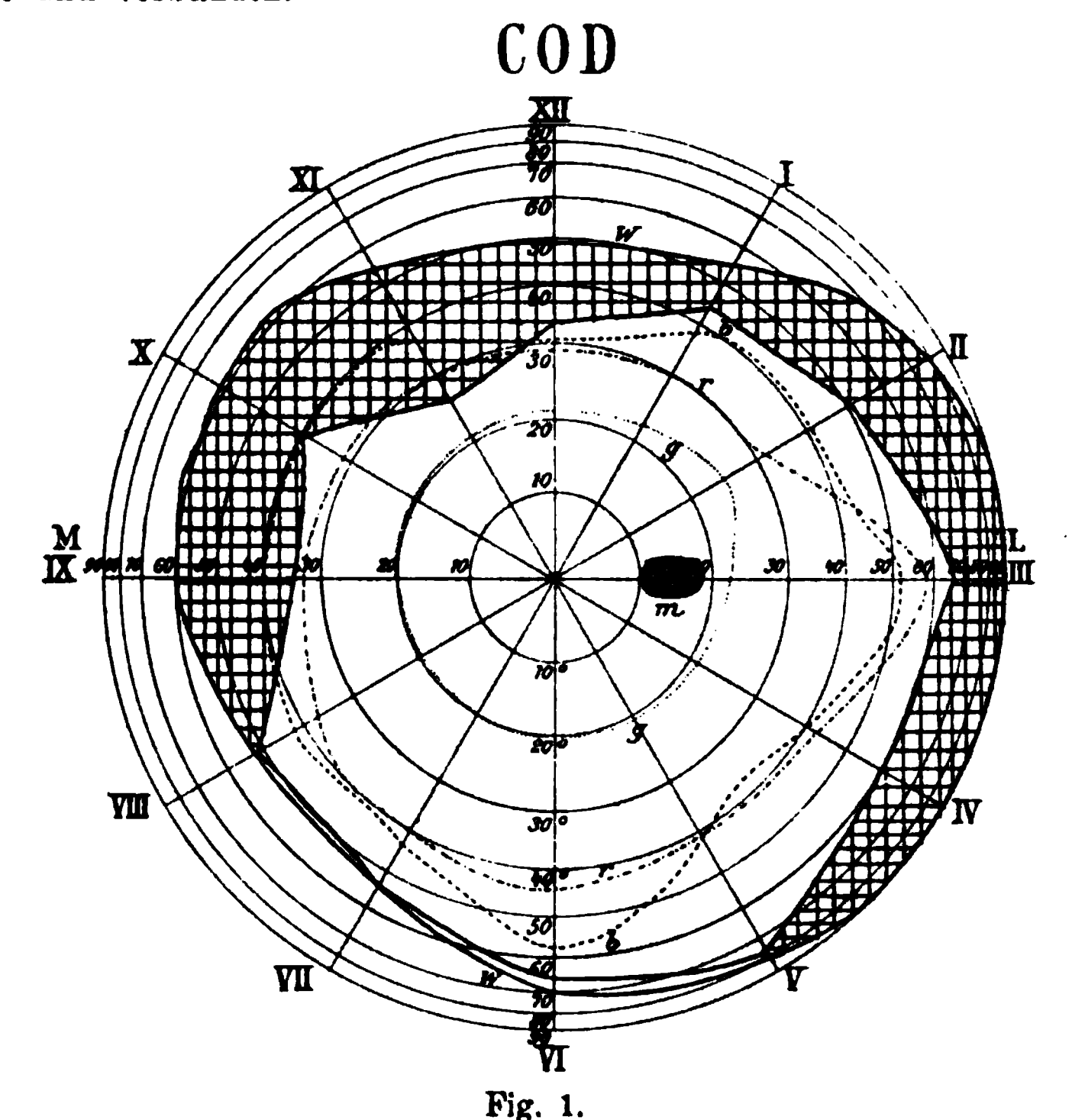



Fig. 1.

Ich fand nun den rechten Augapfel weit vorgetrieben und fast unbeweglich. Nur nach unten und nach oben war eine geringe Drehung möglich; die Seitwärtsbewegung nach der Nase wie auch nach der Schläfe zu war völlig aufgehoben. Dabei hängt das Oberlid herab, die Pupille ist stark erweitert (auf 8 mm) und starr. Am unteren Lid sitzt, etwa 3 mm unterhalb des freien Randes, an der Grenze zwischen dem nasalen und dem mittleren Drittel, eine schräg gestellte, durchbohrende Hautwunde von etwa 4 mm

[1] Nach einem in der Berliner ophthalm. Gesellschaft am 15. März 1906 gehaltenen Vortrag.

Länge, darin ein Tampon. Die Augapfel-Bindehaut ist unten von einem Bluterguß emporgehoben, aber nicht durchbohrt. Die Sehkraft des verletzten Auges ist stark herabgesetzt, auf $^{1}/_{15}$ (Finger auf 4 Meter); das Gesichtsfeld außen, oben und innen etwas eingeengt. (Vgl. Fig. 1.)

Die Spannung des Augapfels ist normal, die brechenden Teile desselben vollkommen klar. Der Sehnerven-Eintritt gut sichtbar, seine Grenze ein wenig verwaschen; die Netzhaut-Blutadern ein wenig erweitert, die Schlagadern nicht auffallend verengt. Innen-unten in der Peripherie sieht man eine ausgedehnte Netzhaut-Trübung mit kleinen Blutungen. Ein Fremdkörper im Augen-Innern ist nicht zu entdecken.

Die Sideroskopie zeigt maximalen Ausschlag nasenwärts und unten auf der Lederhaut, geringeren auf der Nasenhäfte der Hornhaut, gar keinen auf der Schläfenhälfte und im oberen Viertel der Lederhaut. (Vgl. Fig. 2.)[1]

Somit nehme ich Eindringen eines großen Eisensplitters in die Orbita an. Derselbe muß sofort entfernt werden, da einerseits seine Beschmutzung mit Erde die Gefahr des Tetanus in sich birgt, andrerseits seine Größe durch nachfolgende Entzündung den Sehnerven vernichten könnte. Sofort

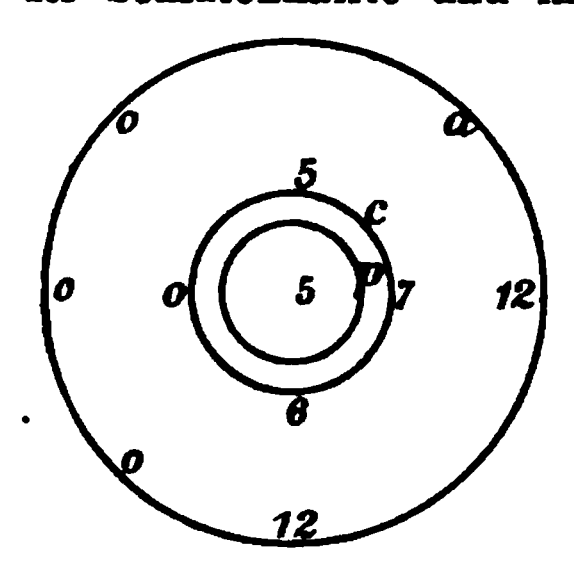



Fig. 2.





Fig. 3. Fremdkörper in natürlicher Größe.

schreite ich zur Magnet-Operation. Der lange, kegelförmige Ansatz (Nr. 2) des großen Handmagneten wird vorsichtig durch die Wunde des Lids in die Tiefe geführt: augenblicklich hört man einen Klick und fühlt Anziehung, während der Verletzte einigen Schmerz angibt. Der Splitter wird nach vorn gezogen, kann aber nicht austreten, da zwei breite, wagerechte Bindegewebs-Stränge, zwischen denen die gleichfalls wagerechte Eingangspforte sich befindet, Widerstand leisten. Mit der Schere wird also das untere dieser beiden gespannten Bänder durchtrennt. Dann wird das kurze und kräftige Ansatzstück (Nr. 1a) genommen. Bei geringem Eindringen zieht er den Splitter so weit hervor, daß man bequem in der Wundöffnung mit einer Pinzette nachfassen und den Splitter herausbefördern kann. Derselbe sieht fast so aus, wie die verdickte Schuppe eines Schuppenpanzers und hat an dem einen Ende eine ganz scharfe, schneidende Kante. Die Länge mißt 12, die Breite 9, die größte Dicke 3 mm; das Gewicht beträgt nicht weniger als 780 mg. (Vg. Fig. 3). Nunmehr wird die tiefe und buchtige Wunde mit sterilisierter physiologischer Kochsalz-Lösung sehr sorgsam ausgespült und eine frisch bereitete Jodoform-Wieke eingelegt, und darüber ein Verband befestigt.

Am folgenden Tage sieht die Wunde vortrefflich aus. Es besteht kein Schmerz. Das Auge ist noch vorgedrängt. Der Sehnerv zeigt keine Schwellung. Die Netzhaut-Trübung ist ziemlich geschwunden. Die Tamponade wird täglich erneuert.

Die Heilung ging gut vonstatten. Der Augapfel trat bald in die Augenhöhle zurück. Die Sehkraft nahm zu. Nur blieb Pupillen-Erweiterung (nebst Accommodationslähmung) und Beschränkung der Seitwärtsbewegung.

---

[1] *a* Äquator, *c* Hornhaut-Rand, *p* Pupillen-Rand. Die Zahlen bedeuten die Grade der Ablenkung.

Am 22. Februar sah das verletzte Auge schon wieder $^5/_{15}$ und hatte nur außen-oben noch eine geringe Gesichtsfeld-Beschränkung. Diese entspricht einem halben Dutzend kleiner Aderhaut-Risse, welche jetzt an Stelle der früheren traumatischen Netzhaut-Trübung deutlich geworden sind, und in deren Bereich eine zarte Blut-Färbung der Netzhaut zu beobachten ist. Fig. 4

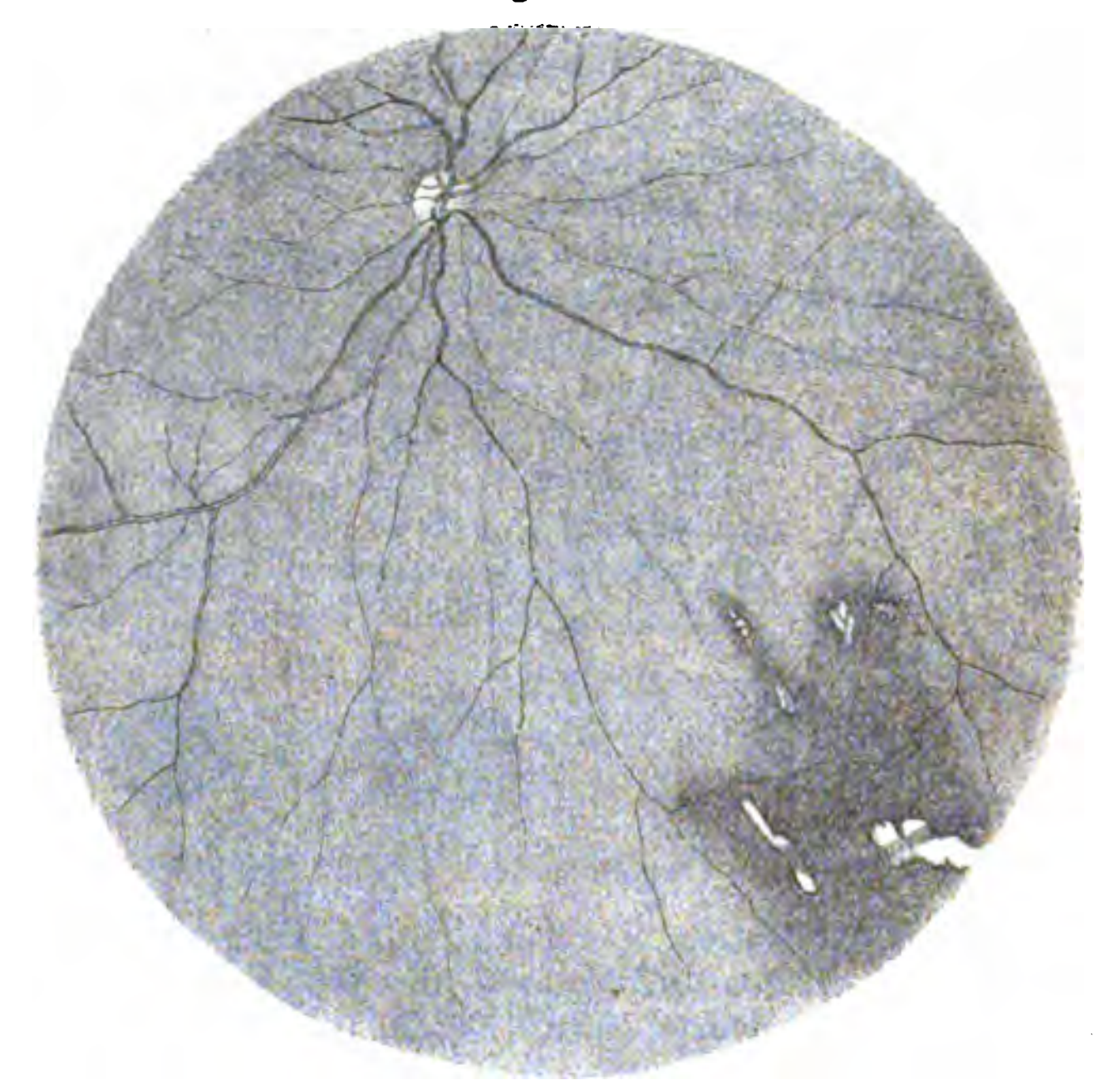
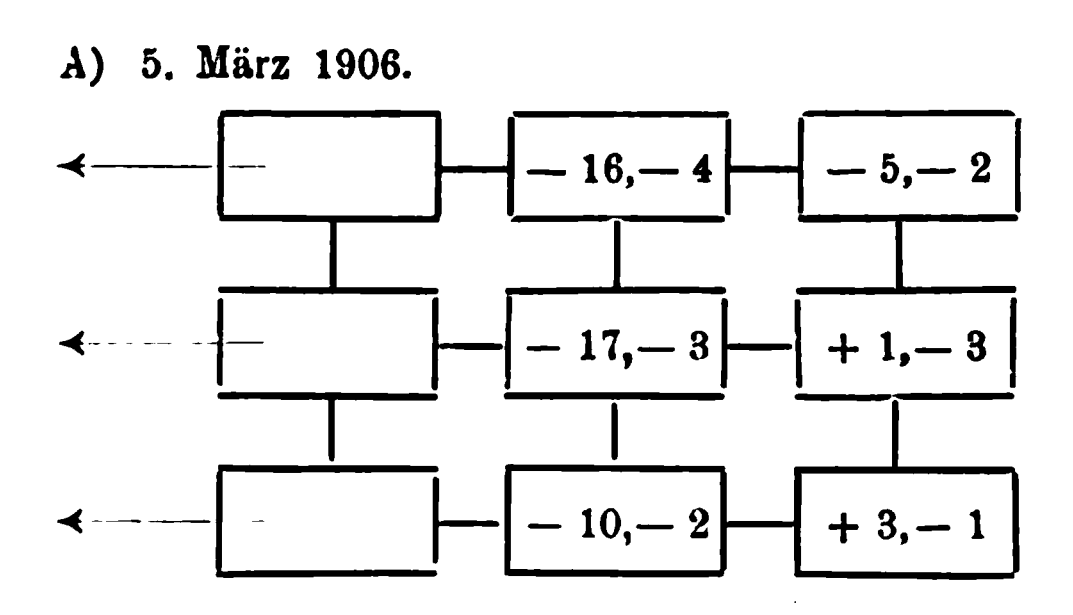


Fig. 4.

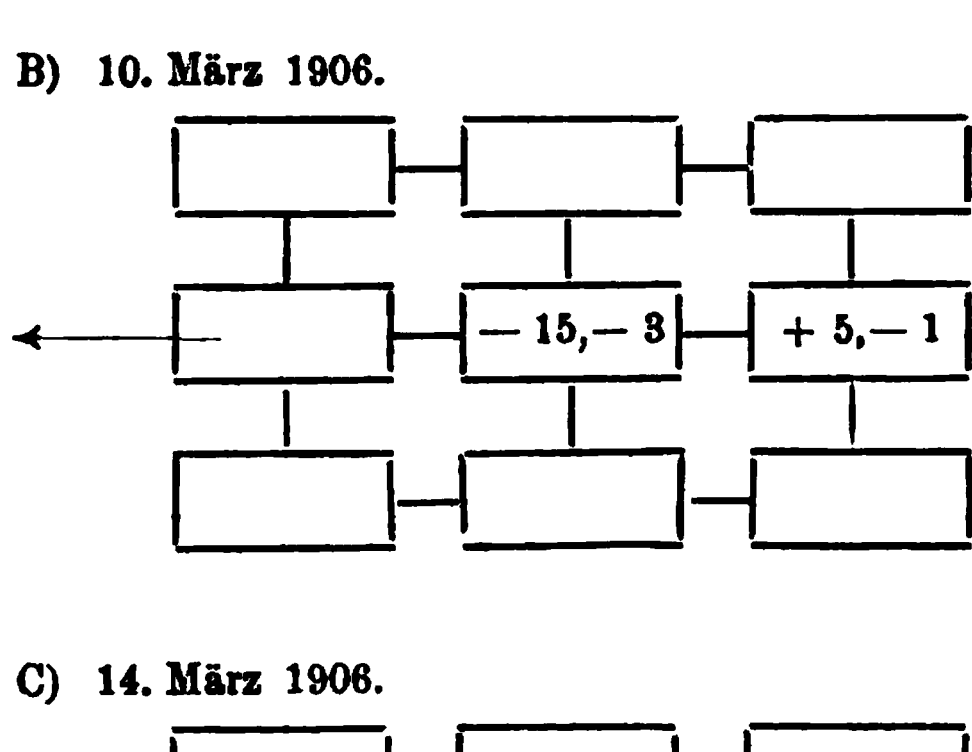
gibt das aufrechte Netzhautbild. Ich verdanke diese Zeichnung meinem ersten Assistenten, Herrn Dr. Fehr. Ein inselförmiger Gesichtsfeld-Ausfall, welcher oberhalb des Fixierpunktes in den letzten Tagen, neben centraler Sehschärfe $= {}^5/_7$ und normalen Außengrenzen, nachweisbar geworden (vgl. Fig. 5), läßt sich nicht auf einen entsprechenden Herd in der Netzhaut beziehen, sondern dürfte eher von einer teilweisen Verletzung (Schädigung) des makulären Sehnervenbündels herrühren; im aufrechten Bilde erscheint jetzt die makuläre Hälfte des Sehnerven-Eintritts deutlich abgeblaßt.

Mit dieser Besserung der Sehkraft hat sich auch Doppeltsehen eingestellt. Die Messung an meinem Blickfeldmesser ergab die folgenden Zahlen:

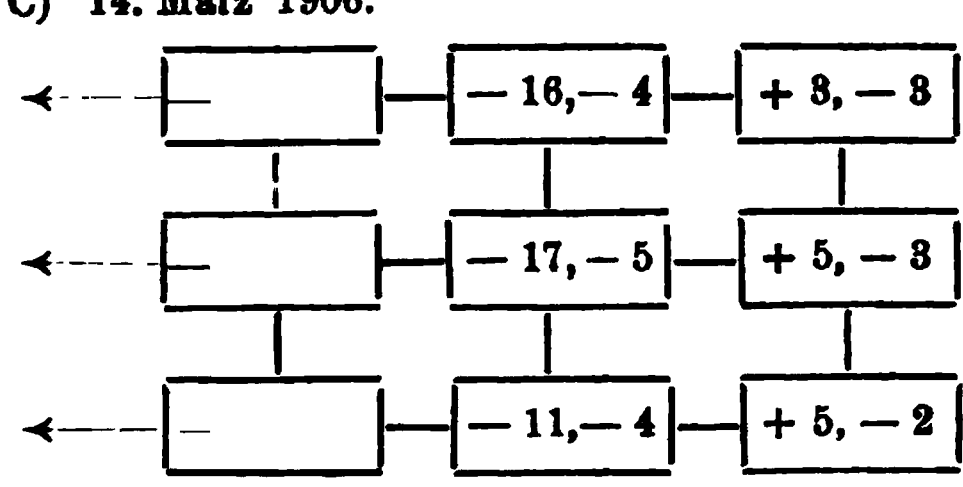
A) 5. März 1906.



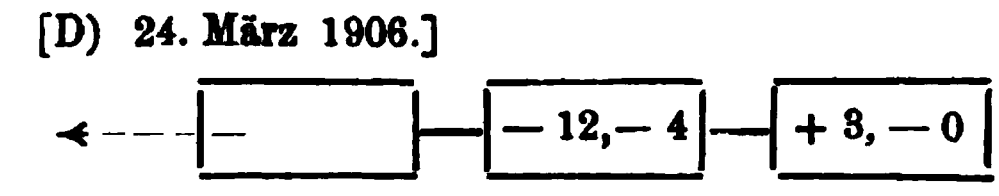
B) 10. März 1906.




C) 14. März 1906.




[D) 24. März 1906.]




←— Der Pfeil bedeutet, daß hier das 2. Bild über die Grenze des Apparates hinausfällt.

Natürlich sind die Doppelbilder gekreuzt, mit starkem Seiten- und geringem Höhen-Abstand. Nur ganz nach rechts herüber macht der Ausfall des Abducens sich geltend; dort sind die Doppelbilder gleichnamig. Die Abduction und Adduction ist spurweise wiedergekehrt. Die Pupille ein wenig enger geworden.

M. H. Unter meinen 340 Magnet-Operationen ist dies der einzige Fall, wo ich aus der Orbita einen Eisensplitter entfernt habe.[1] Auch in der Literatur habe ich einen ähnlichen nicht gefunden. Das so sorgsame Werk von Praun bringt lediglich den allgemeinen Satz:

„Gewerbliche Verletzungen der Orbita durch abspringende Metall-Teile sind relativ selten und kommen noch am häufigsten durch Steinsplitter bei Dynamit-Explosionen vor.“ Es ist ja auch klar, daß eine sehr große Gewalt dazu gehört, um ein solches Eisenstück durch das Lid hindurch weit in die Orbita hineinzutreiben.

Der Splitter hat bei seinem Eindringen auf den unteren-inneren Teil der Äquatorial-Gegend des Augapfels einen starken Druck ausgeübt. Das beweisen die Aderhaut-Risse, welche an der Stelle der ursprünglichen traumatischen Netzhaut-Trübung zutage getreten sind. Er hat auch auf den Sehnerven-Stamm eingewirkt; das beweist die ursprünglich so starke Seh-

[1] Kleine, reizlos eingeheilte läßt man besser drin.

störung, der schließlich zurückbleibende inselförmige Ausfall im Gesichtsfeld und die Abblassung der makulären Hälfte des Sehnerven-Eintritts.

Auch die Lähmung des inneren graden Augenmuskels könnte man durch direkte Verletzung des betreffenden Nerven-Astes vom Oculomotorius erklären. Dagegen muß die Lähmung des Abducens und des Schließmuskels der Pupille wohl auf Blutung auf die Orbita bezogen werden. Möglicherweise ist hier noch einige Besserung zu erwarten.[1] Daß die sofortige Ausziehung des

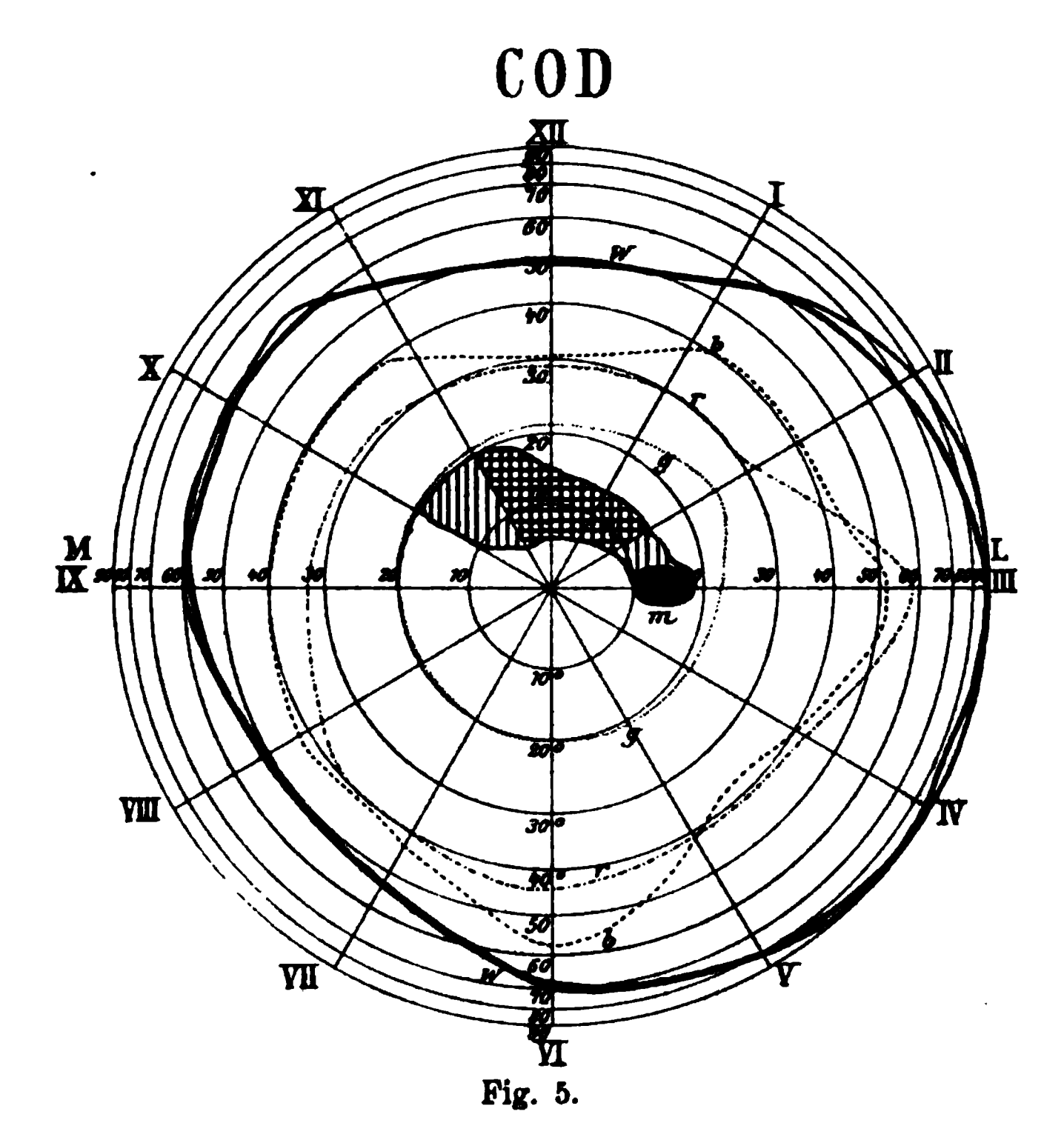



Fig. 5.

Fremdkörpers und Ausspülung der Wundhöhle geboten war, unterliegt keinem Zweifel. Die Zahl der Tetanus-Fälle nach Verletzung der Orbita ist gar nicht so ganz unbedeutend. Wir haben ja erst neulich von einem neuen Fall derart vernommen.[2] In meinem Fall lag die Gefahr besonders nahe, denn in den oberflächlichen Erdschichten findet sich der Tetanus-Bazill; und auf der Strecke war ein Keil unter eine Eisenbahnschiene getrieben worden, als die Verletzung der Orbita erfolgte.

Aber selbst, wenn ich hiervon absehe, war das Zurückbleiben eines so großen, scharfrandigen Eisensplitters in der Orbita keineswegs frei von weiteren Bedenken. Das Operations-Verfahren war einfach und die Heilung ist ganz glatt vonstatten gegangen.

[1] Diese ist schon (bis 7. April 1906) eingetreten.
[2] Geh. Med.-Rat von Michel, Oktober-Sitzung der Berliner ophth. Gesellschaft.

# Unser Büchertisch.

## Neue Bücher.

1) Transactions of the Section of Ophthalmology of the American Med. Associat. at the 56 annual session held at Portland, Ore., July 11 to 14, 1905.

Ein stattlicher Band von 349 Seiten, vorzüglich ausgestattet, mit reichem Inhalt, dessen Studium auch unsren Lesern zu empfehlen ist. Ein kurzer Bericht über diese Sitzung ist in unsrem März-Heft 1906 erschienen. Sehr angenehm ist auch (S. 338—345) eine Liste derjenigen Mitglieder der Amerik. Ärzte-Gesellschaft, welche Augenärzte sind oder für Augenheilkunde sich besonders interessieren, nebst ihren Wohnungen. Wer ein kurzes Referat gelesen, wünscht gelegentlich einen Sonder-Abzug des Originals: mit Hilfe dieser Liste wird es leichter sein, ihn zu erlangen.

2) Optische Hilfstafeln, Konstanten und Formeln für den Optiker und Augenarzt von Sylvanus P. Thompson, D. Sc., F. R. S. Autorisierte deutsche Ausgabe von Dr. A. Miethe, Prof. an der Techn. Hochschule zu Berlin, und Ch. Th. Sprague, B. Sc., Dr. phil. Halle a. S., Wilhelm Knapp, 1905. (147 S.).

Dem Verf., der an der Technischen Hochschule zu London Physik lehrt, verdanken wir schon ein sehr nützliches, aber wie es scheint, bei uns wenig bekanntes Werk, über den Elektromagneten, das 1894 (in deutscher Übersetzung von Grawinkel) bei dem gleichen Verleger erschienen ist. Das neue Werk entspricht einem wirklichen Bedürfnis. Maß und Zahl sind unentbehrlich für den heutigen Gelehrten, ebenso Tabellen zur Erleichterung und Abkürzung der Rechnung. Wir haben ja schon z. B. das Taschenbuch der Mathematik von Ligowski, die Daten und Tabellen von Vierordt, den Kanon der Physik von Auerbach: jedes dieser Werke ist sehr nützlich, aber das Werk von Thompson übertrifft sie alle an Reichhaltigkeit und praktischer Brauchbarkeit für unser Sonderfach.

Zuerst kommen mathematische Tabellen, Quadrate, Kuben, Wurzeln, Reziproke, reziproke Quadrate und Logarithmen der Zahlen von 1—200, vierstellige Logarithmen von 10—100, Tangenten usw. Dann folgen physikalische Daten, Wellenlängen und Schwingungszahlen des Lichts, optische Konstanten der gebräuchlichsten Gläser, Berechnung von Linsen, auch cylindrischen und toroïdalen, Prismen, Aberrationen usw. Mit Hilfe dieses Werkes werden die Augenärzte ihre Rechen-Arbeit rascher, leichter und richtiger auszuführen imstande sein.

3) Die für den Arzt als Gutachter auf dem Gebiet der Unfall-Versicherung in Betracht kommenden gesetzlichen Bestimmungen und wichtigen Entscheidungen des Reichs-Versicherungs-Amtes mit besonderer Berücksichtigung augenärztlicher Fragen zusammengestellt von Dr. Junius, Magdeburg. Berlin, Karger, 1906. Beilageheft zur Zeitschr. f. Augenheilk. XV. Das Büchlein ist brauchbar, aber die Zahl der veröffentlichten augenärztlichen Obergutachten (drei) scheint mir viel zu gering.

*4) Graefe-Saemisch, 102. Lieferung. Abriß der Brillenkunde, von E. H. Oppenheimer in Berlin.

*5) Das Schielen, Ursache, Folgen, Behandlung, von Prof. Dr. Wilhelm Schoen in Leipzig. Mit 11 Figuren im Text. München 1906, J. F. Lehmanns Verlag.

*6) Das Melanosarkom als einzige Sarkom-Form des Uvealtraktus. Eine pathologisch-anatomische Abhandlung von Dr. Franz Schieck, Privatdozent und Oberarzt der Augenklinik zu Göttingen. Mit 35 Abbildungen im Text und 18 Figuren auf den Tafeln I—III. Wiesbaden, Bergmann, 1906.

*7) Dell' Ectropion uveae congenitum, Dott. Prof. C. Gallenga. (Estratto dall' Archivio di Ottalm. XIII.)

---

## Gesellschaftsberichte.

### 1) Berliner Ophthalmologische Gesellschaft, 1906.

Sitzung vom 15. März 1906.

Vorsitzender: Herr v. Michel. Schriftführer: Herr Wertheim.

1) Der Kassenführer erstattet den Kassenbericht.

2) Der bisherige Vorstand wird durch Zuruf wiedergewählt.

3) Herr Ginsberg: Über die sog. Drusen der Glaslamelle und über Ret. pigmentosa.

Unter Vorlegung von Präparaten und Abbildungen führt Vortr. aus, daß, entgegen der ziemlich allgemein geltenden Ansicht, bei den beiden Prozessen das uveale Gefäßsystem ganz normal sein kann und ätiologisch nicht in Frage kommt.

Die Drusen sind als Cuticularbildungen des Pigmentepithels anzusehen (H. Müller). Solche Abscheidungen kommen auch, nur in andrer Form, vor, wenn die Epithelien von ihrer Unterlage gelöst, gesondert oder in die Retina gelangt sind.

Die Cuticularbildungen zeigen sich im Beginn als kleine weiche Verdickungen der inneren Glashautlamelle unter intaktem Epithel; letzteres wird erst über größeren verdünnt. Beim Wachstum werden die Verdickungen zu Hügeln oder zu mehr kugligen Gebilden, wobei an der Basis oft Verschmälerung, sogar Lösung des Zusammenhanges mit der Vitrea entstehen kann.

Benachbarte Drusen können verschmelzen, unter Einschließung von sie überziehendem Pigmentepithel resp. Pigment.

Bei pathologischen Prozessen kommt es zur Abscheidung von kugligen, klumpigen und streifigen Formen, sowohl auf der Vitrea als auch in der Retina.

Nicht selten nehmen die Abscheidungen Elastinfärbungen elektiv an, wobei die Intensität der Färbung von der Oberfläche nach der Basis zu abnimmt.

Ein Fall, bei welchem klinisch in einem Auge einige periphere Netzhaut-Gefäße streckenweise schwach pigmentirt waren, zeigte über einem solchen Gefäß an umschriebener Stelle Wucherung des Pigmentepithels (wobei das Pigment viel dunkler war als das normale) zu mehreren Schichten, zwischen denen Lamellen elastoider Substanz lagen. Hier war die Retina von Pigmentmassen durchsetzt, ebenso zum Teil die Gefäßwand. Depigmentierte Schnitte zeigten, daß das Pigment größtenteils in eckigen Zellen lag, die sowohl als Pigmentepithelien oder mit Krückmann als Gliazellen anzusprechen sind. — Auch in diesem Fall war die Aderhaut vollkommen normal.

Beide Augen eines auch klinisch untersuchten typischen Falles von Ret.

pigmentosa (der an Tuberkulose starb,) zeigen mit Ausnahme der Maculae und der vordersten Partien das Neuro-Epithel im ganzen Umfang der Retina bis auf Spuren geschwunden, die innere Körnerschicht verschmälert und aufgelockert, die ganze äußere Netzhautpartie von der inneren Körnerschicht an in ein markiges, mit unregelmäßigen, meist sehr großen Kernen durchsetztes Gliagewebe umgewandelt. Gliafasern sind vielfach über die Lim. ext. hinausgewandert; dazwischen finden sich hier und da Reste von Stäbchen und Zapfen. Die inneren Schichten ziemlich normal, abgesehen von den starken Gefäßveränderungen (Homogenisierung der Wand, Pigmentierung usw.). Die Pigmentierung, wie gewöhnlich, am Äquator am stärksten.

Bau der Maculae normal bis auf das Neuro-Epithel, welches nur aus einer einzigen Reihe dicht an der Lim. ext. gelegener Kerne mit plumpen Zapfen besteht. Nahe der Ora serrata sind stellenweise die Schichten, wenn auch verschmälert, zu erkennen.

Pigment-Epithel größtenteils verändert, pigmentarm bis pigmentfrei, auch die Pigmentmoleküle selbst vielfach abnorm, dunkler, größer, verklumpt. Drüsenbildung und Wucherungen sehr spärlich.

Opticus zeigt nur geringen Markschwund einiger peripherer Bündel. Chorioidea: bezirksweise leichte Vermehrung des Bindegewebes unter Verringerung der Capillaren, aber zum größten Teil ganz normal.

Als Komplikationen sind anzusehen: beiderseits mäßige herdförmige Infiltrationen der Aderhaut mit Rundzellen und spärlichen epitheloiden Zellen in der Nachbarschaft der Papille, in einem Auge ein verkäster Tuberkel mit Riesenzellen und Tuberkelbazillen. Ferner in einem Auge typische Lochbildung der Macula, genau wie bei der traumatischen (Haab).

Da in der Lokalisation und Intensität zwischen den Veränderungen der Retina und der Aderhaut absolut keine Beziehung besteht, vielmehr die schwersten Netzhautveränderungen oft, auch am Äquator, über großen Strecken normaler Aderhaut sich finden, so kann eine Zirkulationsstörung in der letzteren nicht als Ursache für die Retinal-Affektion in Betracht kommen, zumal bei viel ausgedehnterem Schwund der Capillaren (z. B. Nephritis, alte Glaukomaugen usw.) das Neuro-Epithel intakt zu bleiben pflegt.

Ebensowenig reichen die Aderhautveränderungen zur Erklärung der schweren Schädigung des Pigment-Epithels aus. Für diese kommen in Frage chemische Vorgänge bei der Resorption der Zerfallsprodukte von Stäbchen und Zapfen, sowie mechanische Alterationen durch das die Limitans überwuchernde Gliagewebe.

Da das Neuro-Epithel in weitester Ausdehnung verändert ist, so ist hier wohl die primäre Affektion zu suchen. Wahrscheinlich handelt es sich um eine mangelhafte Ausbildung desselben, so daß es der funktionellen Inanspruchnahme nicht gewachsen ist und allmählich zugrunde geht.

Für eine Mißbildung spricht auch der Befund an den Maculae, sowie das häufige Vorkommen andrer Bildungsfehler, im vorliegenden Fall Hypoplasie der Hoden.

4) Herr J. Hirschberg: Ein Fall von Verletzung der Orbita. (Siehe dieses Heft, S. 106.)

5) Herr H. Feilchenfeld: Eine fernere Beobachtung von Augenmuskellähmung nach Lumbal-Anästhesie.

Am 12. Tage nach der Stovaïn-Injektion trat Lähmung des linken Abduzens auf. Dies ist der dritte beobachtete Fall (2 vom Vortr., 1 von Adam). Außerdem beobachtete Loeser Lähmung des linken Trochlearis nach Novo-

caïn. Offenbar liegt eine verschiedenartige Elektivität der verwandten Stoffe zugrunde. Eine ähnliche Differenz in der Elektivität zwischen Cocaïn und Stovaïn hat Finkelnburg mitgeteilt (Münch. med. Wochenschr. 1906, Nr. 9), so daß dieses also nichts auffälliges hat. Ebensowenig auffällig ist die lange Latenz-Zeit, welche zwischen Injection und Auftreten der Lähmung verging. Auch Trautenroth (Deutsche med. Wochenschr. 1906, Nr. 7) unterscheidet zwischen den allgemeinen Intoxikations-Erscheinungen, welche unmittelbar nach der Injektion auftreten, und den auf isolierter Meningitis oder Wurzelneuritis beruhenden, welche er auf eine chemische Alteration zurückführt und die erst nach 14 Tagen sich eingestellt haben. Eine ähnliche Latenz-Zeit hat die Augenmuskellähmung nach Diphtherie. Herrn Prof. Israel danke ich für die Erlaubnis, den Fall hier mitteilen zu dürfen.

6) Herr Kowalewski: Familiäre Opticus-Atrophie (Krankenvorstellung). Unter den erblichen Augen-Erkrankungen nimmt die auf congenitaler Anlage basierende Opticus-Atrophie seit der grundlegenden Darstellung dieses seltenen, in seiner Entwicklung sowohl als in seinem Verlauf eigenartigen Krankheitsbildes durch Leber im Jahre 1871 eine gesonderte Stellung ein. Nach den bisher beobachteten Fällen — es liegen etwa 40 Publikationen über 70 Familien vor — beginnt die Krankheit plötzlich mit einer Abnahme der Sehschärfe auf Finger in 1—4 m. Stets sind beide Augen befallen mit einem zeitlichen Zwischenraum von einigen Tagen bis zu $1^1/_2$ Jahren. Der Augenhintergrund ist anfangs normal, oder es besteht eine leichte Neuritis optica. Bereits nach einigen Wochen blaßt die Papille ab, besonders in ihrer temporalen Hälfte (papillo-maculares Bündel), um schließlich das typische Bild einer Sehnerven-Atrophie anzunehmen.

Charakteristisch ist das Verhalten des Gesichtsfeldes; ein absolutes oder relatives centrales Skotom gehört zu der Regel. Die Grenzen sind normal oder nur wenig eingeschränkt, Farbenunsicherheit besteht auch in der Peripherie vielfach.

Das Leiden entwickelt sich in der Regel einige Jahre nach eingetretener Pubertät um das 20. Lebensjahr; der Ausgang ist nicht gleich, meist bleibt die Sehschärfe und das centrale Skotom stationär, jedoch kommt auch Verbesserung auf ein Drittel einerseits, vollständige Erblindung andrerseits vor. In derselben Familie pflegt der Verlauf des Leidens gleichartig zu sein. Von seiten des Cerebrospinal-Nervensystems sind schwere Störungen, Epilepsie, Geisteskrankheiten usw. sehr selten; leichtere, Migräne, Schwindel, Herzklopfen, häufig beobachtet worden. Die erbliche Übertragung erfolgt durch die weiblichen Familienmitglieder auf die männlichen Kinder, während diese wiederum gesunde Nachkommen zeugen. Über Ätiologie und Wesen des Krankheitsbildes herrscht wegen des bisherigen Fehlens von einschlägigen Sektionsbefunden völliges Dunkel.

Unter den aufgestellten Hypothesen verdienen die Annahme abnormer Wachstumsverhältnisse der den Canalis opticus umgrenzenden Schädelknochen und die einer Degeneration des papillo-macularen Bündels infolge Überfunktion bei neuropatisch veranlagten Individuen (Edinger) Beachtung. Die Behandlung verspricht wenig Erfolg. Im Vordergrund der angeführten Mittel stehen: Inunktionskur, Jodkali, Strychnin-Injektion und Sympaticus-Galvanisation.

Von den beiden vorgestellten Geschwistern führt die ältere, 35 Jahre, den Beginn des Leidens auf das 25. Lebensjahr zurück, will stets bis auf

eine geringe Kurzsichtigkeit gesund gewesen sein, auch während der 7jährigen Ehe, welche kinderlos geblieben ist.

Befund am 20. Juli 1905:

Beiderseits mac. corn. centrales.

Skiask.: rechts: — 8 ◯ cyl. 2,0 Achse horizontal, links: — 0,6 dioptr.

Funktion: rechts: — 6 Finger in 1 m, links: — 6 Finger in 1 m.

Ophthalm.: Beiderseits con. temporalis, Atrophia nervi optici.

Gesichtsfeld: Relatives centrales Skotom von 15° um den Fixierpunkt, Grenzen normal.

Farbenempfindung: rechts: im Skotom nur für Rot und Blau normal, in der Peripherie für alle Farben; links: überall normal.

Cerebrospinal-Nervensystem gesund.

Der Bruder, 21 Jahre, im Frühjahr 1905 mit normaler Sehschärfe militärtauglich befunden, bemerkte Mitte Juni ohne vorherige Beschwerden plötzlich Nebel vor beiden Augen und starke Abnahme seines Sehvermögens.

Befund am 12. Juli 1905:

Asymmetrischer Schädelbau, beiderseits geringer Exophthalmus, hervorgerufen durch eine Seichtheit der Augenhöhle, Nystagmus horizontalis, besonders beim Blick nach rechts. Lues sowohl, als Mißbrauch von Tabak und Alkohol werden negirt.

Skiask.: Beiderseits — 1,5 dioptr.

Funktion: Beiderseits S = Finger in 4 m, Gläser bessern nicht.

Ophthalm.: Beiderseits Atrophia nervi opt., besonders der temporalen Hälfte.

Gesichtsfeld: Absolutes centrales Skotom von 25° um den Fixierpunkt, Grenzen normal.

Farbenempfindung außerhalb des Skotoms normal.

Die von Prof. Dr. Oppenheim und Privatdozent Dr. Cassirer vorgenommene Untersuchung des Cerebrospinal-Nervensystems ergab außer dem beiderseitigen Nystagmus eine Verstärkung des linken Kniephänomens und einen geringen Grad von Tremor in den linksseitigen Extremitäten. Ein 6monatlicher Gebrauch von Jodkali, sowie eine 6wöchentliche Schmierkur haben keine Veränderung hervorgerufen, hingegen wurde nach 20 Strychnin-Injektionen eine Verbesserung der Sehschärfe auf $^1/_{10}$ konstatiert.

Das dritte noch lebende Kind, 26jähriger Kellner, ist ebenso wie das Elternpaar gesund, alle drei haben normale Sehschärfe.

Beiderseitige Neuritis optica mit sekundärer Atrophie ist ferner bei dem vierten, an Wassersucht gestorbenen Kinde im Jahre 1889 von Dr. G. Gutmann diagnostiziert worden. Der junge Mann erkrankte im Alter von 20 Jahren unter den gleichen Erscheinungen wie seine Geschwister, seine Sehschärfe sank in 3 Tagen auf $^1/_2$—1 m und ist 12 Jahre lang bis zum Tode stationär geblieben. Das Gesichtsfeld wies gleichfalls das absolute centrale Skotom und normale Ausdehnung auf.

Ein Bruder der Mutter wurde als Soldat von 20 Jahren kurz vor Ausbruch des Krieges 1870/71 wegen des gleichen Augenleidens Militär-Invalide und lebt in körperlicher Frische in Strelitz. Seine Sehschärfe, 1—2 m, ist gleichfalls stationär geblieben.

7) Herr Ohm: Ein binokuläres Pupillometer. (Erscheint demnächst unter den Originalen des Centralbl. f. Augenheilk.).

---

**2) Chicago's augenärztliche Gesellschaft.**[1]

Sitzung vom 21. Februar 1906.

Vorsitzender E. Fiske.

I. Dr. W. H. Wilder, Tuberkulose am Auge.

1) Typische Augen-Tuberkulose ist verhältnismäßig selten. 2) Es besteht große Wahrscheinlichkeit, daß manche Erkrankungen der Hornhaut, Iris und des Ciliarkörpers, bei denen grobe tuberkulöse Veränderungen nicht zutage treten, von den Toxinen des Bacillus erregt werden. 3) Die Anwendung des Tuberkulins zur Diagnose ist sicher und ziemlich zuverlässig. 4) Die ermutigenden Erfolge der Anwendung des Tuberkulins (v. Hippel, Schiek u. a.) gestatten die Annahme, daß wir in ihm ein wertvolles Heilmittel besitzen. (Ausführlich veröffentlicht in The Ill. State Med. J.)

II. Dr. Snydacker, Die Beteiligung des Auges an der Syphilis.

1) In einer großen Zahl von syphilitischen Augenerkrankungen bleibt die Geschichte und das klinische Aussehen unklar und muß aufgeklärt werden durch sorgfältige Erforschung des gesamten klinischen Verhaltens und durch die therapeutische Probe. 2) Syphilitische Augen-Erkrankungen sind andren Formen und Tumoren ähnlich. 3) Man unterscheide zwischen Syphilitischen und Postsyphilitischen. Die angeborene Lues ist eine postsyphilitische Manifestation. 4) Antisyphilitische Mittel sind nutzlos und sogar schädlich bei postsyphilitischen Nervenkrankheiten. 5) Syphilis neigt zu Nierenleiden, die Netzhautleiden verursachen können. Letztere werden nicht gebessert durch Antispezifica. 6) Augen-Operationen bei Syphilitischen haben eine günstigere Prognose, als bei Nicht-Syphylitischen; antisyphilitische Behandlung sollte vorausgehen. 7) Die Behandlung besteht in geeigneter lokaler Behandlung nebst passender allgemeiner mittels Hg und Kj. Das erstere sollte durch Einreibung und Einspritzung einverleibt werden und ist stets indiziert in jeder Periode syphilitischer Augen-Affektion, die auf direktem syphilitischem Insult beruht. E. V. L. Brown, Schriftführer.

---

# Journal-Übersicht.

I. A. v. Graefe's Archiv für Ophthalmologie. LXII. 1.

1) **Die Farbe der Macula centralis retinae**, von Prof A. Gullstrand in Upsala.

Verf. nennt den der Fovea entsprechenden entoptisch und anatomisch durch Gefäßlosigkeit und Abwesenheit von Stäbchen und Sehpurpur charakteristischen Fleck der Netzhaut Macula centralis retinae. Die Macula lutea hält er für eine Leichenerscheinung. Die Augenspiegeluntersuchung mit Tageslicht auch bei stark pigmentierten Augen, deren Netzhaut spiegelnd grau erscheint, und bei frischen Fällen von akuter Ischämie der Netzhaut zeigt keine Spur von gelbem Farbstoff. Ebenso gibt die Untersuchung mit der Quecksilberbogenlampe, bei der die vermeintliche Lackfarbe sichtbar werden müßte, ein negatives Resultat.

Verf. bespricht sehr eingehend die verschiedenen Untersuchungsmethoden, denen er eine Beweiskraft nicht zuerkennt.

[1] Dies ist der offizielle Bericht, den der Herausgeber einfach abdruckt.

Die bisherigen anatomischen Untersuchungen ergeben, daß die Färbung der Macula um so stärker ist, je weniger schonend die Lösung der Netzhaut erfolgte, und gänzlich ausbleibt, wenn die Loslösung ohne jede Gewalt geschah.

---

2) **Experimentelle Untersuchungen über die Veränderungen der Tränendrüse nach Durchschneidung der Ausführungsgänge,** von Otto Herm. Seydewitz, ehem. Assistent der Universitäts-Augenklinik in Greifswald.

Die Portio palpebralis der Drüse wurde bei Kaninchen exstirpiert und die Abnahme der Tränenmenge nach der bekannten Schirmer'schen Methode festgestellt.

In der Drüse erfolgt zunächst eine Erweiterung der Lumina der Tubuli. Das Epithel der Tubuli zeigt mehr und mehr sekretleere Zellen und daneben kleine dunkle Zellen ohne Sekretgranula. Mit fortschreitender Erweiterung der Lumina werden die Epithelzellen niedriger, und die Tubuli umgeben sich mit feinem gewucherten Bindegewebe. Allmählich verlieren die Epithelien die Fähigkeit zu sezernieren vollständig, die meisten Zellen gehen zugrunde und werden durch Granulationsgewebe ersetzt. Dabei besteht reichliche Rundzellen-Infiltration. Späterhin bilden sich das Granulationsgewebe und die Rundzellen-Infiltration zurück, und das Bindegewebe nimmt an Masse zu. Die Hohlräume fallen zusammen, verlieren aber ihr Epithel nicht ganz.

Eine menschliche Tränendrüse, welche acht Jahre nach dem Eintritt von Symblepharon totale infolge von Kalkätzung exstirpiert wurde, war in festes, derbes Bindegewebe verwandelt. Rundzellen fehlten. Zwischen den Bindegewebszügen fanden sich in unregelmäßiger Anordnung Epithelzellen, z. T. nach Art von Cancroidperlen, schalenförmig zusammengelagert.

Die Ansicht, daß die Bindegewebswucherung primär erfolgt, kann Verf. nicht als richtig anerkennen. Zunächst schwindet die Drüsensubstanz und dann erst tritt die Wucherung des Bindegewebes auf.

---

3) **Zum Stoffwechsel der Kristall-Linse,** von Alfred Th. Leber in Heidelberg.

Da die Ernährung der Linse vorwiegend auf dem Wege der Diffusion erfolgt, ist die genauere Kenntnis ihres Verhaltens gegenüber diffusionsfähigen Stoffen für die Beurteilung des Stoffwechsels von großer Bedeutung. Im Anschluß an frühere Arbeiten prüfte Verf. das Verhalten gegenüber verschiedenen anorganischen und organischen Substanzen. Die Untersuchungen wurden teils an ausgeschnittenen und in die betr. Lösungen eingelegten Linsen, teils nach vitaler Einverleibung der Stoffe angestellt. Die zahlreichen Einzelheiten, insbesondere auch der manchmal sehr verwickelte chemische Nachweis der in die Linsen eingedrungenen Stoffe können hier nicht wiedergegeben werden.

Untersucht wurde u. a. mit Chlorlithium, Jodnatrium, Jodkalium, Manganchlorür, Ferro- und Ferricyankalium, Rhodanammonium. Die vier ersten dringen am leichtesten und weitesten in die Linse ein und zeigen in ihrem Verhalten geringe Unterschiede; dann folgt Rhodanammonium, welches längere Zeit gebraucht, schließlich aber bis zum centralen Abschnitt der Linse vorrückt. Die Eisensalze finden den größten Widerstand, das Eindringen erfolgt sehr langsam und die Linsenfasern selbst nehmen nichts auf.

Von organischen Substanzen, wie Glykogen, Amylodextrin, Zucker, gab Glykogen ein negatives Resultat. Amylodextrin besitzt eine nur sehr geringe Diffusionsfähigkeit. Traubenzucker dringt rasch ein; Rohrzucker zunächst kaum, dann rascher, weil vielleicht durch ein vorhandenes Ferment der Rohrzucker in Traubenzucker umgewandelt wird.

Daß verschiedene Eiweißkörper durch die Kapsel hindurchzutreten vermögen, ist schon von Th. Leber nachgewiesen worden. Verf. experimentierte mit Zeïn, welches in Alkohol löslich ist und in normalen Linsen nicht vorkommt. Zeïn diffundiert durch die isolierte Linsenkapsel langsam und in nur sehr geringen Mengen, bei intakten Ochsenlinsen wurde nur einmal ein schwach positives Resultat erzielt.

Über die Abgabe von Proteïnstoffen aus der Linse sind wir durch frühere Versuche unterrichtet.

Bei den Experimenten mit Farbstoffen ist zu berücksichtigen, daß die Lösungen isotonisch sein müssen und daß schnelles Gefrierenlassen der Linse erforderlich ist. Fluorescin dringt schwer und langsam ein; nach 10 Tagen kann der Kern noch ganz ungefärbt sein, während an der Peripherie bereits die Entfärbung beginnt.

Es darf als erwiesen angesehen werden, daß die Linse im höheren Lebensalter reicher an Fetten und den Fetten verwandten Stoffen (Lipoïden) wird. Lipoïdlösliche Körper, wie Chloroform, Phenol, Aceton, dringen auch in starker Verdünnung rasch in die Linse ein. Ebenso Anilin, welches auch nach vitaler subkutaner Injektion in Linse und Glaskörper nachgewiesen werden konnte.

Man kann sich vorstellen, daß lipoïdlösliche Substanzen im Kammerwasser die lipoïden Bestandteile der Linse angreifen und dadurch die optischen Verhältnisse verändern. Diese Bedingungen sind beim Naphthalinstar gegeben. Leider scheitern die Versuche mit Naphthalin an dem Mangel einer ausreichend empfindlichen chemischen Reaktion. Bei der Alterskatarakt kann es sich um $\beta$-Oxybuttersäure, Acet-Essigsäure und vor allem um Aceton handeln.

---

4) **Ein Fall von wahrer Hypertrophie der äußeren Augenmuskeln,** von Dr. J. Manch, Primärarzt. (Aus der Universitäts-Augenklinik zu Breslau).

Bei einer 58jährigen Frau hatte ein großes Karcinom des rechten Oberkiefers Vortreibung und schließlich Unbeweglichkeit des rechten Augapfels bewirkt. Die Resektion des Oberkiefers verlief günstig, nach fast 2 Jahren kein Rezidiv. Am Bulbus hatten die Muskeln um etwa das Dreifache an Masse zugenommen. Nach dem mikroskopischen Bilde handelte es sich um Hypertrophie der einzelnen Fasern, welche nur Spuren hyaliner und körniger Entartung zeigten.

Verf. deutet den Befund als Arbeitshypertrophie, welche sich entwickelte, als die mechanische Behinderung der Bewegungen des Bulbus durch verstärkte Leistungen zu überwinden suchten.

---

5) **Die lymphomatösen Geschwulstbildungen in der Orbita und im Auge,** von Dr. J. Meller, Assistent der II. Universitäts-Augenklinik des Prof. E. Fuchs in Wien.

In der Einleitung weist Verf. darauf hin, daß die frühere Scheidung zwischen Leukämie und Pseudoleukämie nicht mehr haltbar ist, seitdem bei der Blutuntersuchung die Morphologie der Zellen besondere Beachtung ge-

funden hat. Die seltenen Chlorome gehören zu den Lymphomatosen (Kundrat) und sind nicht selbständige bösartige Neubildungen.

In einem vom Verf. beobachteten Falle bestand bei einer 26jährigen Patientin akute Lymphomatose mit Bildung multipler Drüsentumoren, Vergrößerung der Milz und der Leber; Bildung einer retrobulbären lymphatischen Wucherung, mit Geschwülsten im Bindegewebe der Brustdrüsengegend, Netzhautblutung des linken Auges. Im Blute fehlten die polynuklearen Leukocyten vollständig, alle Leukocyten waren einkernig ohne wesentliche Vergrößerung der Zahl. Dagegen hatte die Zahl der roten Blutkörperchen und die Menge des Hämoglobins beträchtlich abgenommen. Exitus nach etwa halbjährigem Bestehen des Leidens, 11 Tage nach der Aufnahme.

Bei der Obduktion fand sich auch eine leukämische Infiltration des Knochenmarks, Knoten in den Nieren, an der Innenseite der Dura usw. Die Vergrößerung der Leber beruhte auf leukämischer Infiltration. Der Tumor zwischen Bulbus und Orbitaldach war leukämischer Art.

Beiderseits war der hintere Abschnitt der Chorioidea teils mehr, teils minder dicht mit kleinen Lymphocyten durchsetzt. Die Infiltration beschränkte sich auf die mittleren Schichten, während die Choriocapillaris und die äußeren Schichten frei oder in nur sehr geringem Grade beteiligt waren. Die Zellen waren entweder in kleinen Herden oder flächenhaft angeordnet und hatten keine Beziehung zu den perivaskulären Räumen. Die Netzhäute waren, abgesehen von den Blutungen, normal.

Ebenso war auch die Bindehaut des rechten Auges mit kleinen Rundzellen durchsetzt und daran schloß sich die zusammenhängende Geschwulstbildung in der Orbita. Der auf den vorderen Abschnitt der Orbita beschränkte Knoten hatte keine scharfen Grenzen, sondern ging allmählich in das umgebende Gewebe über. Die Tränendrüse war nicht beteiligt.

Bemerkenswert ist, daß der Orbitaltumor zweifellos von dem adenoiden Gewebe der Conjunctiva ausging und nach Art einer bösartigen Neubildung wucherte. In der Orbita fehlen die Wege zur Ausschwemmung der neugebildeten Zellen.

Verf. beschreibt dann noch einen Fall von Chlorom bei einem 3jährigen Kinde. Der Bulbus war durch eine Orbitalgeschwulst 4 mm nach vorwärts und 6 mm nach abwärts gedrängt. Vergrößerung der Leber, Milz, Hals- und Seitendrüsen. Die absolute Zahl der Leukocyten war nicht vergrößert, die Zahl der Lymphocyten dagegen auf das Doppelte vermehrt und dazu fanden sich Zellen, welche im normalen Blute fehlen. Zum Schutze des Bulbus wurde die Tarsoraphie gemacht. Exitus, Sektion fehlt.

Das Chlorom ist als eine Erkrankung des gesamten lymphatischen Systems anzusehen.

Früher geäußerte Anschauungen, daß die Infiltration der Chorioidea durch Diapedesis erfolge oder gar nur scheinbar sei, während es sich in Wirklichkeit um erweiterte, mit Leukocyten angefüllte Gefässe handele, kann Verf. nicht bestätigen. Die Infiltration der Chorioidea ist als ein Symptom anzusehen. Die flache, schalige Form erklärt sich aus den reichlich vorhandenen Abflußwegen. Reichen diese vielleicht bei übermäßiger Zellproliferation nicht aus, so kann es zur Entwicklung eines intraokularen Tumors kommen, wie Verf. beschreibt. Auch in der Netzhaut können leukämische Neubildungen auftreten.

Endlich teilt Verf. noch einen sehr seltenen Fall von lymphomatöser

Erkrankung der Hornhaut mit. Im Bindehautsekret wurde Bacterium coli nachgewiesen.

Verf. sah keine gelbe Verfärbung des Augenhintergrundes, obwohl die Pigmentierung des Pigmentepithels keineswegs stark entwickelt war. Die gelbe Färbung zeigt sich wahrscheinlich nur dann, wenn die Zahl der weißen Blutkörperchen stark vermehrt und die der roten stark vermindert ist.

Den symmetrischen Tumoren eine Sonderstellung anzuweisen, hat keine Berechtigung. Die Lymphomatose erstreckt sich über den ganzen Körper, und es ist ohne Bedeutung, ob zufällig eine oder beide Orbitae befallen werden. Scheer.

---

II. Zehender's Klinische Monatsblätter für Augenheilkunde. 1906. Februar—März.

**1) Über das Verhalten der Neuroglia bei tabischer Opticus-Atrophie,** von W. Spielmeyer.

Die Neuroglia-Wucherung im Tractus opticus und Chiasma ist die gleiche, wie wir sie ganz allgemein da finden, wo centrale Fasersysteme zugrunde gegangen sind. Hier wie dort besteht die vermehrte Stützsubstanz aus außerordentlich zahlreichen, wellig geschwungenen Fasern. Die Fasern sind gegenüber denen im normalen Opticus nicht verdickt, die Kerne sieht man in allen Stadien der regressiven Metamorphose. Auch in der Tektonik des Stützgerüstes stimmen die Befunde hier mit denen bei centralen System-Erkrankungen überein. Die gliösen Ersatzfasern halten meist die Richtung der ausgefallenen Nervenfasern inne. Das Verhalten der Neuroglia in den primären optischen Centren bei tabischer Opticus-Atrophie ist das gleiche, wie wir es allgemein bei sekundärer Kerndegeneration finden. Es besteht ein dichtes gliöses Faserwerk, das vorzugsweise von „Astrocyten“ gebildet wird. Auch findet sich die Neuroglia vermehrt im centralen Höhlengrau des 3. Ventrikels. In den subkortikalen Kerngebieten des Opticus beobachtet man eine Vermehrung der gliösen Trabantzellen und des von ihnen gebildeten, die Ganglienzellen mit ihen Fortsätzen einhüllenden Faserwerkes, auch finden sich vereinzelte große Spinnenzellen mit balkigen Fortsätzen.

---

**2) Über angeborene Defektbildung der Descemet'schen Membran,** von A. Peters. (Anatomische Untersuchung eines Falles von angeborener Hornhauttrübung, ringförmiger vorderer Synechie und Fehlen der Descemet'schen Membran im Hornhautcentrum.) Schluß.

Nach Verf. sind eine Reihe von Entwicklungsstörungen daraus zu erklären, daß durch zu langen Kontakt der Linse mit der Hornhaut die Differenzierung im Centrum ausbleibt, in welchem das von den Seiten her einwachsende Mesoderm zusammenwachsen muß, wenn die vollständige Differenzierung erfolgen soll. Es erklären sich aus dieser, gewissermaßen an einer embryonalen Rhaphe oder Naht sich einstellenden Störungen, die mit andren Entwicklungsfehlern auch die Erblichkeit gemeinsam hat, zunächst die angeborene Defektbildung der Descemet'schen Membran und die ringförmigen vorderen Synechien, ferner die Adhärenzen von Irisgewebe und Irisfaden an der Hornhaut einerseits und zwischen Hornhaut und Linse anderseits, sowie die Trübung und Pigmentierung der Hornhauthinterfläche und der vorderen Linsenkapsel. Weiterhin finden ihre Erklärung die Veränderungen im sog. Kryptenblatt der Iris, und es werden auch die Staphylombildungen verständlich, bei denen eine Entzündung nicht vorausgegangen ist. Ebenso wird das Verständnis für die Entstehung des Embryo-

toxon angebahnt und alle diese Störungen auf rein mechanischem Wege ohne Zuhilfenahme entzündlicher Vorgänge erklärt.

---

3) **Über den Einfluß des Lebensalters auf die Adaption,** von C. Cohen.

Unter Adaption wird die Akkommodation des Auges für Lichtintensitäten bezeichnet. Dieselbe ist nach Untersuchungen des Verf. von geringer Dauer des charakteristischen Ablaufs, schnell und von schwacher Potenz im ersten Dezennium, im zweiten von großer Verlaufsdauer, schnell und von starker Potenz, im dritten und vierten Dezennium von großer Verlaufsdauer, schnell und von großer Potenz. Im fünften Dezennium nimmt die Adaptionspotenz ab, im sechsten noch mehr und im siebenten ist sie langsam und schwach. Das Lebensalter übt somit einen nachweislichen Einfluß auf die Adaptionsverhältnisse aus.

---

4) **Klinische und experimentelle Beiträge zur operativen Behandlung der Netzhautablösung,** von Georg Wernicke.

Verf. unternahm es, durch experimentelle Nachprüfungen am Tierauge die operative Behandlung der Netzhautablösung klarer zu legen. Es kamen hierbei hauptsächlich die Frage der Skleralpunktion in Verbindung mit subkonjunktivalen Injektionen, die Galvanokaustik, das elektrolytische Verfahren und Glaskörper-Injektionen in Betracht. Zu seinen Versuchen benutzte Verf. Kaninchen, die vor dem Eingriff mit Äether narkotisirt. Zunächst führte er die Skleralpunktion in Verbindung mit subkonjunktivalen Injektionen aus. Hierdurch wurde eine feste Verklebung zwischen Retina, Chorioidea und Sklera erzielt. Nennenswerte Schädigungen waren dabei nicht zu bemerken. Die Galvanokaustik prüfte Verf. in Form der oberflächlichen Ansengung, der ausgedehnteren und tieferen Ansengung, sowie der ausgedehnteren, in Verbindung mit subkonjunktivaler Kochsalz-Injektion. Es gelang hierdurch, eine feste Verwachsung zwischen Retina und den unterliegenden Schichten zu schaffen. Die Verklebungsfläche ist eine breitere, als bei der Skleralpunktion. Außerdem führte Verf. Injektionen mit physiologischer Kochsalzlösung, Kammerwasser und mit Glaskörperflüssigkeit in den Glaskörper aus. Nach Injektion von physiologischer Kochsalzlösung und Glaskörperflüssigkeit beim Kaninchen ließen sich niemals stärkere Reaktionserscheinungen nachweisen. Nach Jodinjektionen ließen sich zwar die Entzündungserscheinungen seitens der Augenhäute bei genügender Abstufung der Menge und Konzentration der Jodtinktur beherrschen, der Glaskörper aber schrumpfte stets oder wurde verflüssigt. Ähnliche Resultate lieferten die Versuche mit Glaskörper-Injektionen nach der von Deutschmann vorgeschriebenen Methode. Dieselben führten immer zu einer kleinzelligen Infiltration des Glaskörpers, die so ausgedehnt werden kann, daß der ganze Glaskörper zu einem abszeßähnlichen Herd umgewandelt wird.

Weiter berichtet Verf., daß in der Breslauer Augenklinik unter 422 Fällen von Netzhautablösung 36 dauernde Heilungen beobachtet worden sind. Hiervon wurden 8 operativ, 10 friedlich und 18 gar nicht behandelt. Unter den operativen Fällen fand sich 1 mit mehrfacher Punktion mit dem Graefe'schen Messer, 2 mit Punktion und nachfolgender subkonjunktivaler Kochsalz-Injektion und 2 mit Galvanokaustik.

---

5) **Über die Entwicklung und Ausbildung der Stützsubstanz im Sehnerven und der Netzhaut,** von E. Krückmann.

Die Arbeit des Verf.'s bildet eine Ergänzung seines auf der letzten Ophthalmologen-Versammlung gehaltenen Vortrags. Zunächst bespricht er den genetischen Zusammenhang der Pigment-Epithelien mit den Gliazellen, welche einem gemeinschaftlichen Mutterboden angehören, darauf im allgemeinen über die Glia-Entwicklung des Sehorgans, sowie über die Ausbildung der perivaskulären Grenzhaut — Limitans perivascularis — und über die okularen Zonen des peripheren Glia-Mantels.

---

6) **Behandlung (Lichtbehandlung) von Lupus conjunctivae,** von K. K. K. Lundsgaard in Kopenhagen.

Verf. fand unter 1250 verschiedenen Lupus-Kranken 11 mit Lupus conjunctivae. Die Exzision führte er in 3 Fällen ausschließlich aus und fand, daß dieselbe in den meisten Fällen ein vorzügliches Resultat ergibt. Aus diesem Grunde soll sie die Universalmethode in allen den Fällen sein, wo der tuberkulöse Prozeß keinen größeren Umfang hat, als daß sie ausgeführt werden kann, ohne eine Defigurierung und andre Unannehmlichkeit zur Folge zu haben, welche bei einer Stellungsveränderung des Augenlides eintreten können. Mit der Galvanokaustik hatte er nur in einem Falle Erfolg. Die Gefriermethode mit Chloräthyl hat gar keinen Wert. Die Formalinmethode, die in subkonjunktivaler Einspritzung von Formalin 1:500 bis 1:1000 besteht, sowie in Zerstäubung des Formalin 1:150, wurde in 6 Fällen von Lupus conjunctivae und 1 Fall primärer Konjunktivaltuberkulose versucht. Mit ihr wurde nur vorübergehender Stillstand und Verschlechterung des Prozesses erzielt. Durch die Behandlung mit X-Strahlen hatte Stephenson nur einmal einen Erfolg. Die Lichtbehandlung geschah in der Art, daß das Augenlid evertiert und gegen den Orbitalrand gepreßt wurde. Das Auge selbst wurde mit in Wasser gefeuchteter hydrophiler Watte oder einem kleinen Stücke Pappe bedeckt. Das Licht wirkte nun 1—2 Stunden per Sitzung auf die Conjunctiva ein. Eine heftige Reaktion trat nicht ein, die Schleimhaut vertrug die Lichtreaktion viel besser als die Haut. Unter dieser Behandlung „schmolz", buchstäblich gesprochen, der krankhafte Prozeß fort. Die Lichtbehandlung wurde im ganzen bei 4 Patienten durchgeführt. Es erwies sich, daß die Conjunctiva palpebralis sehr gut sogar langdauernde Lichtbehandlung erträgt, die Reaktion ist sogar in ihrem ganzen Aussehen und Verlauf bedeutend ansprechender, als die Reaktion auf die Haut, und die reaktive Entzündung scheint viel wirksamer als hier zu sein; Lupus conjunctivae wird mittels dieser Methode vorzüglich und in kurzer Zeit geheilt, und einfache Evertierung ohne instrumentelle Beihilfe gestattet der Behandlung, fast bis an die Umschlagsfalte zu gelangen.

Ist der Lupus conjunctivae nicht umfangreicher, als daß radikale Exstirpation ein paar Millimeter außerhalb des Randes im gesunden Gewebe möglich ist, so ist diese Behandlung anzuwenden. Ist der Prozeß umfangreicher oder entsteht nach der Exstirpation ein Rezidiv, so ist Lichtbehandlung anzuwenden, sie scheint die einzige sichere Methode zur Heilung nicht operierbarer Fälle zu sein. Die Galvanokaustik, Auskratzung usw. sollen Hilfs-, nicht Hauptmethoden sein.

---

7) **Nekrosen nach Suprarenin-Injektionen,** von Stargardt.

In 2 Fällen waren $1^1/_2$ ccm einer frischen Kokaïn-Suprarenin-Lösung, die

aus 7,5 Teilen 1 % Kokaïn und 2,5 (1:1000) Teilen Suprarenin bestand, bei Exstirpation des Tränensackes in das Gewebe injiziert. Danach wurde die ganze infiltrierte Haut nekrotisch.

---

8) **Die Asepsis der Instrumente, Verbandmittel und Medikamente in der Augenheilkunde,** von Große.

Verf. beschreibt einen von ihm konstruierten chirurgischen Universal-Dampfsterilisator und ein Messersterilisationsrohr.

---

9) **Frühzeitiges Ergrauen der Zilien und Bemerkungen über den sogenannten plötzlichen Eintritt dieser Veränderung,** von A. Vogt.

Bei einem 18jährigen Bauernburschen, der an beiderseitiger schwerer Iridocyclitis litt, ergraute ziemlich plötzlich ein Teil der Zilien. Als Ursache des Ergrauens ist die Iridocyclitis aufzufassen, welche trophische Störungen veranlaßt.

---

10) **Über eine Form der knötchenförmigen Hornhauttrübung,** von R. Vidéky und Max Goldzieher.

Verff. berichten über einen Fall, wo an beiden Augen sich graue Knötchen der Hornhaut entwickelt hatte, die unter dem Epithel saßen und die vorderen Schichten der Hornhaut einnahmen. Dieselben wurden entfernt und an ihrer Stelle blieben feine Trübungen zurück. Bei der Untersuchung der abgelösten Hornhautlamelle fand sich das Epithel blasig aufgequollen, das Stroma war in der Art verändert, daß sich eine Proliferation der fixen Hornhautkörperchen, eine Verquellung der Stromabündel und deren im Beginn begriffene hyaline Entartung zeigt.

---

11) **Einiges über Gläser neuer Schleifart,** von E. H. Oppenheimer.

Verf. beschreibt das vom Optiker Strübin in Basel angegebene „Bifokal-Starglas", das aus einer in ein Konvexglas gewöhnlichen Kalibers eingekitteten kleineren Linse besteht.

---

12) **Zur Behandlung der Gonoblennorrhoe,** von St. Bernheimer.

Nach Reinigung des Auges streut Verf. bei der Gonoblennorrhoe Airolpulver in den Bindehautsack, dies wird 2—4 Mal den Tag wiederholt. Er behandelte damit 69 Augen, von denen 65 geheilt wurden. Von 12 Augen Erwachsener mit Blennorrhoe heilten 9 unter dieser Behandlung vollständig. (Die andern kamen schon mit Hornhaut-Zerstörung.) Horstmann.

---

### III. Archives d'Ophtalmologie Oktober — Dezember 1905.

1) **Ocularer Torticollis und Strabismus sursumvergens,** von de Lapersonne.

Unter ocularem Tortikollis versteht man bekanntlich eine fehlerhafte Kopfhaltung bei Kindern, welche durch die Abweichung eines Auges im vertikalen Sinne hervorgerufen wird. Die nächstliegende Erklärung für diesen Torticollis ist das Bestreben, die entstehende Diplopie zu vermeiden. Dabei ist zu beachten, daß es sich in solchen Fällen stets um eine kongenitale oder in frühester Jugend entstandene Abweichung des Auges handelt, die einen ocularen Tortikollis, der immer permanent ist, bedingt. Meist handelt es sich um paralytisches Schielen.

In dem mitgeteilten Falle bestand die fehlerhafte Kopfhaltung, obgleich eine Diplopie sich nicht nachweisen ließ.

**2) Bewegliche orbitale Tränendrüsen,** von Scrini.

Das Zustandekommen der Luxation der orbitalen Tränendrüsen, welche den Außenteil des Oberlids ptosisartig herabhängen läßt, ist an zwei Bedingungen geknüpft: die Vermehrung des Volumens und Gewichts der Drüse und die Erschlaffung ihres Aufhängebandes. Erstere kommt oft zustande bei chronischer infektiöser Entzündung der Drüse und hat letztere im Gefolge. Die Affektion kommt jedoch auch angeboren vor.

**3) Staphylokokken-Infektion der Bindehaut,** von Poulard.

**4) Entwicklung von Neubildungen im Augenstumpf,** von Terrien und Coutela.

Nach Zusammenstellung der in der Literatur niedergelegten Kasuistik wird ein eigener Fall mitgeteilt. Es handelt sich um ein 3jähriges Kind, das ein Auge durch Blennorrhoea neonat. verloren hatte. Im Alter von 3 Jahren zeigte sich in der staphylomatösen Hornhaut ein Knoten, das Auge wurde schmerzhaft und mußte enukleïrt werden. Bei der Untersuchung ergab sich, daß der die Hornhaut durchsetzende pilzförmige Knopf im Zusammenhang stand mit einem Tumor, der die Höhle des phthisischen Bulbus völlig ausfüllte. Es handelte sich um ein Leukosarkom mit feinem bindegewebigen Netzwerk.

Es folgen Hypothesen über die Entstehung derartiger Tumoren.

**5) Epitheliom des Lides glandulären Ursprungs,** von Moissonnier.

Wie aus der mikroskopischen Untersuchung mit einer gewissen Sicherheit hervorgeht, hat der Tumor von den Talgdrüsen der Haarfollikel seinen Ursprung genommen. Die Meibomschen Drüsen erschienen intakt.

**6) Einseitiges Verschwinden des Lichtreflexes mit Erhaltung des accommodativen. — Traumatischer Ursprung,** von Cosmettatos.

**7) Beitrag zur Lehre von den symmetrischen pseudoleukämischen Lymphomen der Tränen- und Speicheldrüsen,** von van Duyse.

Der mitgeteilte Fall hat eine gewisse Ähnlichkeit mit dem von Mikulicz aufgestellten Krankheitsbild. Jedoch zeigte hier die Röntgen-Untersuchung, daß auch die mediastinalen Drüsen geschwollen waren. Auch bestand eine Vergrößerung der Milz, so daß im vorliegenden Fall die Annahme einer allgemeinen Lymphomatose berechtigt erscheint. Dagegen mußte nach der Blut-Untersuchung Leukämie ausgeschlossen werden. Es erscheint also die isolierte Lymphomatose der Thränen- und Speicheldrüsen (Mikuliczsche Krankheit) zu Fällen zu führen, die durch Hyperplasie der peripherischen Drüsen und Milzschwellung charakterisiert sind. In diesem Sinne dürfte das von Mikulicz aufgestellte Krankheitsbild nicht mehr Geltung behalten.

**8) Frühjahrs-Katarrh in der Türkei,** von Trantas.

Der Früjahrs-Katarrh kommt nach großen Statistiken in der Türkei bei weitem häufiger zur Beobachtung als in anderen Ländern. Das Haupt-

charakteristikum der Affektion sind jene weißen Punkte, die sich in dem perikornealen Wall finden. Sie stellen entweder Cysten des degenerierten Epithels dar, oder bestehen selbst aus einer amorphen Masse. Moll.

IV. Annales d'Oculistique September—Dezember 1905.

9) **Nachruf auf Prof. Hjort,** von Holth.

10) **Kosmetische Paraffin-Injektionen in die Nasengegend und üble Folgen für das Auge,** von Rohmer.

Mitteilung eines Falles, in dem nach Paraffin-Injektion wegen Sattelnase eine Embolie der Central-Arterie beobachtet wurde. Verf., der die Kranke erst längere Zeit nach dem Verlust des Auges sah, ist der Meinung, daß es sich um eine Thrombose der Centralvene handle, was auch durch die anatomischen Verhältnisse des fronto-orbitalen Venenplexus viel ungezwungener erklärt wäre. Es ergibt sich demnach für kosmetische Paraffin-Injektionen in die Stirn-Nasengegend, daß höchstens $1-1^1/_2$ ccm eines bei $42^0$ schmelzenden Paraffins eingespritzt werden darf und daß der Assistent die Vena angularis wohl zu komprimieren hat.

11) **Orbita und Schädel-Formation. Protrusion des Auges,** von Ambialet.

12) **Über eine spezielle Form von Iris-Atrophie bei Tabes und allgemeiner Paralyse. Ihre Beziehung zur Unregelmäßigkeit und den Reflexstörungen der Pupille,** von Dupuy-Dutemps.

Wie am besten aus den beigefügten Zeichnungen hervorgeht, handelt es sich um eine häufig sektorenförmige Atrophie des Irisgewebes, welches glatt erscheint und sein charakteristisches Balkenrelief verliert.[1] Die theoretischen Erörterungen über den Zusammenhang zwischen Atrophie und Beweglichkeits-Störungen sind im Original nachzulesen.

13) **Primäre Tuberkulose der Bindehaut,** von Moissonnier.

14) **Noch einige Worte bezüglich der Messung der Filtration des Auges,** von Leber.

Es handelt sich um die Einschränkung, bezw. Korrektion einer früher aufgestellten Behauptung gegenüber Uribe y Troncoso.

15) **Akutes Glaukom nach Kontusion des Augapfels,** von Villard.

Mitteilung von drei eignen Fällen. Das traumatische Glaukom ist an kein Lebensalter gebunden und wird nach den verschiedensten Arten von Trauma beobachtet. Es zeigt sich einige Stunden bis einige Tage nach der Kontusion. Häufig ist eine intraoculare Blutung und Subluxation der Linse vorher zu konstatieren. Keine der verschiedenen, zur Erklärung des traumatischen Glaukoms aufgestellten Hypothesen genügt allen Fällen.

16) **Über die Filtration des Auges und ihre Rolle in der Pathogenese des Glaukoms. Berichtigungen einer Kritik von Leber,** von Uribe y Troncoso.

17) **Subconjunctivaler Cysticercus,** von Cosmettatos.

H.

[1] Vgl. Centralbl. f. Augenheilk. 1902, S. 82.

18) **Peripapilläres Sarkom**, von Moissonnier.

Diese, übrigens in ihrem Verlauf von den Aderhaut-Sarkomen nicht abweichenden und nur durch ihren Sitz ausgezeichneten Tumoren sind recht selten. Werden sie sich selbst überlassen, so entwickeln sie sich mit Vorliebe in den Sehnerven hinein.

19) **Einseitige Mydriasis bei beginnender Lungen-Tuberkulose**, von Bichelonne.

Wahrscheinlich beruht die in Rede stehende einseitige Mydriasis auf der Reizung des Hals-Sympathicus bei beginnender Spitzen-Affektion. Sind also alle andren Ursachen einer einseitigen Mydriasis auszuschließen (Trauma, Syphilis, Neurosen, Refraktions-Anomalien usw.), so ist das Symptom ev. für die Lokalisation einer beginnenden Tuberkulose zu verwerten.

20) **Ein Fall von doppelseitigem Iris-Kolobom mit Pyramidal-Star und hochgradiger Myopie**, von Bargy.

21) **Schädel-Mißbildungen und Störungen des Seh-Apparats**, von Ambialet.

22) **Zweite Mitteilung über den Einfluß der Total-Korrektion der Myopie über ihr Fortschreiten und die Netzhaut-Ablösung**, von Vacher und Bailliart.

Verf. ist der Ansicht, daß die Total-Korrektion der Myopie einen sehr günstigen prophylaktischen Einfluß auf die Entstehung der Netzhaut-Ablösung habe. Der negative Beweis ist natürlich nicht stichhaltig, aber es ist von Interesse, daß 54 Fälle von Ablatio retinae eine Myopie aufwiesen, welche die Stärke der getragenen Gläser bei weitem überstieg. Einen richtigen Standpunkt wird man erst gewinnen, wenn durch Jahre hindurch eine Statistik über voll korrigierte myopische Augen geführt sein wird.

23) **Daviels augenärztliche Tätigkeit**, von Pansier.

D. reiste, annoncierte, verkaufte Augensalben.

24) **Ein Fall von subconjunktivalem Osteom**, von Trousseau.

Der am oberen Lidrand sitzende, verschiebliche Tumor hatte Kirschkerngröße. Der 26jährige Patient war an derselben Stelle bereits im Alter von 2 Monaten operiert worden, und der jetzt beobachtete Tumor innerhalb von 6 Monaten bis zu seiner augenblicklichen Größe gewachsen. Der harte Tumor ergab sich bei der mikroskopischen Untersuchung als Osteom des subkonjunktivalen Gewebes. Offenbar handelte es sich um eine kongenitale Anlage der durch ihren Sitz sehr seltenen Neubildung.

25) **Radiographische Lokalisation von Fremdkörpern des Auges und der Orbita**, von Holth.

Zur genauen Lokalisation benutzt Verf. die Schatten zweier Indices, die am oberen und unteren Rand der Hornhaut durch eine Sutur leicht befestigt werden und aus Blei hergestellt sind. Durch Aufnahmen von verschiedenen Seiten kann der Sitz des Fremdkörpers, wie aus den beigegebenen Photogrammen ersichtlich, genau festgestellt werden. Über Einzelheiten der Technik vgl. das Original.

**26) Bakteriologische Untersuchungen über postoperative Infektion,** von Duclos.

Die Untersuchungen ergeben, daß es sich bei der postoperativen Infektion meist um Pneumokokken mit Streptokokken handelt, welche durch den Operationsschnitt Eingang erhalten. Die Pneumokokken-Eiterung ist charakterisiert durch ein gelbweißes Exsudat, welches sich nach dem Glaskörper zu ausbreitet. — Bei Streptokokken-Infektion sieht man dagegen mehr eine Infiltration der ganzen Hornhaut mit starker Sekretion der Bindehaut. Der Urin war in den beobachteten Fällen normal. War Schnupfen vorhanden, so enthielt der Nasenschleim dieselben Bakterien, die aus der infizierten Wunde gezüchtet werden konnten. Man sieht, wie wichtig neben der Asepsis bei der Operation das normale Verhalten der Bindehaut und der benachbarten Schleimhäute ist.

---

**27) Theorie der Skiaskopie,** von Rolland.

---

**28) Behandlung des Blepharospasmus durch tiefe Alkohol-Injektionen an der Austritts-Stelle des Facialis,** von Valude.

Nach einer kurze Zeit dauernden Lähmung des ganzen Facialis kommt dieser wieder zur Funktion, während der Blepharospasmus sofort und dauernd verschwindet. Mitteilung von zwei auf diese Weise behandelten Fällen.

---

**29) Schere zur Durchschneidung des Opticus bei der Enukleation,** von Terson.

Moll.

---

V. Recueil d'Ophtalmologie. 1905. September—Dezember.

**30) Das Glaukom,** von Galezowski. Klinische Vorlesung.

---

**31) Seltene Formen syphilitischer Hornhaut-Erkrankung,** von Antonelli und Benedetti.

Eine seltene Form der acquirierten Lues stellt der Schanker der Hornhaut dar, den Binet zuerst beobachtete und Salmon experimentell erzeugen konnte.

Homolog den sekundären Hauterscheinungen sind die seltenen Fälle von Keratitis ulcerosa oder Plaques muqueuses der Hornhaut. Im tertiären Stadium wird eine gummöse Keratitis beobachtet, die entweder durch größere isolierte Knötchen oder durch miliare Ausbreitung charakterisiert ist.

---

**32) Der Ursprung des Vorurteils gegen Brillen,** von Sulzer.

Sichel war es, der, von falschen Voraussetzungen ausgehend, vor dem Gebrauch von Konvexgläsern warnte. Sodann galt das Tragen einer Brille als Mangel an Eleganz. Es kommt hinzu, daß Presbyopen durch Benutzung einer Brille gewissermaßen ihr Alter verraten.

---

**33) Pathogenese des Glaukoms,** von Galezowski. Klinische Vorlesung.

---

**34) Schwere pseudomembranöse Conjunctivitis,** von Strzeminski.

Die Heilung erfolgte nach Injektion von Behringschem Serum.

---

**35) Toxische Amblyopie durch Kupfer,** von J. Galezowski.

Ein Fall von retrobulbärer Neuritis, deren Ätiologie mangels aller an-

dren bekannten Ursachen in dem Spielen auf einer, ehemals versilberten, kupfernen Trompete gesucht wird. Die Haut der Hände und die Zähne waren schwärzlich-grün imprägniert, wahrscheinlich durch den langjährigen Kontakt mit dem kupfernen Instrument.

36) **Überreife Katarakte,** von Chavey.

37) **Die Prophylaxe bei Augen-Verletzungen von Arbeitern,** von Lantsheere.

38) **Isolierte Lähmungen des Obliquus superior nach orbitalem Trauma,** von Garipuy.

Dieser immerhin seltenen Affektion, von der Verf. nur 8 Mitteilungen in der Literatur finden konnte, ist die Veröffentlichung von 3 eignen Fällen gewidmet.

39) **Intraokularer Fremdkörper,** von Beauvois.

Nach der Magnet-Ausziehung des im Glaskörper sitzenden Eisensplitters wurde Patient mit voller Sehschärfe entlassen. (Aber Verf. kennt nicht die Luftblasen im Glaskörper.) Moll.

## Bibliographie.

1) Neue Beiträge zur Skiaskopie-Theorie, von Dr. H. Wolff in Berlin. (Wiener klin. Rundschau. 1906. Nr. 4.)

2) Die gittrige Hornhauttrübung, von Regimentsarzt Dr. Heinrich Freund in Reichenberg. (Wiener klin. Wochenschr. 1906. Nr. 5). Zwei Familien, von denen bei einer derselben alle erwachsenen lebenden Familienmitglieder in drei Generationen an gittriger Hornhauttrübung leiden. Bei der zweiten Familie konnte die Krankheit durch vier Generationen verfolgt werden; sie ließ einzelne Seitenlinien frei, aber auch die Mitglieder dieser wiesen angeborene Augenveränderungen auf. Bei allen Erkrankten war Lupus der Cornea durch den klinischen Verlauf vollständig ausgeschlossen. Schenkl.

3) Zur Kenntnis des assoziierten Nystagmus, von Dr. Erwin Stransky. (Neurolog. Centralbl. 1906. Nr. 1.) Der Patient ist ein 51 jähriger Arbeiter, der wegen eines Alkohol-Deliriums in das Krankenhaus aufgenommen war. Sonst völlig gesund. Nach vorsichtigem Auseinanderziehen der Lider tritt, wenn Patient aufgefordert wird, den Widerstand der Finger des Untersuchers zu überwinden, sogleich ein bei gleichzeitiger Fixationsstellung der Bulbi besonders manifest hervortretender, feinschlägiger, horizontaler Nystagmus ein, der mit dem vom Verf. früher schon beschriebenen assoziierten Nystagmus identisch ist.

4) Die Wirkung des Radiums auf das Trachom, von Dr. A. Darier. (La clinique opht. 1906. Nr. 1.) Verf. hat Erfolge vom Radium gesehen; es leistet ihm bei der Behandlung des Trachoms neben den alten, bewährten Mitteln gute Dienste. Fritz Mendel.

Um Einsendung von Separatabdrücken wird gebeten (Berlin NW. 26 Schiffbauerdamm)

Verlag von Veit & Comp. in Leipzig. — Druck von Metzger & Wittig in Leipzig.

# Centralblatt
## für praktische
# AUGENHEILKUNDE.

Herausgegeben von

**Prof. Dr. J. Hirschberg, Geh. Med.-Rat, in Berlin.**





Monatlich ein Heft. Preis des Jahrganges 12 Mark. Zu beziehen durch alle Buchhandlungen des In- und Auslandes und die Postanstalten des Deutschen Reiches.

**1906. Dreißigster Jahrgang. Mai.**




[Aus Herrn Geh.-Rat Hirschberg's Augenheilanstalt.]

## I. Ein binoculares Pupillometer.[1]


Von Dr. **Joh. Ohm,** Assistenzarzt.


M. H. Pupillenmesser sind fast so zahlreich wie Augenspiegel. Hier eine kurze Übersicht über die verschiedenen Methoden.

[1] Nach einem in der Sitzung der Berliner ophthalmologischen Gesellschaft am 15. März 1906 gehaltenen Vortrag.

1) Die einfachste Methode besteht in der Messung mit einem Zirkel, sei es am Auge selbst, sei es an seinem Spiegelbilde, oder im Vergleich der Pupille mit vor oder neben das Auge gehaltenen Maßstäben oder runden schwarzen Scheiben oder auf Glas geritzten Kreisen nach FOLLIN, HALMAGRAND, COCCIUS, SCHLÖSSER, HAAB usw.

2) Verfeinert wird der Vergleich, wenn der Maßstab durch Spiegelung mit der Pupillar-Ebene zusammenfällt, ein Prinzip, das den Apparaten von SCHIRMER, HESS und BUMKE zugrunde liegt, oder wenn die Pupille durch ein Fernrohr betrachtet wird, in dem am Orte des Bildes der Pupille eine Skala aufgestellt ist, so daß beide gleichzeitig scharf gesehen werden, ein Verfahren, das von DOJER und SCHADOW angewandt worden ist.

3) In den von GALEZOWSKI, DUBUJADOUX und SOMMER konstruierten Apparaten sind zwei Fäden ausgespannt, die als Tangenten an die Pupille eingestellt werden.

4) Zur subjektiven Messung des Pupillendurchmessers dient die entoptische Methode von FICK. Sie beruht auf der Abhängigkeit der Größe der Zerstreuungskreise zweier dicht vor dem Auge befindlicher Lichtpunkte von der Weite der Pupille. Zur Messung ist sie nur unter bestimmten Bedingungen zu verwerten; ausgezeichnet eignet sie sich aber zum Nachweis minimaler Reaktionen der Pupille. FICK, HOUDIN, BADAL und GAUDENZI haben Apparate dafür angegeben.

5) Ferner gehören hierher die Ophthalmometer.

6) Das beste Verfahren ist die Photographie, weil sie bei geeigneter Konstruktion des Apparates den Ablauf der Reaktion in allen ihren Phasen zu fixieren ermöglicht. BELLARMINOFF, KÖNIG und CLAUDE DU BOIS-REYMOND, PILTZ und FUCHS haben Apparate zur Photographie der Pupille konstruiert.

Wenn man von der photographischen Methode absieht, beschränken sich alle Apparate auf die Messung einer Pupille. Das ist, wie HEDDAEUS in seiner Abhandlung über Pupillarbewegung im neuen GRAEFE-SAEMISCH'-schen Handbuch mit Recht bemerkt, ein Mangel. Kommt es doch für viele physiologische und pathologische Fragen vor allem auf einen genauen und gleichzeitigen Vergleich beider Pupillen an. Diesen Vergleich zu einem möglichst unmittelbaren zu gestalten, ist der neue Apparat in erster Linie bestimmt, und in zweiter Linie soll er auch die Messung der Pupille unter den Verhältnissen, wo sie überhaupt möglich ist, gestatten. Der Vergleich wird dadurch verfeinert, daß beide Pupillen durch mehrmalige Spiegelung nebeneinander zu liegen kommen.

Der Apparat besteht aus Spiegelvorrichtung, Meßvorrichtung und Kopfstütze (Fig. 1). Die Spiegelvorrichtung ist zusammengesetzt aus 5 Prismen, 4 kleineren von 15 mm Kante und einem größeren von 30 mm Länge und 15 mm Breite und Höhe. Die 4 kleinen Prismen Ia, Ib, IIa und IIb (Fig. 2) sind in gleicher Höhe, parallel der Verbindungslinie beider Pupillen

aufgestellt. Die beiden äußeren Prismen Ia und Ib sind in horizontaler Richtung verschiebbar und wenden ihre Hypotenusenfläche, an der sie Spiegelbelag tragen, der nur an einer schmalen senkrechten Partie *B* fehlt, den Pupillen *P* zu, und reflektieren die von der Iris kommenden Strahlen gegen die Mitte, wo sie auf die in vertikaler Richtung verstellbaren Prismen IIa und IIb treffen, die sie nach unten werfen. Unter diesen mittleren Prismen steht endlich das große Prisma IV das sie in das Auge des Beobachters sendet. In diesem Prisma IV sieht man also beide Pupillen nebeneinander, und zwar infolge der mehrfachen Spiegelung mit ihrem oberen Scheitel um 90° nach außen gedreht. Das Prisma IV kann so tief aufgestellt werden, daß der Untersuchte über den Kopf des Beobachters hinwegblicken kann. An die beiden äußern Prismen Ia und Ib sind zwei Hilfsprismen IIIa und IIIb angekittet, so daß daraus eine planparallele Platte wird. Das hat folgenden Zweck. Einmal kann der Untersuchte durch beide Prismen, und zwar durch die Lücke im Spiegelbelag, in die Ferne schauen, was sehr wichtig ist, damit Akkommodation und Konvergenz ausgeschaltet werden. Weiterhin ist dieses Doppelprisma auch für die Messung von Bedeutung. Zur Messung wird eine feine, 15 mm lange Lichtlinie *L* verwendet, die beiderseits seitlich ca. 13,5 cm von der Mitte des Apparates entfernt auf der Verbindungslinie der beiden belagfreien Stellen fest aufgestellt ist. Sie wird gewonnen durch einen feinen Spalt, der vor einer Milchglasplatte steht, die von einer Kerze *K* beleuchtet wird. Die Strahlen dieser Lichtlinie nehmen ihren Weg durch die belagfreie Stelle *B* des Doppelprismas Ia IIIa bezw. Ib IIIb unabgelenkt hindurch und gelangen in die Bahn der von der Iris ausgehenden Strahlen. Da das Doppel-

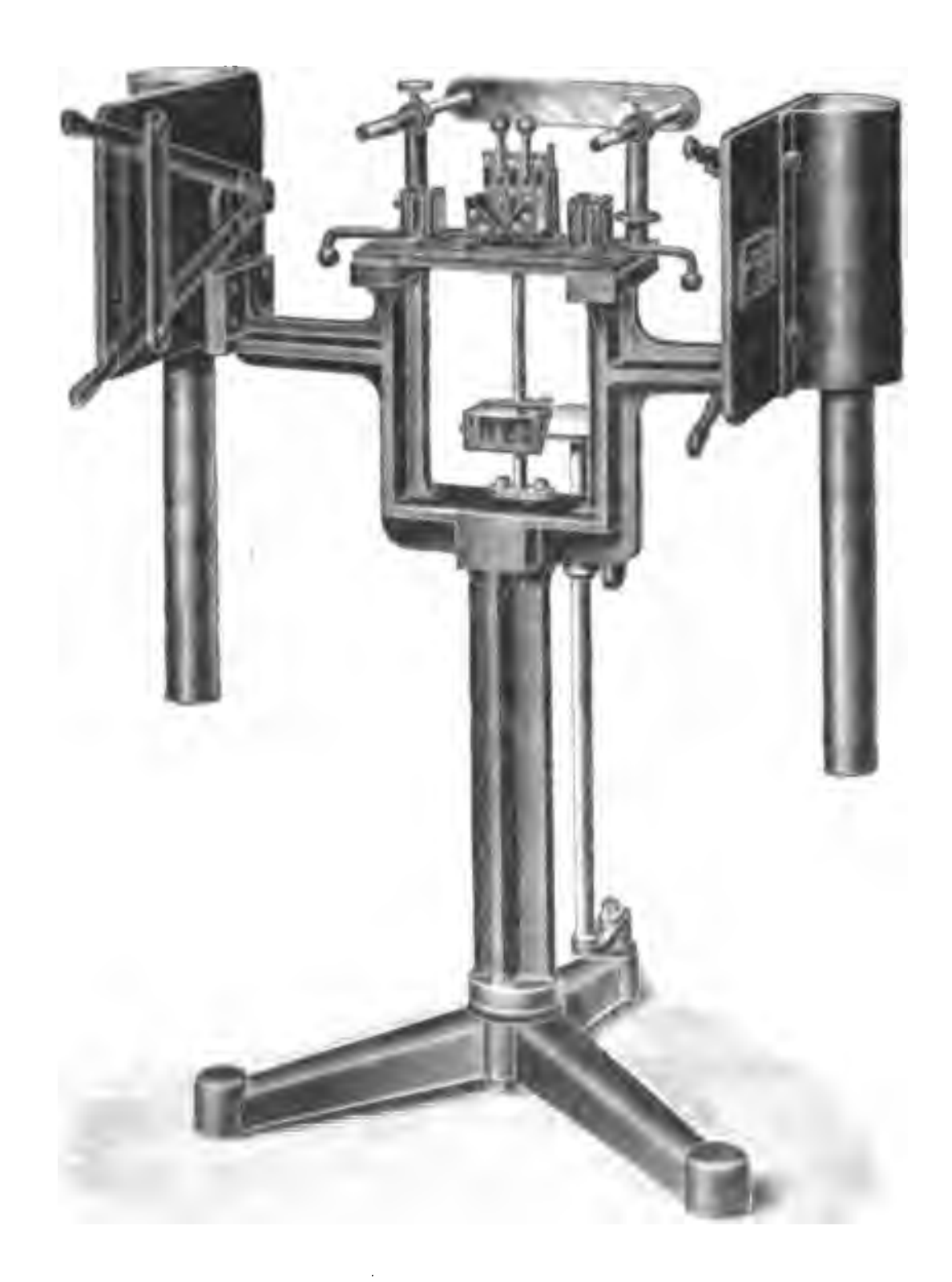


Fig. 1.

prisma horizontal verschieblich ist, kann man Pupille und Lichtlinie so zueinanderstellen, daß letztere die Pupille halbiert. Natürlich liegt auch die Lichtlinie im untern Prisma horizontal. Die Lichtlinie wird nun durch zwei Hebel *H* von oben und unten so verkleinert, daß sie genau den Durchmesser der Pupille bildet. Aus dem Abstand der beiden Hebel an der Skala *S* läßt sich dann die Größe des vertikalen Pupillendurchmessers ablesen.

Das Verhältnis von Lichtlinie, Skala und Hebeln gründet sich auf den mathematischen Lehrsatz: Zieht man in einem Dreieck eine Parallele zur Grundlinie, so verhält sich die Parallele zur Grundlinie wie der obere Abschnitt der Seite zur ganzen Seite. Die Lichtlinie, d. i. die Parallele, teilt die von dem Drehpunhte der Hebel, d. i. der Spitze des Dreiecks, auf die Skala, d. i. die Grundlinie des Dreiecks, gefällte Senkrechte im Verhältnis

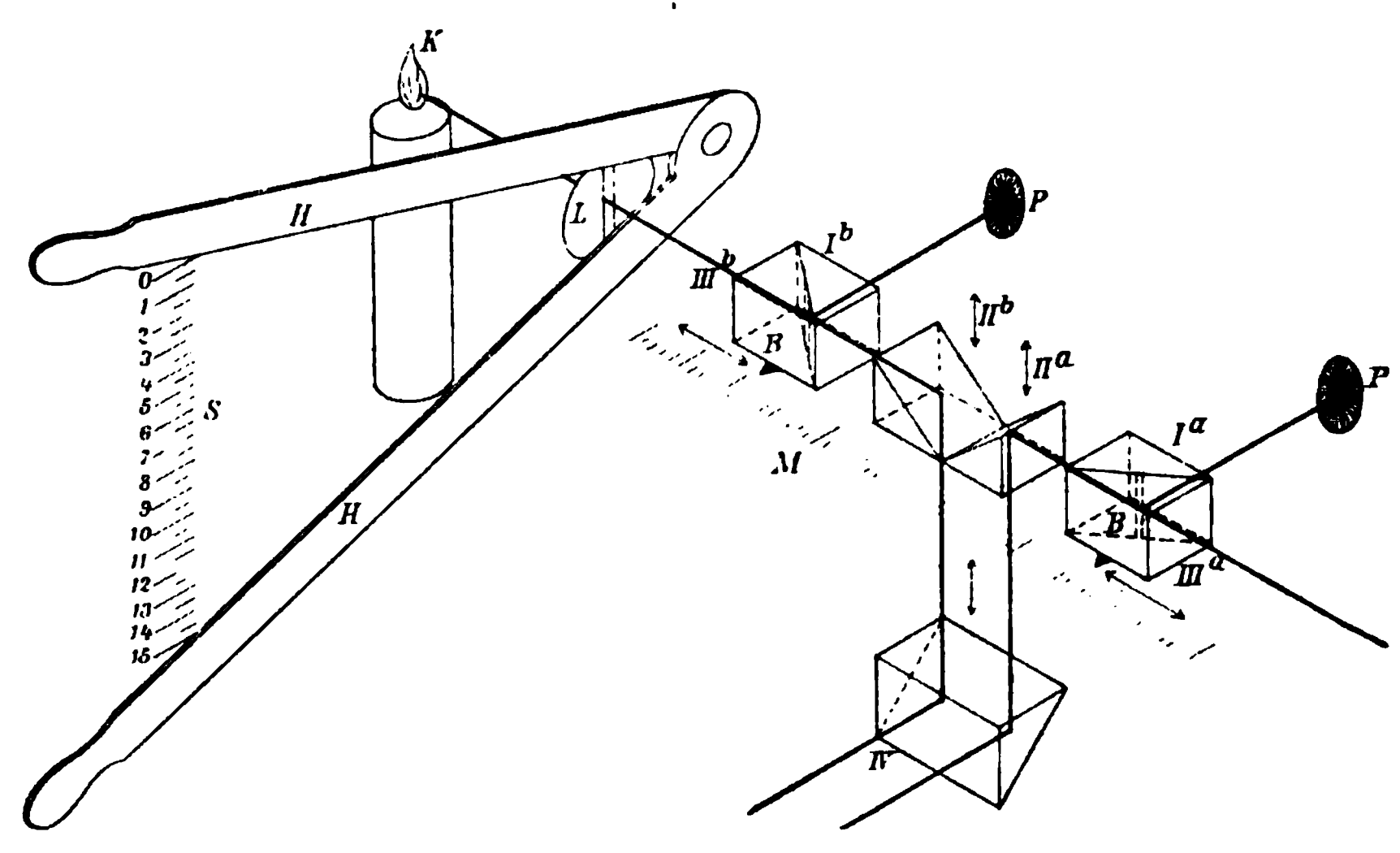



Fig. 2.

von 2,5 : 12,5 cm. Die Skala ist 7,5 cm lang und in Millimeter geteilt. 1 mm der Skala entspricht also $^1/_5$ mm der Lichtlinie. Wo die Hebel auch stehen mögen, ihr Abstand voneinander in Millimetern der Skala gibt in Fünftelmillimetern die Länge der von ihnen begrenzten Lichtlinie an. Die Einstellung geht folgendermaßen vor sich: Durch die Kinnstütze werden die Mittelpunkte der Pupillen, deren Verbindungslinie horizontal gelegen sein muß, möglichst in Höhe der Mittelpunkte der kleinen Prismen aufgestellt und der Untersuchte angewiesen, eine mehrere Meter entfernte, gleich hochgelegene Marke zu fixieren. Dann stellt man die äußeren Prismen so ein, daß die Lichtlinien die Pupillen halbieren. Der Abstand der belagfreien Stellen der Doppelprismen, der an der Skala *M* auf dem die kleinen Prismen tragenden Tische ablesbar ist, gibt dann genau die

Pupillardistanz in Millimetern an. Nun ist genau darauf zu achten, 1) daß die Pupillar-Ebene möglichst vertikal steht, und 2) daß die Pupillen symmetrisch zur Mittellinie des Apparates liegen und den gleichen Abstand von der belagfreien Stelle des Doppelprismen erhalten wie die fest aufgestellte Lichtlinie. Nur bei gleicher Entfernung fehlt die die Einstellung der Hebel störende parallaktische Verschiebung und ist das gefundene Maß das richtige. Den Abstand der Pupillen kann man durch Verstellen der Stirnstütze regeln. Durch vertikale Verschiebung der mittleren Prismen IIa und IIb läßt sich dann noch die Lage der Pupillen, ohne daß ihr Verhältnis zur Lichtlinie geändert wird, zür Mittellinie des untern Prismas IV variieren. Jetzt ist die Einstellung vollendet und die Beobachtung und Messung kann beginnen.

Zweckmäßig ist es, den Apparat durch schwarze Tücher so zu verhängen, daß das Gesicht des Beobachters vor dem untern Prisma sich im Dunkeln befindet. Das verschärft einmal die Beobachtungsfähigkeit und ferner wird dadurch vermieden, daß der Untersuchte auf das beleuchtete Gesicht des Beobachters akkommodiert.

Zur Beleuchtung der Pupillen sind vor den beiden mittleren Prismen zwei kleine, um ihre vertikale Achse drehbare Spiegel angebracht. Wenn man nun seitlich und rückwärts vom Untersuchten beiderseits eine Lampe aufstellt, so wirft jeder Spiegel von der entsprechenden Lampe Licht auf die temporale Netzhauthälfte. Eine solche Anordnung wäre z. B. zweckmäßig bei der Untersuchung auf hemianoptische Pupillenreaktion bei homonymer Hemianopsie. Das Licht fiele alsdann auf eine sehende und eine blinde Netzhautstelle. Während man nun eine Lampe auf- und zudrehen läßt, könnte man an der andern beleuchteten Pupille den Effekt beobachten. Abgesehen von der Messung der Pupillengröße und Pupillendistanz, läßt sich der Apparat auch zur Messung des vertikalen Hornhautdurchmessers und der Lidspaltenhöhe verwenden.

Vielleicht lassen sich beide Pupillen vom untern Prisma aus auch durch Momentphotographie bei Blitzlicht aufnehmen.

Der Apparat wird von der Firma Dörffel und Färber, Berlin, hergestellt.

---

## II. Zur Geschichte der Star-Operation.

Von J. Hirschberg.

Meine letzte Anwesenheit in Paris (April—Mai 1906) habe ich dazu benutzt, um in der ebenso reichen wie liberal verwalteten Bibliothèque Nationale die berühmte lateinische Handschrift Nr. 6912 einzusehen, welche die von dem jüdischen Arzt Farraǵ angefertigte lateinische Übersetzung des Kitāb al-ḥāwī (Continens) von Rāzī enthält. (Vgl. meine Geschichte der Augenheilkunde bei den Arabern, S. 23.) Der Kodex ist

wahrscheinlich das Widmungs-Exemplar an König Carl von Anjou (1279): die Miniatur oben auf der ersten Seite zeigt den beturbanten Farraǵ, wie er sitzend einem knieenden Diener das Buch überreicht und gegenüber den König auf dem Thron, wie er von demselben wiederum knieenden Diener die Handschrift in Empfang zu nehmen geruht. Der Kodex ist vortrefflich geschrieben und sorgfältig korrigiert.

Am meisten interessierte mich die Star-Operation. „Unter den Wundärzten, die Rhazes anführt, kommt ein gewisser, sonst unbekannter Lathyrion[1] vor, der nach Antyllus' Methode den Star auszog". So heißt es in K. Sprengel's G. d. Chir., Halle 1805, S. 52. Um diesen Lathyrion entbrannte ein Kampf, wie um den Leichnam des Patroklos.

Hasner (Klin. Vortr. III, 1866, S. 286) läßt ihn um 100 n. Chr. leben; gibt aber als möglich zu, (in seiner Streitschrift gegen A. v. Graefe, phakol. Studien, 1868, S. 10,) „daß er doch später, als wirklich angenommen wird, gelebt hat". A. v. Graefe (Klin. Monatsbl. 1868, S. 5) erklärt die Lebenszeit von Lathyrion für höchst ungewiß. Haeser (Gesch. d. Med. I, S. 524, 1875) vermutet „Satyrion für Latyrion" und glaubt (Jahresb. d. Medizin 1868, I, S. 245), daß „Lathyrion, dem Antyllus die Erfindung der Extraktion zuschreibt, sehr wohl vor Plinius (zwischen Plinius und Celsus) gelebt haben kann; hiernach spricht alles für Hasner's Deutung.

H. Magnus beschäftigt sich (in seiner Geschichte des grauen Stars, S. 237—238, 1876) mit dem „berühmten Zitat des Latyrion". A. Hirsch (Klin. Monatsbl. 1869, S. 282—288) widmet dem Latyrion eine längere Erörterung, verwirft die Schreibart Lathyrion und sagt: „wir sind nur zu der Erklärung berechtigt, daß er vor dem 9. Sec. gelebt hat".

In seiner Geschichte der Augenheilkunde (S. 291, 1877) kommt A. Hirsch auf die „sonst übrigens ganz unbekannte Persönlichkeit" des Latyrion zurück und vermutet, daß er entweder von der Star-Niederdrückung spricht, oder daß die Stelle defekt ist.[2]

„Latyrion lebte wahrscheinlich im 3. Jahrh., vor Antyllus": so heißt es in der engl. Ausgabe der Geschichte der Heilkunde, von J. H. Baas, 1889, S. 178. Iwan Bloch (Handbuch d. Gesch. d. Med. 1902, I, S. 488) legt dem Latyrion (Satyrion) die Kenntnis der Star-Ausziehung bei. L. Leclerc (Hist. de la méd. Arabe, 1876, I, S. 261) gibt keine Aufklärung, obwohl er doch den arabischen Urtext eingesehen.

Ich selber habe, in meiner Geschichte der Augenheilkunde bei den Griechen, des Latyrion gar nicht gedacht, da er von keinem Griechen überhaupt nur erwähnt wird. Auf gräßliche Verstümmelung der griechischen Namen im lateinischen Continens mußte ich ja gefaßt sein. Aber, als durch kurze Übung mir die Form der einzelnen Buchstaben im Kodex 6912

[1] Schon Haller (Bibl. chir. I, S. 112, 1764) hat „Latyrion, de cataractae depositione".

[2] Das erstere ist richtig, das letztere zu verwerfen.

geläufig geworden, und ich nun „das berühmte Zitat des Latyrion“ aufsuchte, fand ich (auf Fol. 77) ganz deutlich und leicht erkennbar: Catityrion dixit.

Also Latyrion hat nicht im ersten und nicht vor dem 9. Saeculum, er hat überhaupt nicht gelebt. Catityrion ist die richtige arabische Schreibart[1] für κατ' ἰητρεῖον, in der Werkstatt des Arztes, das bekannte Schriftchen aus der hippokratischen Sammlung, bezw. GALEN's Kommentar dazu. (Übrigens scheinen die Araber vollständiger ausgearbeitete Erläuterungen zu dieser Schrift besessen zu haben. Einige Zitate der Araber aus derselben vermag ich in dem griechischen Text, Galen XVIII, nicht aufzufinden.)

Eine so humoristische Lösung der Latyrion-Frage hatte ich selber nicht vermutet, obwohl ich ja von den „lateinischen Arabisten“ an Schlimmes gewöhnt war. Übrigens steht gleich darauf in dem Kodex statt des unverständlichen acuitas visus der beiden gedruckten Ausgaben des Continens ganz richtig und mit dem arabischen Urtext übereinstimmend acuitas ejus (sc. instrumenti). Vgl. Centralbl. f. Augenheilk. 1906, S. 98, Anm. 5.

---

## III. Ein neuer Beitrag zur angeborenen Hornhautpigmentierung.

Von Dr. med. et phil. **A. Kraemer** in San Diego.

Erst vor Kurzem[2] habe ich in diesem Centralblatt über eine Beobachtung angeborener Pigmentierung der Hornhaut berichtet. Die Pigmentierung lag in diesem Falle oberflächlich und war nur auf einem Auge vorhanden. Heute möchte ich einen weiteren Beleg zu dem Studium der angeborenen Melanose beider Augen, und zwar der tiefen Hornhautschichten, bringen.

---

[1] Der arabische Text lautet (nach photographischer Wiedergabe der betreffenden Stelle aus Cod. Escor. 806, fol. 158 v.): Ǧālīnūs fī qāṭiṭriūn. Das heißt: Galenos im κατ' ἰητρεῖον. — Die folgende Anmerkung, welche meine Ansicht bestätigt, verdanke ich Herrn Privatdozent Dr. E. MITTWOCH: „Da die kurzen Vokale in der Handschrift nicht geschrieben sind, so kann man nicht mit Sicherheit sagen, welcher Vokal nach dem zweiten ṭ zu setzen ist. Das eine ist sicher, daß ein Vokal zwischen ṭ und r gesprochen werden muß, da im Arabischen, wie in allen semitischen Sprachen, eine Buchstabenfolge īṭr unmöglich ist. Der Hilfs-Vokal ist meist wohl ein i.“ Ich bin in der Lage, aus dem arab. Urtext (al-ḥāwī, Cod. Escor. 806, fol. 158) von dem so viel besprochenen Zitat die wörtliche Übersetzung hier anzuschließen: „Es sagt Galenos im ‚ärztlichen Zimmer‘: Siehe, der Operierende muß festhalten den Star unter der Nadel eine zeitlang an der Stelle, an welcher er ihn niederdrücken will, bis er festklebt an dieser Stelle.“

[2] Februarheft 1906, S. 39.

Auch diese Fälle sind sehr selten. Da außer den seinerzeit von KRUCKENBERG mitgeteilten drei Beobachtungen weitere in der Literatur nicht vorzuliegen scheinen, so dürfte jede neue Mitteilung Interesse haben, denn diese eigenartige Anomalie ist noch keineswegs in ihrer Genese und in ihren klinischen Erscheinungsformen völlig klar.

Eine 63jährige nervöse Dame suchte mich im März d. J. auf wegen Abnahme des Sehvermögens und geringer Ausdauer der Augen bei Nahearbeit. Als Ursache dieser Beschwerden wird beiderseits eine neuritische Atrophie der Sehnerven gefunden, für deren Entstehungsursache weder Anamnese, noch Allgemein-Untersuchung greifbare Anhaltspunkte geben.

Rechts Sehkraft $^5/_{18}$, + Cyl. 1,25 Axe 10° oben innen v. ||. $^5/_6$.
Links Sehkraft $^5/_{12}$, + Cyl. 1,0 Axe 10° oben innen v. ||. $^5/_6$;
binocular mit diesen Gläsern: $^5/_5$ (Snellen).

Patientin liest mit geeigneten Lesegläsern noch feinen Druck, es bestehen aber neben dem ophthalmologischen Befunde ausgesprochene Störungen des Farbensinnes (Prüfung nach W. NAGEL und PFLÜGER), sowie konzentrische Einengung des Gesichtsfeldes für Weiß und Farben — mehr, als man wohl der gleichzeitig bestehenden Hyperaesthesia retinae zugute schreiben dürfte.

Auf weitere Einzelheiten des Status soll hier nicht eingegangen werden; es möge noch hervorgehoben werden, daß die Dame in Amerika geboren ist, stets sehr gut gesehen hat und nach ihren Angaben nie vorher an irgendwelchen Erkrankungen der Augen gelitten hat.

Was uns an dieser Stelle interessiert, ist der Befund an beiden Hornhäuten. Die Augen sind von normalem Bau und reizlos. Die Hornhäute zeigen in ihrer Form und Größe nichts Auffälliges. Bei einfacher Betrachtung mit dem bloßen Auge fällt nichts besonderes an ihrer Durchsichtigkeit auf.

Bei seitlicher Beleuchtung aber und unter Zuhilfenahme der HARTNACK'schen Kugellupe sieht man in der Mitte der rechten Hornhaut gerade vor der Pupille, eine feine braune Pigmentierung etwa von der Form einer Spindel; diese Figur ist horizontal gelagert und als in den hintersten Teilen des Hornhautgewebes gelegen erkennbar. (Fig. 1.)





Fig. 1.
Angeborene, beiderseitige, tiefliegende Hornhautpigmentierung. *r* Auge, *t* temporal, *n* nasal.

Die Ränder der Pigmentierung sind leicht ausgebuchtet, aber überall scharf, feinste braune Pigmentkörnchen bilden vornehmlich die Außenbegrenzung.

Die Spindel ist in der Mitte breiter und etwa $2^1/_2$ Mal so lang, als breit. Bei einer Pupillenweite „5" — (HAAB'scher Pupillenmesser) im Dunkelzimmer — liegen die Pole der Spindel dem nasalen und temporalen Pupillenrande gegenüber bezw. schneiden mit ihm ab.

Das temporale Ende der Spindel ist mehr zugespitzt, das nasale stumpfer. Vor der nach unten gerichteten Mitte der Pigmentierung liegt dicht vor der eigentlichen Begrenzung ein feinstes Pigmentkörnchen.

Es ist nicht die Mitte der Spindel, die am dichtesten pigmentiert erscheint, sondern gerade die fein gezäckelten Ränder.

Innerhalb dieser Begrenzungszone ist die Pigment-Ablagerung äußerst fein und nirgends so dicht, als an den Randpartien, auch läßt sich hier, bei schärfster Einstellung, neben den feinen braunen Pigmentkörnchen, wie ein Hauch von Grau erkennen.

Bei Durchleuchtung mit dem Lupenspiegel erblickt man dasselbe Bild, fast noch deutlicher; das feine Grau schwindet mehr dem Spiegel, es sind nur die Pigmentkörnchen erkennbar.

Die Untersuchung mit der Zehender-Westien'schen Lupe gibt keine weiteren Aufschlüsse.

Das Epithel über der Pigmentierung spiegelt und ist lupenrein, desgleichen die gesamte übrige Hornhaut.

Außer dem bereits erwähnten Astigmatismus nach der Regel zeigt die Cornea keine abnormen Krümmungsverhältnisse.

Es wurde mit aller Aufmerksamkeit nach Resten der Pupillarmembran gesucht, aber vergebens. Weder Auflagerungen, noch Pupillarfäden sind vorhanden, auch kein sogenannter Schubert'scher Linsenstaub. Die Iris ist dunkel-stahlgrau und einfach in ihrer Zeichnung; der Pupillenrand scharf.

Vordere Kammer und Iris lassen keine Abweichungen von dem Normalen erkennen.

Die beschriebene Anomalie ist ganz in der gleichen Form und Lage an der linken Cornea zu beobachten.

Das Sehvermögen ist sicherlich niemals durch diese Pigmenteinlagerungen gestört worden.

Wir haben ohne Zweifel eine angeborene Melanose beider Hornhäute vor uns und zwar diejenige Form, welche in den tiefsten Schichten der Membran ihren Sitz hat.

Soweit wäre diese Beobachtung den von Krückenberg beschriebenen Krankheitsbildern ähnlich; wir nehmen auch keinen Anstand, sie in die Klasse dieser Fälle einzureihen, wenngleich, wie ein Blick auf die beigefügte Abbildung (Fig. 2) von Krückenberg's Typus zeigt, ein fundamentaler Unterschied besteht.

Krückenberg's angeborene Pigmentspindel ist vertikal gestellt, hier haben wir eine horizontal gelegene Spindel vor uns; den ersten derart beschriebenen Fall.

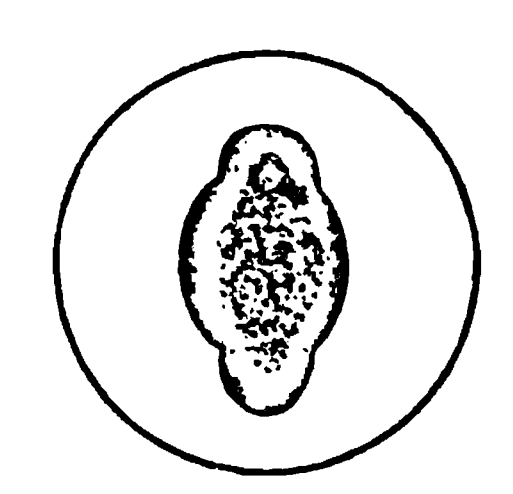


Fig. 2.
Tiefgelegene Melanose der Hornhaut, kopiert nach Krückenberg. (Vertikal gestellte Spindel).

Weiterhin ist die Begrenzung der Pigmentierung in meiner Beobachtung nicht so linienartig scharf, wie in der KRUCKENBERG'schen Abbildung, sondern es finden sich zahlreiche feine Einkerbungen und Buchten.

Was die Verteilung des Pigmentes selbst anbetrifft, so ist, wie schon hervorgehoben, gerade das Zentrum lichter pigmentiert, als die Randpartien, im Gegensatze zu KRUCKENBERG's Fällen.

Im übrigen ist aber auf den ersten Blick die Zugehörigkeit dieses Krankheitsbildes zu dem KRUCKENBERG'schen Typus erkennbar. Warum in meiner Beobachtung die Pigmentierung gerade horizontal liegt, ist nicht leicht zu erklären. Daß sie aber nur vertikal gelegen sein sollte, ist ebensowenig nicht ohne weiteres einzusehen. Es ist aber durch meine Beobachtung so viel erwiesen, daß die angeborene Pigmentspindel der Hornhaut in beiden Hauptmeridianen vorkommen kann.

Unsre bisherigen Beobachtungen sind so wenige, daß wir schon deshalb von einer typischen Lage der Melanose nicht wohl mit Sicherheit sprechen können, ja, ich möchte es nicht ausschließen, daß die Spindel auch eine diagonale Lage einnehmen könnte.

Wenn wir die Hypothese KRUCKENBERG's annehmen, daß die angeborene Melanose der Hornhaut durch Difundieren von Pigment aus der Pupillarmembran entsteht, die ja für eine gewisse Zeit des Intrauterin-Lebens der Hornhauthinterfläche überall anliegt, so wäre damit die Genese der Pigmentierung wohl im allgemeinen befriedigend erklärt. Was die engeren Anlässe zu dem Zustandekommen der Pigmentspindel gibt, ist allerdings fraglich. Daß die Bedingungen für ihre Entstehung nur selten obwalten, geht aus der großen Seltenheit diesbezüglicher Beobachtungen hervor.

Ob die Aufnahme von Pigment durch festere Verbindungen beider Membranen an einer bestimmten Stelle begünstigt wird — solche festere Verbindungen könnten schon bei der ursprünglichen Spaltung des Mesenchyms in die eigentliche Cornea und in die Pupillenhaut statthaben — oder sie könnten, bei schon ausgebildeter Pupillarmembran, durch geringfügige lokale Reizungen zustande kommen, oder endlich, ob für die Entstehung der Melanose eine Verzögerung der definitiven Rückbildung der Membrana pupillaris eine Rolle spielt, — ist zunächst noch eine offene Frage.

Mit der Annahme einer festeren Verlötung beider Membranen, die in einer beliebigen Richtung eintreten könnte, ließe sich auch die wechselnde Lage der Pigmentspindel in der Hornhaut in Einklang bringen.

Es ist a priori anzunehmen, daß die oben geschilderte Anomalie auch bei den höheren Tierklassen vorkommt.

Eine diesbezügliche Nachsuche in dem vorzüglichen Werke BAYER's[1]

---

[1] J. BAYER, Tierärztliche Augenheilkunde. II. Aufl. 1906. Wien und Leipzig.

belehrt uns aber, daß, bis jetzt wenigstens, solche Beobachtungen von tierärztlicher Seite nicht vorzuliegen scheinen.

Bayer beschreibt S. 273 (Taf. XIII, Fig. 1) Pigmentflecke der Hornhautoberfläche bei Pferden, die aber aus dem, dem Limbus corneae benachbarten Pigmente der bulbären Conjunctiva abgeleitet werden.

## IV. Zur Erkennung von Aderhautsarkom.

Von Dr. O. Purtscher in Klagenfurt.

In der Sitzung der Berliner Ophthalmologischen Gesellschaft vom 28. März 1901 hat Dr. Fehr (1) einen diagnostisch hervorragend interessanten Fall von Sarkom der Aderhaut aus der Hirschberg'schen Klinik besprochen.

Die 62jährige Kranke stellte sich vor mit Klagen, die an prodromales Glaukom erinnerten. Alles wurde normal gefunden bis auf merkwürdige kleinste und größere schwarze Niederschläge auf dem unteren Teile der Iris und an der Descemetis; auf letzterer fanden sich dieselben weniger zahlreich, dafür aber zu einer größeren schwarzen Hornhauttrübung vereint, die sich später in mehrere kreisrunde schwarze Flecken auflöste.

Ein Jahr später wurde mit dem Spiegel oben und außen, dicht hinter der Linse eine große Geschwulst nachgewiesen.

Die mikroskopisch-anatomische Untersuchung ließ massenhafte Pigmentzellen bezw. Pigmentklumpen erkennen, die längs den Bündeln des Strahlenkörpers vom Sarkom her nach vorne gewandert waren. An der Begrenzung der Kammerbucht angelangt, lösten sich viele schwarze Kügelchen los, traten zum Teil in das Ligament pectinat. Iridis, zum Teil aber in den Schlemm'schen Kanal und in die Vorderkammer. Es handelte sich größtenteils um mit Pigment vollgepfropfte Zellen.

Fehr weist hin, daß der Befund von Pigmentmetastasen in den Schlemm'schen Kanal und Umgebung bei Aderhaut-Sarkomen nicht so selten sei. Prof. Hirschberg hatte bereits (Berliner klin. Wochenschrift 1898, Nr. 50) einen derartigen Fall beschrieben und die Wichtigkeit hervorgehoben.

Dunkle Niederschläge auf Descemetis und Regenbogenhaut kommen bekanntermaßen auch bei chronischen Entzündungsprozessen der Uvea vor, sind somit nur unter bestimmten Voraussetzungen für Aderhautsarkom charakteristisch.

Auch ich hatte Gelegenheit, das Hirschberg-Fehr'sche diagnostische Symptom in einem Falle meiner Beobachtung differential-diagnostisch zu verwerten; Art und Grad seiner Entwicklung räumen aber meinem Falle eine besonders hervorragende Stellung ein.

Der Fall ist folgender:

Agnes Sch., 43 Jahre, Zimmermannsfrau aus Kirschentheuer, kam am 11. Oktober 1903 zur Aufnahme in die Abteilung wegen Entzündung ihres rechten Auges.

Sie glaubt schon seit Jahresfrist langsam zunehmende Sehstörung dieses Auges bemerkt zu haben. Seit 3 Wochen sei das Auge entzündet; anfänglich war es nur rot gewesen; später hätten sich Hitzegefühl und starke Schmerzen im Auge und der rechten Kopfhälfte hinzugesellt. Von einer Nachbarin empfohlene Tropfen (wohl Atropin) hätten starke Pupillen-Erweiterung und Zunahme der Entzündung verursacht.

Befund am 12. Oktober 1903: Rechtes Auge schlechter geöffnet, als das linke. Starke Rötung der Bindehaut des Augapfels und trübe Ciliarinjektion. Die Hornhaut matt, etwas gestichelt. Die Pupille ziemlich weit, doch nicht maximal. Regenbogenhaut — soweit sichtbar — verfärbt und von erweiterten Gefäßchen durchzogen, vielfach von dunklem Blute bedeckt. Eigentümlich sind vier sich von der Irisvorderfläche erhebende, mit saugscheibenartiger Verbreiterung der Hornhauthinterfläche anhaftende Kegel von Irisgewebe (also vordere Synechien) nach innen-unten: Auffällig ist ferner eine sich beim ersten Anblick als altes Hyphäma darstellende dunkelbraune, kaffeesatzähnliche Ansammlung von $1^1/_2$—2 mm Höhe, deren Färbung sich scharf von der dunkelroten des Blutes auf der Regenbogenhaut abhebt und sofort den Gedanken erweckt, ob es sich nicht um eine Farbstoffansammlung handeln könnte. Die Linse ist klar, soweit dies durch das leicht blutig getrübte Kammerwasser hindurch zu entscheiden ist. Ein Bild des Augengrundes ist nicht zu gewinnen, wohl aber erhält man mit dem Hohlspiegel einen dunkel rotgelben Reflex. Bei seitlicher Beleuchtung gewahrt man im vorderen Glaskörperabschnitt eine sehr bewegliche dreieckige blutige Trübung. Man sieht in der Tiefe eine nach oben-innen konvexe Grenzlinie zwischen zwei Buckeln durch den trüb gelblich durchtränkten Glaskörper hindurchschimmern (Netzhautbuckel?). Von andern Einzelheiten ist keine Rede. Spannung des Augapfels nicht unbeträchtlich erhöht, beträgt schwach T + 2.

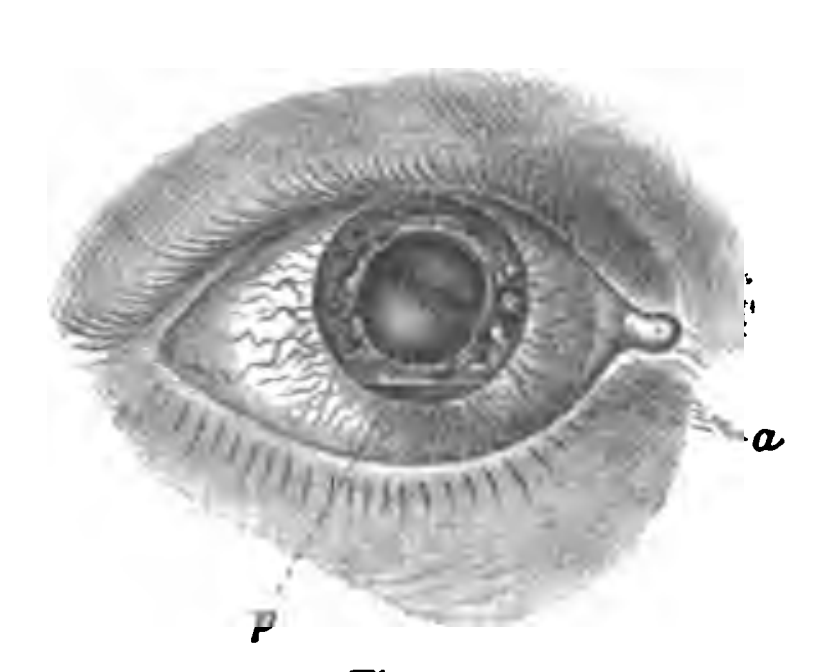


Fig. 1.

Handbewegungen werden dicht vor dem Auge nur unsicher wahrgenommen; Projektion des Spiegelreflexes fehlt.

Linkes Auge normal.

Die Diagnose konnte nur schwanken zwischen hämorrhagischem Glaukom und Sarkom der Aderhaut.

Gegen ersteres sprach die verhältnismäßig nicht sehr hochgradige

Drucksteigerung, ferner die mehr braunschwarze Farbe und scheinbar festere Beschaffenheit des anscheinenden Hyphäma, so daß von vornherein ein Tumor als wahrscheinlicher gelten mußte.

Der vom Herrn Kollegen Dr. KARL PICHLER gütigst untersuchte Harn war lichtgelb und zeigte mit Eisenchlorid versetzt leichte Bräunung; bei Anstellung der THORMÜHLEN-v. JACKSCH'schen Berlinerblau-Reaktion nur leicht grünliche Färbung.

Um differentialdiagnostisch einen sichereren Anhaltspunkt zu finden, nahm ich mit einem v. GRAEFE'schen Messer eine kleine Punktion der Vorderkammer nach unten und außen und zwar schon im Bereiche des „Hyphäma" vor. Es erschien sofort auffällig, daß die dunkle Ansammlung sich keineswegs wie bei wirklichem Hyphäma beim Abfluß des Kammerwassers aufwirbelnd mit diesem vermischte, sondern vom Messer wie Butter oder Seife durchdrungen wurde, ohne seine obere horizontale Begrenzung zu verändern; dagegen zeigte das letzte auf der Messerklinge haftende Kammerwasser eine leicht bräunliche Beimischung.

Das Mikroskop ließ bei Untersuchung dieser Kammerwasser-Reste neben Blutkörperchen hauptsächlich eine große Menge hell gelbbrauner bis schwarzbrauner, unregelmäßig geformter Pigmentschollen erkennen, wie sie sich in Aderhautsarkomen finden, aber nirgends war in deutlichen Zellen eingeschlossenes Pigment mit Sicherheit zu erkennen.

Die Diagnose: Sarcoma chorioideae stand nun fest.

Am Tage nach der Punktion hatte die schmutzige Injektion des Augapfels wesentlich abgenommen. Die Hornhaut erschien spiegelnd; doch zeigte Lupenuntersuchung bei seitlicher Beleuchtung an ihrer Hinterfläche eine Masse feinster schwarzbrauner Niederschläge.

Die Verhältnisse im Glaskörperraum waren dieselben geblieben. Die Kranke willigte nun in die schon anfangs vorgeschlagene Entfernung des Augapfels.

15. Oktober Enukleation in Narkose.

24. Oktober Entlassung nach normalem Heilverlauf.

---

Makroskopischer Befund: Nach Eröffnung des Augapfels im Äquator entleerte sich eine trübe gelbrötliche Flüssigkeit, die mit einzelnen Flocken vermischt war. Es fand sich trichterförmige Netzhaut-Ablösung ohne Zusammenhang mit der Papillengegend. Trotz schonendster Vollendung des Schnittes fiel die Linse und die mit ihr zusammenhängenden Glaskörperreste, sowie die die letzteren fest umspannende Netzhaut sofort aus der vorderen Hälfte aus; auffällig war die hochgradige Pigment-Armut der Aderhaut.

Der vermutete Tumor fand sich tatsächlich und zwar im hinteren Bulbusabschnitte vor, und zwar aus zwei deutlich verschiedenen Teilen bestehend.

Es zeigte sich erstlich eine nahezu 2 cm im Durchmesser haltende ziemlich flach kuchenförmige Verdickung der Aderhaut, deren Centrum ungefähr mit dem hinteren Pole zusammenfiel. Aus dieser flachen Geschwulstpartie erhob sich eine gut kirschkerngroße, scharf umschriebene, an ihrer Basis makulawärts eingeschnürte, also knopfförmig vorragende Tumormasse von etwa 11,5 mm horizontalem und 9 mm vertikalem Durchmesser. Die höchste Erhebung von der inneren Lederhautfläche bis auf die Kuppe der Geschwulst betrug 8,5 mm. Die größte Dicke der kuchenförmigen sich diffus in die Aderhaut verlierenden Masse betrug nach außen vom Geschwulstknopf 3—3,5 mm, nach innen etwa 1,5 mm. Nach Zerlegung der hinteren Augapfelhälfte in eine obere und untere Hälfte, quer durch den umschriebenen Tumor, ergab sich die Tatsache, daß der meist vorragende Geschwulstanteil genau dem inneren Sehnervenende aufsaß, die Papille somit nach allen Seiten vollkommen deckte und umgab. Der Sehnervenkopf endete auf dem Querschnitte in der Geschwulstmasse ziemlich scharf abschneidend, anscheinend ohne daß Tumorgewebe die Nervenfaser-

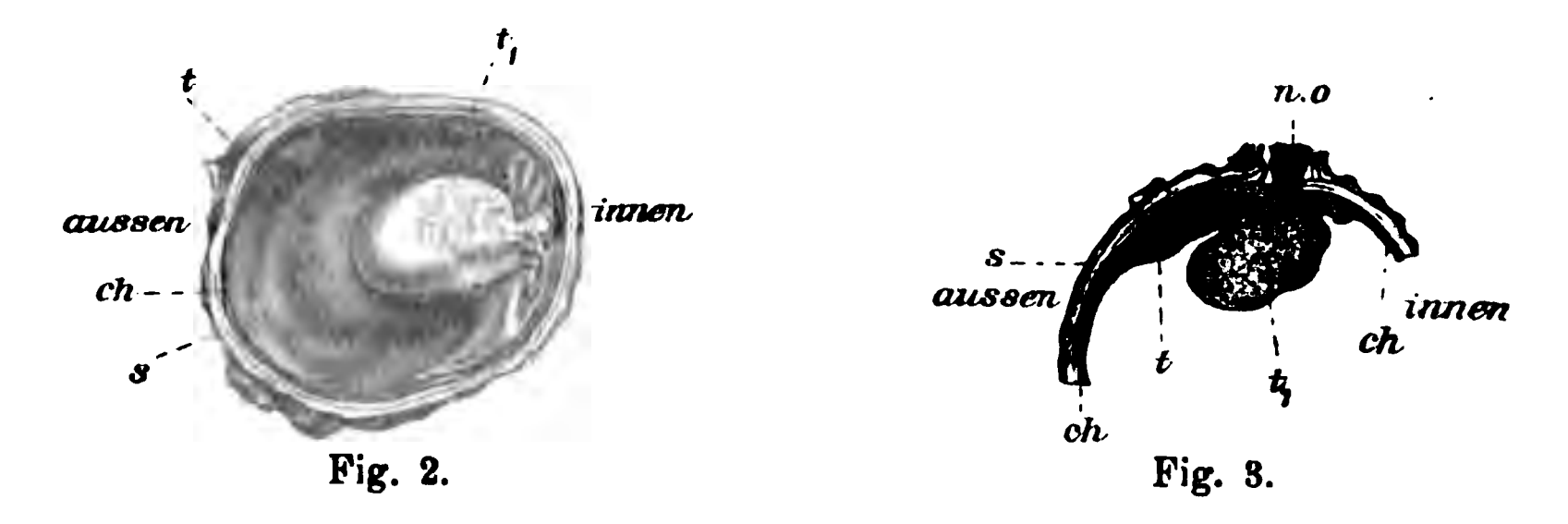



Fig. 2. Fig. 3.

bündel auseinandergeworfen oder durchwuchert hätte. Die Färbung der Neubildung war im flachen Anteil eine dunkelbräunliche doch nicht ganz melanotische; der umschrieben vorragende Knopf zeigte mehr das Aussehen eines Leukosarkoms.

Die beabsichtigte mikroskopische Untersuchung konnte leider nicht vorgenommen werden, da die fast schnittfertigen Abschnitte des interessanten Augapfels infolge eines bedauerlichen Mißverständnisses weggeworfen worden waren.

Indess bietet der Fall auch ohne mikroskopischen Befund noch großes Interesse. Erstlich ist sehr auffallend die massenhafte Ansammlung von Pigmentschollen, bezw. Pigmentzellen, wie ich sie noch nirgends beschrieben fand, trotzdem sich Mitteilungen über Pigment-Niederschläge in die Vorderkammer in letzter Zeit gemehrt haben. Auch Fehr konnte sich schon auf Panas' und Rochon-Duvigneaud's Beobachtungen beziehen, sowie auf E. v. Hippel's Abhandlung, wo es heißt: „diese Pigment-Verschleppungen in das Trabekelwerk des Schlemm'schen Kanals fanden Panas und Rochon-Duvigneaud (2) außer bei Glaukom noch bei verschiedenen intraokularen Entzündungen, sowie bei Aderhautsarkomen."

Daß solche kaffeesatzähnliche Ansammlungen in der Kammerbucht

geeignet sein müssen, Glaukom-Ausbruch zu erleichtern, ist selbstverständlich. PANAS sprach (nach FEHR) in diesen Fällen von embolischem Glaukom. Auch BIRNBACHER (3) zählt Pigment- bezw. Zell-Niederschläge in der Kammerbucht zu den Glaukomursachen.

FEHR glaubt, daß Pigment-Infiltrationen um den Schlemm'schen Kanal besonders leicht dann vorkommen können, wenn der Sitz eines Sarkoms sich dicht hinter dem Strahlenkörper befindet.

Hier finden wir verhältnismäßig massenhafte Sarkom-Elemente in der Vorderkammer, während der Mutterherd dieser Abkömmlinge am hinteren Pole und um den Sehnerven gelegen ist.

Daß Gliome der Netzhaut zuweilen klinisch Pseudo-Hypopyen erzeugen, die aus Gliomzellen bestehen, wie dies z. B. JESSOP (4) beschrieb, ist bekannt; nicht so bei Sarkomen.

Über die Entstehung der eigentümlichen vorderen Synechien konnte ich nichts ermitteln; doch dürften sie schon früher bestanden haben.

Bemerkenswert außer der Pigmentmenge vor der Linse und Iris ist die Pigment-Armut weiter rückwärts. In einem seiner Fälle (1) hatte auch v. HIPPEL (5) dieselbe Beobachtung gemacht; er sagt: „das Pigmentepithel der Retina ist auffallend schwach pigmentiert; es ist als regelmäßige einschichtige Lage ohne jede Veränderung überall zu erkennen“.

Von Belang ist auch der Ort und die Form des Sarkoms. Die Verschiedenheit der beiden Geschwulstabschnitte in der Pigmentierung kann nach SCHIECK's (6) neuen Ergebnissen füglich übergangen werden.

Die Form der eigentlichen Hauptmasse der Geschwulst ist eine flach kuchenförmige, so daß sie an ein beginnendes Flächensarkom erinnert; damit stimmt aber nicht die jüngste umschriebene Wucherung in Knopfform mit (besonders temporal) eingeschnürtem Halse; solche Wachstumstypen finden sich mehrfach beschrieben als nächste Folge eines Durchbruches der Glashaut.

Cirkumpapilläre Lage von Aderhautsarkomen ist aber an sich selten.

In der FUCHS'schen Zusammenstellung (7) finden sich unter 221 Fällen von Aderhautsarkomen zwar viele, wo der hintere Pol als Ausgangspunkt der Geschwulst angeführt wird; aber nur in einem einzigen fremder Autoren ist direkt von cirkumpapillärem Sitz die Rede.

Es ist der Fall von HOLMES. (FUCHS 104.) 62jähriger Mann. Sehstörung vor 2 Jahren mit centralem Skotom begonnen. Es fand sich kirschkerngroßer Tumor im hinteren Abschnitt, „den „Optikus umfassend“.

Von den eigenen Fällen der FUCHS'schen Tabelle wären zu nennen:

Fall IV aus v. ARLT's Privatpraxis. Die Geschwulst beginnt etwas nach innen von der Papille und umgreift den Netzhauttrichter, sich 15 mm nach außen erstreckend.

Von Fall XI steht vermerkt: „Am hinteren Pole des Auges sitzt ein etwa kirschkerngroßer Tumor. Seine Basis erstreckt sich von der Papille

über die Macula lutea hinüber 10 mm weit nach außen. Von derselben erhebt sich der Tumor 10,5 mm hoch, indem er nach einer stärkeren Einschnürung wieder zu größerer Breite anschwillt."

Von Fall XIII heißt es: „Die Papille und der Netzhauttrichter werden von der Aftermasse umschlossen, sind aber nicht in derselben untergegangen, ja nicht einmal mit ihr verwachsen".

Fall XVII betrifft eine Geschwulst in der Gegend des hinteren Pols. Wir finden darüber: „Die Basis derselben beginnt 4,5 mm nasalwärts von der Papille und erstreckt sich über diese hinüber bis zu einer Entfernung von 7,5 mm vom äußeren Rande der Papille."

Endlich finden wir in Fall XIX, daß die sarkomatöse Neubildung bis an die Papille heranreicht, aber auch in sie hineingreife.

In der KERSCHBAUMER'schen Monographie (8) stehen einige Fälle verzeichnet, die noch mehr an unsren eigenen erinnern.

In Fall 1 wird ein Geschwulstknoten beschrieben, der der Papilla nervi optici gleichsam aufsitzt. Es findet sich ferner eine Infiltration der Aderhaut, nach innen 9, nach außen 6 mm weit reichend, nirgends dicker, als 3,5 mm. Papille exkaviert.

Ähnlich ist Fall 2. Am Boden der Kammer etwas Blut. Die Aderhaut war im hinteren Abschnitt um das Vierfache des Normalen verdickt, temporal bis zum Äquator, nasal lange nicht so weit reichend. Aus der Retina entspringt eine $4^1/_2$ mm messende Geschwulst. Die Neubildung der Aderhaut geht einerseits in die Retina, andrerseits auf den Optikus über und zwar durch das Foramen opticum Chorioideae. Sehnerv tief ausgehöhlt, mit Sarkomgewebe ausgefüllt.

Fall 3. Diffuse Infiltration der Aderhaut. Dieselbe ist im hinteren Abschnitt auf das Vierfache verdickt; im vorderen halb so dick. Dem Sehnerven gegenüber eine Geschwulst von 6 mm Höhe und 8 mm Umfang.

In Fall 5 wird eine dem Sehnerven gegenüber befindliche hirsekorngroße, in den Glaskörper ragende Geschwulst beschrieben, welche unmittelbar auf den Sehnerven übergreift, der mit Sarkomzellen reichlich infiltriert ist; die Wucherung setzt sich auch nach hinten fort. Das retinale Neugebilde ist am mächtigsten in der Gegend des Sehnerven in Form einer gegen den Glaskörper offenen Konvolvulusblüte.

Endlich Fall 7 betrifft ein den Optikus ringförmig umgebendes Leukosarkom.

Ein peripapilläres Sarkom wird ferner geschildert von LAPERSONNE und OPIN (9). Dasselbe war aus pigmentierten Spindelzellen zusammengesetzt, setzte sich teilweise in die Papille und in die Sklera fort und bestand aus zwei Knoten, die durch eine Brücke von Aderhautgewebe getrennt waren. Es bestand totale Netzhaut-Ablösung.

Ein andres beschreibt MOISSONIER (10) bei einer 55jährigen Frau. Die Papille wurde von abgelöster Netzhaut vollständig überlagert; letztere flottierte aber nicht; auch zeigte sie keine Veränderung ihrer Gefäße.

Einen die Papille ganz verdeckenden intraokularen Tumor beobachtete ferner SIMEON SNELL (11) an einem 37jähr. Manne; derselbe erwies sich bei der anatomischen Untersuchung als ein melanotisches Aderhautsarkom.

Eine ähnliche, nur das unterste Papillendrittel freilassende schwarze Geschwulst sah LAUBER (12). Endlich wurden noch Fälle veröffentlicht von HENDERSON (13) und von FLEISCHER (14). Die Fälle von KURZEZUNGE und POLLAK, von BIRNBACHER (Fall 2), von HEINE und von v. MICHEL gehören nicht hierher.

Jedenfalls war es in unsrem Falle schon früh zu ausgedehntester Netzhaut-Ablösung gekommen, die in einem späteren Stadium sogar von Zusammenhangstrennung des Netzhauttrichters von der Papille gefolgt war, ein Vorgang, der wohl nur auf eine Durchwucherung des Netzhautstieles durch Sarkommassen bezogen werden kann. (PARSONS (15).)

---

Das Interesse des Falles liegt vor allem in der bisher noch nie beobachteten massenhaften Wanderung von Sarkom-Elementen in den vorderen Augapfel-Abschnitt, besonders in die Vorderkammer, bei Anwesenheit eines am hinteren Pole — also möglichst weit rückwärts sitzenden Sarkoms, welches schon an und für sich durch seine Form und peripapilläre Lage als verhältnismäßig seltener Typus unsere Beachtung verdient.

## Literatur.

1) Dr. FEHR, Pigment-Beschläge auf Iris und Descemet als Frühsymptom eines Aderhautsarkoms. Centralbl. f. Augenheilk., 1902, Mai, S. 129.

2) PANAS et ROCHON-DUVIGNEAUD, Recherches anatomiques et cliniques sur le glaucome et les tumeurs intraoculaires. Paris, 1898, p. 248 (zitiert nach FEHR).

3) R. BIRNBACHER, Über die Ursachen der Binnendrucksteigerung bei Geschwülsten innerhalb des Augapfels. Beiträge zur Augenheilkunde 1905. (Festschrift für JULIUS HIRSCHBERG), S. 89.

4) R. JESSOP, Ein Fall von Gliom der Netzhaut, ein Hypopyon vortäuschend. The Ophthalmic Rev. 1903, Januar. Referiert im Centralbl. f. Augenheilk. 1903, S. 120.

5) E. v. HIPPEL, Zur patholog. Anatomie des Glaukoms nebst Bemerkungen über Netzhautpigmentierung vom Glaskörper aus. v. Graefe's Archiv LII, 3, S. 498.

6) Dr. FRANZ SCHIECK, Das Melanosarkom als einzige Sarkomform des Uvealtraktus. Wiesbaden 1906.

7) Dr. ERNST FUCHS, Das Sarkom des Uvealtraktus. Wien 1882.

8) Dr. R. PUTIATA KERSCHBAUMER, Das Sarkom des Auges. Wiesbaden, 1900.

9) LAPERSONNE et OPIN, Sarcome peripapillaire. Archiv. d'Opht. XXIII. Ref. in Michel's Jahresber. für 1903, I, S. 255.

10) MOISSONIER, Société d'Ophtalm. de Paris. Sitzung vom 6. Juni 1905. Ref. in Klin. Monatsbl. f. Augenheilk. 1905, Juli, S. 90. (Berichtet über ein peripapilläres Sarkom.)

11) SIMEON SNELL, Ref. in Klin. Monatsbl. f. Augenheilk. 1905, XLIII, Januar. (Peripapilläres Sarkom.)

12) Lauber, Tumor der Papille. Ref. Zeitschr. f. Augenheilk. XIII, 4. April, S. 386.
13) Henderson, Flat Sarkoma of choroid. Transact. of the Ophth. S. of the United Kingdom, XXIV, p. 242 (zitiert nach Michel's Jahresb. 1904, I, S. 253).
14) Bruno Fleischer, Beitrag zur Kasuistik der Aderhaut-Tumoren. Klinische Monatsbl. f. Augenheilk., 1904, S. 358.
15) J. Herbert Parsons, The Pathology of the eye II, p. 531 (Absatz 4).

Nachtrag.

Leider war mir bei Abfassung obiger Arbeit die schöne Abhandlung Dr. P. Wagner's aus der Fuchs'schen Klinik in Wien „Zur Kasuistik der intraokularen Tumoren“ (Zeitschr. f. Augenheilk. XIV, Heft 6, S. 53 ) entgangen.

# Klinische Beobachtungen.

## Der verkannte Epitarsus.

Von Dr. A. Schapringer.

In allen Welt-Teilen kommt der Epitarsus vor — und überall wird er verkannt.

Die letzterschienene Mitteilung über diese angeborene Mißbildung stammt aus Durban in Natal (Südafrika). Dort sah William Robertson (Brit. Med. Journ., 1906, 13. Januar) einen damit behafteten Mann, einen Ostindier; der Hinterfläche seines rechten obern Augenlids lag eine Bindehautduplikatur an, deren größter Teil hinter dem Lid verborgen war, nur der freie untere Rand war gewöhnlich zu sehen, da er 2 mm breit in die offene Lidspalte hineinragte.

Robertson, der seine Mitteilung mit dem Titel „The Third Eyelid“ versieht, erklärt sich seinen Fund folgendermaßen: „I had to do with an example of the plica semilunaris or membrana nictitans of the birds and reptiles“. Da aber im übrigen von dem Patienten vermerkt wird „he displayed no other physical defect“, so trug er offenbar die ihm als Menschen zukommende normale Plica semilunaris an ihrer natürlichen Stelle im innern Augenwinkel, und die abnorme Duplikatur am obern Augenlid kann auch schon deshalb allein nicht als ein Analogon der Membrana nictitans aufgefaßt werden.

Ein dem Robertson'schen ähnlicher, aber mehr monströs ausgeprägter Fall wurde vor zwei Jahren von Oeller[1] veröffentlicht. Während Robertson die Mißbildung als „drittes Augenlid“ anspricht, wählt Oeller die Bezeichnung „überzähliges Augenlid“. Robertson führt an, daß sich bei seinem Ostindier die Bindehautduplikatur „knorpelig“ angefühlt habe — bei Oeller sind Knorpel-Inseln in den betreffendeu Präparaten histologisch nachgewiesen und abgebildet.

Was nun die Interpretation dieser angeborenen Mißbildung betrifft, so gilt natürlich für Robertson dasselbe, was ich[2] Oeller gegenüber vor-

[1] J. Oeller, Ein überzähliges monströses Oberlid mit Oberlidkolobom beider Augen. (Arch. f. Augenheilk., 1904, 50. Bd., 1. Heft.)
[2] Centralbl. f. Augenheilk., 1905, Maiheft.

gebracht habe, nämlich, daß die Mißbildung als Residuum der Zugwirkung eines amniotischen Bandes aufgefaßt werden müsse, daß also Bezeichnungen wie „drittes“ oder überzähliges Augenlid“ als unzutreffend und irreführend zu vermeiden seien.

Aufmerksam gemacht wurde ich auf William Robertson's Mitteilung durch ein Referat im Februarheft d. J. des in Chicago erscheinenden Ophthalmic Record. In dieses Referat war das Wesentliche der Robertson'schen Beobachtung übernommen mitsamt der Interpretation des Autors, aber ohne jede Kritik. Nun sind in einem so weltabgelegenen Orte, wie Durban, die literarischen Hilfsmittel gewiß zu beschränkt, als daß man sich über so ausgefallene Raritäten, wie der Epitarsus, auf dem Laufenden halten könnte. In Orten wie Chicago sollte dies aber doch anders sein. Zum Besten von andren Referenten, welche in den verschiedenen Fachzeitschriften und Jahresberichten über W. Robertson's Fall von „drittem Augenlid“ in der nächsten Zukunft Bericht zu erstatten haben, sei hier eine Liste meiner Veröffentlichungen über den betreffenden Gegenstand zusammengestellt zum dem Zwecke, um das kritische Geschäft der Bewertung von Mitteilungen, wie die Robertson'sche, zu erleichtern:

1) Die angeborene Schürze der Lidbindehaut — eine bisher noch nicht beschriebene typische Mißbildung des menschlichen Auges. Mit 9 Abbildungen. (Zeitschr. f. Augenheilk., 1899, Bd. II, S. 41.)

2) Beitrag zur Kasuistik der angeborenen Schürze der Bindehaut. (Enthält Kritik der Fälle von Monphous und Don Campbell.) (Zeitschr. f. Augenheilk., 1902, Bd. VII, S. 53.)

3) Über Varietäten des Epitarsus. (Berücksichtigt die wichtigen Arbeiten von J. Oeller und V. Matys.) (Centralbl. f. Augenheilk., 1905, Maiheft.)

4) Ein weiterer Beitrag zur Kasuistik des Epitarsus. (Centralbl. f. Augenheilk., 1905, Oktoberheft, S. 292.)

---

# Neue Instrumente, Medicamente u. s. w.

## I. Eine einfache Methode zur Prüfung der binokularen Tiefenwahrnehmung.

Von Dr. Alfred Borschke in Wien.

Wenn man sich bei einem Patienten über das Vorhandensein oder Nichtvorhandensein einer binokulären Tiefenwahrnehmung rasch orientieren will und diesem Zwecke dienende Stereoskopbilder oder den Apparat zum Hering'schen Fallversuch nicht bei der Hand hat, kann man durch das im folgenden beschriebene Verfahren leicht Aufschluß erhalten.

Man gebe dem Patienten in jede Hand ein möglichst dünnes, spitz zulaufendes, nicht zu kurzes Instrument (z. B. Zupf-Nadeln, wie sie zur Herstellung von mikroskopischen Präparaten verwendet werden, Hutnadeln, Drahtstückchen oder auch lang und dünn zugespitzte Bleistifte) und fordere ihn auf, er möge die Spitzen der Instrumente in Leseweite derart nähern, daß sie noch einen kleinen Abstand von etwa 1 mm behalten, sich jedoch nicht berühren.

Einer Versuchsperson mit binokularer Tiefenwahrnehmung wird dies ohne Schwierigkeiten jedesmal gelingen, während eine solche mit nur mono-

kularem Sehen mehr oder minder große Fehler (Entfernung der Spitzen bis etwa 20 mm) machen und während der Ausführung des Versuches große Unsicherheit zur Schau tragen wird. Nur durch einen seltenen Zufall könnte es geschehen, daß auch eine Versuchsperson, die nicht binokulär sieht, die richtige Einstellung der Spitzen trifft. Eine Wiederholung des Versuches wird aber regelmäßig den Mangel der Tiefenwahrnehmung erkennen lassen.

Die andren Momente, aus welchen der monokulär sehende Tiefen-Entfernungen erschließen kann, wie Schärfe und Größe der Netzhautbilder oder das Muskelgefühl, genügen bei weitem nicht, die bei dem beschriebenen Versuche gestellten Anforderungen zu erfüllen. Nur der Schlagschatten muß, insbesondere bei Verwendung von dicken Instrumenten vermieden werden. Dies geschieht am einfachsten dadurch, daß der Untersuchte der Lichtquelle (dem Fenster) direkt gegenübersteht, so daß eine seitliche Beleuchtung ausgeschlossen erscheint.

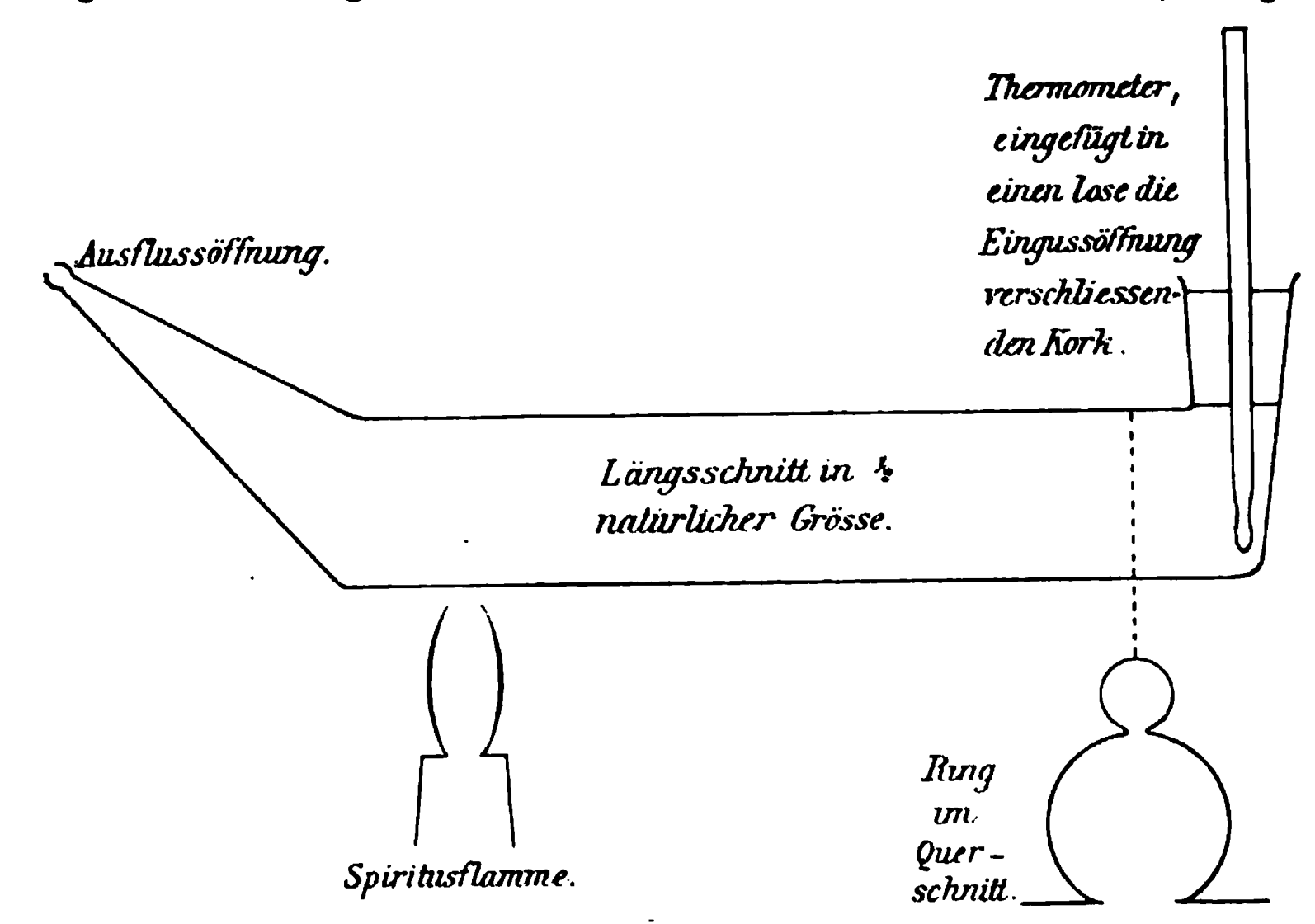
Auch zu Demonstrationszwecken läßt sich der beschriebene Versuch gut verwenden. Ein Normalsichtiger, der ein Auge schließt, ist nicht imstande, die gestellte Aufgabe zu lösen, erst wenn er das zweite Auge geöffnet hat, sieht er die groben Fehler, die ihm unterlaufen sind.

---

## II. Erwärmbare Augendouche.

Angegeben von Dr. **Walter Albrand** in Sachsenberg.

Das aus Glas hergestellte und in seiner äußern Form dem (an sich kleineren) Nasenbade ganz ähnliche Modell einer Augendouche gestattet, in kürzester Frist eine zum Spülen beider Augen ausreichende Menge von Flüssigkeit auf den gewünschten Grad erwärmt bereit zu halten; im großen




und ganzen würde für die auch von Laienhand zu machende Auswaschung des Conjunctivalsacks wenigstens im unteren Teil wohl die der Körpertemperatur entsprechende Erwärmung der Flüssigkeit in Frage kommen, und

empfiehlt sich für letztere am meisten die jedesmal frisch zu bereitende, indifferente physiologische Kochsalzlösung (0,9 % „isotonisch" für den Menschen) als reizlosestes Reinigungs- und zugleich Beruhigungsmittel, soweit es sich um einfache Bindehautprozesse, Hyperämien und Katarrhe unkomplizierter Art handelt, und nicht eigentlich bakterizide Augenwässer in Anwendung kommen sollen etwa aus bestimmteren Indikationen einer vorliegenden spezifischen Bindehaut-Affektion. Ferner ist das genannte Solbad nicht minder zweckmäßig lokal für das Auge anzuempfehlen z. B. bei dem großen Heer der skrofulösen Hornhaut-Bindehaut-Erkrankungen neben der trockenen Behandlung, wie bei einer Reihe von Beschwerden, die aus einer Reizung des äußeren Auges erwachsen und zum Teil den Gewerbekrankheiten zuzurechnen sind; die der einfacheren Ordination halber als 1 % verordnete Kochsalzlösung erwies sich mir in vielfachem Gebrauch dienlicher als mancherlei Zusätze im Publikum beliebter spirituöser Essenzen. Natürlich könnte bei nervösen Begleit-Erscheinungen usw. die Douche in weniger temperierten Graden, wenn erforderlich, auf die geschlossenen Lider appliziert werden. Die Vorbereitung der Doucheflüssigkeit und Art ihrer Anwendung erhellt ohne weiteres aus beigefügter Skizze; der kleine Apparat trägt zur leichteren Handhabung einen federnden Metallring mit sich spreizenden Branchen an der Unterseite zum Hinstellen des Glasrohrs. Die Auslauföffnung könnte noch beliebig zur vorsichtigeren Hantierung mit einem kurzen Stückchen eines dünnen Gummischlauchs armiert werden.

---

## Referate, Uebersetzungen, Auszüge.

**Über die akuten eitrigen Bindehaut-Entzündungen in Ägypten,** von Meyerhof. (Klin. Monatsbl. 43. Jahrgang. 1905.)

Von Ende 1903 bis Mitte 1905 hat Meyerhof 300 Fälle akuter eitriger Bindehaut-Entzündung in Kairo klinisch und bakteriologisch untersucht; aus Kairo stammten $^3/_4$, aus Oberägypten $^1/_4$ der Kranken, nur wenige aus dem Nildelta. Es waren 208 Eingeborene und Levantiner, 92 Europäer; die Mehrzahl (214) standen im kindlichen Alter. Während die durch den Bacillus Koch-Weeks erzeugte Conjunctivitis im Mai einsetzt, im Juni und Juli ihren Höhepunkt erreicht und bis zum Oktober abklingt, beginnt die durch den Gonococcus Neisser hervorgerufene Epidemie im Juli, erreicht ihr Maximum im September und fällt bis zum November ab: mit der Nilüberschwemmung (August-Oktober-Dezember) haben also beide Formen von Bindehaut-Entzündung nichts zu tun (Lakah und Khoury); diese für Alexandrien gültigen Daten verschieben sich infolge klimatischer Unterschiede für Kairo dahin, daß hier der Höhepunkt im Oktober liegt. Die bakteriologische Untersuchung ergab

den Bacillus Koch-Weeks . 157 mal
„ Gonococcus Neisser . . 80 „
„ Diplobacillus Morax A . 37 „
„ Pneumococcus Fraenkel. 10 „ usw.

Die Hälfte der 300 Fälle hatte gleichzeitig Trachom.

Was die durch den Bacillus Koch-Weeks erzeugte Conjunctivitis acut. contagiosa angeht, so betraf sie 66 Europäer und 91 Eingeborene; 126 Kinder stehen 31 Erwachsenen gegenüber, die erheblich häufiger von Komplikationen (stets leichterer Art) heimgesucht werden, als die jüngeren Individuen. Zwölf

Mal sah die Erkrankung einer echten Blennorrhoe klinisch täuschend ähnlich. Die Verbreitung geschieht durch die in der heißen Zeit auffallend sich vermehrenden Fliegen. — Blennorrhoea neonatorum hatte Meyerhof nie zu beobachten Gelegenheit, obwohl unter den durch den Gonococcus Neisser erregten Bindehaut-Entzündungen alle Altersklassen vertreten sind; Kinder und weibliche Individuen überwiegen, also ist die bei uns so seltene C. gonoblennorrhoica infantum in Ägypten die häufigste, die bei uns so häufige Blennorrhoe der Neugeborenen die seltenste Form. 76 Kranke waren Eingeborene und Levantiner. 46 Fälle waren schwer, 39 durch Hornhaut-Affektionen kompliziert; da die Kranken in ihrem Aberglauben stets so lange warten mit der Konsultation eines Arztes, bis es zu spät ist. Die Verbreitung ist im wesentlichen extragenital, durch Indolenz und Unsauberkeit bedingt. Die Periodizität der Epidemien hängt von Temperatur-Einflüssen ab. — Diplobacillen-Conjunctivitis befällt Eingeborene und Europäer gleich oft, verläuft ohne Komplikationen und weicht nicht dem Zinc. sulf., wohl aber dem Arg. nitr. Die beiden Diphtherie-Fälle wurden durch Heilserum günstig beeinflußt. Den Streptococcus pyogenes sah Meyerhof 4 mal bei kleinen Kindern (8 Augen); er ist der Cornea eminent gefährlich, denn 6 mal fand Meyerhof Nekrose der Kornea. Pseudo-Membranen fand er bei allen möglichen Formen der Conjunctivitis, am häufigsten verursacht durch den Bacillus Koch-Weeks (19 mal), und durch Gonokokken (11 mal). Misch-Infektionen finden sich bei Trachom fast stets. Die ätiologische Diagnose ist weniger für die Therapie als für die Prognose wichtig. Komplikationen: von 700 durch Meyerhof untersuchten Eingeborenen haben 171 große Leukome, Staphylome der Cornea, Glaucoma secund., Phthisis bulbi, waren also ganz oder fast blind (12 $^0/_0$ aller Augen); 63 der Kranken waren im Alter unter 14 Jahren! Dabei sind die Fälle, in denen S = Finger auf 2 m bestand, nicht mitgerechnet. Aberglauben, Indolenz zu bekämpfen, das Volk zur Sauberkeit zu erziehen, geschulte Ärzte zu verteilen, tut also not.

Kurt Steindorff.

---

## Journal-Uebersicht.

I. A. v. Graefe's Archiv f. Ophthalmologie. LXII. 2.

1) **Bakteriologische Blut-Untersuchungen bei sympathischer Ophthalmie und andren Formen von Iridochorioiditis,** von Dr. zur Nedden, Privatdozent und I. Assistent an der Univers.-Augenklinik zu Bonn.

Die Infektionsträger der sympathischen Ophthalmie sind nicht unter den Eitererregern zu suchen. Sie müssen sehr widerstandsfähig sein und die Eigenschaft besitzen, keine Toxine zu bilden. Alle Versuche, sie zu züchten, sind bisher fehlgeschlagen. Verf. wiederholt den Schirmer'schen Versuch der Implantation von Gewebsstücken sympathisierender Augen in Kaninchenaugen und injizierte zugleich Blut der betreffenden Patienten in den Glaskörper von Kaninchen. Er ging dabei von der Erwägung aus, daß, wenn die sympathische Ophthalmie auf metastatischem Wege entsteht, die Infektionsträger wenigstens zu gewissen Zeiten im Blute vorhanden sein müssen. Als voraussichtlich günstigsten Zeitpunkt wählte er die ersten Tage nach dem Ausbruch der sympathischen Ophthalmie. In einem Falle hatte die Schirmer'sche Transplantation keinen Erfolg, dagegen rief in den Kaninchen-

glaskörper injiziertes Blut eine plastische Entzündung hervor, und diese Entzündung ließ sich von dem erkrankten auf ein zweites Auge übertragen. Die Übertragung auf ein drittes Auge gelang 5 Wochen später nicht. Nach Filtrieren des Blutes durch ein Berkefeld-Filter erwies sich das Filtrat als wirkungslos, während die $^3/_4$stündige Erhitzung des Blutes auf 60° die Virulenz nicht vernichtete. Die Infektionserreger konnten nicht nachgewiesen werden, doch geht aus den Versuchen hervor, daß sie eine längere Erhitzung gut vertragen, das Filter nicht passieren und daß das Filtrat keine Toxine enthält.

In einem andren Falle injizierte Verf. 20 ccm Serum eines Patienten, welcher soeben eine sympathische Ophthalmie überstanden hatte, einer an schwerer sympathischer Ophthalmie leidenden Patientin mit rasch eintretender auffallend günstiger Wirkung auf den Verlauf der Erkrankung. Dauernde Heilung mit S = $^2/_3$.

In dem mit Blut infizierten Glaskörper fand Verf., wenn auch nicht regelmäßig, einen dem Pseudodiphtheriebazillus ähnlichen Bazillus, welcher sich auf Ascites-Agar, Ascites-Bouillon und Löffler'schem Serum züchten ließ. Färbung mit Fuchsin und nach Gram. Reinkulturen in Kaninchenglaskörper injiziert, erregten eine schleichende plastische Entzündung, und mehrmals trat nach Injektion der Kulturen in die Carotis eine gleichseitige plastische Irido-Chorioiditis auf. Drei von diesen mit Erfolg geimpften Tieren blieben gesund, bei sieben, welche starben, fand sich einmal Meningitis, einmal ein Nierenabszeß und fünfmal durch Amöben bedingte Knötchen in der Leber, welche bei Kaninchen häufiger vorkommen. Aus den Knötchen ließen sich die Bazillen züchten. Bei Katzen und Hunden war die Injektion in die Carotis ohne Resultat.

Man braucht nicht anzunehmen, daß die Erreger der sympathischen Ophthalmie eine besondere Affinität zum Auge besitzen. Ebenso möglich ist, daß die gesetzten Störungen nur in dem zarten Auge sichtbar werden, in andren Organen aber nicht in die Erscheinung treten. Daß der vom Verf. gefundene Bazillus nicht konstant gefunden wird, kann an der Schwierigkeit des Färbungs- und Züchtungsverfahrens liegen. Daß er wirklich den Erreger der sympathischen Ophthalmie darstellt, ist noch nicht erwiesen. Vielleicht gibt es mehrere Erreger, wie wir ja auch sonst am Auge klinisch gleichartige Erkrankungen durch verschiedene Erreger hervorgerufen sehen.

Das von einer an sympathischer Ophthalmie erkrankten Schwangeren stammende Blut und dem enukleïrten Bulbus entnommene Gewebsstücke waren in Kaninchenaugen wirkungslos. Bazillen ließen sich nicht züchten, und das nach einiger Zeit geborene Kind hatte ganz gesunde Augen.

Bei andren Formen von Irido-Chorioiditis waren alle Versuche der Übertragung erfolglos. In einem Falle von akuter metastatischer Irido-Chorioiditis entwickelte sich nach Ausstreichen von Blut auf Glyzerin-Agarplatten mit Kaninchenserum und Ascitesflüssigkeit Kolonien von Staphylococcus albus. Später war das Blut steril. Die Entzündung hatte einen mehr plastischen Charakter und verlief günstig. Der primäre Herd befand sich nach den klinischen Erscheinungen in der Lunge. Das staphylokokkenhaltige Blut erregte in Kaninchenaugen nur eine Reizung von kurzer Dauer. Die Kokken hatten also durch die Blutpassage ihre eitererregenden Eigenschaften eingebüßt. Sie können zur sympathischen Ophthalmie keine Beziehung haben, denn von den Erregern der sympathischen Ophthalmie müssen wir voraus-

setzen, daß sie auch bei voller Virulenz keine eitrige Entzündung hervorrufen. Die letzte Beobachtung weist aber noch auf die Bedeutung der Blut-Untersuchung hin.

---

2) **Über Commotio retinae und die Mechanik der indirekten Verletzungen nach Kontusion des Augapfels (Commotio retinae, Aderhaut und Skleralruptur),** von Dr. med. W. Lohmann, klinischer Assistent der königl. Univers.-Augenklinik zu München.

Die nach Kontusion des Bulbus am Augenhintergrunde auftretenden buckligen Gebilde sind nicht, wie angenommen wurde, durch Flüssigkeit auseinander gedrängte Sehnervenfasern, sondern durchtränkte Müller'sche Stützfasern, welche durch den beim Konservieren schrumpfenden Glaskörper vorgezogen werden.

Sehstörung und Berlin'sche Trübung stehen nicht in bestimmten Beziehungen zu einander. Die Sehstörung setzt früher ein, als die Trübung, und diese kann noch bestehen, wenn das Sehvermögen schon wieder hergestellt, kein Skotom mehr nachweisbar ist. Die Sehstörung sieht Verf. als Folge eines Vorganges an, den er als meridionale Zerrung der Netzhautelemente bezeichnet. An der Stelle der Gewalt-Einwirkung wird die Bulbuskapsel etwas eingedrückt, und die Retina erfährt eine Dehnung nach dieser Stelle hin. Ihr gegenüber liegt ein Punkt, von wo aus die Dehnung in verschiedener Richtung erfolgt, daher muß hier die stärkste Zerrung stattfinden. Da Retina und Chorioidea am Sehnerven festgeheftet sind, so wird nicht selten unabhängig von dem Orte, wo die Gewalt einwirkte, die stärkste Zerrung an der Papille erfolgen. In das gelockerte Gewebe tritt aus den Gefäßen Flüssigkeit aus, und es entsteht Ödem der Retina.

Auf gleiche Weise erklärt Verf. die Skleralruptur. Daß sie meistens am Hornhautrande eintritt, liegt daran, daß die Sklera hier am wenigsten widerstandsfähig ist und ihre Fasern wesentlich äquatorial, also senkrecht zu dem Dehnungsmeridian verlaufen.

Ebenso wird die Chorioidealruptur durch Gegendehnung erklärt, wobei die Befestigung der Chorioidea am Sehnerven und durch die hinteren Ciliargefäße zu berücksichtigen ist. Daß die Ruptur meistens temporal von der Papille erfolgt, liegt daran, daß diese Stelle bei der mehr medialen Lage des Sehnerven dem Orte der Gewalteinwirkung meistens gegenüberliegt.

---

3) **Das Auge der anthropoiden Affen.** Beiträge zur vergleichenden Anatomie, mit besonderer Berücksichtigung der Irismuskulatur, von Dr. G. Hotta aus Japan, z. Zt. Volontär-Assistent an der Königl. Univers.-Augenklinik zu Breslau.

Dem Verf. standen 17 Augen von Orang-Utan, Schimpanse, Gorilla und Gibbon zur Verfügung. Makroskopisch sind sie, abgesehen von der etwas geringeren Größe und der stärkeren Pigmentierung kaum von Menschenaugen zu unterscheiden. Das Ligamentum pectinatum ist stärker entwickelt und die Retinalgefäße treten 4—6 mm hinter der Lamina cribrosa in den Opticusstamm ein. Bemerkenswert ist, daß die Blutgefäße überall von Pigment begleitet sind, so daß auch der Ciliarmuskel dicht pigmentiert erscheint.

Die Wiedergabe der zahlreichen Einzelheiten würde hier zu weit führen, doch verdienen die Untersuchungen der Bruch'schen Membran hervorgehoben zu werden. Verf. fand, daß die Membran bei enger Pupille viele scheinbar eingelagerte stäbchenförmige Kerne enthielt, während sie bei weiter Pupille

homogen und fein gestreift aussah. Dabei war das Pigmentepithel bei enger Pupille einschichtig, bei weiter Pupille zweischichtig. Diese Beobachtungen veranlaßten den Verf. bei 2 Affen in das eine Auge Atropin, bezw. Atropin-Cocaïnlösung, in das andre Eserinlösung einzuträufeln und nach kurzer Zeit die Augen zu enukleïren. Die Untersuchung ergab, daß die Kerne niemals innerhalb der Bruch'schen Membran, sondern stets an ihrer Hinterfläche lagen. Ist die Membran gedehnt (Eserin), so rücken die mehr gestreckten stäbchenförmigen Kerne näher an sie heran, ist sie kontrahiert (Atropin), so sind die Kerne oval bis rund und mehr abgerückt. Der Zwischenraum zwischen Membran und Kernen wird durch die nicht gefärbten Zellleiber ausgefüllt.

Die Bruch'sche Membran ist mit den auf ihrer Hinterfläche befindlichen Kernen als eine Schicht von glatten Muskelplatten zu betrachten. Die von Protoplasma umgebenen Kerne liegen außerhalb der kontraktilen Substanz.

Das hintere Epithel der Iris war stets einschichtig. Wenn ein zweischichtiges Epithel beschrieben wurde, so dürften die Muskelkerne für Epithelkerne gehalten sein.

---

4) **Zur Theorie der skiaskopischen Schattendrehung bei Astigmatismus,** von Dr. M. Weinhold in Plauen.

„Die Schattendrehung bei der Skiaskopie astigmatischer Augen mit schrägen Axen ist keine Eigentümlichkeit der Skiaskopie, die einer besonderen Theorie bedarf, sondern nur ein Spezialfall der Erscheinung, daß durch ein Cylinderglas betrachtet alle Linien, die nicht parallel oder senkrecht zu der Cylinderaxe verlaufen, um einen bestimmten Winkel gedreht erscheinen". Siehe Original mit Zeichnungen, welche für das Verständnis erforderlich sind.

---

5) **Über die anatomisch-histologische Grundlage der sog. Rindenblindheit und über die Lokalisation der kortikalen Sehsphäre, der Macula lutea und die Projektion der Retina auf die Rinde des Occipitallappens,** von Dr. med. Eugen Wehrli, Augenarzt in Frauenfeld.

Im Anschluß an einen Fall, den er klinisch zu beobachten und später einer eingehenden anatomischen Untersuchung zu unterziehen Gelegenheit hatte, gibt Verf. einen umfassenden kritischen Überblick über die einschlägige Literatur.

Der Patient des Verf.'s erkrankte unter initialer Temperatursteigerung an allgemeinen zerebralen Erscheinungen. Ganz plötzlich trat ein epileptischer Anfall mit vollständiger Bewußtlosigkeit auf, dem eine typische Rindenblindheit folgte. Keine Lähmungen, leichte anamnestische Aphasie, vollständige anamnestische Farbenblindheit, schwaches Gedächtnis für früher bekannte Gegenstände. Später stellte sich schwacher Lichtschein wieder ein. Nach wiederholten apoplektischen Anfällen mit vorübergehender Hemiplegie erlag der Kranke einige Monate später seinem Leiden.

Bei der Sektion fanden sich im groben symmetrische ältere Erweichungsherde im Gebiete der Fissura calcarina, ein älterer Herd rechts im Kleinhirn, organisierte Thromben in den Arteriae occipitales nach Abgang der Arteriae temporales. Da seit der Erblindung nur etwa 3 Monate verstrichen waren, so konnte durch Färbung noch keine Faserdegeneration nachgewiesen werden. Das Bild der durch Arterienverschluß verursachten Erweichung war daher

nicht durch die sekundäre deszendierende Entartung der markhaltigen Fasern kompliziert.

Makroskopisch war die Erweichung ganz auf die Rinde beschränkt, so daß ein reiner Fall von Rindenblindheit vorzuliegen schien. Mikroskopisch zeigte sich aber beiderseits auch eine symmetrische, zweifellos primäre Läsion der Sehstrahlung und andrer Faserbahnen. Die Grenzen der Erweichung gegen das Mark und die Faserbahnen waren unregelmäßig, zackig, bald weit vorspringend, bald zurückweichend. Weite Faserbahnen waren also von der Rinde abgeschnitten. Dieses Verhalten kann nicht auffallen, da v. Monakow schon vor langer Zeit nachgewiesen hat, daß die Arteria occipitalis nicht nur die Rinde, sondern auch das gesamte Stratum sagittale versorgt, welches die Sehstrahlung in sich schließt.

Auch von andren Forschern ist die primäre Läsion der Faserbahnen festgestellt worden, und prüft man die in der Literatur zerstreuten Fälle eingehender, so kommt man zu dem Schlusse, daß kein Fall von Rindenblindheit, bezw. kortikaler Hemianopsie bekannt ist, bei der die Sehstrahlung intakt war. Die Läsion der optischen Strahlung ist sogar das wesentliche Moment der anatomischen Veränderungen. Es kommt nicht auf die Lokalisation der Erweichung in der Rinde, sondern auf die Zahl erhaltener, die Rinde mit den primären optischen Zentren verbindender Fasern an. Die wenig zahlreichen optischen Fasern sind mit Assoziations- und Kommissurfasern versehen und breiten sich fächerförmig in der Rinde des Occipitallappens aus, so daß nur wenige auf eine Windung kommen und kleine Rindendefekte kein Skotom hervorrufen. Fallen Projektionsfasern des Stabkranzes beim Untergange eines Teiles der Sehstrahlung aus, während die Rindenerweichung eine größere Ausdehnung hat, so treten benachbarte gesunde Rindengebiete vikariierend ein.

Es ist eine irrtümliche Vorstellung, daß das Rindengebiet gewissermaßen einen Abklatsch der Netzhaut darstellt, d. h. daß ein bestimmter Rindenbezirk mit einem bestimmten Netzhautbezirk korrespondiert. Der kleinen Makula entspricht jedenfalls ein größeres Rindengebiet, und die Vertretung der Netzhautperipherie ist vielleicht in der Rinde überhaupt nicht streng lokalisiert. Die zahlreichen assoziierten Vorgänge, welche der Sehakt voraussetzt, können auf einem kleinsten Rindenfelde ebensowenig ausgelöst werden, wie man etwa die Telegraphencentrale einer Großstadt samt Umschaltungsstationen nicht in einer schwedischen Zündholzschachtel unterbringen könnte (Verf.).

Welche Rindenflächen den einzelnen Retinalhälften oder Quadranten entsprechen, ist noch in keiner Weise festgestellt.

Eine etwaige Restitution des Sehvermögens kann nur soweit erfolgen, als restitutionsfähige Fasern erhalten sind, die Anschluß an benachbarte Rindenteile finden. Die subkortikalen Leitungswege sind im Gegensatze zu den peripheren (N. opticus) nicht festgelegt und unabänderlich. Eine weitgehende Anpassung, Einübung und Erschließung neuer Bahnen muß möglich sein.

---

6) **Ein Beitrag zu der v. Wecker'schen Tätowierung von Hornhautnarben,** von Dr. L. Kugel, derzeit Augenarzt am Caritas-Spitale in Bukarest.

Verf. benutzt statt der Nadeln die Lanze und berichtet, daß das Auge diese Art der Tätowierung besser verträgt, und daß die Tusche besser haftet.

Scheer.

---

II. Zehender's Klinische Monatsblätter für Augenheilkunde. 1906. April—Mai.

1) **Die Parinaud'sche Conjunctivitis**, von Karl Hoor.

Zunächst gibt Verf. eine Übersicht der Literatur und historische Daten über die Parinaud'sche Conjunctivitis. Darauf beschreibt er einen von ihm selbst beobachteten Fall, der einen 11 Jahre alten Kuhhirten betraf. An der Conjunctiva palpebrarum des linken Auges bestanden die charakteristischen Exkreszenzen, die linke Präaurikularisdrüse war geschwollen. Etwa 2 Monate später trat nach täglich zweimaliger Auswaschung mit einer schwachen übermangansauren Kaliumlösung Heilung ein. Die Übertragung des Prozesses auf Tiere hatte ein negatives Resultat, ebenso die bakteriologische Untersuchung.

Für die Diagnose der Parinaud'schen Conjunctivitis bleiben am wichtigsten die Veränderungen in der Bindehaut und die Drüsenschwellung. Erstere bestehen aus größeren und kleineren Körnern von durchscheinender, gelblichroter bis gelber Farbe. Die Drüsenschwellung findet sich an derselben Seite des Gesichtes, Kiefers oder Halses, an der das Auge erkrankt ist. Bezüglich der Ätiologie war Parinaud der Meinung, daß das Leiden vom Tier auf den Menschen übertragen würde, besonders vom Hornvieh oder Schaf. Doch war bis jetzt nur bei 65 % der beobachteten Fälle die Möglichkeit einer tierischen Infektion vorhanden. Auch konnte kein Zusammenhang mit Tuberkulose nachgewiesen werden. Die Prognose des Leidens ist eine absolut gute, es heilt durchschnittlich nach Verlauf von 3 Monaten.

---

2) **Ein Beitrag zu Parinaud's Conjunctivitis**, von S. Bernheimer.

Bei einem sehr hartnäckigen Falle von Parinaud'scher Conjunctivitis exzidierte Verf. die gewucherte Bindehaut und den Tarsus des oberen Lides vollständig. Bei der mikroskopischen Untersuchung fand sich, daß das Gewebe der Bindehaut bis zum höchsten Grade mit lymphoiden und phagozitären Zellen diffus infiltriert war; die äußerst reich vorhandenen Gefäße zeigten endotheliale Veränderungen bis zur völligen Verlegung des Lumens. Das Tarsalgewebe war dauernd unverändert.

---

3) **Über Augenveränderungen bei Leukämie und Pseudoleukämie**, von W. Stock.

Die sogenannte Retinitis leukaemica kommt sowohl bei lymphoider, wie myeloider Leukämie vor. Die eigentümliche Hellfärbung des Augenhintergrundes ist auf eine Ansammlung von Leukozyten in der Chorioidea zurückzuführen. Bei der akuten Leukämie sind zuweilen die Venen der Netzhaut stark geschlängelt und verbreitert, auch die Arterien sind dicker als normal. Daneben finden sich Hämorrhagien und eine eigentümliche schleierartige Trübung der Netzhaut. Bei der Leukämie und Pseudoleukämie werden nie reine retrobulbäre Tumoren gefunden, sondern symmetrische Knoten auch im vorderen Abschnitt, besonders in den hauptsächlich disponierten Tränendrüsen. Umgekehrt sind die Fälle von Lymphosarkom durch auffallend retrobulbäres Wachstum ausgezeichnet. Die leukämischen Tumoren der Orbita sind entweder ausgegangen vom präformierten Lymphgewebe, das durch einen allgemeinen Reiz zur Proliferation veranlaßt wurde, oder man nimmt an, daß es auch bei der gewöhnlichen Leukämie eine Neubildung von Lymphgewebe sei, das aus den Zellen im Blute stammt und auf metastatischem Wege an diese Stelle gekommen ist

---

4) **Über Erfahrungen mit dem Koch'schen Tuberkulin,** von H. Reuchlin.

Reagiert ein Patient, der auf eine tuberkulöse Ätiologie seiner Augenerkrankung verdächtig ist, in der typischen Weise auf geringe Mengen von Alt-Tuberkulin (1—3—5 mg), so ist das Vorhandensein einer aktiven Tuberkulose erwiesen, so daß die Erkrankung des Auges in inneren Zusammenhang mit derselben zwanglos gebracht werden kann, auch dann, wenn Anhaltspunkte für anderweitige Tuberkulose nicht erbracht sind. Unter 11 Fällen von Conjunctivitis phlyctaenulosa reagierten neun auf Tuberkulin, bei vier weiteren Fällen von skrofulöser Ophthalmie trat sofort typische Reaktion ein, ebenso bei 6 Fällen von typischer Keratitis parenchymatosa. Bei zwei derselben wurde die Tuberkulin-Behandlung mit Erfolg eingeleitet. Auch 5 Fälle von Erkrankung der Chorioidea wurden mit Erfolg der Tuberkulinkur unterzogen. Bei 30 Erkrankungen der Iris und des Ciliarkörpers wurden probatorische Injektionen gemacht, bei 27 war die Reaktion positiv, 18 kamen zur Injektionsbehandlung, bei 14 war ein sicher günstiger Erfolg zu verzeichnen. Auf Grund dieser Beobachtungen muß aus dem guten Erfolg, der gewonnen wurde, der weitgehenden Anwendung von systematischen Tuberkulinkuren entschieden das Wort geredet werden, denn die Anwendung ist ungefährlich, wenn sie auch die Geduld des Arztes und des Patienten in hohem Maße in Anspruch nimmt.

---

5) **Der Wert der Radiographie bei Orbitaltumoren,** von E. H. Oppenheimer.

Es handelt sich um einen Fall, wo ein Osteom der Orbita auf radiographischem Wege nachgewiesen wurde.

---

6) **Zur Diaphanoskopie des Auges,** von O. Lange.

Beschreibung einer Lampe zur Diaphanoskopie (Durchleuchtung der Sklera zur Differentialdiagnose zwischen Tumor intraocularis und einfacher seröser Netzhaut- oder Aderhaut-Ablösung).

---

7) **Zur operativen Behandlung der Netzhaut-Ablösung,** von R. Deutschmann.

Entgegnung auf Wernicke.

---

8) **Die Zahl der Trachomkranken und die Erfolge der Trachomprophylaxe in Ungarn,** von K. Hoor.

Verf. stellt die Angabe von Hirsch, der behauptet, daß in Ungarn die Zahl der Trachomatösen von 4,5 $^0/_0$ auf 1,2 $^0/_0$ zurückgegangen sei, richtig. Die Zahl der Trachomatösen betrug 1887 1,91 $^0/_{00}$, im Jahre 1903 2,26 $^0/_{00}$. Seit 1887 ist somit eine Zunahme der Trachomatösen eingetreten. Freilich betrug die Zahl der Trachomatösen 1901 52220, im Jahre 1903 45268. Somit hat Dank der getroffenen Maßregeln in diesen Jahren die Zahl der Trachomatösen um rund 7000 abgenommen.

---

9) **Ein Beitrag zur Tetanie-Katarakt,** von Rolf Bartels.

Verf. berichtet über 8 Fälle von Tetanie-Katarakt, oder richtiger 4 Fälle, in denen Tetanie zutage trat, und 4, in denen sich Tetanie mit den Erscheinungen der Myotonie verband.

---

10) **Spontane Reposition einer traumatisch subluxierten Linse,** von Rigobert Possek.

Nach einem Trauma war die Linse nach oben luxiert. Es wurde ein Schutzverband angelegt und Atropin eingeträufelt. So wurde die Linse wieder an ihre richtige Stelle reponiert. Die Sehschärfe betrug wieder $^6/_8$ bis $^6/_6$.

---

11) **Ein Fall von metastatischer Panophthalmie bei einem Katarakt-Operierten als Folge einer croupösen Pneumonie mit Friedländer's Pneumobasillus,** von Wopfner.

Bei einem 68 Jahre alten Manne trat 5 Tage nach einer gut ausgeführten Katarakt-Operation eine croupöse Pneumonie auf. Kurz darauf zeigten sich die Symptome einer Panophthalmie am operierten Auge. Der Patient starb. Nun ließ sich nachweisen, daß sowohl bei der Lungen- wie der Augen-Affektion der Erreger der Krankheit der Friedländer'sche Pneumobazillus war. Es handelte sich hier um eine endogene Infektion des Auges, da die ältesten und schwersten pathologischen Veränderungen an der Sehnervenpapille und der angrenzenden Netzhaut zu finden waren.

Horstmann.

---

III. Revue générale d'Ophtalmologie. 1905. September—Dezember.

40) **Einfluß von Dimension und Zahl bei der Messung der Sehschärfe,** von Pergens.

Auf Grund der von ihm konstruierten Figuren hat Verf. festgestellt, daß z. B. zwei Quadrate ceteris paribus besser erkannt werden als eine größere Zahl. Und zwar steigt die Schwierigkeit des Erkennens mit der Zahl der Quadrate. Wichtiger jedoch als die Zahl der Objekte ist die Dimension ihrer Seiten. Hier spielt das Verhältnis zwischen Länge und transversalem Durchmesser eine große Rolle.

---

41) **Wie schützt man das Auge vor den ultravioletten Strahlen?** von Dor?

Es ist bekannt, daß ultraviolette Strahlen einen schädlichen Einfluß auf Hornhaut, Linse und Netzhaut haben. Im allgemeinen sind die Folgen ihrer Einwirkung die gleichen wie bei Schneeblindheit und Blitzschlag. Das beste Mittel zum Schutz gegen die chemisch wirksamen Strahlen sind, wie aus der photographischen Praxis bekannt, die gelben Gläser. Diese sollen daher auch nach der Star-Operation in erster Linie angewendet werden. Allerdings spielt hier die Mode eine große Rolle. Es gibt aber auch glücklicherweise unter den rauchgrauen Gläsern gewisse Sorten, die, ohne dunkel gefärbt zu sein, als andre, die ultravioletten Strahlen besser abhalten als erstere. Der Nachweis ist auf photographischem Wege leicht zu erbringen. Verf. schlägt für solche Gläser das Beiwort „achemisch" vor.

---

42) **Nachstar und Iridotomie,** von Girard.

---

43) **Neue Untersuchungen über experimentelle Schimmelpilz-Keratitis,** von Rollet und Aurand.

Für die Hornhaut des Kaninchens ist der Aspergillus fumigatus sehr pathogen. Der klinische Eindruck ähnelt durchaus der beim Menschen beobachteten gleichen Affektion. Nur verläuft sie beim Tier auch ohne Behandlung, ohne Hypopyon und heilt ohne Perforation der Hornhaut spontan.

Aspergillus flavus wirkt beim Tier ähnlich, nur schwächt sich die Virulenz des eingebrachten Materials schneller ab.

Aspergillus niger ist weniger pathogen.

Die übrigen geprüften Aspergillus-Arten kommen in ihrer Pathogenität für die Kaninchen-Hornhaut nicht in Betracht.

---

44) **Vorübergehende Lähmung des M. externus traumatischen Ursprungs,** von Grand-Clément. Moll.

---

IV. The Annals of Ophthalmology. 1905. April.

1) **Conjunctivitis petrificans,** von Posey in Philadelphia.

Mitteilung eines Falles, der ganz den von Leber, v. Hippel und Reif mitgeteilten entspricht.

---

2) **Gonorrhoische Ophthalmie mit Beteiligung der vorderen Ethmoidal-Zellen. Bericht über einen Fall,** von F. Suker in Akron.

Es kam zu einer Hornhaut-Perforation im oberen inneren Quadranten mit Irisprolaps usw. Über $^2/_3$ der Cornea blieb klar und das Sehvermögen gut. Im späteren Verlauf Transplantation eines doppelt gestielten Bindehaupt-Lappens nach Kuhnt. Die Siebbein-Eiterung ging unter Drainage-Behandlung und Ausspülung mit Höllenstein-Lösung schnell zurück.

---

3) **Über einige ungewöhnliche Wirkungen des Jodkali,** von Gifford in Omaha.

Verf. sah dreimal eine phlyctenuläre Eruption der Bindehaut auftreten, so daß der Jodkali-Gebrauch ausgesetzt werden mußte. In einem vierten Falle, wo es sich um einen „Reiz-Zustand in einer centralen Hornhaut-Narbe" handelte, kam es schon nach ein- bis zweitägigem Jodkali-Gebrauch zur Bildung eines kleinen Abszesses in der Tiefe der Hornhaut-Narbe, der nach innen durchbrach. Der Reiz-Zustand schwand nach Aussetzen des Jodkali; bei erneutem Gebrauch kam es zu einem zweiten Abszeß derselben Art und von gleichem Verlaufe.

---

4) **Die latente Hypermetropie, die Ursache der Schwierigkeiten bei der Refraktions-Bestimmung,** von Dixon in Boston.

Verf. ist der Ansicht, daß bei der Refraktions-Bestimmung der latenten Hypermetropie viel zu wenig Rechnung getragen wurde und darauf bzw. auf die fortdauernde Anspannung des M. ciliaris, dem dann niemals eine Ruhepause gegönnt sei, die zahlreichen Störungen von seiten des Augen-Apparates — auch mit den (natürlich von andrer Seite, d. R.) verordneten Brillen — zurückzuführen seien. Verf. tritt deshalb für eine minutiöse Untersuchung in dieser Beziehung und volle Korrektion der gesamten Hypermetropie ein.

---

5) **Ein Fall von Adenom der Meibom'schen Drüsen,** von Pause in Bern.

Übersetzung aus Klin. Monatsbl. f. Augenheilk. 1905. Januar.

---

6) **Die Behandlung von Infektionen nach der Star-Extraktion,** von Hansell in Philadelphia.

---

7) **Folge-Erscheinungen der Exstirpation des Ganglion cervicale supremum,** von Gasparrini in Turin.
Übersetzung aus dem Italienischen.

8) **Der Einfluß der Konstitution auf Entstehung und Verlauf der sympathischen Entzündung,** von Schulin.
Verf. hat in zwei Fällen von perforierenden Verletzungen des Bulbus, die beide 4jährige Knaben betrafen und auch sonst bez. Entstehung und Charakter weitgehende Übereinstimmung zeigten, in dem einen schwere sympathische Entzündung auftreten sehen, 8 Tage, nachdem er infolge des guten Zustandes des verletzten Auges diese Möglichkeit als unwahrscheinlich bezeichnet hatte, während in dem zweiten Falle, wo Verf. der entgegengesetzten Ansicht war und die Enukleation vorgeschlagen hatte, die Entzündung ausblieb. Die Erklärung für diesen unerwarteten Verlauf sieht Verf. in der verschiedenen Konstitution (?). Der erste Fall betraf einen anämischen, skrofulösen Knaben, der zweite einen kräftigen, durchaus gesunden aus den Bergen. Verf. hält demgemäß die Besserung der Konstitution bei der Behandlung perforierender Verletzungen für ein wichtiges Moment.

9) **Traumatische Lostrennung des M. rect. extr. und Quetschung bzw. Zerreißung des Sehnerven,** von Vinsonhales.
Verletzung durch Stoß mit dem Schirm. Der durchrissene Muskel wurde wieder vorgelagert. Partielle Opticus-Atrophie.

10) **Die praktische Anwendung und der Wert der zur Prüfung der Augenmuskeln dienenden Methoden,** von Duane in New-York.
Vortrag, gehalten in der Sektion für Ophthalmologie des „College of Physicians of Philadelphia“. 1904. November.

11) **Beitrag zur Serumtherapie, insbesondere des Ulcus corneae,** von Paul in Breslau.
Übersetzung aus Klin. Monatsbl. für Augenheilk. 1905. Januar.

Loeser.

## Vermischtes.

1) Notiz zu meiner Arbeit über das „Metallophon“ im Aprilheft dieses Centralblattes. Auf S. 2 der Arbeit muß es am Anfang der 3. Zeile von oben statt „höher“ — „kleiner“ heißen. — Ferner hat Herr Prof. Dr. Peters die Güte mir mitzuteilen, daß er schon 1901 in den Klin. Monatsbl. einen von ihm konstruierten und benutzten Apparat zur Widerstandsmessung beschrieb, mit welchem auch sein Schüler Niewerth (l. c.) seine Messungen ausführte. Ich nehme gern Gelegenheit, dies zu berichtigen. Dr. K. E. Weiss.

2) Druckfehler-Berichtigung. Im Maiheft 1905 des Centralbl. f. Augenheilk.. S. 132, Zeile 7 von unten lies „sieht“ statt „zieht“.

3) Die Privatdozenten der Medizin Dr. Alfred Bielschowsky und Dr. Arthur Birch-Hirschfeld, Assistenten an der Augenklinik zu Leipzig, wurden zu außerordentlichen Professoren ernannt.

4) Prof. Karl Voelckers in Kiel hat am 28. März in voller Rüstigkeit und Frische seinen 70. Geburtstag gefeiert.

5) Dr. Th. Gelpke, Chefarzt der Augenabteilung am Diakonissen-Haus zu Karlsruhe, ist im besten Mannesalter am 25. März d. J. verstorben. Seine Arbeiten über Myopie-Operation, über Magnet-Operation u. a. sind den Lesern dieses Centralblattes bekannt.

6) San Diego, 3. April 1906.

Hochgeehrter Herr Geheimrat!

. . . Operatives Material ist hier nicht so häufig, als im Osten und in Europa. Wir haben keine Industrie. Verletzungen sehe ich sehr wenige. Trachom trifft man nur in wenigen Fällen, und dann meist nicht die Körnerform. Refraktionsbestimmungen machen einen Hauptbestandteil der augenärztlichen Tätigkeit aus. Bindehaut-Entzündungen sind häufig, Blennorrhoe, Diphtherie und Croup der Conjunctiva selten. Alle skrophulösen Augenerkrankungen sind selten, da die Kinder fast jeden Tag im Jahr im Freien zubringen können und nur wenige an Skrophulose leiden. Die allgemeine Neurasthenie ist ungemein weit verbreitet, und zwar in allen Ständen. Ich habe eine Beobachtung gemacht, auf die von hier aus nicht aufmerksam gemacht wurde, nämlich das Rosenbach'sche Symptom finde ich in 95 % meiner Fälle, ohne Auswahl.

Wollte man also dieses Symptom hier für traumatische Neurose verwerten, so würde man stets fehlgehen, da es Jeder, auch ohne Trauma, hat.

A. Kraemer.

7) Das furchtbare Unglück, welches die herrliche Stadt San Francisco völlig zerstört, hat natürlich auch die Ärzte hart betroffen. Aber mutig harren sie aus und weihen ihre Dienste selbstlos den Mitbürgern.

Dr. Kasper Pischel, Präsident der dortigen ophthalmologischen Gesellschaft, und Dr. Barkan, der den europäischen Fachgenossen so wohlbekannt ist, sind beide mit ihren Familien wohlbehalten. Von ersterem erhielt ich die nachfolgende Postkarte: 1817 California St. San Francisco, April 28 —06. Dear Professor Hirschberg! Office burned out, investments lost, house saved, family well, hale and hearty. I will make a new start again. Dr. Pischel.

## Bibliographie.

1) Ein neuer Fall von Keratitis nodosa von Dr. Manzutto (Triest). (Journal of eye ear and throat diseases. May—June 1905.) Von dieser seltenen Erkrankung, die Fuchs bei seinem großen Material von 1889—1902 nur 8 Mal beobachtet hat, beschreibt Verf. 3 Fälle aus seiner Praxis. Die Ätiologie der Erkrankung ist unbekannt, charakteristisch für die Affektion ist, daß die kleinen Flecke sich nur im Centrum der Hornhaut finden, die Peripherie aber ganz frei lassen.

2) Über eine besondere Form von familiärer amaurotischer Idiotie, von Dr. W. Spielmeyer. (Neurolog. Centralbl. 1906. Nr. 2.) Die vier vom Verf. beobachteten Kinder sind Geschwister; nur das älteste Kind dieser Familie blieb gesund. Bei allen vier Kindern trat ziemlich gleichmäßig mit dem Beginne der Verblödung eine progrediente retinale Atrophie auf vom Typus der Retinitis pigmentosa bzw. der Retinitis pigmentosa sine pigmento.

F. Mendel.

Um Einsendung von Separatabdrücken wird gebeten (Berlin NW. 26 Schiffbauerdamm)

Verlag von Veit & Comp. in Leipzig. — Druck von Metzger & Wittig in Leipzig.

# Centralblatt
## für praktische
# AUGENHEILKUNDE.

Herausgegeben von

**Prof. Dr. J. Hirschberg, Geh. Med.-Rat, in Berlin.**



**Monatlich ein Heft. Preis des Jahrganges 12 Mark. Zu beziehen durch alle Buchhandlungen des In- und Auslandes und die Postanstalten des Deutschen Reiches.**

**1906. Dreißigster Jahrgang. Juni.**



## I. Ein Fall von pseudoleukämischen Orbitaltumoren.[1]

Von Dr. **W. Seeligsohn**, Augenarzt in Berlin.

Am 29. Januar 1906 wurde ich von Herrn Dr. Fr. Behrend ersucht die Augen des Fräulein D. L. zu untersuchen, welche seit einigen Tagen entzündet waren. Ich stellte folgendes fest:

Patientin, eine sehr schwächliche und blasse junge Dame, zeigt auf beiden Augen Rötung und geringes Ödem der Lider, perikorneale Injektion,

[1] Nach einer Demonstration in der Berliner Ophthalmologischen Gesellschaft am 17. Mai 1906.

Pupillen-Reaktion prompt. Der Augenspiegel zeigt: Schwellung des Papillengipfels, Verschleierung der Papillengrenzen, Stauung der Venen.

Anamnese: Fräulein D. L., 21 Jahre alt, stammt aus gesunder Familie; abgesehen von Kinderkrankheiten, ist sie nie krank gewesen, in den letzten Jahren war sie etwas bleichsüchtig. — Am 30. Dezember 1905 erkrankte sie, nachdem sie sich zwei Tage vorher bei einer Bootsfahrt stark erkältet hatte, plötzlich mit Halsschmerzen, als deren Ursache Herr Dr. Behrend eine Angina lacunaris feststellte. Das in den ersten Tagen sehr starke Fieber ließ allmählich nach, die Halsaffektion heilte, Patientin fühlte sich bereits wieder vollkommen wohl, als plötzlich am 11. Januar unter einem Ansteigen des Fiebers auf 37,8 Schmerzen in den Beinen und Schwellung in den Knie- und Handgelenken sich einstellten.

Wenige Tage darauf enthielt der Urin Eiweiß und Cylinder. Unter der angewandten Therapie ging die Gelenkschwellung allmählich zurück, auch die Temperatur nahm wieder etwas ab. In der 3. Woche des Januar stellte sich stärker Kopfschmerz ein; zugleich trat eine Rötung beider Konjunktiven ein und schließlich schwollen die beiden Augenlider an.

Am 1. Februar: Injektion stärker, rechte Cornea matt, feine Beschläge auf der Descemetis, Iris leicht verfärbt, Reaktion herabgesetzt. Atropin dreimal täglich.

3. Februar: Auf beiden Augen geringer Exophthalmus. Ödem der Lider links stärker, als rechts. Der linke Bulbus ist auf Druck schmerzhaft. Rechte Pupille maximal, Cornea klarer, feine Trübungen im vorderen Teile des Glaskörpers.

Ophthalmoskopisch Stauungspapille. Papillengipfel mit 3—4 Dioptrien sichtbar. Der Urin enthält ein halb pro Mille Albumen. Schwitzkur.

5. Februar: Eintritt der Menses. Schlaf nachts sehr unruhig, Puls 102, Temperatur 37,7, starke Kopfschmerzen, zweimal täglich $^1/_2$ g Phenacetin. Eisblase.

In den nächsten Tagen wird das Ödem der Lider stärker, so daß die Lidspalte nur etwa 1 cm weit sich öffnen läßt. Der Exophthalmus wird ebenfalls besonders links stärker, desgleichen die perikorneale Injektion, die dunkel violett wird, und links mit leichter Chemosis verbunden ist. Auch links feine Punkte auf der Descemetis, Exsudat auf der vorderen Linsenkapsel, Trübungen im vorderen Teile des Glaskörpers. Beweglichkeit der Augen etwas beschränkt. Beiderseits dreimal täglich Atropin. Die Temperatur ist morgens durchschnittlich 36,7 bis 36,8, abends 37,5 bis 37,8. Puls 80—110.

11. Februar: Das Exsudat auf der vorderen Linsenkapsel ist links geschwunden, so daß der Augenhintergrund besser sichtbar, der Exophthalmus ist aber stärker.

12. Februar: Rechts wieder Exsudat auf der vorderen Linsenkapsel,

Trübungen im vorderen Teile des Glaskörpers stärker, Augenhintergrund sehr verschleiert.

13. Februar: Heute auch rechts Exophthalmus viel stärker, etwa 1 cm. Die Conjunctiva bulbi stark gerötet und geschwollen und ragt im unteren Teile aus der Lidspalte hervor. Die Beweglichkeit der Augen ist nach allen Seiten nur um 2—3 mm möglich. Pupillen maximal, Iris nicht verfärbt, Augenspiegelbefund soweit sichtbar, unverändert. Patientin ist sehr matt, hat sehr intensive Kopfschmerzen, die sich durch die angewandten Mittel nur wenig lindern lassen, Nahrungsaufnahme gering.

Da sich, abgesehen von der Iridocyklitis eine Ursache für den Exophthalmus nicht feststellen ließ, schlugen wir auch mit Rücksicht auf das Allgemeinbefinden den Eltern die Zuziehung des Herrn Geheimrat v. Michel vor. Bei der Konsultation am 14. Februar 1906 war es ihm auch nicht möglich, eine sichere Diagnose zu stellen. In den nächsten Tagen wurde der Exophthalmus noch stärker. Die Conjunctiva bulbi hing wie ein Beutel stark gerötet und geschwollen aus der Lidspalte hervor, die Lider ließen sich nur bis 3 mm schließen. Dagegen wird der Glaskörper klarer, die Beschläge auf der Descemetis verschwinden und der Augenspiegel zeigt die Stauungspapille unverändert. Das Sehvermögen wurde wieder etwas besser, am 18. Februar zählte Patientin Finger in 8 m.

19. Februar: Exophthalmus noch stärker. Die Schwellung und Rötung der sackartig aus der Lidspalte herabhängenden Bindehaut unverändert. Man fühlt aber heute beiderseits bei Druck auf die geschwollenen und geröteten Lider zwischen Margo supraorbitalis und Auge eine resistente, tumorartige Masse.

21. Februar: Unter dem Margo supraorbitalis hervorkommend fühlt man deutlich eine auf dem Bulbus ruhende prall-elastische Geschwulst, die auf beiden Augen symmetrisch sich vom medialen Lidwinkel etwa 2 bis 3 cm nach außen erstreckt und etwa 1 cm hoch ist. Die Bulbi sind beiderseits nach unten-außen verdrängt. Beim Emporheben der Lider zeigt sich Diplopie. $S = {}^{6}/_{35}$.

Bei einer zweiten Konsultation am 23. Februar, bei der die Tumoren noch deutlicher hervortraten und bei der sich in der Netzhaut einige kleine gelbrosa Flecke, Lymphknoten, fanden, wurde von Herrn v. Michel die Vermutung ausgesprochen, daß es sich in diesem Falle um leukämische bezw. pseudoleukämische Geschwülste handele. Die Blut-Untersuchung durch Herrn Dr. C. Engel ergab folgendes:

Die mikroskopische Untersuchung ergab

a) frisch: Die roten Blutkörperchen haben normale Form und normales Aussehen, die weißen Blutkörperchen zeigen keine Abweichung von der Norm, die granulierten Leukocyten zeigen amöboide Bewegung.

b) gefärbt: Die roten Blutkörperchen sind normal, orthochromatisch, keine polychromatophilen Erythrocyten, keine Mikrocyten, keine Poikilocyten,

keine Makrocyten. Keine kernhaltigen roten Blutkörperchen, weder Normoblasten, noch Megaloblasten.

Die weißen Blutkörperchen haben nicht ganz normale Zusammensetzung.

Die polynucleären Neutrophilen 66 % (normal etwa 72 %)
Eosinophilzellen . . . . . . 2 % (normal etwa 2—4 %)
Lymphocyten . . . . . . . 32 % (normal etwa 25 %)
Blutplättchen zahlreich.

Von den polynucleären Neutrophylen sind etwa 5 % junge und 95 % alte Zellen. Abnorme Leukocyten nicht vorhanden.

Das Verhältnis der roten zu den weißen Blutkörperchen ist etwa 300 : 1.

Diagnose: Keine Erkrankung der roten Blutkörperchen, keine Leukämie, doch leichte Leukocytose mit relativer Vermehrung der Lymphocyten (wie oft bei Pseudoleukämie).

---

Patientin erhielt nunmehr Solut. Fowleri, dreimal täglich 6 Tropfen.

Am 1. März: Exophthalmus und Conjunctival-Schwellung unverändert. Rechts ist die Beweglichkeit des Auges etwas besser. Bei Abduktion geht beiderseits der laterale Kornealrand bis 1 cm an den Ang. ext., bei Adduktion nur etwa ½ cm von der Grundstellung. Beweglichkeit nach oben und unten sehr gering. Die Geschwülste ziehen sich beiderseits von der Trochlea etwa 3 cm lang bis über die Hälfte des Margo supraorbitalis, sind derb elastisch, auf Druck nicht schmerzhaft. Die Gegend der Tränendrüse frei. Ophthalmoskopisch Status id.

Am 3. März: Links Exophthalmus noch stärker, als rechts.

Am 5. März: Patientin hatte gestern einen Ohnmachts-Anfall, klagt über Schmerzen in der rechten Seite.

Am 6. März: Die Leber ist zwei Querfinger unterhalb des Rippenbogens fühlbar, auf Druck sehr schmerzhaft, anscheinend auch die Gallenblase, keine ikterische Verfärbung der Haut, keine Milzschwellung (Dr. Behrend). Urin ist frei. Patientin erhält Radix Rhei und Natr. Bicarb., Mühlbrunnen, daneben Arsenik-Tropfen weiter.

Am 8. März: Die Beweglichkeit der Augen ist etwas besser, bei Abduktion bis 3 cm an den Ang. ext., bei Adduktion bis 1 cm an die Karunkel. Die Conjunctiva hängt rechts sackartig heraus, links ist sie weniger geschwollen. Die Geschwülste sind weicher, etwas schmerzhaft auf Druck und anscheinend etwas kleiner.

Am 9. März: Leberschwellung und Schmerzhaftigkeit geringer.

Am 12. März: Linke Conjunctiva vollständig abgeschwollen, Beweglichkeit der Augen unverändert, sehr starke Diplopie. Ophth. Stat. id.; Leberschwellung und Schmerzhaftigkeit geschwunden, Allgemein-Befinden und Appetit besser.

Am 13. März: Eintritt der Menses, die 6 Wochen ausgeblieben

waren. Puls 70—90, Temperatur in den letzten Tagen nur noch zeitweise abends 37,6; meist 37,0.

Am 15. März: Beim Blicke geradeaus öffnet Patientin beide Augen, links bis zur Mitte, bis zwischen oberem Corneal- und Pupillarrande; rechts bis zum oberen Pupillarrande. Links Übergangsfalte abgeschwollen, Conjunctiva bulbi unterhalb der Cornea noch etwas gerötet. Abduktion und Adduktion bis $^1/_2$ cm an den Ang. ext. bezw. int. Exophthalmus unverändert, links stärker als rechts.

Rechts: Übergangsfalte stark gerötet und geschwollen, hängt noch etwas aus der Lidspalte heraus, Beweglichkeit wie Links.

Geschwülste beginnen sich zu verkleinern und zwar nach der Tiefe zu. Dreimal täglich 7 Tropfen Sol. Fowleri.

Am 19. März: Beiderseits Exophthalmus, links stärker als rechts, doch viel geringer wie vorher. Die Conjunctiven sind beiderseits vollkommen abgeschwollen, noch stark gerötet und injiziert. Beim Blicke geradeaus stehen beide Augen in Grundstellung. Bei Abduktion geht der laterale Cornealrand rechts bis 2 mm, links bis 4 mm an den Ang. ext.; bei Adduktion geht der mediale Cornealrand rechts bis 3 mm, links bis 2 mm an die Karunkel. Die Zwischenbewegungen sind viel besser.

Die Geschwülste sind beiderseits kleiner und weicher, liegen unter dem Orbitaldach, reichen beiderseits nur noch bis zur Mittellinie, links zieht sich die Geschwulst medial etwas tiefer herab.

Am 30. März: Ptosis beiderseits verschwunden. Rechts: oberes Lid reicht bis zum oberen Pupillenrand, links bis zur Mitte zwischen oberem Corneal- und Pupillarrande, Exophthalmus viel geringer. Die Tumoren sehr geschrumpft, etwa bohnengroß. Sehschärfe beiderseits $^6/_{15}$. Ophth. Stauung noch vorhanden, Lymphfollikel verschwunden, Patientin erhält dreimal täglich 8 Tropfen Solutio Fowleri.

Am 4. April: Exophthalmus viel geringer, jedoch links stärker als rechts. Diplopie fort. Bei Abduktion lateraler Cornealrand bis 1 mm, links bis 3 mm an den Ang. ext. Bei Adduktion medialer Cornealrand beiderseits bis 1 mm an die Karunkel. Beweglichkeit in den Mittelstellungen intakt. Tumoren noch fühlbar, unterhalb des Marg. supraorbitalis. Sehschärfe rechts $^6/_7$, links $^6/_8$. Gesichtsfeld, am Perimeter gemessen, frei für weiß und Farben. Links relatives centrales Skotom für weiß und Farben. Ophthalmoskopisch: Stauungspapille etwas geringer, Papillengipfel mit + 3 D sichtbar.

Am 11. April: Status idem. Patientin erhält jetzt dreimal täglich 9 Tropfen.

Am 19. April: Ganz geringer Exophthalmus beiderseits noch vorhanden, links stärker wie rechts. Die kleinen Tumoren auf Druck leicht schmerzhaft.

Am 7. Mai: Rechts Sehschärfe $^6/_8$, links $^6/_7$. Geringer Exophthalmus

ist beiderseits, links stärker als rechts, vorhanden. Die Tumoren sind beim Eindringen des Fingers zwischen Margo supraorbitalis und Auge noch fühlbar, die Beweglichkeit ist immer noch etwas beschränkt. Papillengipfel heute mit 1—2 D sichtbar. Das Gesichtsfeld ist vollständig frei, kein Skotom mehr.

Resumé. Es handelt sich demnach um eine 21jährige schwächliche, junge Dame, die nach dem Überstehen einer mittelschweren Angina plötzlich mit Appetitlosigkeit, Fieber, Pulsbeschleunigung, allgemeiner Mattigkeit, dann rheumatischen Schmerzen in den Muskeln, Gelenkschwellungen und akuter Nephritis erkrankt. Dazu gesellt sich unter heftigen Kopfschmerzen auf beiden Augen Stauungspapille, dann Cyklitis und Exophthalmus. Am Ende der siebenten Woche werden die Tumoren bemerkbar. Später tritt dann vorübergehend Leberanschwellung auf.

Wir gehen sicher nicht fehl, wenn wir annehmen, daß es sich bei der Patientin zunächst um eine septische Infektion, ausgehend von den Tonsillen, gehandelt hat, daß die Erkrankungen an den verschiedenen Stellen des Körpers durch Toxine hervorgerufen sind, und daß auch die Cyklitis wohl sicherlich als eine toxische zu bezeichnen ist, denn abgeseheu davon, daß bisher nur ein Fall leukämischer Iritis bei einem an chronischer Iritis leidenden Patienten von v. Michel beobachtet ist, spricht schon der Umstand dafür, daß die Cyklitis nach so kurzer Zeit und noch vor der Einleitung der gegen die Pseudoleukämie gerichteten Behandlung zur Ausheilung gelangte. Allmählich gingen alle auf der septischen Infektion beruhenden Symptome zurück, während das Persistieren der Stauungspapille und schließlich das Erscheinen der Tumoren auf das Auftreten einer andren Affektion, der Pseudoleukämie zu beziehen sind, die nunmehr bei der sehr geschwächten und sehr elenden Patientin sich einstellte.

Bezüglich der Tumoren wird es aus dem starken Exophthalmus wahrscheinlich, daß dieselben die ganze Orbita ausfüllten, und daß die unter dem Margo supraorbitalis hervorkommenden Geschwülste nur ein Teil derselben waren. Es ist nun anzunehmen, daß die den Sehnerv umgreifenden Tumoren denselben zusammenpreßten, und so die Stauungspapille erzeugten. Andrerseits ist es nicht auszuschließen, daß dieselbe zum Bilde der Leukämie bezw. Pseudoleukämie gehört, wofür vielleicht die kurze Zeit beobachteten kleinen Lymphhaufen in der Retina sprechen.

---

Die Literatur der doppelseitigen Orbitaltumoren ist zuerst von Hochheim zusammengestellt worden, er unterscheidet zwischen leukämischen und pseudoleukämischen und zählt zur ersten Gruppe acht, zur zweiten Gruppe zehn Fälle. Von diesen zehn Fällen endeten vier tötlich, drei wurden in ihrer Entwicklung durch teils operative, teils medikamentöse (Arsen, Jodkali) Maßnahmen aufgehalten oder gebessert, zwei angeblich dauernd geheilt, von einem war der Ausgang unbekannt. Allein diese

Unterscheidung, zwischen pseudoleukämischen, die auch Rückel, dem wir die letzte Zusammenstellung verdanken, beibehält, ist, wie Meller und neuerdings Stock hervorheben, nicht immer aufrecht zu erhalten, denn ebenso wie klinisch der Übergang der Pseudoleukämie zur Leukämie beobachtet wird, ist auch in mehreren Fällen, z. B. von Axenfeld und Stock beobachtet worden, daß symmetrische Orbital- und Lidtumoren, die als pseudoleukämische galten und als solche veröffentlicht wurden, späterhin sich als leukämische herausstellten.

Auch in unsrem Falle ist die Diagnose Pseudoleukämie nur als eine vorläufige zu betrachten und es wird weiterer mehrjähriger Beobachtungen der Patientin bedürfen.

## Literatur.

1) v. Michel, Archiv f. Ophthalm. Bd. 27, S. 237.
2) Hochheim, Archiv f. Ophthalm. 1900, Bd. 51, S. 347 (Literatur).
3) Birch-Hirschfeld, Archiv f. Ophthalm. 1903, Bd. 56, S. 387.
4) Groenouw, Handb. v. Graefe-Saemisch 1904, 2. Aufl., Bd. XI, S. 321.
5) Meller, Archiv f. Ophthalm. 1905, Bd. 62.
6) Rückel, Über das Lymphom bezw. Lymphadenom der Lider und der Orbita (Vossius' Abhandl. aus der Augenheilkunde Bd. VI, Heft IV.)
7) Stock, Klinische Monatsbl. f. Augenheilk. 1906, S. 328.

[Aus der Universitäts-Augenklinik in Graz, Vorstand: Prof. Dimmer.]

## II. Die Stauungshyperämie im Dienste der Augenheilkunde.

Von Dr. Robert Hesse, Assistent der Klinik.

(Vorläufige Mitteilung.)

Die von Bier in den therapeutischen Schatz eingeführte Methode der Stauung hat in raschem Siegeszuge in fast alle Gebiete der praktischen Medizin Eingang gefunden und sich überall Anhänger erworben. Gerade aber die Augenheilkunde ist da zurückgeblieben.

Es hat nicht an Versuchen gefehlt, die Hyperämie auch diesem Teile der Heilkunde dienstbar zu machen. So lesen wir in der Münchener med. Wochenschrift 1906, Nr. 2 eine Abhandlung von Renner, München, der Versuche angestellt hat, durch Anlegen einer Gummibinde um den Hals Hyperämie im Auge und seinen Adnexen zu erzeugen, und geprüft hat, welchen Einfluß diese „Stauung“ auf verschiedene Krankheiten der Augen hat.[1]

Nach seinen Beobachtungen hatte diese Behandlungsart auf Keratitis parenchymatosa insofern einen günstigen Einfluß, als die Aufhellung rascher vor sich zu gehen schien, auch beim Ulcus serpens war

[1] Vgl. S. 191 dieses Heftes vom Centralbl. f. Augenheilk. H.

allerdings bei gemischter Therapie ein günstigerer Verlauf zu erkennen, während ekzematöse und katarrhalische Geschwüre ebenso wie ältere Hornhauttrübungen unbeeinflußt blieben.

Der Weg, den Renner zur Erzeugung der Hyperämie eingeschlagen hat, scheint mir nun nicht allen Anforderungen zu entsprechen, die man an eine rationelle Behandlungsart zu stellen gewohnt ist. Damit ein Heilmittel die gewünschte Wirkung ausübt, muß es an den Ort der Erkrankung appliziert werden und die Stärke seiner Einwirkung möglichst genau dosiert werden können.

Bei der Renner'schen Anwendung fehlt die Lokalisation, bezw. ist sie mangelhaft, noch schwerer ist aber die Dosierung. Und zwar deswegen, weil mit den Augen noch so viele andre Teile mit „gestaut" werden, die eigentlich ganz außerhalb des Bereiches der therapeutischen Einwirkung liegen sollten, für die vielmehr diese Einwirkung durchaus nicht gleichgültig sein kann. Um nun den gewünschten Grad von Hyperämie zu erzeugen, müßte die Abschnürung des Halses eine so intensive werden, daß leicht unerwünschte Nebenwirkungen, die auch Renner andeutet, auftreten könnten.

Wir müssen daher trachten ein Mittel zu finden, das uns sowohl gestattet, die Einwirkung der Stauung genau zu lokalisieren, als auch den Grad der Einwirkung genau abzustufen.

Dieses Mittel ist nichts neues. Wie wir bei entzündlichen Erkrankungen am Stamme, wo eine einfache Abschnürung oberhalb der affizierten Stelle unmöglich ist, zur Methode der Saugung greifen, erscheint es auch naheliegend, diese Art der Erzeugung von Hyperämie auch auf das Auge zu übertragen.

Dazu bediente ich mich eines schröpfkopfähnlichen Apparates aus Glas (siehe Abbildung) von einem Fassungsraum von etwa 30 ccm. Die freie Öffnung muß dem Bau der menschlichen Augengegend nachgebildet sein, ist also ein Oval, dessen längerer, wagrechter Durchmesser von etwa 33 bis 35 mm der Länge der menschlichen Lidspalte, die er ganz decken soll, entspricht, der kürzere senkrechte der Höhe des Augenhöhlen-Ausganges angepaßt ist. Er mißt etwa 28—30 mm. Natürlich muß hier auf den jeweiligen Bau der Augengegend Rücksicht genommen werden. Der Ausgang des Saugers darf uns keine Ebene, sondern eine im horizontalen Durchmesser leicht einwärts gekrümmte Fläche darstellen. Am Ansatz des Saugers ist ein etwa 30 cm langer, kräftiger Kautschukschlauch angebracht, der in einen Ballon von etwa 50 ccm Fassungsraum endet.[1]

Zur Erzeugung der gewünschten Wirkung ist eine Druckdifferenz von 20—50 mm Quecksilber nötig, die sich mit dieser Anordnung leicht erzielen läßt. Bei 100 mm Quecksilber ist es an meinem eigenen Auge zu Con-

[1] Statt des Ballons kann natürlich auch eine Saugpumpe Anwendung finden.

junctivalblutungen gekommen. Zur genauen Messung der Luftverdünnung kann mittels eines T-Rohres ein Manometer angebracht werden.

Bei den im folgenden beschriebenen Versuchen wurde die oben angegebene Verdünnung angewendet. Der Sauger wurde teils auf die geschlossenen, teils auf die geöffneten Lider aufgesetzt.

Waren die Lider geschlossen, so zeigte sich schon nach Ablauf von 5 Minuten die Haut stark gerötet, etwas ödematös geschwollen, während sie



$^{1}/_{2}$ der natürlichen Größe.

nach etwa $^{1}/_{2}$ Stunde bereits bläulich verfärbt war, wobei das Ödem größere Dimensionen angenommen hatte. Die Lidränder werden durch diese Schwellung leicht evertiert, gequollen und gerötet. Der Einfluß auf die tieferen Teile war sehr gering.

Es gelingt leicht den Sauger so anzusetzen, daß die Lidspalte geöffnet wird und während des Saugens nicht geschlossen werden kann. Dann ist auch die Einwirkung eine andre.

An den Lidern sind, soweit sie in den Bereich der Stauung kommen, die gleichen Veränderungen zu sehen, wie früher; jetzt beteiligen sich aber

auch die tieferen Teile des Auges. Die Bindehaut der Lider wird stark injiziert, gequollen, oft werden durch die Quellung der Lider diese ganz umgestülpt, so daß ihre Bindehaut der Saugung direkt ausgesetzt ist, dann sind auch die obenerwähnten Veränderungen besonders stark. An der Conjunctiva bulbi zeigt sich zunächst eine Gefäß-Erweiterung, dann beginnt von der Übergangsfalte her seröse Flüssigkeit sich unter der Bindehaut anzusammeln, die nach $^1/_2$stündiger Dauer der Einwirkung bis an den Hornhautrand vorrückt und das Bild einer starken Chemose bietet.

Auch die Hornhaut bleibt nicht unverändert. Auch an ihr macht sich der Einfluß der vermehrten Durchfeuchtung bemerkbar, sie erscheint uns ödematös, an der Oberfläche leicht matt.

An der Iris konnte ich am Menschen keine sichtbaren Veränderungen wahrnehmen, am Kaninchen sah ich die Pupille deutlich enger werden, die Struktur etwas verwaschen erscheinen, was wohl Ausdruck einer Volumsvermehrung durch ein Plus an Flüssigkeit sein dürfte. Mikroskopische Untersuchungen wie die der Hornhaut-Veränderungen sind im Gange und werden wohl die gewünschte Klarheit bringen. Daß aber auch das tiefe Gefäßsystem, das der vorderen Ciliargefäße mit beeinflußt wird, beweist der Umstand, daß in fast allen beobachteten Fällen deutliche Ciliarinjektion aufgetreten ist. An der Linse, dem Glaskörper konnten ebenso wie in der Netzhaut keine Veränderungen gefunden werden, eine merkliche Veränderung des intraokulären Druckes trat nicht auf.

Ergänzend zu diesen Versuchen an normalen Augen setzte ich auch einige pathologische unter Einwirkung der Saugung, ohne einen therapeutischen Erfolg zu bezwecken, speziell um das Verhalten pathologischer Gefäßbildungen zu beobachten.

Vor allem bei Pannus ekzematosus. Hier zeigte sich übereinstimmend vermehrte Füllung der Gefäße und Sukkulenterwerden des Gewebes. Auch das Randschlingennetz an Stellen, wo keine Gefäße die Hornhaut betraten, zeigte jedesmal vermehrte Füllung, der Limbus war gequollen.

In zweiter Linie galt es die Einwirkung auf tiefe Gefäße (Keratitis parenchymatosa) zu prüfen, auch hier genügte eine Saugung von 30 Minuten um deutliche Vermehrung der Blutfülle hervorzurufen.

Endlich sei noch der Tierversuche gedacht, die an Kaninchen angestellt wurden und den Zweck hatten, die Einwirkung auf das Ciliar-Gefäßsystem zu erweisen. Zu diesem Zwecke wurde einem Kaninchen $^1/_2$ ccm einer 1 $^0/_0$ Fluorescinlösung subkutan injiziert und dann das linke Auge unter Saugwirkung gebracht. Nach etwa $^3/_4$ Stunden war die Grünfärbung des Kammerwassers und der Hornhaut auf dem linken Auge schon ganz deutlich vorhanden, während selbst nach 1 Stunde auf dem rechten Auge noch keine Spur davon zu sehen war.

Weitere Versuche darüber, sowie über die Einwirkung auf die tieferen

Teile, Linse, Glaskörper, Fundus behalte ich mir vor und werde ich darüber später berichten.

Wenn wir nun aus diesen Beobachtungen die Folgerungen ziehen und uns das Gebiet der Anwendbarkeit der neuen Methode umgrenzen, so ergibt sich daraus, daß die neue Methode bei sehr vielen entzündlichen Erkrankungen erprobt zu werden verdient:

Als selbstverständich schicke ich voraus, daß Phlegmonen, Furunkel usw. im Bereich der Lider und in ihrer Umgebung mit und ohne Inzision hier herein gehören. Das gleiche gilt von der Dakryocystitis; wie weit die chronische Blennorrhoea sacci lacrim. beeinflußt wird, müssen erst Versuche ergeben. Die weiteste Anwendung dürfte aber die Saugung bei allen entzündlichen Erkrankungen der Lidränder, Bindehaut und Hornhaut finden. Also beim Hordeolum und bei der Blepharitis ciliaris, wo es sich um vereiterte Drüsen oder Haarbälge handelt, bei den verschiedenen Formen von Conjunctivitis, ich denke vor allem an die Conjunctivitis ekzematosa und an das Trachom.

Von Hornhaut-Erkrankungen, vor allem beim Geschwür, welcher Herkunft immer, vielleicht auch zur Aufhellung bei Pannus oder bei der Keratitis parenchymatosa, bei welch' letzterer die Gefäßbildung, die ja als Heilungsvorgang aufgefaßt wird, befördert würde.

Die Einwirkung auf das ciliare Gefäßsystem und die vermehrte Absonderung in die vordere Kammer läßt es nicht ausgeschlossen erscheinen, daß auch tiefe Entzündung, wie Iritis und Cyclitis, nicht unbeeinflußt bleiben könnten.

Es ist natürlich nicht möglich, an der Hand theoretischer Erwägungen über ein Heilverfahren abschließend zu urteilen, hier muß die praktische Erprobung zu Hilfe kommen und dazu möchte ich hiermit die Fachgenossen nochmals anregen.

Zum Schlusse möchte ich mir noch erlauben, über erzielte therapeutische Erfolge zu berichten. Ich beschränke mich hier auf die genauere Beschreibung eines Falles von Ulcus serpens und will nur nebenbei erwähnen, daß ich von dem Verfahren bei Lidabszeß, Tränensack-Eiterung und Hordeolum günstigen Einfluß gesehen habe, was ich aber als nichts neues und wichtiges ansehe.

Am 28. April 1906 kam ins Ambulatorium ein 60jähriger Mann mit Ulcus serpens. Das Geschwür zeigte einen Durchmesser von etwa 3 mm, lag im äußeren oberen Quadranten und zeigte außen-oben einen progressiven Rand. Gleichzeitig bestand Iritis mit einem etwa 1 mm hohen Hypopyon. Es wurde sofort zur Kauterisation des progressiven Randes geschritten, außerdem Atropin, Jodoform und subconjunctives Kochsalz gegeben, tagsüber feuchtwarme Umschläge verordnet, da Patient sich weigerte im Spital zu bleiben. Am Tage darauf hatte sich das Geschwür gegen das Zentrum vorgeschoben mit einem breiten progressiven Rand nach innen. Wieder

Kauterisation und die übrigen Maßnahmen. Der folgende Tag zeigte ein ähnliches Bild; das Geschwür war nach innen-oben fortgeschritten und wies an seiner ganzen inneren Seite Progression auf. Das Geschwür reichte also jetzt bereits über das Pupillargebiet und ließ nur mehr einen Rand der Hornhaut innen und unten frei. Das Hypopyon war zu einer Höhe von 2—3 mm angestiegen. Nun ließ ich alle therapeutischen Maßnahmen, mit Ausnahme des Atropins zur Pupillen-Erweiterung fallen und schritt zur Anwendung der Saugung-Hyperämie. Zuerst vorsichtig, täglich 2 Mal je 5 Minuten lang. Die Hornhaut war schon so verdünnt, daß sich der mittlere Teil des Ulcus wie eine Deszemeto-Kele vorwölbte und zu platzen drohte. — Der Erfolg war eklatant. Die Schmerzen ließen nach, schon am zweiten Tage war der progressive Rand fast vollkommen geschwunden, das Hypopyon resorbiert, ein Fortschreiten des Prozesses war nirgends zu merken. Nach 6 Tagen wurde versuchsweise einmal mit der Saugung ausgesetzt und der Bindehautsack nur mit Oxycyanatlösung ausgespült.

Und wirklich zeigte sich das Geschwür am nächsten Tage unten-innen wieder progressiv. Die alleinige Stauung wurde nun fortgesetzt in steigender Intensität bis zu 2 Mal täglich je $^1/_2$ Stunde, der Erfolg war wieder der gewünschte, indem das Geschwür stille stand, sich rasch reinigte und zu vernarben begann, so daß am 16. Mai die Stauungsbehandlung abgeschlossen wurde und die gelbe Salbe in ihre Rechte trat.

Der Erfolg der Behandlung ist in die Augen springend. Fragen wir uns, ob wir hier gegen andre Methoden Vorzüge haben, so muß die Frage bejaht werden. Das Glüheisen, das ja in der Behandlung des Ulcus serpens die Hauptrolle spielt, zerstört immer seinerseits einen Teil der Hornhaut, der es durch den Krankheitsprozeß noch nicht ist, und setzt immer eine dichte Narbe; diesem Nachteile wäre damit abgeholfen. Freilich verhehle ich mir nicht, daß dieser eine Fall nichts beweist und erst umfassende Versuche angestellt werden müssen.

---

## III. Einige Beobachtungen bei Eisensplitter-Verletzungen des Auges.

Von Dr. **Kreuzberg** in Köln.

Im Aprilheft dieses Centralblattes veröffentlicht Herr Geh. Med.-Rat Prof. Dr. Hirschberg einen Fall von seltener Orbital-Verletzung durch Eisensplitter, dem ich einen ähnlichen anschließen kann.

Am 8. Februar 1906 kam ein 17jähriger Schlosserlehrling (P. O.) zu mir mit der Klage, er habe seit einigen Tagen eine Schwellung und leichte Schmerzhaftigkeit über seinem linken Auge bemerkt. Eine Ursache wußte er zunächst nicht anzugeben. Ich fand das obere Lid des linken Auges leicht

gerötet und mäßig geschwollen. Im oberen Teil des Oberlides war in der Haut eine kleine, etwa 1—2 mm breite, trockene Blutborke. Diese ließ trotz der Angabe des Patienten auf eine Verletzung schließen, und hierüber befragt, gab er nun an, daß vor 2 Tagen während der Arbeit ihn ein andrer darauf aufmerksam gemacht habe, daß er über dem linken Auge etwas blute; er habe dies aber weiter nicht beachtet und ruhig weitergearbeitet. Nach Entfernung der kleinen Borke sah man, daß darunter die Haut eine kleine Öffnung zeigte, welche den Gedanken an einen eingedrungenen Fremdkörper nahelegte. Die Abtastung der ganzen Umgebung der kleinen Wunde ergab nirgends eine härtere Stelle, obschon man, da die ganze Schwellung ziemlich weich und ohne Spannung war, tief unter das Orbitaldach eindringen konnte. Die Untersuchung des Augenhintergrundes ergab keinerlei Anhaltspunkte für eine stattgehabte Verletzung. Dagegen waren die Augenbewegungen nach oben angeblich wegen leichter Schmerzhaftigkeit etwas beschränkt.

Auf die ersten Versuche mit dem Hirschberg'schen Magneten erfolgte keinerlei Reaktion. Erst als ich das kurze breite Ansatzstück nahm und in die erweiterte Wunde einführte, hatte ich den Erfolg, daß sich beim Einschalten des Stromes das Gewebe hinter der Verletzung deutlich nach vorn vorwölbte und vordrängte. Der kleinen Öffnung nach hatte ich einen kleinen Splitter vermutet, doch dies starke Vorwölben des Gewebes ließ auf einen größeren schließen. Ich erweiterte nun mäßig die kleine Öffnung in der Tiefe und förderte dann mit dem Magneten einen 14 mm langen, 200 mg schweren, 1—2 mm dicken Eisensplitter heraus und zwar mit der Spitze nach vorn gerichtet. Am erstauntesten war der Patient selbst, der keine Ahnung davon gehabt hatte, daß er überhaupt einen Splitter in seiner Augenhöhle beherbergt habe. Die Wunde verheilte schnell unter Zurückgehen der entzündlichen Schwellung in 2—3 Tagen. Irgend welche Schädigung blieb nicht zurück.

Bedenkt man die ziemlich große Länge des Splitters, dann die Richtung seines Eintrittes, ferner, daß bei sorgfältigem Abtasten des über dem Augenlide zugänglichen Teiles der Augenhöhle unter dem Orbitaldach nichts zu fühlen war, dann noch, daß der Magnet erst gar keine Wirkung hatte, so muß man notwendig annehmen, daß auch hier der Splitter schon ziemlich tief in die Orbita eingedrungen war und wohl tief hinten unter dem Orbitaldache saß. Die Sondierung unterblieb wegen der dadurch möglichen Infektion der Tiefe.

Während nun in diesem Falle der Verletzte sich trotz des großen Splitters der stattgehabten Verletzung absolut nicht bewußt geworden war, beobachtete ich kurze Zeit vorher, am 13. Dezember, einen diesem genau entgegengesetzten Fall.

Ein Schlossermeister, etwa 40 Jahre alt (P. S.), kam zu mir mit der direkten Angabe, es sei ihm ein Eisensplitter in das linke Auge geflogen.

Die Untersuchung ergab nach innen von der Korneal-Mitte eine winzige blutunterlaufene Stelle in der Conjunctiva. Die Untersuchung des Augeninnern ergab keinerlei Verletzungen irgend welcher Art. Ich spaltete die Conjunctiva an der verletzten Stelle ein wenig, legte mir die Sklera frei und sah nun in der Sklera ein winziges schwarzes Pünktchen, es ließ sich mit der Pinzette nicht fassen, doch merkte man beim Berühren mit einer metallenen Spitze, daß es hart und wohl selbst metallisch war. Verschiedene Versuche mit dem Hirschberg'schen kleinen Magneten waren anfangs erfolglos; erst als ich einmal in ganz schräger Richtung zum Durchmesser der Sklera die Zugkraft einwirken ließ, folgte auf einmal ein ganz winzig dünnes, etwa 1 mm langes Eisensplitterchen, das kaum wägbar und etwa 0,1 mm dick war. Dieses winzige Splitterchen war mit solcher Gewalt in die Sklera geflogen und tief in dieselbe eingedrungen, daß der Magnet trotz direkter Berührung mit dem Splitter denselben erst dann herauszog, als die Zugkraft genau in der Axe des knapp 1 mm langen Splitterchens einwirkte. Auffallend war immerhin, daß in diesem Falle der allerdings intelligentere Patient die Verletzung durch den minimalen Körper so genau angab, während in dem vorherigen Falle ein mindestens 100 Mal größerer und schwererer Eisensplitter tief in die Orbita hatte eindringen können, ohne daß der Verletzte sich dessen bewußt geworden war. Von vielleicht noch geringerer Größe war wahrscheinlich ein Fremdkörper in einem andren Falle, den ich auch wegen der ungemein heftigen Folgeerscheinungen und wegen des trotz derselben sehr guten Ausganges erwähnen möchte.

Am 2. August 1904 kam ein 25 Jahre alter Schlosser (G. R.) zu mir und gab an, er sei damit beschäftigt gewesen Löcher in zwei ineinandersteckende große Flammrohre (etwa 1 m Durchmesser) an der Verbindungsstelle zu bohren. Er mußte dabei ein Loch vorkernen und dazu einen Schlag mit dem Hammer auf den auf das Rohr aufgesetzten Kern ausführen. Dabei sei ihm nun von dem zwischen den ineinander gesteckten Rohren befindlichen Wasser etwas mit großer Gewalt ins linke Auge geflogen. Er sah sofort trübe und hatte heftige Schmerzen.

Befund am 2. August: Im oberen äußeren Hornhautquadranten nahe der Mitte der Pupille befindet sich ein kleiner, etwa 2 mm großer leicht vertiefter Substanzverlust der Hornhaut, auf dessen Grunde einige weiche, bröckliche Massen liegen, welche entfernt wurden. Das Auge ist stark gereizt und injiziert. Nach Desinfektion der Wunde warme Umschläge. Andern Tags (3. August) war die Wunde gereinigt und nur noch eine punktförmige Stelle von etwas graugelblicher Farbe zurückgeblieben. Patient klagt heute über eine weitere Verschlechterung seines Sehvermögens. Die heute erst vorgenommene Untersuchung des Augeninnern ergab nun an der hinteren Linsenfläche central gelegen eine ausgedehnte schmetterlingsförmige Trübung. Die Linse selbst schien nicht verletzt, so daß ich zunächst an ein Prelltrübung der Linse durch das mit Heftigkeit gegen

das Auge geschleuderte Wasser denken mußte. Eine Untersuchung mit dem Sideroskop ergab ein negatives Resultat. Ein minimales Hypopyon, welches sich heute zeigte, konnte sich durch eingedrungenes Wasser erklären. Es entwickelte sich nun eine ziemlich heftige Iritis mit stärkerer Hypopyon-Bildung, welche durch subconjunctivale Hydr. cyanat-Injektion mit gutem Erfolg bekämpft wurde.

Am 10. August war die Trübung an der hinteren Linsenfläche schon bedeutend geringer geworden, und am 18. August der Reizzustand des Auges fast ganz zurückgegangen, so daß eine gründliche neue Untersuchung vorgenommen werden konnte, welche ein unerwartetes Resultat ergab. Die Vorderkammer war klar, die Pupille weit, gleichmäßig rund, die hintere Linsentrübung vollständig verschwunden, so daß eine Untersuchung des Augenhintergrundes möglich wurde, welche absolut normale Verhältnisse ergab. Nun aber fand sich (bei Mydriasis sichtbar) genau hinter der kleinen Hornhautverletzung ein vom Pupillarrande nach hinten ziehender feiner Iriszipfel und dahinter in seiner Verlängerung ein die Linse bis ungefähr an die Hinterfläche derselben durchdringender feiner grauer Strang, der früher nicht beobachtet worden war. In demselben sah man nahe dem hintern Ende ein ganz feines hellglänzendes Pünktchen, welches ein winziges Metallkörperchen, vielleicht aber auch ein Luftbläschen sein konnte. Die Untersuchung mit dem Sideroskop verlief wieder negativ; auch hatte der Riesenmagnet, dicht an die Cornea gebracht, keinerlei Einwirkung auf das erwähnte glänzende Pünktchen. Der weitere Heilverlauf war der, daß in kurzer Zeit das Sehvermögen, welches anfangs ganz bedeutend herabgesetzt gewesen war, ungefähr zur Norm zurückkehrte und alle brechenden Medien absolut klar wurden. Nur blieb in der Linse der feine Strang mit dem glänzenden Pünktchen, welcher, da er ziemlich seitlich gelegen war, das Sehvermögen nicht beeinträchtigte. Patient wurde mit ungefähr voller Sehschärfe entlassen.

Daß das sicherlich bis in die vordere Kammer eingedrungene Wasser, welches meiner Ansicht nach die Infektion veranlaßte und zu der Prelltrübung der Linse als Erklärung durch die Wucht des Anpralles mit herangezogen werden kann, auch die dünne schlauchförmige Linsentrübung veranlaßt haben soll, ist wohl nicht anzunehmen. Da das glänzende Pünktchen in der Linse noch bei der Entlassung des Patienten vorhanden war, so wird man dasselbe trotz der Ähnlichkeit mit einem Luftbläschen schon aus dem Grunde eher für ein winziges Metallkörperchen halten dürfen, als doch anzunehmen ist, daß eine solch geringe Luftmenge längst würde resorbiert gewesen sein. Da die Linse im übrigen tadellos klar war und die kleine strangförmige Trübung das Sehvermögen absolut nicht beeinflußte, so hielt ich vorläufig weitere Beobachtung für das Richtige. Leider habe ich den Fall nach der Entlassung nicht wieder gesehen.

Handelt es sich in diesem Fall um einen Splitter, so muß derselbe,

da die Linse nicht vollständig durchbohrt war, und also nur das glänzende Pünktchen in dem Trübungsstrange in Betracht kommen könnte, von ganz minimaler Größe sein, was auch wohl die gänzlich fehlende Reaktion, sowohl beim Sideroskop, als auch beim Riesenmagneten erklären könnte. Daß aber ein, wenn auch winziges, Fremdkörperchen durch Hornhaut, Iris und Linse eingedrungen sein muß, zeigt der klar vorgezeichnete Weg, der sich in den erwähnten Verletzungen ausprägte. Immerhin dürfte es sich in diesem Falle um einen der allerkleinsten beobachteten Splitter handeln, welcher, wenn er bis in den Glaskörper gekommen sein würde, wohl wegen seiner geringen Größe der Entfernung ganz bedeutende Schwierigkeiten in den Weg gelegt hätte.

---

## IV. Einige ophthalmologische Beobachtungen.

Von Dr. Pick in Königsberg i. Pr.

### I. Zur Behandlung von Hornhaut-Trübungen.

Seit etwa 3 Jahren habe ich in meiner Praxis bei veralteten Hornhauttrübungen ein Mittel angewandt, das von GUILLERY[1] für die Aufhellung von Kalktrübungen der Hornhaut angegeben worden ist, — das Salmiak (Ammonium chloratum). Von der käuflichen Salmiakwasser-Lösung werden 1—3 Teelöffel in eine Tasse abgekochtem lauen Wasser aufgelöst und damit Umschläge 3—4 Mal täglich etwa 20 Minuten gemacht; den Patienten wird vorgeschrieben, daß sie die Augen etwas darin baden sollen, die Lider ab und zu öffnen, so daß die Flüssigkeit direkt auf die Hornhaut wirken kann. Das Verfahren ist schmerzlos, es hat nur ein geringfügiges Brennen zur Folge, das von den Patienten ausnahmslos gut vertragen wird. Die objektiven Reizsymptome sind ganz geringfügig und verschwinden stets einige Minuten nach Beendigung der Prozedur.

Werden die Salmiak-Umschläge einige Wochen regelmäßig angewandt, so beobachtet man fast stets eine mehr oder weniger starke Aufhellung der Hornhaut, die sich in einer Reihe von Fällen auch ziffernmäßig — in einem Fall von etwa 6 Jahre alter Macula corneae centralis e Scrophulosi bei einem 18jährigen Mädchen trat eine Erhöhung der Sehschärfe von $^1/_{10}$ auf $^1/_4$ ein, — nachweisen ließ.

Mir scheint, daß das Mittel, wenn durch alle andern Agentien, wie Dionin, subconj. Injektion, Massage mit den verschiedenen Salben, keine Besserung mehr erzielt wird, noch günstig wirkt und die Hornhaut klärt.

Kontraindiziert sind frische Trübungen; die Narben müssen alt sein.

Die Ursache der Heilwirkung ist nicht ganz klar. In gleiche Reihe mit den gewöhnlichen Reizmitteln kann es jedenfalls nicht gestellt werden,

[1] Arch. f. Augenheilk. 1902. Bd. 44, S. 310.

— stärkere Lösungen des Salmiak, die gleichzeitig reizen, schaden eher. Es scheint, daß eine direkte chemische Einwirkung auf das pathologisch veränderte Hornhautgewebe eintritt; diese Wirkung besteht vielleicht darin, daß gewisse Einlagerungen, die einen Teil der Undurchsichtigkeit verursachen, aufgelöst werden. Für diese Annahme spricht, daß der Haupteffekt innerhalb 4—6 Wochen eintritt.

Ich glaube, daß diese Salmiak-Umschläge, bezw. -Bäder sich als ein brauchbares Hilfsmittel für die Behandlung veralteter Hornhautflecke erweisen werden.

## II. Zur Wirkung des Windes auf die Augen.

Über schädliche Wirkungen des Windes auf die Augen ist bisher noch wenig bekannt geworden. Daß bei Conjunctivitis und andern Entzündungen verschiedener Art Schutz vor Staub, Zug und Wind geboten ist, gehört zu den elementaren hygienischen Forderungen. Folgende Selbstbeobachtung weist aber noch auf besondere schädigende Momente des Windes hin:

Im August 1904 fuhr ich bei einer frischen Brise mehrere Stunden lang über die Gewässer der masurischen großen Seen Ostpreußens, auf dem Vorderteil des Dampfers ruhig sitzend und meine Augen (Myopie von $-5{,}5$ D, $S = {}^{6}/_{5}$) dem Winde ausgesetzt. Nach etwa 2stündiger, gleichmäßiger Fahrt bemerkte ich plötzlich einen schwarzen Punkt hoch oben, ähnlich einem Habicht, nur mit dem Unterschied, daß er dauernd den Bewegungen des Auges folgte in nur wenig wechselndem Abstand vom Fixierpunkt. Bei der ophthalmoskopischen Untersuchung wurde eine kleine blutige Glaskörperflocke am unteren Äquator des rechten Auges gefunden. Sie ist im wesentlichen konstant bis jetzt geblieben, vielleicht an Umfang etwas geringer geworden. Weder vorher noch nachher habe ich je an Hämorrhagien des Augeninnern zu leiden gehabt. Es ist zweifellos, daß die beobachtete Affektion nur auf den lange angehaltenen Winddruck zurückzuführen ist. Ähnliche Beobachtungen habe ich bei einem emmetropischen Radfahrer gemacht, der beim Fahren gegen den Wind in einem Auge einige kleine Glakörpertrübungen bekam; sie verschwanden in 3 Wochen nach Gebrauch römischer Bäder.

Eine Erklärung für diese Beobachtungen zu finden, dürfte nicht schwer halten. Wir wissen, daß durch stärkeren extraoculären und intraoculären Druck (z. B. bei körperlichen Anstrengungen verschiedenster Art) kleine Blutungen oder Glaskörperflocken entstehen können, und offenbar genügt bei nicht ganz normalen Augen, wie bei Myopie, der anhaltende Winddruck allein, um gelegentlich innere Augenveränderungen hervorzurufen. Einen zweifellosen Beweis hierfür liefert meine Selbstbeobachtung; die andre Beobachtung ist wegen andrer konkurrierender Ursachen (starke Anstrengung des Radfahrenden) nicht ganz einwandsfrei.

Es wäre wünschenswert, zu erfahren, ob andre Autoren ähnliche Erfahrungen gemacht haben, um die entsprechenden praktischen Folgerungen daraus ziehen zu können.

## III. Ein Fall von Hydrophthalmus congenitus, Heilung durch Sklerotomie.

E. K., männlich, 16 Jahre alt. Patient leidet an typischem, doppelseitigem angeborenem Hydrophthalmus. Im Alter von 2 Jahren war beiderseits Iridektomie nach oben angelegt worden. Unter täglichem Gebrauch von Eserin hatte sich die Sehkraft so gut gehalten, daß Patient die Schule besuchen konnte, lesen und schreiben lernte. Im 14. Lebensjahre acquirierte er eine Granulose, die durch Operation in einer Klinik geheilt wurde. Gleichzeitig schränkte er auf Veranlassung der betreffenden Klinik die Eserin-Einträufelungen ein und ließ sie schließlich ganz weg. Indessen nahm von diesem Zeitpunkt ab die Sehkraft beider Augen ständig ab.

Als Patient sich Mitte 1904 mir zum ersten Male vorstellte, betrug die Sehkraft links = $^1/_\infty$, rechts Finger in 2 m Entfernung, Schweigger 1,75 wurde nicht erkannt. Das Gesichtsfeld war rechts in mäßigem Grade konzentrisch eingeengt. Der Hydrophthalmus war beiderseits recht stark ausgesprochen, die Hornhaut total trübe, das Epithel gestippt, Vorderkammer sehr tief, Pupille weit, nach oben Coloboma operativum; T + 2; ophthalmoskopisch war nur roter Reflex zu erzielen, ein Erkennen des Augengrundes war vollkommen unmöglich. Rechts bestand ein kleines Coloboma lentis in Form einer seichten Einkerbung nasal. Einträufelungen von Mioticis hatten nicht den geringsten Erfolg; eher schien die Hornhauttrübung noch stärker zu werden und die Sehkraft abzunehmen.

Ich entschloß mich daher zum operativem Vorgehen, zunächst auf dem schlechteren Auge, und führte am 10. November 1904 links eine Sklerotomia anterior unten-außen ohne Kontrapunktion aus. Die Operation verlief regulär, in den nächsten Tagen aber erweiterte sich der Wundspalt, statt sich zu schließen, periphere Iris drängte sich in sie hinein. Der Irisvorfall buckelte sich mehr und mehr vor und verursachte starke Schmerzen. Nach 8 Tagen exzidierte ich daher den Iris-Vorfall und verschloß die Wunde durch conjunctivale Plastik; der Sphinkter iridis war nicht mit exzidiert worden, so dass also unten eine zweite Pupille bestand. Ein halbes Jahr später zeigte sich das Auge wesentlich verändert. Die Gegend der Operationswunde war leicht ödematös geschwollen, die Conjunctiva leicht verdickt, die Wundränder der Sklera waren voneinander durch einen feinen, vertikalen Spalt getrennt. Der Druck war normal, die Hornhaut teilweise durchsichtig, zum erstenmal war es möglich, den Augenhintergrund zu erkennen; die Papille erschien sehr klein, eine tiefe, totale, atrophische Glaukom-Exkavation war deutlich zu erkennen. Die

Sehkraft hatte sich von $^1/_\infty$ auf Finger, in 1 m Entfernung erkannt, gehoben. —

Auf dem bisher besseren, dem rechten Auge, hatte sich die Sehkraft auf Finger in 1 m verringert.

Durch den Erfolg der Operation des linken Auges ermutigt, entschloß ich mich daher zur Operation des rechten Auges. In der Annahme, daß das Offenbleiben der skleralen Wunde das wirksame Prinzip der Operation darstellte, führte ich die Sklerotomie nicht in der gewöhnlichen Art — Messerrichtung parallel der Iris —, sondern in der Weise aus, daß die Richtung des Messers etwa nach der Bulbusmitte zeigte. Nach Eindringen des Messers in die Vorderkammer wurde die Wunde vorsichtig erweitert, ohne das Messer weiter vorzuschieben. Dann vorsichtiges Herausziehen des Messers ohne Ablassen des Kammerwassers. Der Verlauf war gut, Iris stellte sich nicht in die Wunde ein, und der Erfolg war der gewünschte. Es bildete sich eine diastatische Narbe mit leicht cystischer Conjunctiva darüber. Nach einem halben Jahre (August 1905) war die Hornhaut so klar, daß der Augenhintergrund leicht erkannt werden konnte; es bestand Conus inferior, tiefe atrophische Glaukom-Exkavation. T — 1. Finger wurden in 2 m Entfernung, Schweigger 1,25 in etwa 10 cm Entfernung erkannt. Weihnachten 1905 teilte mir Patient mit, daß er imstande sei, Briefe zu lesen.[1]

Nach dem ganzen Verlauf ist es unzweifelhaft, daß allein die cystische Narbenbildung die Besserung der Glaukom-Erscheinungen zur Folge gehabt hat. Der Fall erscheint als ein Analogon zu dem von Prof. Schoen[2] mitgeteilten Fall von Hydrophthalmus, bei dem die Sehkraft nur durch die kolossale cystische Vernarbung erhalten wurde.

Es scheint daher, daß als Regel für die Behandlung des Hydrophthalmus nicht die Iridektomie — weder centrale noch periphere — sondern die Sklerotomie mit nachfolgender cystischer Vernarbung (durch Anlage des Schnittes, event. Massage usw.) angesehen werden muß.

---

## Unser Büchertisch.

### Neue Bücher.

1) Diseases of the Eye. A Handbook of ophthalmic practice for students and practitioners, by G. E. de Schweinitz, Prof. of Ophth. in the Un. of Pennsylvania. With 313 illustrations and six chromolithogr. plates. Fifth edition, thouroughly revised. Philad. and London, W. B. Saunders Comp. 1906. (899 S.)

---

[1] Einträuflungen irgend welcher Art waren nach den Operationen nicht ausgeführt worden.

[2] Centralbl. f. pr. Augenheilk., Oktober 1905.

3) Herr Helbron: Über ungestielte Lappen in der Ophthalmo-Chirurgie.

Vortr. betont zunächst, daß bei einer Reihe von plastischen Operationen am Auge bezw. in dessen Umgebung gestielte Lappen nicht verwertbar seien, und führt die Vor- und Nachteile der ungestielten Lappen an. Er geht näher auf die Verwendung dieser besonders bei Conjunctivalsack-Plastiken im Anschluß an die Operation des Ankyloblepharon und zur Deckung der exenterierten Orbita ein. Schleimhautlappen haben sich ihm wegen ihrer starken Schrumpfung und der Unmöglichkeit, genügend große Lappen auf einmal zu gewinnen, nicht bewährt; Thiersch'sche Lappen, nach der Methode von May, hat er nicht verwandt, dagegen mit Hautlappen nach Le Fort-Wolfe bei einer großen Zahl von Fällen des Sym- und Ankyloblepharon befriedigende Resultate erzielt. Es wurde dabei so vorgegangen, ähnlich wie das Weeks angibt, aber unabhängig von diesen Angaben und schon mehrere Jahre vor Publikation dieser Methode, daß nach Bildung des Bindehautsackes dieser mit großen, aus dem Arme oder der Brust entnommenen Hautlappen gedeckt wurde; die Lappen werden sorgfältig eingenäht an den Lidrändern, auch nach Spaltung in der Mitte über dem Bulbus in der ganzen Breite der Lidspalte; die Übergangsfalten wurden früher mittels Bügelnähten durch Periost des Orbitalrandes und äußere Haut fixiert, in den letzten Jahren aber nur noch durch Einlegen einer großen flachen Glasprothese hergestellt. Die Lappen heilen meistens glatt ein, nur tritt nach einigen Wochen eine starke Schrumpfung auf, die bekämpft wird durch dauerndes Tragenlassen der Prothese; nach 4—6 Monaten ist die Gefahr einer weiteren Schrumpfung meistens überwunden. Als nachträgliche Operation ist oft die Bildung des Canthus externus durch Blepharoraphie notwendig.

Auch bei der Exenteratio orbitae können mit Vorteil zur Deckung der knöchernen Wandungen große ungestielte Lappen verwandt werden, wie Vortr. an 3 Fällen erprobte: ein ovalärer Hautlappen wird zunächst mit einer Längsseite ringsum, die Epithelseite nach außen, am Wundrande der äußeren Haut bezw. der Conjunctiva palpebr. (bei Erhaltung der Lider) angenäht, dann die sich so bildende Düte an der noch offenen Seite durch einige Nähte geschlossen und nun diese Düte in die Orbita hinein tamponiert, so daß die Wundfläche auf den Knochen zu liegen kommt. Die Einheilung erfolgt in der Regel vollkommen. (Vorstellung von 4 Patienten.)

4) Herr Seeligsohn: a) Demonstration eines Falles von Chinin-Amaurose.

Eine sehr anämische, sonst gesunde Frau von 36 Jahren nimmt wegen starker Kopfschmerzen Chinin. Entgegen den Anordnungen des Arztes verbraucht sie zeitweise 1—2 g und hat danach öfters Flimmern und Ohrensausen. Nach dem Genuß von 6 g Chinin innerhalb 3 Tagen wird sie unter starkem Sausen im Ohre, Schwindel und Zittern des Oberkörpers vollständig taub und blind. Das Gehör kehrt innerhalb 24 Stunden wieder. Nach 10 Tagen geringer Lichtschein, nach etwa 2 Monaten fast vollkommen normale Sehschärfe. Das Gesichtsfeld ist, sobald es sich aufnehmen läßt, konzentrisch eingeengt, bildet dann einen horizontalen Schlitz und erweitert sich, bis nach Verlauf von zwei Monaten die Grenzen für weiß vollkommen normal sind. Nach 3 Jahren ist die Sehschärfe fast normal, das Gesichtsfeld frei für weiß, für Farben blau, grün, gelb; centrales Skotom; extrafoveal werden die Farben mühsam erkannt, rot auch im Centrum. Das Dunkeladaptationsvermögen auf $^1/_{60}$ herabgesetzt (Nagel'scher Adaptometer).

Der Augenhintergrund bietet zunächst das Bild einer beiderseitigen Embolie der Art. centr. ret. (diffuse weißliche Trübung der Netzhaut, kirschroter Fleck in der Makula, Verengerung der Blutgefäße, leicht verwaschene Papillengrenzen). Allmählich bildet sich die Atrophie der Papille aus. In den Gefäßen entwickeln sich im Laufe der Jahre deutliche endo- und perivaskulitische Veränderungen, sie sind zum Teil weißlich eingescheidet und die Blutsäule ist sehr verschmälert; oder sie obliterieren völlig und werden in weiße Stränge verwandelt. Im dritten Jahre werden im rechten Auge periphere Aderhautherde und sklerotische Aderhautgefäße beobachtet. (Der Fall wird in extenso veröffentlicht werden.)

b) Ein Fall von pseudoleukämischen Orbitaltumoren. (Siehe in diesem Heft des Centralbl. f. Augenheilk., S. 161.)

---

## 2) Ophthalmologische Gesellschaft in Wien.

### Sitzung vom 7. März 1906.

Sachs hält einen Vortrag über eigentümliche Linsenkapsel-Verdickungen im Bereiche von Iriskolobomen, die wegen Hydrophthalmus angelegt worden sind. Ein jetzt 23 Monate altes Kind wurde Vortr. in der zweiten Woche seines Lebens wegen beiderseitiger Bindehautblennorrhoe zur Behandlung übergeben. Da die Sekretion sehr profus war, mußte durch Wochen touchiert werden. Gegen Ende des zweiten Monats fiel Vortr. eine rasch zunehmende Vergrößerung der Hornhäute auf, die von noch andren durch gesteigerten intraokulären Druck hervorgerufenen Erscheinungen begleitet war. Die Hornhäute waren leicht rauchig getrübt, die vorderen Kammern tief, die Pupillen mittelweit, träge reagierend, die vorderen Ciliarvenen ausgedehnt, ebenso die Netzhautvenen. An der Arteria centr. retinae war deutliche Pulsation wahrnehmbar. T + 3. Da die Eltern des Kindes sich nicht sogleich zur Operation entschließen konnten, verordnete Vortr. zunächst Pilocarpin-Instillation. Am Ende des 2. Lebensmonats iridektomierte er erst das rechte, wenige Tage später das linke Auge in Äthernarkose. Die Iridektomien begegneten den bekannten durch räumliche Beengtheit des Operationsfeldes gegebenen Schwierigkeiten, verliefen aber ohne besonderen Zwischenfall. Nach Anlegung eines Lanzenschnittes im Limbus wurde beide Male die Iris durch das vorstürzende Kammerwasser vorgetrieben; nach Abkappung des Prolapses zog sich die Iris gut zurück, so daß von der Verwendung des Spatels zur Reposition Abstand genommen werden konnte. Dem Kinde wurden nach der Operation die Hände eingebunden. Die Augen blieben während der ganzen Zeit ohne Verband. (Vortr. erwähnt diese Details absichtlich im Hinblick auf ein gleich zu besprechendes Vorkommnis.) Die Kammer war beiderseits am Tage nach der Operation hergestellt. Nach der Iridektomie hellte sich die Hornhaut auf, der Druck sank zur Norm, der Arterienpuls schwand usw. Dieser Stillstand im Prozeß hat bis zum heutigen Tage angehalten. Die Papillen sind beiderseits normal.

Vortr. demonstriert den Fall nicht so sehr wegen des immerhin bemerkenswerten Erfolges, der hier durch die frühzeitig ausgeführte Iridektomie erreicht wurde, sondern hauptsächlich wegen einer an beiden Augen im Anschluß an die Iridektomie aufgetretenen Verdickung der Linsenkapsel. Dieselbe liegt ungefähr in der Mitte des Koloboms am Linsenäquator, hat einen scheinbaren Durchmesser von 1 mm und zieht sich fort in ein schmales, weißes

Band, das gegen die Narbe bezw. den Ciliarkörper zieht, wie wenn an dieser Stelle das Aufhängeband der Linse eine Verdichtung erfahren hätte. Am rechten Auge dehnt sich die Kapselverdickung eine kurze Strecke weit auf die vordere und hintere Linsenkapsel, am linken Auge bloß auf die hintere Linsenkapsel aus. Am rechten Auge fällt weiter eine leichte Deformation der Linse in ihrem oberen Anteil auf, die sich darin äußert, daß im durchfallenden Lichte zwei breite gegen die äquatoriale Kapselverdickung hin korrespondierende Schatten bemerkbar sind. Eine ihnen entsprechende Trübung der Kapsel oder Substanz der Linse ist nicht zu sehen; es macht den Eindruck, wie wenn die Linse durch den am Äquator aussetzenden Strom nach oben ausgezogen wäre. Am linken Auge ist dieses Schattenphänomen nur angedeutet.

In der Literatur hat Vortr. nur einen Fall gefunden, der an den hier vorgestellten erinnert. Bergmeister stellte vor Jahren in der Gesellschaft der Ärzte in Wien einen 13jährigen Knaben vor, der im Alter von 6 Monaten am linken Auge wegen Hydrophthalmus iridektomiert worden war. In der Mitte des Koloboms war eine äquatoriale Linsentrübung, „an einen Pyramidalstar erinnernd", sichtbar. Bergmeister sprach die Ansicht aus, daß die Trübung durch den vorübergehenden Kontakt der zarten infantilen Linse mit der Inzisionswunde entstanden war. Vort. glaubt, daß die Kapselverdickung sowohl in Bergmeisters, als auch in seinem Falle aus der Vernarbung kleiner Kapselrisse hervorgegangen sind, wie solche nach Glaukomiridektomien besonders im Bereiche des Koloboms am Linsenäquator beobachtet worden sind. Vortr. erinnert an die Versuche Mellers, der nach Anlegung eines Lanzenschnittes am Schweinsauge durch Erhöhung des Glaskörperdrucks Ruptur der Linsenkapsel an dem der Inzision anliegenden Linsenscheitel beobachtete.

Elschnig meint, daß die Fälle von Spontan-Entbindung der Linse bei Glaukomiridektomien, über die Meller berichtet hat, vielleicht auf Benutzung der Wecker'schen Pinces-ciseaux zurückzuführen sind. Beim Schnitt mit diesem spitzigen Instrument könne es leicht zur Verletzung der Linse am Äquator kommen. Er selbst habe niemals ein derartiges Vorkommnis gesehen; bei den zahlreichen Glaukom-Operationen, die auf der Klinik Schnabel vorgenommen worden sind, sei kein derartiges Ereignis verzeichnet.

Meller erwidert, daß mitunter gleich nach Vollendung des Schnittes mit dem Graefe-Messer, noch bevor die Iris ausgeschnitten wurde, die Linse die Iris verdränge und nach Fassung der letzteren mit der Pinzette sich in die Wunde einstelle.

Sachs bestätigt Meller's Angaben.

Meißner stellt einen Fall eines einseitigen angeborenen Anophthalmus vor. Derselbe stellt einen Patienten vor, der an Lupus der Bindehaut leidet, welch' letzterer sich im Anschluß an Lupus der Nase und Wangen entwickelt hat.

Borschke zeigt eine Spiegelvorrichtung zur Untersuchung des Augenhintergrundes im umgekehrten Bilde. An einer Akkumulator- oder Trockenbatterie ist eine Lampe befestigt; die von ihr ausgehenden Strahlen werden durch eine Bikonvexlinse parallel gemacht und von einem unter 45° geneigten Spiegel in das Auge des Patienten reflektiert. Der Untersucher blickt über den Rand des erwähnten Spiegels und vermag dann im umgekehrten Bild zu untersuchen.

Meller stellt ein Kind vor mit beiderseitigen lymphomatösen

Orbitalgeschwülsten. Der jetzt 1jährige Knabe war bis Weihnachten vorigen Jahres vollkommen gesund. Im Anschlusse an die damals vorgenommene Impfung trat ein äußerst hartnäckiger Schnupfen auf mit starker seröser Sekretion. Anfangs Februar merkten die Eltern, daß die Augen des Kindes etwas größer wurden, d. h. aus der Orbita vorzutreten begannen. Der Exophthalmus nahm langsam zu. Seit ungefähr 3 Wochen entwickelten sich die Geschwülste in beiden Unterlidern. Auch die Geschwulst am Gaumen des Kindes besteht ungefähr seit jener Zeit. Die Geschwülste in den Lidern nahmen rasch an Größe zu. Sonstige Krankheitserscheinungen fielen den Eltern nicht auf. Erst in der letzten Zeit ist das Kind sehr blaß geworden. Das Kind wird von der Mutter gesäugt. Die Nahrungsaufnahme läßt nichts zu wünschen übrig. Für Lues keine Anhaltpunkte. Der beiderseitige Exophthalmus und die starke Vorwölbung beider Unterlider verleihen dem Gesichte des Kindes einen eigentümlichen Ausdruck. Die Augen sind um gut 1 cm vorgetrieben und dabei zugleich in der Orbita etwas gehoben, näher an den oberen Orbitalrand hinaufgerückt. Die beiden Unterlider sind in ihrer Länge prall gespannt und vorgewölbt durch Geschwülste, welche dem unteren Orbitalrand anzugehören scheinen. Letztere sind bretthart und mit dem unteren Orbitalrande unverschiebbar verbunden. Sie erstrecken sich entlang dem Boden der Orbita nach rückwärts. Doch gelingt es nicht, ihr Ende daselbst zu tasten. Sie sind aber zweifellos am Orbitalausgange am mächtigsten entwickelt und werden nach rückwärts rasch flacher. Ihre Oberfläche ist vollkommen glatt. Die Lider selbst sind normal. Durch Ektasie der Venen in der gespannten Lidhaut hat die Gegend einen bläulichdunklen Farbenton angenommen. Oben fühlt man in der Orbita keine Geschwulst, auch die Tränendrüse ist gewiß nicht vergrößert. In der linken Infratemporalgegend sieht man eine ganz flache, runde, ungefähr 3 cm im Durchmesser große, gleichfalls harte Vorwölbung, über der die Weichteile verschiebbar sind. Sie dürfte dem Perioste angehören. Links am harten Gaumen und Alveolfortsatz des Oberkiefers wölbt sich eine halbkugelige, etwa klein nußgroße Geschwulst vor, die sich beinhart anfühlt und nicht scharf abgrenzt. Beide Tonsillen sind breit geschwollen, besonders die linke, die Gaumenbögen stark infiltriert, auch die Rachentonsille vergrößert. Die Lymphdrüsen am Halse, in der Submaxillar- und Supraklavikular-Gegend erbsen- bis haselnußgroß, nicht schmerzhaft, gut voneinander abgegrenzt, gut verschieblich. Schwellung der Axillar- und Inguinaldrüsen bis zur Erbsengröße. Leber nicht vergrößert, Milz in geringem Grade geschwollen. Palpation der Bauchorgane wegen starken Spannens der Bauchdecken nicht durchführbar. Knochen scheinen nicht druckempfindlich zu sein. Der Spiegelbefund ergibt beiderseits geringgradige Veränderungen im Sinne einer regressiven Neuritis. Temperatur normal. Der Blutbefund, von Herrn Dr. Kirkovič aus der II. med. Klinik (Prof. v. Neusser) aufgenommen, ergab:

| | |
|---|---|
| Hämoglobingehalt nach Fleischl | = 50—55 % |
| Zahl der Erythrocythen in mm³ | = 4,504,000 |
| „ „ Leukocyten „ „ | = 18,700 |
| darunter sind: | |
| polynukleäre neutrophile | = 19,7 % |
| „ eosinophile | = 0,1 „ |
| „ basophile (Mastzellen) | = 0,1 „ |
| Myelocyten | = 0,3 „ |
| Lymphocyten | = 72,6 „ |

große mononukleare und Übergangsformen = 6,3 %
Türk'sche Reizungsformen = 0,3 „
Erythroblasten sind nicht vorhanden.

Während man bei der äußeren Untersuchung des kleinen Patienten noch hätte daran denken können, daß ein Neugebilde, etwa ein Sarkom, die Ursache der Geschwulstbildung sei, ließ der Blutbefund jeden Zweifel über die Art der hier vorliegenden Erkrankung schwinden. Die absolute Zahl der weißen Blutkörperchen ist freilich nur wenig vermehrt, aber das relative Zahlenverhältnis der verschiedenen Formen der weißen Blutkörperchen untereinander ist charakteristisch für eine lymphomatöse Allgemein-Erkrankung. Die polymorph kernigen neutrophilen Leukocyten haben ihre dominierende Stellung unter den weißen Blutkörperchen verloren: von 70 % des Normalen ist ihre Zahl bis unter 20 % gesunken, während die Zahl der Lymphocyten von 20 % des Normalen bis 70 % gestiegen ist. Die Geschwulstbildung im Bereiche der Orbita, die „symmetrischen Lid"-geschwülste sind demgemäß nur als Teilerscheinung einer lymphomatösen Allgemein-Erkrankung zu betrachten, hervorgerufen durch spezifische Wucherungen in jenen Gegenden. Die Schwellung sämtlicher Lymphdrüsen und der Milz ergänzt das Krankheitsbild in gleichem Sinne. Das frühzeitige Auftreten des Exophthalmus, die anderweitigen Tumorbildungen in Knochen des Schädels (der Schläfengegend, des Gaumens) machen die Diagnose Chlorom wahrscheinlich. Ich verweise diesbezüglich auf meine im 62. Band des Graefe'schen Archives erschienene Arbeit über die lymphomatösen Geschwulstbildungen in der Orbita und im Auge. Ich werde mir erlauben, in der nächsten Sitzung über den weiteren Verlauf des Falles zu berichten.

---

## Referate, Übersetzungen, Auszüge.

**The changes produced by inflammation in the conjunctiva,** by M. S. Mayou, F. R. C. S. 179 Seiten mit 44 Textfiguren und 5 Tafeln. (Hunterian lectures R. C. S. 1905.)

Ein sehr interessantes, inhaltreiches, mit meist recht guten Abbildungen ausgestattetes Buch. Verf. hat sich in den drei Vorlesungen die Aufgabe gestellt, die mikroskopischen Veränderungen der entzündeten Bindehaut mit besonderer Berücksichtigung der hier auftretenden Zellarten darzustellen. Im wesentlichen gibt Verf. die Resultate eigener Untersuchungen, die Literatur ist meist wenig, für die allgemeinen Zellstudien nach Ansicht des Ref. sogar zu wenig berücksichtigt.

Verf. benutzte in Alkohol gehärtetes Material, welches nach Paraffineinbettung geschnitten und mit Hämatoxylin-Eosin oder mit Pappenheim's Pyronin-Methylgrün gefärbt wurde. Daß letztere Protoplasmafärbung für die verschiedenen Zellarten so spezifisch ist, wie Verf. annimmt, wird allerdings nicht allgemein anerkannt. Auch bezüglich der Herkunft der verschiedenen Zellarten weicht Verf. vielfach von den bei uns im allgemeinen geltenden Anschauungen ab. Doch ist bei der Begründung der Schlüsse, die der Autor aus seinen Befunden zieht, die Lektüre des Büchleins zweifellos auch für den Fachmann der pathologischen Histologie von Interesse. Für den Ophthalmologen, besonders auch den Praktiker, ist sie deswegen besonders empfehlenswert, weil vielfach interessante Streiflichter auf klinische Verhält-

nisse geworfen werden, die Fühlung mit der Klinik überhaupt überall eng gewahrt bleibt.

Der reiche Inhalt des kleinen Werkes kann im Rahmen eines Referats natürlich nur andeutungsweise wiedergegeben werden.

Die erste Vorlesung bringt eine Entwicklungsgeschichte der Lider beim Menschen, bei Katzen, Ratten, Kaninchen, Schlangen, wobei namentlich die Verhältnisse bei der Lidverwachsung und Lidlösung sowie die Bildung des dritten Augenlides eingehend erörtert werden. Interessante Bemerkungen über einige Mißbildungen (Trichiasis cong., Dermoid bei Lidkolobom) sind eingeflochten. Verf. fand die Lider im 5. Fötalmonat getrennt, die Meibom'schen Drüsen sezernierend.

Es folgt die Beschreibung der Conjunctiva des Neugeborenen, die noch ganz frei von lymphoidem Gewebe ist. Dann schildert der Autor die entzündlichen Veränderungen des Bindehaut-Epithels im allgemeinen (Vermehrung, Verschleimung, Sprossen- und Drüsenbildung), sowie die primäre und sekundäre Xerosis; letztere ist eine durch mangelhafte Tränenbefeuchtung hervorgerufene Keratinisierung, wobei die Bittot'schen Flecke durch die veränderte Oberflächenspannung erklärt werden, indem auf Grund dieser Meibom'sches Sekret und Bakterien haften bleiben.

Als Einleitung zu dem Kapitel über die entzündlichen Veränderungen des subepithelialen Gewebes beschreibt Verf. die in der Conjunctiva überhaupt auftretenden Zellen, deren normalerweise hier spärliche Anzahl die Bindehaut zu einem sehr geeigneten Studienobjekt bezüglich der noch recht strittigen Herkunft der Zellarten und ihres gegenseitigen Verhältnisses macht. Verf. unterscheidet die aus dem Blut stammenden Elemente (polynukleäre Leukocyten und Mastzellen), Bindegewebs-Elemente (eigentliche Bindegewebszellen, Endothelien, Perithelien), endlich Zellen zweifelhafter Herkunft (Lymphocyten und Plasmazellen, die Verf. beide von Endothelien ableitet). Dazu kommen unter pathologischen Verhältnissen epithelioide und Riesenzellen.

In der zweiten Vorlesung schildert Verf. zunächst die traumatische Conjunctivitis, die Zellveränderungen bei Wunden, namentlich nach Kaninchen-Experimenten, und beschreibt einen interessanten Fall von einer epithelialen Implantationscyste, die sich um ein Holzsplitterchen entwickelt hatte. Zeit und Ort des Auftretens der Plasmazellen und einkernigen Lymphocyten geben die Hauptgründe für ihre Herleitung von den Endothelien ab.

Dann folgt die Darstellung der Entwicklung des lymphoiden Gewebes nach der Geburt. Plasmazellen und Lymphocyten treten erst allmählich auf, zuerst im Fornix, viel rascher wenn Reizung stattgefunden hatte (Argentum-Einträufelung), als ohne diese. Verf. kommt zu der Anschauung, daß jedes Bindegewebe durch Reizung lymphoid werden kann, indem die Endothelien Lymphocyten und Plasmazellen produzieren; bei sehr chronischer Reizung steigert sich dieser Vorgang zur Follikelbildung; als eine zweite Ursache erkennt Verf. auch allgemeine Neigung zu lymphatischen Wucherungen an.

Die Histologie des gewöhnlichen Follikels wird an Präparaten von C. follicularis erörtert, wobei besonders auf den hohen Gehalt an Plasmazellen im Gegensatz zum Trachomfollikel hinzuweisen ist. Das sog. Lymphom der Conjunctiva, welches Verf. untersuchen konnte, betrachtet er als Zwischenglied zwischen dem gewöhnlichen Follikel und einer richtigen Lymphdrüse,

da es nach Größe, Struktur und „wahrscheinlich Funktion“ mit einer kleinen Lymphdrüse übereinstimme.

Der nächste auch für den Praktiker wichtige Abschnitt behandelt die Zellen der Absonderung: Epithelien (besonders zahlreich bei Morax-Axenfeld'scher Diplobazillen-Conjunctivitis), Plasmazellen (bei Trachom weniger als bei C. follicularis, je akuter die Entzündung, um so spärlicher), Mastzellen (bei akuter Entzündung sehr selten, zahlreich bei Trachom), endlich die polynukleären eosinophilen Zellen, die vereinzelt gelegentlich bei jeder Entzündung im Sekret bezw. Exsudat vorkommen, besonders massenhaft aber, was differentialdiagnostisch wichtig ist, bei Pemphigus und bei Frühjahrskatarrh.

Die Histologie der kontagiös-bakteriellen Bindehaut-Entzündungen wird nach Präparaten von Gonorrhoe, Koch-Weeks und Morax-Axenfeld dargestellt. Bei Gonorrhoe finden sich im Bindegewebe große und kleine Mononukleäre zahlreich, in großer Menge auch Plasmazellen, diese zerfallen aber, sowie sie in die Nähe des Epithels kommen, was Verf. auf die hier intensivste Toxinwirkung zurückführt.

Die Veränderungen bei Koch-Weeks'scher Infektion charakterisieren sich als akute, aber mehr herdförmige. Im Frühstadium finden sich meist polynukleäre' Leukocyten, spärlicher Lymphocyten und Plasmazellen; auch Blutungen kommen vor. Später überwiegen die letztgenannten Zellformen, und es kommt zur Bildung von Follikeln, die denen der C. follicularis gleichen.

Die Wirkung der Morax-Axenfeld'shen Bazillen zeigt sich namentlich in starken Epithelveränderungen (Verschleimung, Sprossenbildung usw.). Mastzellen und Plasmazellen sind stark vermehrt, während ein- und mehrkernige Leukocyten nur an den Epithelsprossen vorkommen.

Die dritte Vorlesung ist hauptsächlich dem Trachom gewidmet. Die Infiltration nimmt, im Gegensatz zur C. follicularis, auch die tiefen Schichten ein. Sie besteht hauptsächlich aus Lymphocyten, unter dem Epithel liegt eine dicke Schicht von Plasmazellen. Das Bindegewebe ist reich an Mastzellen. Die Struktur des „trachomatös infizierten“ Follikels ist eine ganz andre, als die des „gesunden Follikels“ bei C. follicularis und in Lymphdrüsen. Die centralen epitheloiden Follikelzellen hält Verf. für degenerierende Lymphocyten. Die Endausgänge der Follikelbildung sind Ausstoßung oder Organisation. Im ersteren Fall tritt unter Degeneration des Follikels Leukocytose ein; die bindegewebige Organisation hat Verf. nie ohne vorhergegangene Ruptur gesehen. Der trachomatöse Virus wirkt also zerstörend auf die Plasmazellen und den Follikelinhalt. Follikel, die reich an Plasmazellen und frei von Degeneration sind, wie man sie auch bei Trachom findet, betrachtet Verf. als nicht infiziert. Das Trachomkorn ist also ein Follikel, der sekundär durch das Virus infiziert wird.

Nach eingehender Darstellung der mikroskopischen Differentialdiagnose zwischen Trachom und Follikularkatarrh beschreibt Verf. die Veränderungen der Conjunctiva bulbi, die in der Limbusnähe ausgesprochen trachomatöser Natur sind, und (sehr summarisch) den Pannus, dann verschiedene Trachomformen (papilläres, sulziges Trachom).

Den Schluß dieses Abschnittes bildet die Therapie des Trachoms, wobei Verf. besonders eingehend unter Zusammenstellung der Literatur die Behandlung mit X-Strahlen bespricht, die ihm bei vorsichtiger Anwendung, auch bezüglich der Aufhellung alter pannöser Trübungen, ausgezeichnete

Resultate ergeben hat. Die Heilwirkung führt er auf Leukocytose zurück, mit welcher aber — im Gegensatz zu den andren Methoden — hier nur eine minimale Zerstörung andrer Zellen und Gewebe verbunden ist, so daß Narbenbildung nicht eintritt.

Es folgen dann noch Untersuchungen über die Phlyktäne und den Frühjahrskatarrh. Erstere ist ein aus wesentlich mononukleären Leukocyten fast ohne Plasmazellen bestehendes Infiltrationsknötchen, welches entweder durch Ruptur der Oberfläche oder durch Resorption verschwindet. Beim Frühjahrskatarrh legt Verf. das Hauptgewicht auf die mächtige Epithelproliferation mit Sprossen- und Papillenbildung, sowie die Massenhaftigkeit der Eosinophilen. Eine hübsche Abbildung zeigt die Diapedese dieser Zellen durch die Gefäßwand.

Am Schluß des gesamten Werkes gibt Verf. eine kurze Zusammenfassung der Anschauungen, die er sich über die Bedeutung der verschiedenen Zellarten bei den Entzündungen der Bindehaut gebildet hat. Die Produktion mononukleärer Zellen ist die Folge einer Reizung, die in der Bindehaut nur vor der Geburt nicht vorhanden ist. Länger dauernde Reizung führt zur Follikelbildung. Die Follikel können, wie Lymphdrüsen, Sitz einer spezifischen Infektion werden. Bei länger dauernden Entzündungen treten die Plasmazellen auf; sie zerfallen besonders leicht unter der Einwirkung des Virus, während ihre Massenhaftigkeit, wie Verf. zu begründen sucht, die lokale Immunität der betreffenden Gewebspartie anzeigt. Dr. Ginsberg.

---

## Vermischtes.

Die ungarische ophthalmologische Gesellschaft zu Budapest hielt ihren II. Kongreß am 3. und 4. Juni laufenden Jahres im Hörsaale der Budapester kgl. ung. Universitäts-Augenklinik. Die austretenden Ausschußmitglieder Prof. E. v. Grósz (Budapest) und Dr. Z. Somogyi (Debreczen) wurden von neuem gewählt. Die Gesellschaft hat zurzeit 72 Mitglieder, davon erschienen 41 auf dem Kongreß.

In den wissenschaftlichen Sitzungen wurden folgende Vorträge und Demonstrationen abgehalten:

I. Vorträge.

1) E. v. Grósz: Über die Therapie des Glaukoms (Referat). 2) M. Goldzieher: Die pathologische Anatomie des Trachoms, mit Demonstration von Präparaten. 3) K. Scholtz: Über Sero-Therapie und Hornhautgeschwüre, mit Rücksicht auf die Pneumococcus-Agglutination. 4) E. Török: Über Tuberkulose des Auges. 5) J. v. Siklóssy: Über die Multiplikatskurven. 6) Ad. v. Szily: Die Aufgabe des Augenarztes gegen unheilbar Erblindete. (Im Anschluß: Vorstellung eines unter Erziehung stehenden taubblinden Kindes.) 7) L. Vermes: Über die Cysten der Bindehaut auf Grund von mehreren Fällen und auf experimenteller Grundlage. 8) M. Paunz: Über die Ätiologie der Orbitalphlegmone. 9) M. Falta: Über das nebelige Sehen der Trachomkranken. 10) W. Goldzieher: Die pathologische Anatomie der Conjunctivitis vernalis. 11) Ad. Onodi: Anatomische Beiträge zu dem Verhältnis zwischen Canalis opticus und den Nebenhöhlen der Nase. 12) L. v. Blaskovics: Eine neue Modifikation der Kanthoplastik. 13) W. Leitner: a. Über die Therapie der Myopie. b. Über die Behandlung des

Hornhautgeschwüres. 14) St. v. Csapodi: Iritis glaucomatosa. 15) J. Fejér: Beiträge zur Frage der Quecksilberbehandlung der Sehnervenatrophie. 16) D. Pap: Die Trachomfrage bei der Armee. 17) Irma Herczogh: Erfahrungen über die Behandlung des Trachoms. 18) M. Schreiber: Ein Vorschlag über populäre Belehrungen für Trachomkranke.

II. Krankenvorstellungen und Demonstrationen.

1) H. Schwitzer: a. Klinische Beobachtung eines Folgezustandes der Iritis luetica. b. Krankenvorstellungen. c. Mikroskopische Präparate eines unter dem Bilde der Embolia arteriae centralis retinae erblindeten Auges. 2) J. Fejér: a. Partielle Embolie der centralen Schlagader der Netzhaut. b. Ein nach Hess operierter Fall von Ptosis congenita. 3) L. v. Blaskovics: Zwei geheilte Fälle von Lidplastik. 4) A. Schulek und G. Weinek: Demonstration von pathohistologischen Präparaten aus dem Laboratorium der Budapester kgl. Universitäts-Augenklinik.

---

## Bibliographie.

1) Über Störungen im Augengebiete des Trigeminus, speziell des Kornealreflexes, und ihre diagnostische Verwertung, von Dr. Kempner in Berlin. (Berliner klin. Wochenschrift. 1906. Nr. 13 u. 14.) Verf. hat etwa 350 organisch und 400 nicht organisch Kranke auf etwaige Trigeminusstörungen untersucht und unterscheidet einen Tupf-Reflex und eine Auslösung des Reflexes durch Streichen von der Conjunctiva sclerae zur Kornea hin (Streich-Reflex). Dabei können drei Fehlerquellen unterlaufen: schnelle Ermüdung bei rasch aufeinander folgenden Reizungen, Auslösung des Reflexes bei intrapupillärer Hornhautreizung als Optikus-Facialis-Reflex, absichtliche Unterdrückung des Lidreflexes. Einseitige Aufhebung, bezw. Herabsetzung des Lidreflexes fand Verf. bei 6 Hysterischen und 26 organisch Kranken (5 Geschwülste der hinteren Schädelgrube); 31 Mal war die Reflexstörung doppelseitig, und zwar 2 Mal sicher organischer Herkunft (Tabes dorsalis und Geschwulst der Brücke), bei 17 organisch Kranken war sie wohl psychogen, und schließlich betraf sie 12 Hysterische. Zur Unterscheidung der organischen von der psychogenen Reflex-Störung ist auf folgendes zu achten: a. Organische Reflexstörung. 1) Die Störung ist meist einseitig. 2) Sie ist meist mit Sensibilität-Störung verbunden, die auf dem Trigeminus oder einem bezw. mehreren Ästen abgrenzbar ist. 3) Diese ist auch wie die Reflexstörung selbst oft progredient. Beginnt sie wie bei Tumoren der hinteren Schädelgrube an der Kornea, so ergreift sie in der Regel zunächst den übrigen Teil des Quintus-Astes, sodann den 2., zum Schluß den 3. Ast. b. Funktionelle Reflexstörungen. 1) Sie ist doppelseitig. 2) Die Sensibilität-Störung fehlt oft. Ist sie vorhanden, so kann man sie nicht den anatomischen Grenzen des Trigeminus oder eines seiner Äste entsprechend abgrenzen. 3) Reflex- und Sensibilität-Störungen sind nicht progredient, sondern regellos wechselnd. Eine Differenz der Intensität der Störung bei organisch Kranken und Hysterischen ist nicht sicher nachweisbar. Der Sölder'sche Korneo-Mandibular-Reflex hat keine wesentliche Bedeutung. Bei Neugeborenen, sogar bei 2 Sechsmonat-Kindern war der Kornealreflex bereits vorhanden, dagegen scheint bei Neugeborenen der Trigeminus-Okulomotoriusreflex zu fehlen, da bei künstlicher Offenhaltung des Auges zur Verhinderung des Lidschlusses die Fluchtbewegung des Bulbus stets ausblieb.

2) Die Behandlung des Ulcus corneae serpens, von Dr. Helbron. (Berliner klin. Wochenschr. 1906. Nr. 21.) Medikamentöse Therapie eignet sich nur für kleine, frische Geschwüre, zumal für sog. infizierte Epitheldefekte, operative Behandlung aber für alle vorgeschrittenen und von vornherein größeren Ulcera. Es kommen Galvanokauterisation und Spaltung nach Saemisch in Betracht, der die bisherigen Erfolge der von Römer eingeführten passiven Immunisierung den Platz noch nicht streitig machen konnten, während die Resultate der aktiven oder aktiven plus passiven Immunisierung bessere sind. Jedenfalls steht vorläufig noch die Galvanokaustik mit event. Perforation des Geschwürsgrundes an erster Stelle unter den gegen das Hornhautgeschwür empfohlenen Heilfaktoren.

3) Über traumatische Pupillenstarre, ein Beitrag zur Lehre von den Beziehungen des obersten Halsmarkes zur reflektorischen Pupillenstarre, von Dr. Dreyfus in Würzburg. (Münchener med. Wochenschr. 1906. Nr. 8.) Ein Mann bekam nach einer Zertrümmerung der Halswirbelknochen infolge eines Sturzes Lichtstarre und Miosis; es fand sich eine Zertrümmerung des Halsmarkes bis in das 3. Cervikalsegment hinauf. Verf. nimmt eine spinale Pupillenstarre an, denn nach den Reichhardt'schen Untersuchungen an Gehirnen von Paralytikern findet sich bei reflektorischer Pupillenstarre in der Bechterew'schen Zwischenzone in der Höhe des 2.—6. Cervikalsegments, am deutlichsten im 2. und 3. Segment eine charakteristische Hinterstrangsdegeneration. Ferner weist Verf. auf die Bach'schen Experimente hin.

4) Über Bier'sche Stauungshyperämie bei Augenkrankheiten, von Dr. Renner. (Münch. med. W. 1906. Nr. 2.) Wenn man normale Individuen staut (durch Gummi-Binde um den Hals), so empfinden sie nach mehreren Stunden Spannung und Druck in den Augenmuskeln bei extremen Augenbewegungen, sowie ein Gefühl von Geschwollensein der Nasengänge; die Bindehaut der Lider (weniger die des Augapfels) rötet sich. Sehschärfe, Gesichtsfeld für weiß und Farben, Akkommodation und Konvergenz, T. (trotz deutlich sichtbarer Stauung der Netzhautvenen) bleiben normal. Die Stauungshyperämie wurde bei jüngeren Leuten mit äußerlich sichtbaren Augenleiden und normalem Augeninnern angewendet. Fünf Fälle unkomplizierter Keratitis diff. wurden 2—4 Wochen lang täglich 6—12 Stunden gestaut und erheblich gebessert. Das Ulcus corn. serpens ließ sich nicht sicher beeinflussen, verlief jedoch rasch und günstig, auch beseitigte die Methode die Ciliarschmerzen. Ekzematöse und katarrhalische Geschwüre, sowie ältere Hornhautgeschwüre ohne gleichzeitige Gefäßentwicklung wurden nicht nennenswert beeinflußt. Auge und Allgemeinbefinden litten unter der Bier'schen Stauung nicht.

5) Zur Technik der Untersuchung auf Farbenblindheit, von Dr. Hilbert. (Zeitschr. f. Bahn- und Bahnkassenärzte. 1906. Nr. 6.) Zur sicheren und schnellen Entscheidung wird die Anwendung des Simultankontrastes in Form des Wagner'schen Florpapier-Versuches nach Weber empfohlen.

6) Weitere Erfahrungen mit der Cyklodialyse auf Grund von 56 Operationen, von Professor Heine in Breslau. (Münchener med. Wochenschr. 1906. Nr. 2.) Das Operationsverfahren schafft, indem es eine Kommunikation zwischen der vorderen Kammer und dem Suprachorioidealraume herstellt, dem Kammerwasser neue Abflußwege und soll folgende Vorzüge haben: 1) das Verfahren ist ungefährlicher als die Iridektomie, weil in seiner Technik weniger Gelegenheit zu Nebenverletzungen, z. B. der Linse geboten wird; 2) die Pupille bleibt rund, und Miotica können besser ein-

wirken; 3) der kosmetische Effekt ist besser; 4) bei gewissen Formen von Drucksteigerung (der jugendlichen, der hämorrhagischen, der bei starker Kurzsichtigkeit und bei Lageveränderung der Linse) sind die Gefahren der Irisausschneidung beträchtlich gesteigert, dagegen ist die Cyklodialyse allen diesen Fällen gleich leicht und ungefährlich; 5) liegt die Peripherie der Regenbogenhaut der Hornhaut an, so ist eine periphere Iridektomie unmöglich, eine Cyklodialyse aber sehr gut ausführbar; 6) wirkt die einmalige Operation nicht, so kann man sie vielfach wiederholen, doch war Verf. bisher nie genötigt sie öfter als 2 Mal vorzunehmen; 7) stellt sich nach der Iridektomie die vordere Kammer nicht wieder her, so geht das Auge zugrunde; in zwei derartigen Fällen bildete sie sich infolge sekundärer Cyklodialyse wieder. Verf. sah nach der Operation nie Glaskörperverlust.

7) Zwei Apparate zur Sehschärfenprüfung, von Prof. Hoppe in Köln. (Münchener med. Wochenschrift. 1906. Nr. 15.) Der eine Apparat (Optometer „F") dient der Bestimmung der Sehschärfe für die Ferne, der andre (Optometer „N") der Naheprüfung. Die Beschreibung der Apparate ist im Original nachzulesen.

8) Kriterien der Tod-Erkennung von seiten des Auges, von Dr. Albrand. (Vierteljahresschrift f. gerichtl. Med. u. öffentl. Sanitätswesen, 31. Suppl.-Heft.) Kein Symptom ist so wichtig und eindeutig für die Diagnose des eingetretenen Todes, wie die Veränderungen des Augenhintergrundes, zumal der Netzhautarterien. Auch auf dem Schlachtfelde läßt sich mit Hilfe einer kleinen elektrischen Ophthalmoskopie-Lampe diese Methode anwenden und sie führt schneller zum Ziele, als die von Icard für diese Fälle empfohlene subkutane Einspritzung von 10—20 % Fluorescin-Sodalösung, die bei erhaltener Flüssigkeitsströmung nach einiger Zeit die Augenmedien grün färbt.

9) Über Keratomalacie, von Dr. Laas in Frankfurt a. O. (Zeitschr. f. ärztl. Fortbild. 1906. Nr. 6.) Bei geeigneter Diät ist die Prognose der Keratomalacie quoad vitam durchaus nicht so ungünstig, wie allgemein (?) angenommen wird.

10) Über schmerzlose subkutane Quecksilber-Einspritzungen, von Dr. G. Hirsch. (Med. Klinik. 1906. Nr. 9.) Hydrargyrum oxycyanat. 1,0 % + Akoin 5 %. Kurt Steindorff.

11) Westnik Ophthalmologii. März—April 1906. — S. Kasass. Zur Frage über Augenkolobome. — Prof. Golowin. Geschwülste des Sehnerven und deren operative Behandlung III. (Schluß). — R. Wadsinsky. Ein Fall von Skleralgumma. — K. Snegirew. Zur Kasuistik der beiderseitigen gemeinschaftlichen Erkrankung der Tränen- und Speicheldrüsen. — Referate. — Sitzungsbericht der Ophthalmologischen Gesellschaft in Moskau. — Ophthalmologische Chronik.

12) Westnik Ophthalmologii. Mai—Juni 1906. — M. Auerbach. Primäre Tuberkulose der Conjunctiva. — Th. Kubli. Alypin, neues Anästhetikum. — E. Adamück. Zur Frage über die Glaukom-Behandlung. — Referate. — Gesellschaftsberichte. St. Petersburger Ophthalmologische Gesellschaft. — Ophthalmologische Chronik. — Beilage. Dr. Gidjen. Kurzer Bericht über die Augentätigkeit in Temir-Chan-Schouro (Bezirksstadt in Dagestan, Kaukasus).

---

Um Einsendung von Separatabdrücken wird gebeten (Berlin NW. 26 Schiffbauerdamm)

Verlag von Veit & Comp. in Leipzig. — Druck von Metzger & Wittig in Leipzig.

# Centralblatt

## für praktische

# AUGENHEILKUNDE.

Herausgegeben von

**Prof. Dr. J. Hirschberg, Geh. Med.-Rat, in Berlin.**





Monatlich ein Heft. Preis des Jahrganges 12 Mark. Zu beziehen durch alle Buchhandlungen des In- und Auslandes und die Postanstalten des Deutschen Reiches.

**1906. Dreißigster Jahrgang. Juli.**




## I. Ein Fall von Netzhaut-Blutung, die zur Schrumpfung des Augapfels führte.


Von **J. Hirschberg** und **S. Ginsberg**.


I. Klinischer Teil. Eine 51jährige Frau aus Russisch-Polen kam 18. November 1897. Sie war gesund gewesen bis vor 6 Jahren. Elf Geburten hat sie durchgemacht, die drei letzten mit großen Blutverlusten. Seit 6 Jahren ist sie sehr nervös. Seit $1^1/_2$ Jahren ruht die bis dahin

regelmäßige Menstruation, seitdem leidet sie an Blutandrang nach dem Kopfe.

Vor 4 Monaten bemerkte sie plötzlich einen Schleier vor dem rechten Auge; es ist wie ein Vorhang, der sich auf und nieder bewegt. Beim Liegen ist sie ohne Beschwerden. Zeitweise sieht sie besser. Rechts — 0,75 D, S = $^5/_{15}$; mit + 6 D Sn $1^1/_2$′ in 6″ (Homatropin-Mydr.). Links — 0,75 D, S = $^5/_7$, mit + 2,5 D Sn $1^1/_2$′ in 12″. — Gesichtsfeld normal. Urin enthält geringe Mengen von Eiweiß, keinen Zucker. Genitalapparat normal. (Nach Prof. GUSSEROW).

Ich fand auf dem rechten Auge nach unten Netzhautblutungen, an denselben haftend bläuliche Massen, ferner braunrote Blutung im Glaskörper (mit + 5 D) und Fäden (mit + 10 D); verordnete den innerlichen Gebrauch von Secale und ferner warme Sitzbäder, auch Ruhe des Körpers und der Augen.

Am 8. Februar 1898 ist rechts noch S = $^5/_{15}$ fast, Gesichtsfeld normal. Urin enthält Eiweiß.

Die Glaskörper-Fäden sind dicker geworden.

Am 27. Juni 1898: Rechts S = $^5/_{15}$, + 4 D, Sn 2′ in 6″, Gesichtsfeld von oben her eingeschränkt bis auf 38°. Bei der Durchleuchtung sieht man innen-unten bläuliche Massen, mit + 13 Di starke, verästelte Glaskörperfäden; im umgekehrten Bilde innen-unten bläuliche Kulissen vor der Netzhaut, während Sehnerven-Eintritt und mittlerer Teil der Netzhaut normal erscheinen.

Am 2. Januar 1899 klagte sie, daß das rechte Auge vor 14 Tagen ganz dunkel geworden, für 6 Tage; dann sich gebessert habe, aber heute wieder dunkel sei. Körperlich fühlt sie sich ganz gesund.

Das linke Auge ist gesund und sehkräftig. Das rechte erblindet, bis auf Lichtschein. Es fehlt die obere Hälfte des Gesichtsfeldes bis über den Fixier-Punkt herab. Der obere Teil der Netzhaut bis zum Sehnerven-Eintritt herab ist unverändert. Unterhalb des letzteren beginnt grau-bläuliche Trübung der Netzhaut, in der intensiver gefärbte Fleckchen auftauchen, unten ist eine große bläuliche Haut taschenförmig ausgespannt vor der Netzhaut und darin scharfbegrenzte, weiß-bläuliche Herde von rundlicher oder halbringförmiger Gestalt sichtbar.

Am 1. Februar 1906 kehrte sie wieder mit Schrumpfung des rechten Augapfels nebst Trübung der Linse, Blutgefäßen auf Iris und Vorderkapsel und heftigen Schmerzen der rechten Kopfseite. Das linke Auge ist normal. Der geschrumpfte Augapfel wurde entfernt.

II. Anatomische Untersuchung. Makroskopisch: Iris liegt der Cornea dicht an. Linse kataraktös. Retina bis vor die Äquatorgegend abgelöst, hier in einem etwa 7 mm breiten, rings herum gehenden Streifen mit der hier verdickten Chorioidea verwachsen. Die klare subretinale Flüssigkeit fließt beim Aufschneiden ab. Hinter der Linse zartes, spinnegeweb-

artiges Gewebe, mit der Retina zusammenhängend. Chorioidea größtenteils, besonders im hinteren Abschnitt, von einer grauen Schicht bedeckt, mit der sie fest zusammenhängt. Diese Schicht umgibt den Sehnerveneintritt und reicht, mit buchtiger, von auswärts konkaven Bogenlinien gebildeter Begrenzung etwa bis in die Äquatorgegend, mit einigen zackigen Ausläufern zum Teil noch weiter nach vorn. Nahe dem Rande der Schicht liegen vielfach kreisrunde Löcher. Wo die Chorioidea sichtbar ist, zeigt sie viel gelbliche Flecken und Streifen. Die graue Masse fühlt sich stellenweise knochenhart an.

Mikroskopisch: Cornea sehr zellreich, M. Bowmani vielfach defekt.

Iris peripher mit Cornea verwachsen; central Vorderkammer als feiner Spalt vorhanden. Gewebe atrophisch, dabei von vielen großen und kleineren Rundzellenherden dicht durchsetzt. Pupille durch dünnes, der Vorderkapsel adhärierendes Schwartengewebe verschlossen.

Ciliarkörper mäßig atrophisch, gefäßarm. An einem Ciliarfortsatz im Bindegewebe kleine, kugelige Epithelwucherung, wohl angeboren (sog. Adenom des Ciliarepithels).

Linse total kataraktös und in den peripheren Teilen stark verkalkt.

Aderhaut im ganzen ödematös, stellenweise homogen geronnene Flüssigkeit in der Suprachorioidea. Zahlreiche Rundzellenherde, zum Teil mit Venenwänden zusammenhängend, durchsetzen die Chorioidea. Außerdem finden sich überall kleine Häufchen Blutpigment. An der Aderhaut-Netzhaut-Verwachsung liegt der Chorioidea derbes, von zahlreichen (in Form drüsenartiger Schläuche gewucherten) Pigmentepithelien durchsetztes Bindegewebe auf. Auch dieses enthält viel Blutpigment. Stellenweise liegen hier im vordersten Teil der Aderhaut auf ihr Exsudatzellen sowie Riesenzellen und Cholestearinkristallplatten.

Das derbe Bindegewebe setzt sich in das zarte, aus lockerem Gewebe bestehende, spinnewebartige Häutchen fort, welches als eine in Resorption begriffene cyklitische Schwarte anzusprechen sein dürfte.

Die der Chorioidea aufliegende graue Schicht besteht im wesentlichen aus zellarmem, gefäßlosem Bindegewebe, welches der intakten, aber meist (durch die Schrumpfung des Bindegewebes) gefalteten Vitrea unmittelbar aufliegt. Das Pigmentepithel fehlt größtenteils. In dem Bindegewebe finden sich Spalträume, die von Pigmentzellen verschiedener, unregelmäßiger, meist länglicher Form dicht angefüllt sind. Das Pigment entspricht dem des retinalen Epithels. Außerdem liegen hier und da Häufchen scholligen goldgelben Blutpigments. In den tiefen Schichten dieses Bindegewebes finden sich mehrere Knochenstücke verstreut. — Dieses ganze Gewebe stellt den Rest eines alten organisierten Exsudats dar.

Retina total atrophisch, von präformierten Elementen kaum noch etwas erkennbar außer Bruchstücken der Körnerschichten, gliös entartet, mit Bindegewebszügen und neugebildeten Gefäßen, auch in den äußeren

Schichten. Die feineren Gefäße sind meist obliteriert, die gröberen lassen absolut keine Veränderungen erkennen. Auch in der Retina viel Blutpigment in unregelmäßigen Häufchen.

Opticus zeigt auffallenderweise nur ganz geringen Markzerfall in einigen Bündeln, aber stellenweise, auch in markhaltigen Partien, erhebliche Vermehrung der Gliazellen mit Astrocytenbildung.

Die Art. centr. retin. zeigt im Nervenstamm geringe arteriosklerotische Veränderung, Neubildung einer bindegewebigen, feine elastische Fasern enthaltenden Schicht unter dem Endothel und Vervielfältigung der Elastica interna.

Epikrise: Die Erkrankung hat wohl in den feineren Netzhautgefäßen begonnen. Die Chorioiditis, die durch die vorwiegende Localisation der Rundzellenherde an den Venenwänden viel Ähnlichkeit mit syphilitischer Entzündung hat, ist jedenfalls jüngeren Datums und noch auf dem Höhestadium.

---

## II. Augenspiegel-Bilder.

Von J. Hirschberg und O. Fehr.

### I.

Im folgenden gedenken wir einige Fälle mitzuteilen, bei denen das Augenspiegel-Bild von Wichtigkeit erscheint. Der Text ist von dem ersten, die Abbildung von dem zweiten; doch ist gelegentlich auch die frühere Abbildung des nämlichen Falles von andrer Hand.

1. Veränderungen der Netzhaut-Mitte. (Sogenannte Chorioret. centralis.)

Jedem Fachgenossen, der auf eine etwas längere Beobachtungszeit zurückschaut, ist hinreichend bekannt, dass sogenannte Pigment-Veränderungen der Augengrunds-Mitte fortschreiten können und nach Jahren viel ausgeprägter sind, als im Beginn der Beobachtung. Aber klare Anschauung gibt nur der unmittelbare Vergleich der beiden Bilder desselben Augengrundes, welche am Anfang und am Schluß der Beobachtung angefertigt sind. So stellt Fig. 1 A das aufrechte Bild des linken Augengrundes einer damals 47 jährigen aus dem Jahre 1888 dar. (Die Zeichnung ist von Herrn Dr. Michaelsen, damals Assistenz-Arzt unsrer Anstalt.) Fig. 1 B stellt denselben Augengrund aus dem Jahre 1905 dar. Die Krankengeschichte lautet in Kürze folgendermaßen:

Am 18. Mai 1888 kam eine 47 jährige Kaufmanns-Witwe in die öffentliche Sprechstunde. Seit Kindheit war sie kurzsichtig, wie schon ihr Vater. Seit 7 Jahren trägt sie eine Brille von — 7 Zoll. Das rechte Auge sah

schlecht, so lange sie denken kann, die Sehkraft des linken hat seit 8 Tagen abgenommen.

Rechts Finger auf 6″, Sn 16′ in 5″. Gesichtsfeld allseitig etwas eingeengt, mit grossem Ausfall in der Mitte (von 10° bis 18° Halbmesser).

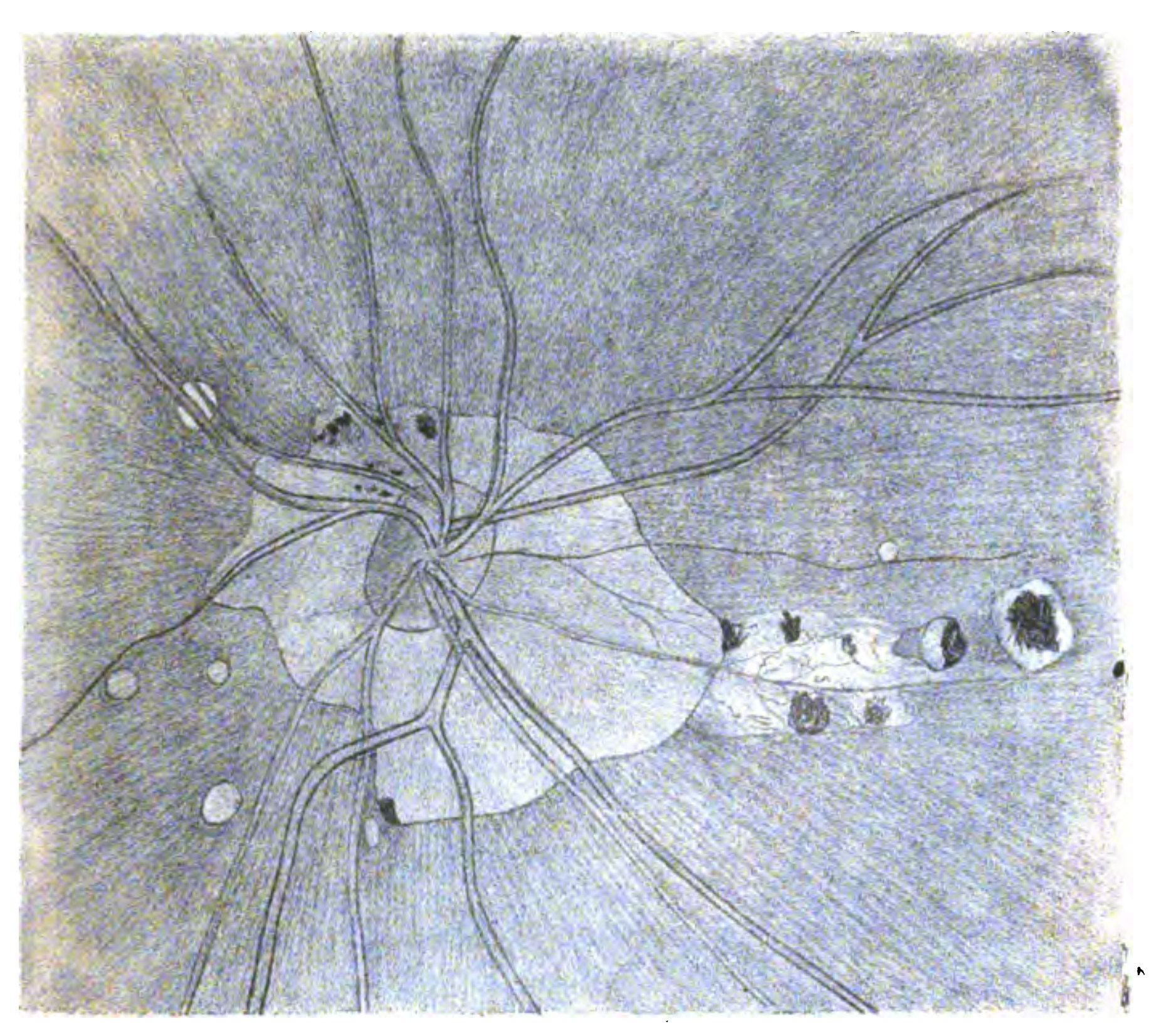


Fig. 1 A.

Das linke Auge hat mit − 7 D S = $^5/_{60}$; liest Sn 3′ in 4″ mühsam, Gesichtsfeld nur wenig eingeengt (wie bei starker Kurzsichtigkeit), mit kleinerem Ausfall in der Mitte, der schläfenwärts 2°, nasenwärts 15° Halbmesser zeigt und ziemlich niedrig ist. Das rechte Auge schielt nach aussen. Beiderseits Veränderungen am Sehnerven und in der Mitte des Augengrundes infolge von starker Kurzsichtigkeit; rechts alte und stärkere, links frische und zartere.

Schonung der Augen und Jodkali innerlich wurden verordnet.

Am 28. Februar 1905, also nach fast 17 Jahren, kehrt sie wieder (64jährig). Die Sehkraft des rechten Auges, die schon sehr schlecht gewesen, hat sich noch weiter vermindert (auf Wahrnehmung von Handbewegungen); die des besseren linken hat sich ganz gut erhalten. (− 7 D

S = $^{5}/_{50}$, Sn 4′ in 4″, Gesichtsfeld besser, mit kleinem Ausfall in der Mitte.) Aber die mit dem Augenspiegel wahrnehmbare Pigmentveränderung der Netzhaut-Mitte hat erheblich zugenommen, auch auf dem linken, besseren Auge. Nicht von dieser, sondern von dem Ergebnis genauer Sehprüfung hängt hier die prognostische Beurteilung des Falles ab.

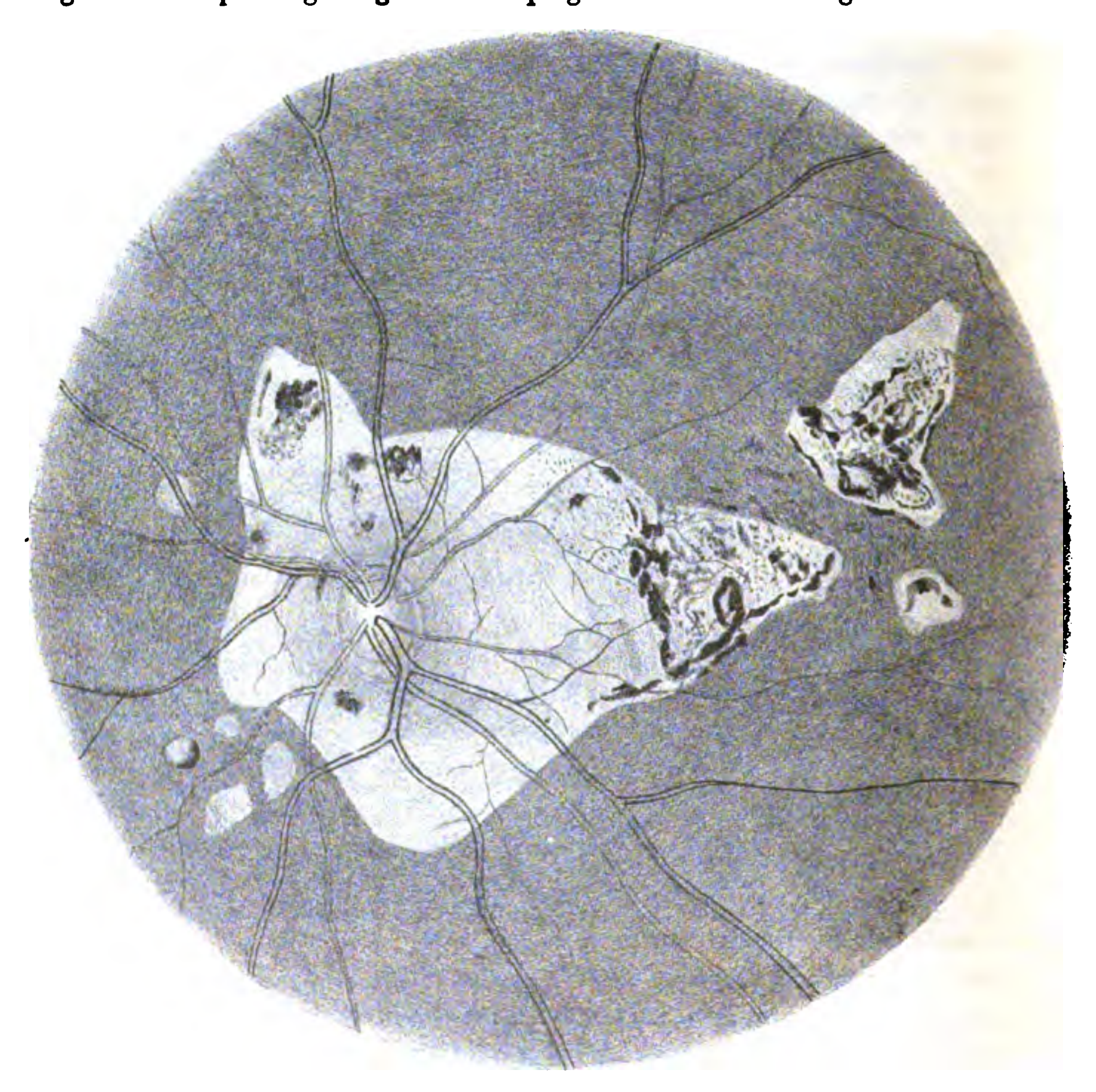


Fig. 1 B.

## 2. Die Zonular-Fasern, nach traumatischem Verlust der ganzen Regenbogenhaut.

Am 4. September 1905, Vormittag $10^{1}/_{2}$ Uhr, kam ein 27jähriger in die Anstalt, der soeben im Nebenhaus sein linkes Auge schwer verletzt hatte, indem er sein Fahrrad die Treppe empor trug und mit der Lenkstange gegen sein linkes Brillenglas (— 4 D) schlug. Er wird sofort in Behandlung genommen.

Am Bart links und an der linken Schläfe beträchtliche Blutspuren.

Das linke Unterlid zeigt an der Schläfenfuge eine kleine Durchbohrung. Am linken Augapfel besteht schläfenwärts eine 5 mm lange, zackige Zerreißung der Horn- und Lederhaut; die Vorderkammer ist ganz von Blut erfüllt. Sorgfältigst werden sterile Eis-Kompressen[1], die gerade zu einer Operation bereit gestellt waren, angewendet. Dabei lindert sich der Schmerz, der Blutkuchen zieht sich ein wenig zusammen. Da die Wunde gut schließt, wird keine Naht angelegt. Noch weniger wird nach einem Splitter sondiert, was für das Auge verhängisvoll sein könnte. (Nur bei explosiver Gewalt dringen Glassplitter in die Tiefe des Augapfels.). Sorgfältig vernähter, leichter Verband. Bettruhe.

5. September 1905 ist das Auge reizlos und durchleuchtbar, Sehkraft befriedigend. Die ganze Regenbogenhaut ist herausgerissen!

7. September 1905. Wunde glatt, Auge reizlos. Aufstehen bei leichtem Verband. 8. September 1905. Das Auge erkennt die Uhr tadellos. Der Silberglanz des Linsenrandes entspricht genau dem Dimmer'schen Gesetz, d. h. er erscheint immer diametral gegenüber dem bestrahlten Teil des Linsenrandes.

18. September 1905 in reizlosem Zustand mit guter Sehkraft entlassen.

21. September 1905. Rechts $-5$ D, $S = {}^5/_4$, Sn $1^1/_2{}'$ von 20 bis 8 cm; Links mit $-4$ D $= {}^5/_{15}$, mit $-4$ D sph. $\supset -1$ D cyl. $35^0$ t $= {}^5/_{10}$, Sn $1^1/_2{}'$ von 19 bis 10 cm. Also ist die Akkommodations-Breite des verletzten Auges nur wenig verringert. Gesichtsfeld beiderseits normal. Hornhaut-Astigmatismus rechts $= +0{,}9$ D $\uparrow$, links eine Spur negativen Astigmatismus, Hauptaxe $30^0$ t.[2]



Fig. 2.
Sichtbare Ciliarfortsätze mit Zonula und Linsenrand, gezeichnet bei Betrachtung mit dem Lupenspiegel.

Eine subjektive Erscheinung, daß das linke Auge etwas friert und hin und wieder in der Kälte geschlossen werden muß, wurde am 26. November 1905 geklagt, aber am 17. Februar 1906 nicht mehr.

Mit dem Lupen-Augenspiegel (s. Fig. 2) sieht man rings herum die Zonular-Fasern und die Ciliar-Fortsätze, von denen einige dreigeteilt erscheinen.

[1] Dr. Körber hat sie bei uns eingeführt. Ein großes Glasgefäß, ein kleines, das in ersteres bequem hineingeht, werden mit starker Sublimat-Lösung sterilisiert; in das große Eis, in das kleine steriles (frisch gekochtes Wasser) und sterile Wattebäuschchen hineingetan; der Zwischenraum zwischen beiden mit Eis-Stückchen gefüllt.

[2] Dies bezieht sich auf das obere Ende.

# Klinische Beobachtungen.

## I. Verletzung der Seh-Sphäre

ist ebenso wichtig wie selten. Die Lehrbücher sprechen nicht viel davon. Auch Praun hat derselben keine Besprechung gewidmet. Jedoch die Unfalls-Gesetzgebung verlangt vom Augenarzt die Beurteilung solcher Fälle. Da ist es denn wichtig, ein Paar Fälle zu haben, die nicht unter das Unfallsgesetz fallen, zweifellose Angaben über die Sehstörung liefern und somit die Grundlage für die Beurteilung ähnlicher, dem Unfallgesetz unterworfener liefern können.

1) Am 6. Juni 1906 kam in meine öffentliche Sprechstunde ein 32jähr. Herr, Inhaber einer Schiffsbauwerft, also nicht versicherungspflichtig. Sechs Jahre zuvor hatte er einen schweren Unfall erlitten. Ein eiserner Träger von drei Zentner Schwere schlug von hinten gegen seinen Hinterkopf und schmetterte ihn vornüber zu Boden. Er war sofort bewußtlos und blieb es acht Wochen. Als er wieder zur Besinnung kam, wurde Halbblindheit beider Augen und vollständige Farbenblindheit festgestellt. Während der Zeit der Bewußtlosigkeit hat er viel getobt; später sprach er noch wochenlang wirres Zeug. Allmählich genas er. Anderthalb Jahre nach der Verletzung wurden ihm Knochensplitter aus dem Hinterhauptbein entfernt.

Während die Farbenblindheit schnell sich besserte, blieb die Halbblindheit dauernd zurück, ebenso eine linksseitige Gesichtslähmung und Taubheit.

Es zeigt sich nun im oberen Teil des Hinterhauptbeins eine tiefe Grube, die mehr nach der linken Seite hin sich erstreckt; ferner eine Hautnarbe von 3 cm Länge auf der rechten Hälfte des Stirnbeins.

Die Augen sind äußerlich normal und beweglich. Sehkraft gut ($^5/_5$). Rechtsseitige Halbblindheit, mit guter Farben-Wahrnehmung. (Vgl. Fig. 1.) Die Bewegung der Pupille schien mir hemiopisch zu sein.

Linksseitige Taubheit. Linksseitige Gesichtslähmung mit Tränen. Geruchs-Empfindung etwas herabgesetzt. Sonstige Nerven-Störungen fehlen. Empfindlichkeit im Gesicht normal. Bewegung und Empfindung der Extremitäten ganz normal. Ebenso Urin und die Sehnen-Reflexe. In der Sehnervenscheibe ist beiderseits der nasale Halbmond von normaler rötlicher Färbung, der Schläfenteil blaß und etwas atrophisch, so daß die Siebplatte scharf hervortritt.

Die Verletzung des linken Hinterhauptlappens hat also dauernde rechtseitige Halbblindheit und linksseitige Taubheit bewirkt. Der linke Gesichtsnerv dürfte an der Grundfläche des Gehirns betroffen sein.

2) Am 24. Februar 1906 wurde mir der 21jährige Apotheken-Gehilfe Moses G. aus Odessa zugeführt. Derselbe war früher immer gesund gewesen. Am 3. November 1905 erhielt er zu Odessa, als er einem Verwundeten helfen wollte, einen Gewehrkolben-Schlag auf das linke Scheitelbein. Er fiel sofort zu Boden, verlor die Sehkraft und viel Blut. Nach 10 Minuten wurde er besinnungslos und verblieb in diesem Zustand drei Wochen. In dieser Zeit mußte er künstlich ernährt werden und wurde, da er sehr unruhig war, im Bett festgebunden. Nach dieser Zeit begann er wieder etwas zu sehen, zuerst das Licht, dann Gegenstände: und zwar nur von der rechten Seite her. Der Zustand besserte sich allmählich, seit zwei Monaten schreitet die Besserung aber nur langsam fort. Der Kranke merkt, daß auch sein

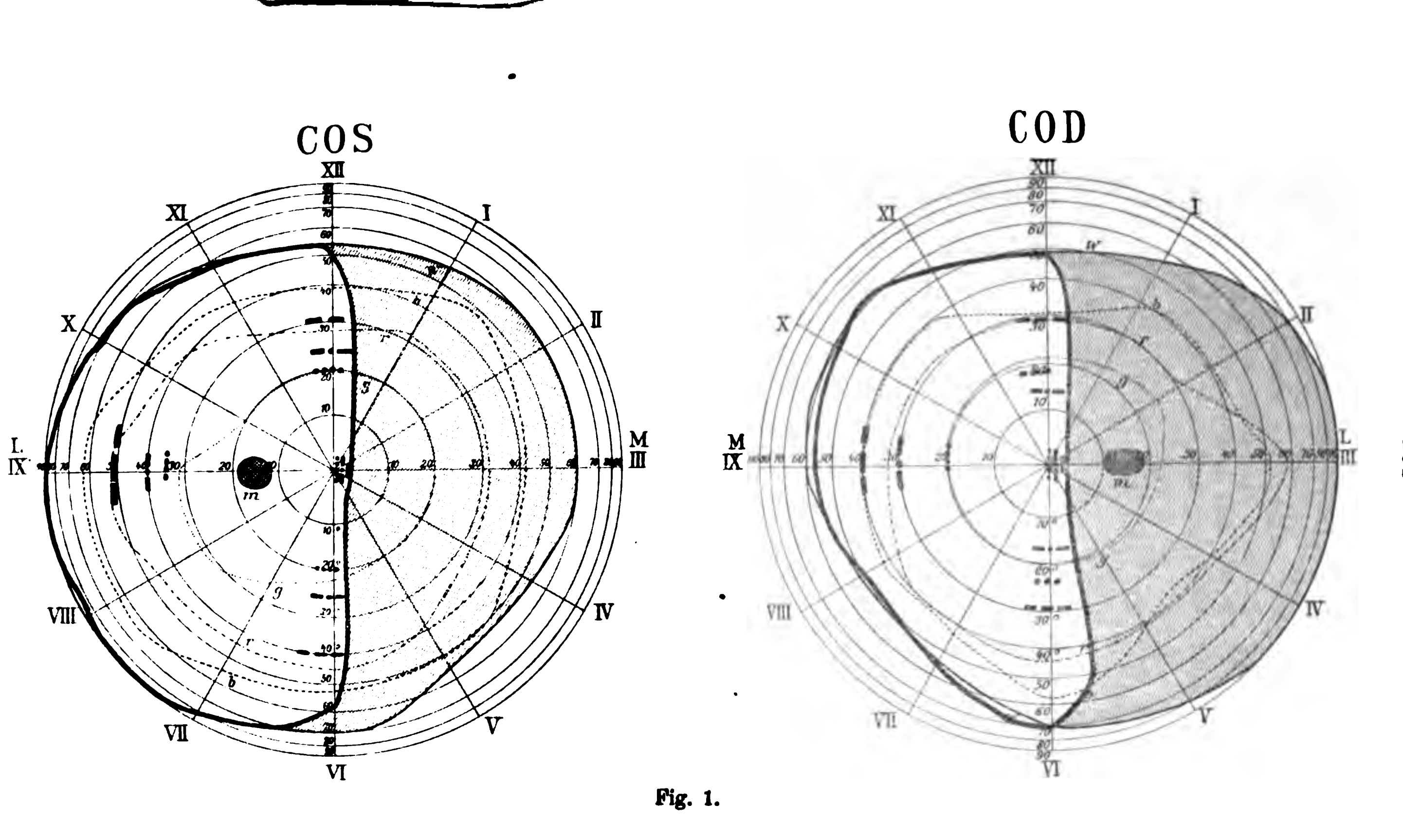
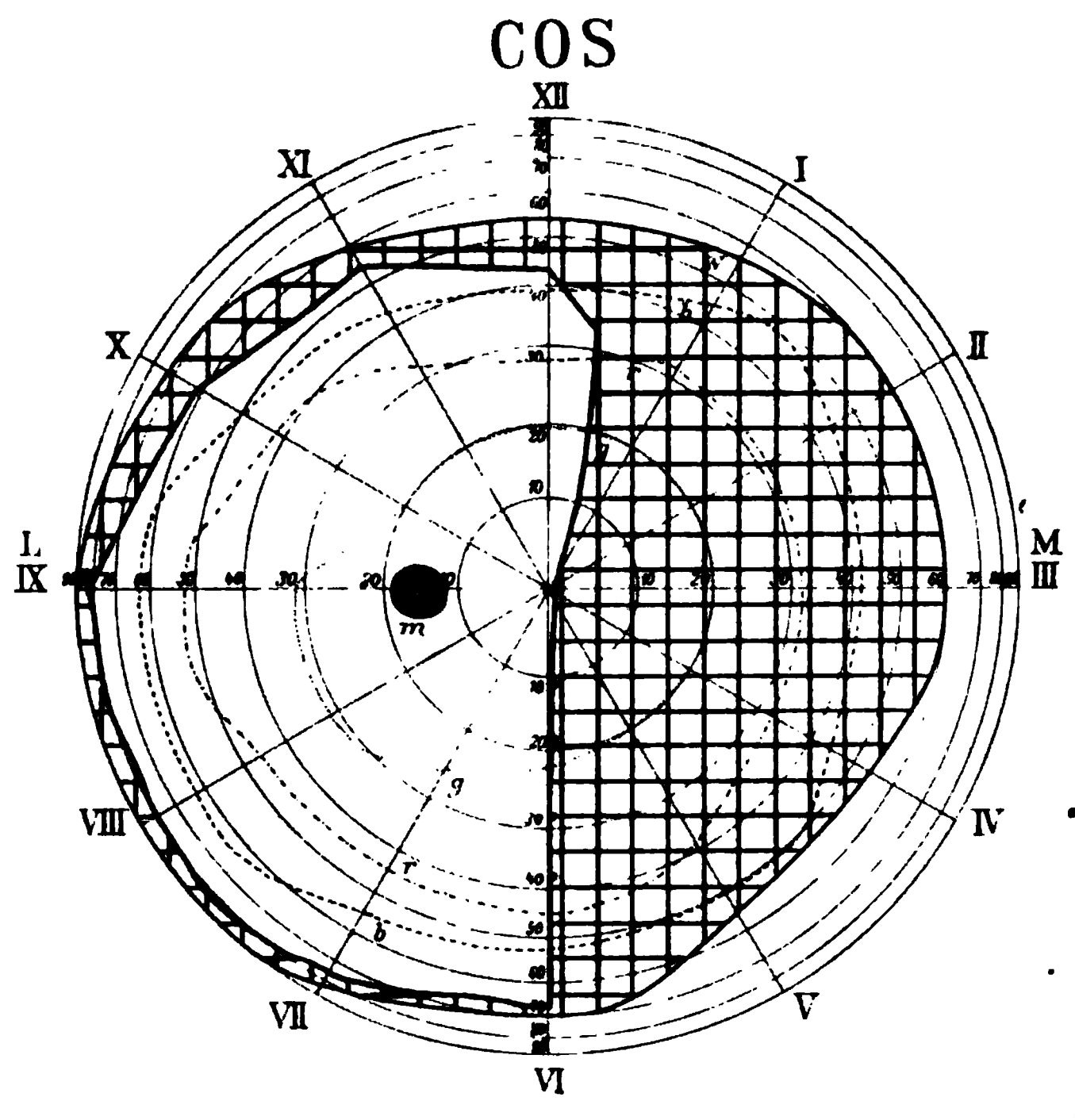



Fig. 1.



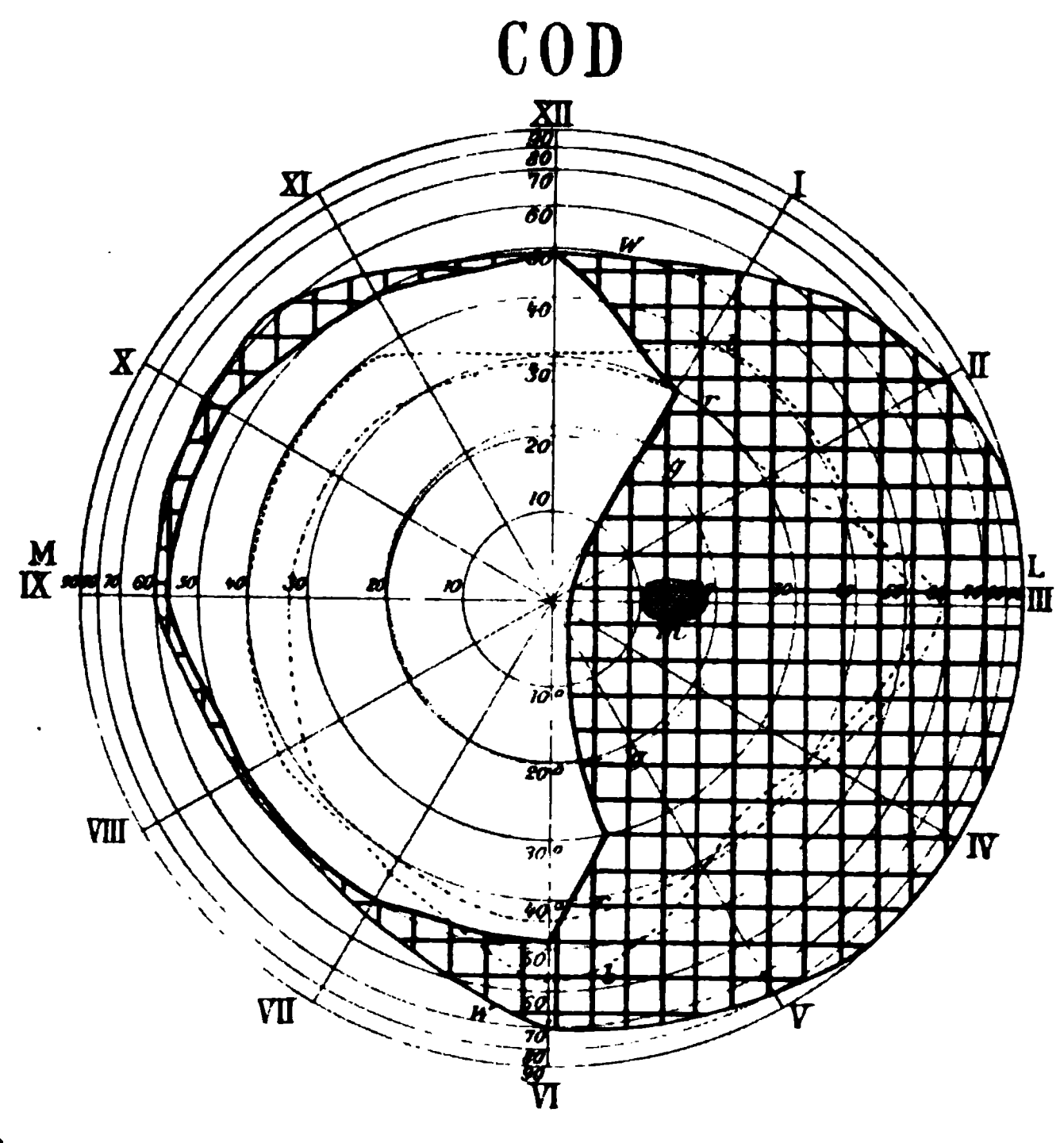




Fig. 2.

Gedächtnis nachgelassen hat. Ferner gibt er auf Befragen an, daß er öfter leichte Krämpfe, besonders in den Extremitäten habe.

„Auf der linken Hälfte des Scheitelbeines findet sich eine 18 cm lange, gegen den Knochen nur wenig verschiebliche Narbe. Unter der Narbe ist ein Knochen-Ausfall zu fühlen. Pupillen gleichmäßig, reagieren gut. Augenbewegungen erhalten. Patellar-Reflexe sehr lebhaft. Kein Fußklonus. Der Kranke vermag nur die links und oben befindlichen Gegenstände zu sehen. Urin normal."

Sonst nichts Abnormes. Die Augen sind äußerlich normal. Sehkraft rechts Finger in $^3/_4$ m, links Finger in 1,5 m. Das Gesichtsfeld ist aus Fig. 2 zu ersehen.

Auf dem linken Auge erfolgt Pupillenreaktion nur bei Lichteinfall von seiner linken Seite, nicht von der rechten her. Auf dem rechten Auge ist der Unterschied undeutlicher. Überhaupt ist die Lichtreaktion der rechten Pupille gering. Rechter Sehnerv blaß; linker etwas mehr rot gefärbt, aber auch blasser, als in der Norm. Im aufrechten Bild ist die Verfärbung der rechten Papille ganz deutlich, auf dem linken Auge weniger ausgesprochen. Herde sind nicht sichtbar. An Hirnnerven keine Störung nachweisbar.

Hier handelt es sich also um eine Verletzung beider Sehsphären, aber um stärkere der linken. J. Hirschberg.

---

## II. Angeborene Drucksteigerung mit Hornhauttrübung, frühzeitig und mit dauerndem Erfolg iridektomiert.

Von J. Hirschberg.

Der Fall von Meller (Centralbl. f. Augenheilk., 1906, S. 184), zu dem der Verf. in der ganzen Literatur nur noch einen Fall von Bergmeister (Wiener klin. Wochenschr., 1896, Nr. 18) hinzufinden konnte, veranlaßt mich, jetzt eine Beobachtung zu veröffentlichen, die ich im Jahre 1892 gemacht und bereits im Anschluß an die von Bergmeister hatte veröffentlichen wollen.

Am 1. Februar 1892 gelangte zur Aufnahme in meiner Anstalt ein 5 Wochen altes Mädchen, Tochter eines russischen Ehepaars, hier in Berlin geboren, da die Mutter wegen Störungen in der Schwangerschaftszeit sich unter Obhut eines hiesigen Geburtshelfers begeben hatte. Ich hatte folgendes Protokoll diktiert: Einziger Fall. Von Geburt an sind beide Augen ganz getrübt (ich sah das Kind, als es wenige Tage alt war), die Hornhaut beiderseits milchig blau und wie mit allerfeinster (mikroskopischer) Stichelung versehen. Die Pupille schimmert kaum durch. Dabei fehlen entzündliche Erscheinungen. Die Augäpfel fühlen sich hart an und sind etwas vergrößert.

Erwähnung verdient die folgende Tatsache. Als die Schwangerschaft der Mutter etwa sechs Wochen bestanden, trat heftige Blutung auf. Der russische Arzt ließ, in der Annahme eines Aborts, starke Carbolsäure-Einspritzung machen. Nichtsdestoweniger wurde das Kind ausgetragen. Eine unmittelbare chemische Einwirkung auf die Augen-Anlagen des Fötus mochte ich nicht annehmen. Ich versuchte zunächst Physostigmin-Einträuflung, — jedoch ohne Erfolg.

Die sofort darnach vorgeschlagene Operation verzögerte sich wider meinen Willen dadurch, daß der Vater nicht gleich für das so zarte Kind eine passende Pflegerin finden konnte. So war das Kind 5 Wochen alt geworden.

Iridektomie unter Chloroform nasenwärts, — recht schwierig. Natürlich war die Lidspalte durch einen Scherenschnitt schläfenwärts erweitert worden. Aber auch darnach saß der für Kinder benutzte Lidsperrer nicht ordentlich. Die Spitze der Lanze konnte nur mit Mühe verfolgt werden. Aber trotzdem wurde eine breite, regelrechte Iridektomie zustande gebracht, und dadurch der Augapfel gut entspannt.

Die Heilung erfolgte reizlos. Am 11. Februar 1892 ist roter Reflex aus der Pupille zu erhalten; am 16. Februar ist die Hornhaut-Peripherie schon geklärt, der Bau der Regenbogenhaut zu erkennen.

Am 31. März 1892 entschloß ich mich, auf Bitten des Vaters, auch das linke Auge, dessen Hornhaut fast kreideweiß war, zu operieren. Links Iridektomie unter Chloroform nasenwärts. Am 4. April 1892 ist die Hornhaut noch ganz trübe.

Am 7. Juli 1892 sah ich das Kind wieder und konnte einen großartigen Erfolg feststellen. Das Kind sieht; die rechte Hornhaut ist klar, links hat die Trübung sich auf den mittleren Teil der Hornhaut zusammengezogen, eine dunkle Pupille (Kolobom) ist sichtbar. Die Vorderkammer ist beiderseits sehr flach. Die Spannung normal. Rechts kann man die Netzhaut sehen. Es besteht rechts eine Randtrübung der Linse. Beide Hornhäute sind etwas vergrößert.

Am 27. Januar 1893 ist auch die linke Hornhaut fast ganz klar. Am 26. Juni 1893 sieht das Kind gut, und zwar mit jedem Auge für sich.

Dasselbe wurde nach Rußland genommen, aber mir drei Mal wiedergebracht.

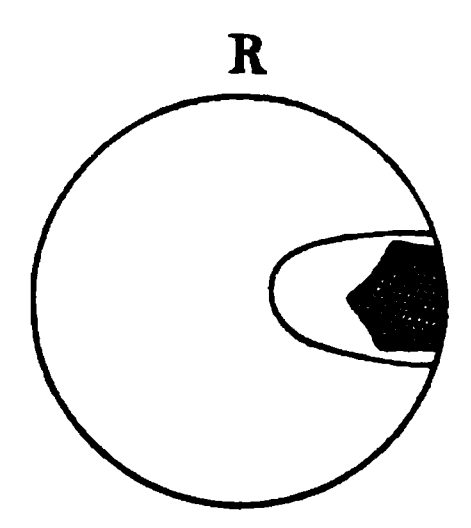
Am 1. April 1895 sieht das jetzt dreijährige Kind ganz gut. Augenspiegelung durch Unruhe der Kleinen vereitelt. Rechts besteht eine äquatoriale Linsentrübung im Kolobom. Links scheint die Linse etwas kleiner zu sein, als in der Norm. Beiderseits klar roter Reflex bei Durchleuchtung. Die linke Hornhaut ist deutlich vergrößert, die rechte weniger.

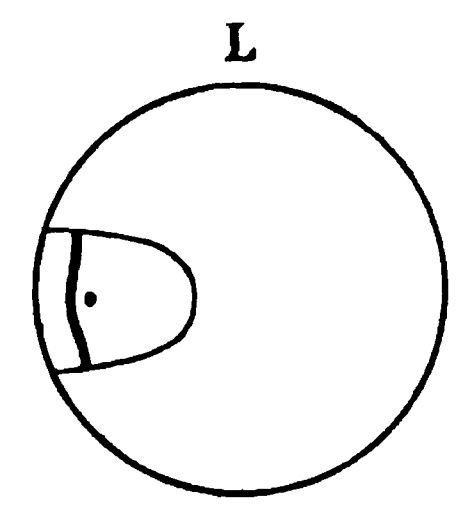
Am 23. Juni 1896 sieht das Kind, das 4 Jahre 6 Monate alt ist, ganz vortrefflich; es findet kleine Chokolade-Krümel. Rechts besteht Randtrübung der Linse; doch ist roter Reflex zu gewinnen. Links ist der Sehnerveneintritt gut sichtbar, nicht ausgehöhlt. Links ist auch zarte Hornhaut-Trübung nachweisbar, wie ein Rest diffuser Entzündung, — nicht mehr.

Am 15. November 1905 hat das jetzt über 13 Jahre alte Kind rechts $S = {}^4/_{50}$, links $= {}^3/_{50}$. Zerstreuungsgläser bessern nicht. Das rechte Auge liest Sn $1^1/_2{}'$ in 3″, das linke Sn $3^1/_2{}'$ in 3″. Es gelingt wenigstens das linke Auge mit Javal's Instrument zu messen. Ich finde den Hornhaut-Halbmesser = 9,62 mm. Dabei tanzt das eine der beiden Reflexbilder (das rechteckige), so daß zwischen + 0,5 und + 2,5 Di Astigmatismus beobachtet wird. Die Breite der rechten Hornhaut finde ich gleich 11, die der linken gleich 12 mm. Jetzt, $13^1/_2$ Jahre nach den Operationen, diktiere ich den folgenden Befund:

Die Augen sind reizlos, von guter Spannung. Rechts scheint bei enger Pupille das Kolobom von fast vollständiger Linsentrübung verdeckt zu sein. Sowie man aber die Pupille künstlich erweitert, wird klar, daß die ganz scharf begrenzte Trübung auf den Randteil der Linse beschränkt ist; sonst ist die Linse durchsichtig. Doch ist bei der Unruhe des Kindes genaue Augenspiegelung nicht möglich. Links ist das Kolobom etwas größer,

die Linse offenbar verkleinert oder zu klein, ihr Rand unregelmäßig; eine punktförmige Trübung sitzt neben dem letzteren.




Die Hornhaut erscheint bei gewöhnlicher Betrachtung normal durchsichtig. Mit der Lupe erkennt man ein äußerst feines Chagrin aus gleichlaufenden und gekreuzten Strichen, die wieder aus bläulichen Punkten zusammengesetzt sind; auf der vorderen Linsenkapsel die bekannte bräunliche Pigmentierung als Rest der fötalen Pupillenhaut.

Auch die rechtsseitige Linsentrübung scheint mir eher angeboren zu sein.

Dies ist wirklich der einzige Fall seiner Art, den ich bisher beobachtet habe.

---

## Unser Büchertisch.

### Neue Bücher.

1) Encyclopédie Française d'Opht. (F. Lagrange, E. Valude), Tome sixième. Paris, 1906. (1145 S. mit 11 Tafeln und 133 Text-Figuren.)

Die Krankheiten des Uvealtractus sind von E. Venneman in Löwen (Belgien) abgehandelt worden, die Geschwülste desselben vom ersten Herausgeber. Die Krankheiten des Glaskörpers von Rohmer (Nancy). Die Krankheiten der Netzhaut sind von Marc Dufour und J. Gonin in Lausanne (Schweiz) vortrefflich behandelt. (Freilich, die kolorierten Tafeln lassen zu wünschen übrig.) Den Schluß machen die Netzhaut-Geschwülste, wieder von F. Lagrange.

Die Encyclopédie Française ist ein stattliches Werk, wenngleich nicht von allen Mitarbeitern immer die neueste Literatur mit berücksichtigt worden ist. Wenn sie in gleichem Schritt, wie bisher fortschreitet, so wird sie noch eher, als ihr Vorbild, die zweite Auflage des Graefe-Saemisch, den Tag der Vollendung erblicken. (Neun Bände wird sie umfassen, sechs sind gedruckt.)

2) Atlas der Syphilis und der venerischen Krankheiten mit einem Grundriß der Pathologie und Therapie derselben von Prof. Dr. F. Mraček in Wien. Mit 71 farbigen Tafeln nach Original-Aquarellen von Maler A. Schmitson und 16 schwarzen Abbildungen. München, J. F. Lehmann. (II. Auflage.)

Bei der wachsenden Bedeutung der spezifischen Erkrankungen ist dieses Werk den Fachgenossen wohl zu empfehlen. Übrigens haben die spezifischen Augenleiden sorgfältige Berücksichtigung gefunden.

3) Sieben Bücher Anatomie des Galen (IX bis XV), zum erstenmal veröffentlicht nach den Handschriften einer arabischen Übersetzung des

**IX. Jahrh. n. Chr. In's Deutsche übertragen und kommentiert von Max Simon, Dr. med. Zwei Bände. Leipzig, J. C. Hinrichs'sche Buchhandlung, 1906.**

Eines der wichtigsten Werke der wissenschaftlichen Heilkunde der Griechen, das auf unsre Tage gekommen, sind Galen's Bücher „vom anatomischen Handanlegen". Leider sind die letzten 7 Bücher griechisch nicht erhalten. So fehlte uns auch das zehnte Buch, von der Anatomie des Auges. Wir hatten darüber nur das entsprechende Buch seines physiologischen Werkes „vom Gebrauch der Teile". Merkwürdigerweise fand diese teleologische Darstellung[1] den Beifall der späteren Griechen, der Byzantiner, der Araber; selbst die sogenannten Wieder-Erwecker der Wissenschaft wußten nichts besseres an ihre Stelle zu setzen und der hochberühmte Vesal ist nicht weit über Galen hinausgekommen.

Aber in der Zergliederungskunst hatte Galen, sozusagen, sich selbst übertroffen, d. h. seine dortige Darstellung der Anatomie des Auges ist weit besser, als die in dem Gebrauch der Teile. Das hatte ich erwartet, das ist durch diese Ausgabe der bisher unbekannten Bücher vollauf bestätigt worden. Herr Dr. Simon hat sich ein großes Verdienst erworben und eine klassische Arbeit geliefert.

Galen's Darstellung von der Anatomie des Auges in der Zergliederungskunst ist ganz vorzüglich, da er nur das angibt, was man sehen kann. Hier ist von dem Sehgeist, der die vordere Augenkammer fülle, nicht die Rede; es heißt nur, daß die wässerige Feuchtigkeit vor und hinter der Regenbogenhaut sich finde. „Schneidest du den stärkeren der beiden Nerven in der Orbita durch, so wird der Gesichts-Sinn dieses Tieres vernichtet; schneidest du den kleineren durch, so siehst du auf der Stelle das Auge bewegungslos." „Keiner von den Anatomen erwähnt die beiden (Tränen-) Drüsen, noch die beiden Gänge,[2] welche von ihnen austreten, noch das Loch,[3] welches sich in jedem der beiden Augenlider findet."

Bezüglich der Vena basilica und cephalica möchte ich Kollege Simon bitten, endlich Hyrtl's Annahme, daß dies arabische Worte seien, aufzugeben. Erstlich gibt es solche arabische Wurzeln nicht, wie mir meine Freunde versichern. Ferner hat de Koning das Vorkommen des zweiten dieser gut griechischen Worte bei späten Griechen nachweisen können. Vgl. Leonis philosophi et med. conspect. medicinae II, 1: *ἢ φλεβοτόμῳ τέμνοντες τὴν κεφαλικὴν καὶ ὠμιαίαν λεγομένην φλέβα.* (Anecdota medica graeca e. cod. mss. e. F. L. Ermerins, M. D., Lugduni Batav. 1840, S. 109.)

*4) Graefe-Saemisch, 103. und 104. Lief. Mikroskopische Anatomie der äußeren Augenhaut und des Lid-Apparates, von Prof. Hans Virchow, 1906.

5) Die Physik Roger Baco's (13. Jahrh.). Dissert. von Seb. Vogl. Erlangen, 1906. (Prof. Wiedemann.)

Baco wird bei der Erfindung der Brillen genannt; von Pansier, der ihn „korrigiert", wird sein Einfluß übertrieben. Die genannte Dissertation gibt eine richtige Würdigung des Mannes.

*6) Papers to be presented before the section on Ophthalmology of the American med. Assoc. Boston, June 5—8, 1906. Chicago, 1906.

7) The ophthalmic year book. Vol. III, containing a digest of the literature of Ophthalmology with index of public. for 1905 by Edward

---

[1] Vgl. meine Gesch. d. Aug. i. A., § 114—122 und meine Gesch. der Augenheilk. bei den Arabern § 278.

[2] Angeblich von Stenon (1664 n. Chr.) entdeckt.

[3] Angeblich von Zerbi (1502 n. Chr.) entdeckt.

Jackson A. M., M. D., Prof. of ophth. in the Univ. of Colorado and G. E. de Schweinitz, A. M., M. D., Prof. of Ophth. in the Univ. of Pensylv. With 52 illustrations. Denver, 1906. (286 S.) Ein bündiges Buch, das jeder mit Nutzen nachschlägt.

8) Die reelle optische Abbildung von Allvar Gullstrand. Upsala und Stockholm. (Fol. 118 S.)

*9) Lehrbuch der spez.-pathol. Anatomie, von Prof. Orth. 12. Lief. Auge, bearbeitet von Prof. Dr. Greeff, II. Hälfte 3. (Schluß-) Teil. Berlin, 1906. H.

---

## Gesellschaftsberichte.

### 1) Berliner Ophthalmologische Gesellschaft, 1906.

Vorsitzender: Herr v. Michel. Schriftführer: Herr Wertheim.

Sitzung vom 21. Juni 1906.

1) Herr Köllner: Über Gesichtsfelder bei typischer Pigmentdegeneration der Netzhaut.

Von den 39 Fällen typischer Pigmentdegeneration der Netzhaut, die an der Kgl. Universitäts-Augenklinik Berlin in den letzten 5 Jahren zur Beobachtung gelangten, hat Vortr. 18 bezüglich des Gesichtsfeldes mit dem elektrischen Perimeter nach v. Michel genauer geprüft und entsprechend den Mitteilungen Gonin's und Heinrichsdorff's gefunden, daß sich fast stets, auch in hochgradig vorgeschrittenen Fällen, noch ein Ringskotom, wenn auch nur mit starker Lichtquelle, nachweisen läßt.

Die verschiedenen Typen der Gesichtsfeldstörung, die bei der Erkrankung beobachtet worden sind, lassen stets eine ringförmige Zone zwischen 20° und 70° vom Fixierungspunkte entfernt als ausgefallen erkennen, wobei Breite und Lage der Zone innerhalb dieser Grenzen wechselt. Man muß daher den ringförmigen Gesichtsausfall als typisch betrachten.

Im Einklang damit steht das ophthalmoskopische Bild, das in den beobachteten Fällen stets nach der Peripherie hin eine Abnahme bezw. ein Aufhören der sichtbaren Pigmentherde erkennen ließ, wobei ein gewisser Parallelismus zwischen Größe der Gesichtsfeldstörung und Ausdehnung der Pigmentzone im Bilde bestand.

Die anatomischen Untersuchungen haben bei der typischen Pigmentdegeneration außer den degenerativen Veränderungen eine Sklerose der Netz- und Aderhautgefäße in den meisten Fällen ergeben. Da nach Leber die hinteren Ciliararterien nur am hinteren Augenpol und im vorderen Teile der Aderhaut Anastomosen eingehen, während sie in der dazwischenliegenden ringförmigen Zone nur durch ihre Kapillaren zusammenhängen, so erklärt sich die Ringform im Auftreten der Pigmentdegeneration und die der Gesichtsfeldstörung leicht aus diesem anatomischen Verhalten der Aderhautgefäße.

2) Herr Lichtenstein: Hyperopie und Diabetes.

Bei einem 17jährigen Diabetiker, der wegen einer kompleten doppelseitigen Akkommodations-Lähmung in die Kgl. Augenklinik kommt, findet sich gelegentlich der ersten Untersuchung funktionell und skiaskopisch eine Hypermetropie von 1,5 Dioptr. beiderseits. Diese steigt dann innerhalb einer

Woche auf 3,5 Dioptr., bleibt etwa 4 Wochen auf dieser Höhe und kehrt dann wieder zu ihrer ursprünglichen Höhe von 1,5 Dioptr. zurück. Da die jedesmal vorgenommene skiaskopische Untersuchung des atropinisierten Auges sich mit dem funktionellen Befund völlig deckt, ist die Annahme, es handle sich um die Manifestation einer latenten Hypermetropie, ausgeschlossen und die Diagnose einer im Verlaufe der Diabetes entstandenen echten Hypermetropie sicher.

3) Herr Kowalewski: Partielle Ophthalmoplegia interna infolge von Nephritis chronica.

Abnahme der akkommodativen Energie-Akkommodationsparese, Augenmuskellähmungen infolge Albuminurie sind, wenn auch sehr selten, beobachtet worden. Michaelsen hat sogar als erstes Symptom eines Nierenleidens, den Retinalveränderungen vorangehend, akkommodative Beschwerden feststellen können, die mit der Verschlimmerung des Grundleidens zunahmen.

Abducens-Lähmungen, Trochlearis-Lähmungen, totale Ophthalmoplegia externa sind von Finlayson, Knies und Dunn beschrieben worden. Eine reine Ophthalmoplegia interna im Gefolge chronischer Nephritis ist bisher in der Literatur nicht verzeichnet. Vortr. konnte am 17. Mai dieses Leiden an einem 35jährigen Patienten feststellen.

Krankengeschichte: Keine hereditäre Belastung. Bis zum 27. Lebensjahre will Patient stets gesund, niemals geschlechtlich infiziert, stets dem Trunke abhold gewesen sein. Im März 1898 zog er sich angeblich infolge einer Erkältung eine akute Nieren-Entzündung zu und will seit dieser Zeit das Eiweiß nicht verloren haben, trotzdem die Ödeme, der Ascites und die andren Begleit-Erscheinungen der akuten Nephritis vollkommen zurückgegangen waren. Während er für die Ferne seit 4 Wochen eine gleichmäßige Abnahme der Sehschärfe konstatieren konnte, fiel dem intelligenten Patienten seit einigen Tagen eine Ungleichheit der Pupillen und ein bedeutend schlechteres Sehen in der Nähe mit dem besseren rechten Auge auf.

Befund: Anisocorie, Pupille rechts größer, als links. Reaktion rechts etwas träger, als links auf Lichteinfall, konsensuelle und Konvergenz-Reaktion prompt.

Skiask.: Beiderseits + 1,0 Dioptr.

Funktion: Rechts + 0,75 S = $^1/_2$; Sn I in 25 cm, + 3,5; Sn I in 18 cm; links + 0,75 S = $^1/_5$; Sn II in 18 cm.

Ophthal.: Beiderseits Neuroretinitis albuminurica.

Urin: 7,0 pro Mille Eiweiß, spärliche hyaline und granulierte Zylinder.

Es resultierte also eine unvollständige Lähmung des Musculus ciliaris sowohl wie des Sphincter pupillae rechts.

Am 20. Juni 1906 war die rechte Pupille bedeutend kleiner geworden, wenn ihre Weite auch noch immer die linke übertraf; auch wurde feinste Druckschrift in der dem Lebensalter des Patienten entsprechende Entfernung von 18 cm bereits mit + 1,5 Dioptr. gelesen.

Wir werden uns diese partielle Okulomotoriusparese durch Blutungen in die Kern- oder Wurzelregion, vielleicht auch in den Nervenstamm selbst, zu erklären suchen, wie es ja auch in einem ähnlichen Fall durch die Sektion bewiesen ist.

Bedingt sind derartige Blutungen durch die hinreichend bekannte hochgradige Gefäß-Erkrankung bei chronischen Nierenleiden. Da diese Lähmungen, obwohl sie in Kürze zurückzugehen pflegen, eine sehr ungünstige Prognose quoad vitam geben, die Kranken meistens in einigen Monaten ad exitum zu

kommen pflegen, dürfte geeignetenfalls das Sektionsergebnis den gewünschten Aufschluß geben.

4) Herr v. Michel: Über syphilitische Augengefäß-Veränderungen.

Vortr. betont die Seltenheit von pathologisch-anatomischen Befunden von Gefäß-Erkrankungen bei der Syphilis des Auges und seiner Annexa und führt die diesbzüglichen Mitteilungen in der ophthalmologischen Literatur kurz an. Er macht darauf aufmerksam, daß nach seinen Untersuchungen es sich im wesentlichen um eine Perivaskulitis und Endarteriitis bezw. Endophlebitis handele, indem sowohl Arterien als Venen in gleicher Weise befallen werden. Die Erkrankung der Gefäßwandungen sei teils herdartig mit Bildung von größeren oder kleineren Knoten, teils auf eine längere Strecke ausgedehnt, wobei zugleich die Möglichkeit einer Verschließung des Gefäßlumens bei hinreichender Wucherung der Intima besteht. So wurde bei einer chronischen Gummigeschwulst der Lidhaut eine Endophlebitis bezw. Endarteriitis und Perivaskulitis der größeren Lidgefäße festgestellt, und bei Keratitis parenchymatosa hereditaria luetica eine Perivaskulitis der Gefäße des perikornealen Netzes gleichzeitig mit einer solchen der Irisgefäße. Eine Perivaskulitis und Endarteriitis der Irisgefäße hat Vortr. schon im Jahre 1881 bei Iritis luetica gefunden. Eine große Verbreitung der syphilitischen Erkrankung der Gefäße des Augapfels — und zwar war sowohl das Ciliargefäßsystem als auch das Netzhautgefäßsystem beteiligt, — zeigte ein Augapfel, der wegen seit langer Zeit bestehenden Glaukoms mit Erblindung bei einem 38jährigen Manne enukleïrt worden war. Eine hochgradige Trübung der brechenden Medien hatte den ophthalmologischen Einblick verwehrt. Erkrankt waren die episkleralen Gefäße, die Gefäße der Iris, besonders die Verzweigungen des Circulus arteriosus iridis major, sowie diejenigen des Corpus ciliare. Die ganze Aderhaut war um das 3- bis 4fache verdickt und zellig infiltriert mit hochgradiger Erweiterung der Gefäße, aber ohne Veränderung der Wandungen. Verändert waren ferner die gröberen Gefäße der Netzhaut sowie eine arterielle Hauptverzweigung in der Papille mit Bildung eines mächtigen Knoten im Gewebe der letzteren, der als Gummi betrachtet werden kann. Innerhalb des Sehnerven-Stammes zeigte sich eine beginnende Erkrankung der Intima der Centralvene, verbunden mit einer chronischen Leptomeningitis des Sehnerven.

---

## Referate, Übersetzungen, Auszüge.

1) **Eine neue Theorie der Farbenempfindung auf anatomisch-physikalischer Grundlage,** von E. Raehlmann. (Arch. f. d. ges. Physiol. Bd. 112.)

Die geistvolle Theorie — ob es mehr als eine solche ist, kann erst die Zukunft entscheiden, — geht von dem Lippmann'schen Verfahren der Photographie in natürlichen Farben aus. Diese beruht im wesentlichen darauf, daß die Lichtstrahlen, nachdem sie die sensible Emulsionsschicht durchquert haben, von einer mit dieser in Kontakt stehenden spiegelnden Quecksilberoberfläche reflektiert werden, und nochmals die empfindliche Schicht durchlaufen. Innerhalb dieser entstehen dabei durch Interferenz stehende Wellen, die eine schichtweise Ausscheidung metallischen Silbers zur Folge haben. — Ganz entsprechende Verhältnisse sollen im Auge vorhanden sein. Die reflek-

tierende Fläche wird dargestellt einerseits durch die Grenzfläche zwischen den — einen auffallenden Brechungsunterschied aufweisenden — Innen- und Außengliedern der Stäbchen und Zapfen, anderseits durch die lamellöse Struktur der Außenglieder selbst. Es entstehen also auch hier stehende Wellen und zwar im Bereich der Innenglieder, unter deren Einfluß diese bestimmte und zwar recht beträchtliche Kontraktionsbewegungen ausführen. Diese endlich übertragen sich unmittelbar auf die gewissermaßen die Rolle von Nervenendorganen spielenden Zapfenkörner und werden von hier aus als Lichtempfindung zentripetalwärts fortgeleitet. — Verf. sucht schon in dieser kurzen ersten Mitteilung manche optische Phänomene z. B. Nachbilder, Farbenblindheit mit seiner Theorie in Einklang zu bringen und stellt weitere Veröffentlichungen darüber in Aussicht. Bruns (Steglitz).

---

2) **Denkschrift über die Bekämpfung der Granulose (Körnerkrankheit, Trachom) in Preußen**, vorgelegt dem Haus der Abgeordneten am 1. März 1906.

In der ohne die Anlagen 53 Seiten starken Denkschrift wird nach allgemeinen orientierenden Bemerkungen über das Wesen des Trachoms ein eingehender Bericht über die Resultate der mit dem Jahre 1897 einsetzenden staatlich organisierten Bekämpfung dieser Krankheit abgestattet. Die angewandten Maßnahmen waren im wesentlichen folgende: Verhütung weiterer Einschleppung; Einrichtung von Ambulatorieu für unentgeltliche Behandlung; Beihilfen zu den durch Behandlung und Medikamente entstehenden Kosten, insoweit die in Frage kommenden Gemeinden zur Tragung derselben nicht imstande waren; systematische Aufsuchung der Kranken, wobei regelmäßige Untersuchung der Schulkinder die Hauptrolle spielte; Einrichtung von 20 Freibetten zu Forschungszwecken an der Königsberger Universitäts-Augenklinik; Einrichtung von Trachom-Fortbildungskursen für praktische Ärzte in den verseuchten Gebieten. Zur Durchführung dieser Maßnahmen waren 1897: 75 000 M., seit 1898 jährlich 350 000 M. aus Staatsmittel bereit gestellt worden.

Die Denkschrift konstatiert mit Genugtuung, daß in den betroffenen Provinzen eine regelmäßige und wesentliche Abnahme der Trachomfälle seit 1897 stattgefunden hat, betont aber, „daß in der Bekämpfung nicht nachgelassen werden darf, wenn nicht das mit vieler Arbeit und hohen Kosten Erreichte wieder in Frage gestellt oder gänzlich verloren gehen soll. Nur mit größter Vorsicht und nach und nach darf eine Einschränkung der Maßnahmen eintreten, wie es allmählich in Ostpreußen hat geschehen können. Die Art des Vorgehens wird auch in Zukunft im großen und ganzen dieselbe bleiben können, wie sie sich bisher als nützlich erwiesen hat.“ Eine gewisse Unterstützung werden diese Bestrebungen fortan durch das neue Gesetz (vom 28. August 1905) betreffend die Bekämpfung übertragbarer Krankheiten erhalten, welches die Anzeigepflicht für jeden Fall von Körnerkrankheit vorschreibt und außerdem Bestimmungen enthält, nach welchen trachomkranke Personen zwangsweise ärztlicher Behandlung zugeführt werden können.

Bruns (Steglitz).

---

3) **Das Schielen, Ursachen, Folgen, Behandlung**, von Prof. Dr. Wilhelm Schoen. (München, 1906.)

Wie sich schon nach den bisherigen Publikationen des Autors erwarten ließ, wird in dieser 250 Seiten starken Monographie die Lehre vom Schielen

von einem Gesichtspunkt aus bestrachtet, der von dem altgewohnten nicht unwesentlich abweicht. Wenn der Titel des Werkes „Das Höhenschielen usw." lautete, so würde sein Inhalt damit noch treffender wiedergegeben sein; denn wie ein roter Faden zieht sich durch das ganze Buch der beständige Hinweis auf die Bedeutung des Höhenschielens, welches vom Verf. seit 13 Jahren mit spezieller Sorgfalt studiert worden ist. Daß Höhenschielen vorkommt, ist auch bisher in den Lehrbüchern und größeren Monographien nie geleugnet worden, aber es wurde doch immer nur als ein relativ seltenes Vorkommnis behandelt. Erhöhte Aufmerksamkeit scheint man diesem Leiden in neuerer Zeit in Amerika geschenkt zu haben, aber wohl kein Autor ging bis jetzt soweit wie Verf., der bei seiner Privatklientel in 36,7 % aller Fälle Höhenabweichung, zumeist freilich von weniger als 1° Pr. feststellte. Noch überraschender, als diese Zahlenangabe, ist die außerordentliche klinische Bedeutung, die Verf. diesem Krankheitsbilde beimißt. Eine ohne übermäßige asthenopische Beschwerden nicht mehr länger überwindbare Höhenabweichung sei beispielsweise oft der Grund für das Hinzutreten eines sonst nicht zu erklärenden konvergenten oder meist divergenten Schielens, indem der Patient, um den quälenden Doppelbildern zu entgehen, lieber auf den binokularen Sehakt ganz verzichtet. Auf diese Weise sollen die zahlreichen Schielfälle, für deren Erklärung man sich bisher mit allerhand unbewiesenen Hypothesen behelfen mußte, ihre ungezwungene Deutung finden.

Das Höhenschielen ist fast immer ein sogenanntes Geburts-Schielen und auf mechanische Insulte während eines schweren und protrahierten Geburtsvorganges zurückzuführen.

Sehr eingehend werden die nervösen Erscheinungen behandelt, welche die zur Erhaltung der Latenz des Schielens erforderliche übermäßige Muskelinnervation zur Folge hat. Auch hier gehen die schwereren Erscheinungen von der Heber- und Senker-Innervation aus. Es kommt da zunächst die Beeinflussung der Akkommodation und Pupille in Betracht, aber auch auf nicht assoziierte Muskeln strahlt der Krampf aus. In vielen Fällen von Schwindel, Schlaflosigkeit und Kopfschmerzen, bei Acne rosacea und bei chronischem Haarausfall (!) soll Höhenschielen ein ätiologisches Moment abgeben. Bei der typischen Hemikranie fand Verf. ausnahmslos Augenfehler, darunter sehr oft Höhenschielen, und beseitigte durch Korrektion des Fehlers stets auch die Migräne. — Der häufige, als Herz- und Magenneurose bezeichnete Symptomenkomplex sei stets auf Höhenschielen und dadurch bedingte Vagus-Beeinflussung zurückzuführen, ja sogar der ganze Begriff der Neurasthenie sei mit Höhenschielen fast zu identifizieren. Endlich werden auch Chorea, Hysterie und Epilepsie in nahe Beziehungen zum Höhenschielen gebracht, bei Diabetes (!) und zyklischer Albuminurie ein Zusammenhang damit wenigstens vermutet.

Wenn Verf. mit seiner Auffassung in vollem Umfange Recht behielte, so müßte man seine Untersuchungen als eine wissenschaftliche Großtat von eminenter praktischer Bedeutung ansehen; denn eine große Reihe von ätiologisch bisher nur wenig erforschten Krankheitsbildern würde damit mit einem Schlage ihre Aufklärung und rationelle Therapie erhalten. Indes wird man gut tun, sich zunächst noch abwartend zu verhalten und zuzusehen, ob und inwieweit Nachprüfungen die sehr optimistischen Darlegungen des Verf. bestätigen werden.

Im übrigen wird das Buch seinem Thema in klarer und ausführlicher Weise gerecht und bildet bei der temperamentvollen Schreibweise des Autors wohl für jeden eine anregende Lektüre. Bruns (Steglitz).

---

# Journal-Übersicht.

I. A. v. Graefe's Archiv f. Ophthalmologie. LXII. 3.

1) **Die Entwicklung der Tränenröhrchen bei den Säugetieren,** von Dr. med. Bruno Fleischer, Privatdozent und I. Assistent der Univers.-Augenklinik zu Tübingen. (Aus dem anatomischen Institut der Universiät Freiburg i. Br.)

Beim Menschen und bei verschiedenen Säugetieren, welche untersucht wurden, erfolgt die Entwicklung der Tränenröhrchen in der Weise, daß die Tränenleiste sich vollständig vom Epithel abschnürt, und daß von dem abgeschnürten oberen Ende der Kanalanlage beide Röhrchen aussprossen, welche dann in den oberen und unteren Lidwulst hineinwachsen und sich (sekundär) mit dem Epithel verbinden. Überzählige Tränenpunkte werden entstehen, wenn das dem Epithel zustrebende Röhrchen sich teilt und mehrere Verbindungen mit dem Epithel eingeht.

---

2) **Das Wesen und die Bedeutung latenter Gleichgewichts-Störungen der Augen, insbesondere der Vertikal-Ablenkungen,** von Dr. A. Bielschowsky, Privatdozent und Assistent und Dr. A. Ludwig, Augenarzt in Dresden, ehem. Hilfsarzt an der Univers.-Augenklinik zu Leipzig.

Abweichungen von der idealen Form der Ruhelage kommen bei den meisten Menschen vor. Der Fusionszwang ist so mächtig, daß er auch nach Aufhebung des binokularen Sehens nicht selten noch fortwirkt. Daher tritt bei Anwendung von Prismen oder Maddox-Stäbchen eine vielleicht bestehende Heterophorie nicht immer sogleich zutage, und nicht selten bleibt ein Teil der Heterophorie infolge der nur unvollständig erschlaffenden Ausgleichsinnervation latent. Die Ruhelage der Augen kann daher auch mit den besten Methoden niemals ganz sicher bestimmt werden, und die Ergebnisse der Versuche schwanken um so mehr, als die Fusionsbreite durch Übung nicht unerheblich beeinflußt wird. Bei wiederholten Untersuchungen wird man aber in der Regel die Gleichgewichtslage der Augen ziemlich genau feststellen können. Strabotische und paretische Gleichgewichtsstörungen sind nicht immer zu scheiden, da der Vergleich der primären und sekundären Ablenkung und die Beobachtung der Ablenkung bei verschiedenen Blickrichtungen im Stiche lassen kann. Nur eine sorgsam aufgenommene Anamnese führt unter Umständen zum Ziele.

Von verschiedenen Seiten ist den latenten Gleichgewichtsstörungen eine große Bedeutung für das Allgemeinbefinden beigelegt worden. Die Verff. untersuchten 1) 171 Normale, 2) 198 Nervenkranke, darunter 65 Epileptiker, 3) 30 Individuen mit Beschwerden asthenopischen Charakters ohne nennenswerte Refraktions-Anomalien auf Heterophorie in horizontaler und vertikaler Richtung. Dabei ergab sich, daß überraschend geringe Unterschiede zwischen Gruppe 1 und 2 bestehen, und daß die latente Vertikalablenkung bei Neuropathischen keinenfalls häufiger als bei völlig gesunden, beschwerdefreien Personen zu finden ist. Daß bei der dritten Gruppe die Heterophorie, speziell die Vertikalablenkung, häufiger vorkommt, ist leicht erklärlich.

Bei geringen Graden von Heterophorie treten Beschwerden nur dann ein, wenn die Widerstandsfähigkeit durch Ermüdung, Krankheit und neuropathische Anlage herabgesetzt ist. Wenn daher auch bei Individuen dieser

Art die okulare Behandlung günstig auf die nervösen Störungen wirken kann, so bleiben doch gesunde Individuen trotz bestehender Heterophie meistens frei von nervösen Erkrankungen. Daß in einer Reihe von Fällen die Behandlung etwaiger Gleichgewichts-Störungen nicht nur das Allgemeinbefinden, sondern auch bestimmte lokalisierte Beschwerden bessert, soll nicht geleugnet werden; aber trotzdem ist der Einfluß der Heterophorie auf das Gesamtbefinden von verschiedener Seite überschätzt worden.

Bei den Vertikal-Ablenkungen unterscheiden die Verff. drei Gruppen. Zur ersten Gruppe gehören die Fälle mit strabotischem Charakter, die sich durch die Beständigkeit der Ablenkung bei allen Blickrichtungen auszeichnen und häufig mit einer horizontalen Ablenkung kombiniert sind. Bei der zweiten Gruppe ist die Größe des Schielwinkels von der Lage der Blickrichtung so sehr abhängig, daß man eine Parese vermuten könnte, die aber in Wirklichkeit nicht besteht. Bemerkenswert war in etwa der Hälfte der Fälle der Einfluß, den die Seitwärtsneigung des Kopfes bei unveränderter Blickrichtung auf die Größe der Ablenkung ausübt. Eine Abbildung zeigt, wie bei einem Strabismus surs. verg. und diverg. o. s. die Höhenablenkung beim Blick nach rechts maximal, beim Blick nach links minimal, bei Linksneigung des Kopfes stark ist und bei Rechtsneigung fast verschwindet. Meistens handelt es sich in diesen Fällen um die relative Minderwertigkeit eines Obliq. sup.

Die dritte Gruppe bilden die Fälle von alternierender Heterophorie, bei welcher jedes der beiden Augen, wenn es vom Sehakte ausgeschlossen wird, nach oben abweicht. Das Verhalten steht im Gegensatze zu dem sogenannten Assoziationsgesetz, die Bewegung des zur Einstellung gelangenden und des abweichenden Auges ist nicht gleich-, sondern gegensinnig. Man muß annehmen, daß es neben den Centren für die assoziierten Augenbewegungen untergeordnete, vom Willen unabhängige Centren für die einzelnen Augen gibt, und daß diese Centren sich in einem Zustande der Dauererregung befinden, welche bei Verschluß des Auges zutage tritt, bei beabsichtigter Fixation aber gehemmt wird. Bei abwechselndem Verdecken beider Augen senkt sich das verdeckte zunächst mit dem frei gelassenen, um dann sofort nach oben zu steigen. Dabei kann das Doppelauge stets durch Willensimpulse zu assoziierten Bewegungen veranlaßt werden.

Neben diesen Formen kommen noch andre Typen vor, Zwischenformen und Mischformen mit latenter Hyperphorie, welche sich der Analyse entziehen.

Bei der ersten Form können therapeutisch Prismen, event. dezentrierte Gläser oder bei einer Vertikaldivergenz von über 3° die Rücklagerung eines der geraden Vertikalmotoren in Frage kommen.

Bei der zweiten Form ist die Ablenkung so erheblich, daß man ausschließlich auf die Operation angewiesen ist. Die Tenotomie des Obliq. super. scheidet wegen ihres unsicheren Erfolges aus. Ist die Größe der Ablenkung bei Rechts- und Linksstellung der Blicklinien wesentlich verschieden, so ist an den Vertikalmotoren desjenigen Auges zu operieren, welches, während die Ablenkung am stärksten hervortritt, schläfenwärts gerichtet ist. Ist die Vertikaldivergenz beim Blick nach links am größten, so muß links operiert werden.

Die Fälle der dritten Gruppe bedürfen keiner Behandlung, zumal subjektive Störungen zu fehlen pflegen.

Bei der Beurteilung der latenten Rollung der Augen (Cyklophorie) ist bisher die physiologische Inkongruenz der Netzhäute, die Divergenz der Längsmittelschnitte nicht berücksichtigt worden. Es handelt sich um eine bei Aufhebung des binokularen Sehaktes eintretende Änderung der Orientierung der Netzhäute gegeneinander. Man kann die Rollungen künstlich durch Drehung des einen Stereoskopbildes hervorrufen und auch hier die Beobachtung machen, daß die Rollung noch längere Zeit nach Wiedereintritt des binokularen Einfachsehens latent fortbesteht.

Die Cyklophorie ist als selbständige Anomalie sehr selten und sicher nicht ausschließlich von einer Insuffizienz der oberen schrägen Muskeln abhängig. Ihre praktische Bedeutung wird dadurch vermindert, daß selbst eine beträchtliche Divergenz der Längsmittelschnitte mit Hilfe von Erfahrungsmotiven ohne Störung überwunden wird. Die für die Behandlung empfohlenen Zylindergläser werden schwerlich Nutzen bringen, und die Verff. haben keinen Fall gesehen, bei dem eine operative Behandlung angezeigt gewesen wäre.

---

3) **Über einen Fall von angeborener beiderseitiger Tritanopie (Blaublindheit),** von Dr. Max Levy in Suhl.

Zunächst wird über interessante Selbstbeobachtungen des Untersuchten berichtet, welcher den Defekt seines Farbensinns kennt und geschickt zu verbergen weiß.

Stilling's Tafeln wurden sämtlich entziffert und ebenso wurde die Prüfung mit Nagel's Tafeln bestanden. Bei der Holmgreen'schen Wollprobe konnte zunächst Rot- oder Grünblindheit ausgeschlossen werden. Die Gruppierung in blaugrüne und gelbgrüne Bündel gelang ohne grobe Fehler, dagegen versagte der Untersuchte bei der Scheidung von blauroten und gelbroten Bündeln. Zu dunklen Purpurtönen wurden braunrote gelegt. Das Spektrum erschien am violetten Ende stark verkürzt. Auch die Versuche mit farbigen Schatten ergaben herabgesetzte Erregbarkeit für kurzwelliges Licht. Endlich wurden noch mittels spektraler Mischungsgleichungen Versuche angestellt, welche ebenfalls zur Diagnose Blaublindheit führten.

In der Literatur findet sich bisher kein reiner Fall von Blaublindheit.

Betont zu werden verdient, daß nur die Holmgren'sche Probe den Defekt aufdeckte.

Für die Praxis ist es nicht ohne Bedeutung, daß der Untersuchte die üblichen Signalfarben im Gelände sehr sicher unterschied, wenn er auch das grüne Licht öfters als blau bezeichnete.

---

4) **Über Keratitis parenchymatosa,** von Prof. A. Elschnig in Wien.

Verf. hatte Gelegenheit, die an Keratitis parenchymatosa erkrankten Augen eines 8jährigen hereditär-luetischen Mädchens zu untersuchen, welche infolge von luetischen Kehlkopfgeschwüren starb. Er gibt eine eingehende Beschreibung der anatomischen Verhältnisse und entwirft an der Hand der in den verschiedenen Hornhautbezirken voneinander abweichenden Befunde ein Bild von dem Verlaufe des Krankheitsprozesses. Die Hornhautlamellen zeigen zunächst keine Veränderungen, nur die Saftspalten sind erweitert und in ihnen liegen als Teilungsprodukte der fixen Hornhautzellen unregelmäßig geformte Kerne neben Wanderzellen ähnlichen Kernen und spärlichen polymorphkernigen Leukocyten. Diese Gebilde nekrotisieren, so daß man in den erwähnten Saftspalten zwischen einzelnen erhaltenen Kernen und zahlreichen Kernfragmenten feinstkernige Massen findet. Die zwischen den nekrotischen

Herden gelegenen Lamellen werden eingeschmolzen. Der Wiederersatz erfolgt durch Proliferation der den nekrotischen Herden benachbarten fixen Hornhautzellen. Sie wuchern in die durch die Nekrose gesetzten Defekte hinein, verlieren später an Zahl und lagern sich regelmäßiger, um schließlich parallel zur Oberfläche angeordnet zu neuen Lamellen zu werden. Vielfach beteiligen sich neugebildete Gefäße an der Reparation. In der Regel findet sich auch in den gefäßhaltigen Gebieten keine Mitwirkung von Bindegewebe. Nur unter Umständen tritt bei starker Nekrose und geringer Proliferationsfähigkeit der fixen Hornhautzellen Bindegewebe auf, welches zu dauernden Trübungen führt.

Bei den geringfügigen Veränderungen in der Uvea können die Hornhautveränderungen nur als primäre angesehen werden. Verf. neigt zu der Ansicht, daß im Blute kreisende Toxine in die Gewebsflüssigkeit der Cornea übergehen und durch Reizwirkung die geschilderten Veränderungen auslösen. Wanderzellen aus den Randschlingen und aus den Gefäßen der Sklera sind bei dem Prozesse anscheinend nicht beteiligt. Möglicherweise rufen unter Umständen die nekrotischen Herde der Hornhaut auf chemotaktischem Wege eine Entzündung der Uvea und Sklera hervor, wodurch sekundär eine zellige Infiltration der Cornea erfolgen könnte. Die Veränderungen der Hornhaut sprechen gegen die Annahme, daß etwa normales oder toxinhaltiges Kammerwasser in die Hornhaut eingedrungen war.

Verf. bespricht dann eingehend die Frage, ob Endotheldefekte als Ursache der Keratitis parenchymatosa angesehen werden dürfen, und kommt zu dem Schlusse, daß die ursächlichen Beziehungen in umgekehrtem Sinne, als bisher angenommen wurde, bestehen. Die Endotheldefekte sind wenigstens in der überwiegenden Mehrzahl der Fälle Folge- oder Begleit-Erscheinung, aber nicht Ursache der Keratitis.

Wenn bei Irido-Cyclitis traumatica, luetica, tuberculosa eine parenchymatöse Hornhautentzündung besteht, so finden sich ganz andre anatomische Veränderungen, als bei der typischen Keratitis parenchymatosa. Es handelt sich um ein Ödem der Cornea mit geringer Proliferation der fixen Hornhautzellen und Einwanderung zelliger Elemente. Dabei macht es keinen Unterschied, ob das Endothel defekt ist oder nicht. Nur die Neubildung von Blutgefäßen erfolgt bei beiden Prozessen in gleicher Weise. Dagegen treten bei nachweisbaren Defekten des Endothels und bei Anwesenheit von Toxinen im Kammerwasser keineswegs regelmäßig Hornhaut-Veränderungen auf. Daß sie auftreten können, wird nicht geleugnet. Es handelt sich dann aber nicht um eine Imbibition mit Kammerwasser, sondern um das Eindringen von pathologischen Substanzen und um die Wirkung der an der Hinterfläche der Cornea angesammelten Leukocyten.

Bei Keratitis suppurativa erfolgt die Regeneration des Hornhautgewebes ebenso wie bei Keratitis parenchymatosa. Je jünger das Individuum ist, um so stärker treten die Proliferations-Erscheinungen an den fixen Hornhautzellen auf. Daraus erklärt sich die oft überraschende Aufhellung der Hornhaut nach eitrigen Prozessen, welche im Gefolge von Blennorrheae neonatorum auftreten.

Daß die neugebildeten Hornhautlamellen eine der Oberfläche parallele Lage annehmen, mag zum Teil auf zwingenden funktionellen Reizen beruhen. Von Bedeutung ist jedenfalls auch die Zirkulation in der Kornea, der Lidschlag und der Druck der Lider. Alle diese Momente müssen richtunggebend wirken.

5) **Über die hinteren Grenzschichten der Iris**, von Dr. Georg Levinsohn, Privatdozent in Berlin.

Die Bruch'sche Membran ist fibrillär gebaut und enthält, wenn auch nur spärlich und nicht immer, leicht nachweisbare stäbchenförmige Kerne. Verf. gewann Bilder, welche charakteristische glatte Muskelelemente zeigen. Die Hinterfläche der Iris besitzt ein zweischichtiges Epithel. Die Annahme, daß analog den Epithel-Muskelzellen der Aktinien die Zellen der vorderen Epithellage Muskelzellen darstellen, welche der kontraktilen Schicht angehören, ist nicht haltbar. Scheer.

II. The Ophthalmic Record. 1906. Januar.

1) **Über eine Magnet-Operation, bei der zwei Stahlsplitter aus dem Augeninnern entfernt wurden**, von Murray in Minneapolis.

Ein 29jähriger Schmied erlitt bei der Entfernung eines Hufs eine Verletzung seines rechten Auges. Es fand sich in der oberen nasalen Partie der Hornhaut eine Wunde und unmittelbar dahinter in der Iris eine vorgebuckelte Stelle der Iris, die einen Eisensplitter zu bergen schien. Der Riesenmagnet förderte einen Splitter zutage, anscheinend aus der Tiefe des Auges stammend, während erst nach Anlegung eines Lanzenschnittes und Einführung des Handmagneten der im Irisgewebe haftende Splitter befreit und entfernt werden konnte.

2) **Eine Tränenspritze**, von Wilder in Chicago.

3) **Katarakt infolge eines heftigen elektrischen Schlages**, von Ellet in Memphis.

Ein 35jähriger Elektrizitäts-Arbeiter wurde infolge Kurzschluß von einem elektrischen Strom von 500 Volt getroffen. Zunächst nur geringe Störungen im Sinne einer Ophthalmia electrica. Nach $^1/_4$ Jahr entwickelte sich unter anfänglichen Reiz-Erscheinungen eine rechtsseitige Katarakt.

4) **Eine neue Trachom-Behandlung**, von Pratt in Aurosa.

Verf. hat in etwa 20 Fällen von energischer Massage mit Borsäurepulver gute Erfolge gesehen.

5) **Ein neuer Brillenkasten**, von Stephenson in Akron.

6) **Komplete Resorption eines Pannus trachomatosus im Verlaufe eines Typhus**, von Todd in Minneapolis.

Innerhalb von 14 Tagen nach dem Ausbruch eines schwer verlaufenden Typhus war ein dichter trachomatöser Pannus, der das Sehvermögen bis auf Lichtschein herabgesetzt, vollkommen geschwunden, so daß die Hornhäute ihre normale Durchsichtigkeit wiedererlangten. Auch die trachomatösen Granulationen unter den Lidern bildeten sich gänzlich zurück und 6 Monate nach dieser durch den intercurrenten Typhus herbeigeführten Heilung war ein Rezidiv noch nicht eingetreten.

Februar.

1) **Die Wirkungen langdauernder Laktation auf das Auge, mit besonderer Berücksichtigung der retrobulbären Neuritis. Bericht über einen Fall**, von Moulton in Fort Smith.

Die Wirkungen sind die der Anämie und Toxämie (infolge ungenügen-

der Nahrungs-Assimilation und Ausscheidung schädlicher Produkte). Auf jene sind meist nur geringfügige, funktionelle Sehstörungen zu beziehen, während diese gelegentlich schwerere bedingt. Zur Illustration gibt Verf. ausführlich die Krankengeschichte einer 25jährigen Frau, die an einer doppelseitigen retrobulbären Neuritis erkrankt war.

---

2) **Kavernöses Lid-Angiom**, von Risley in Philadelphia.

Betrifft ein 11 Wochen altes Kind, bei dem sich am rechten Unterlid ein walnußgroßer, angiomatöser Tumor fand. Bei der Geburt war nach der Angabe der Mutter nur eine schmale rote Linie am Lidrand sichtbar. Die Behandlung bestand zunächst in wiederholten Elektrolysen, später wurden die Reste der Geschwulst durch Abschnürungen beseitigt.

---

**März.**

1) **Dreieckige Trübung der oberflächlichen Hornhautschichten bei Syphilitikern**, von Posey in Philadelphia.

Im ersten Falle, der einen 17jährigen Patienten mit Lues hereditaria betraf, war es nach etwa einjährigem Bestehen einer parenchymatösen Keratitis zur Ausbildung einer dreieckigen, den unteren mittleren Hornhautbezirk einnehmenden Trübung gekommen, deren Spitze die Pupillenmitte erreichte. Die Trübung betraf nur die oberflächlichen (subepithelialen) Schichten, war avaskulär und zeigte sich aus feinen, im wesentlichen vertikal verlaufenden Linien zusammengesetzt.

Eine ganz ähnliche Hornhauttrübung beobachtete Verf. noch in einem zweiten Falle. Es betraf eine 32jährige, früher luetisch infizierte Frau, deren linkes Auge an einer Uveïtis specifica mit Sekundär-Glaukom erkrankt war.

---

2) **Herpes zoster ophthalmicus**, von Stieren in Pittsburg.

Verf. hat 6 Fälle von Herpes zoster ophthalmicus beobachtet, von denen er zwei wegen ihres ganz verschiedenartigen Charakters und Verlaufs ausführlich mitteilt. Während nämlich in dem einen Falle die Affektion schnell und vollkommen ausheilte, kam es in dem andern zu einer ausgedehnten Zerstörung der Hornhaut, so daß schließlich das Auge enukleïrt werden mußte.

---

3) **Ein neuer Vorschlag zur Beleuchtung und zur Kontrolle der Beleuchtungsintensität für das „Amblyoskop"**, von Black in Milwaukee. Abbildung.

---

4) **Ein automatisches Spekulum**, von Bishop in Harrisburg.

Kurze Notiz und Abbildung.

---

5) **Ein Mittel zur Zeitersparnis bei Refraktionsbestimmungen**, von Lakin in Philadelphia.

Das Verfahren besteht darin, daß Verf. vor die Brillengläser mittels eines handlichen, 3 Gläser tragenden Rahmens erst ein schwaches Plus-, dann ein Plan-, dann ein Minus-Glas, dann event. auch Cylindergläser vorsetzt und ermittelt, ob und mit welcher Kombination die beste Sehschärfe erreicht wird. (Die „Zeitersparnis" ist wohl etwas zweifelhaft. D. Ref.)

---

6) **Fremdkörper in der Hornhaut**, von Conkey in Superior (Wisc.)

---

April.

1) **Cholestearinkristalle im Glaskörper mit Optikus-Atrophie. Mitteilung eines Falles,** von Seaman in Milwaukee.

Betrifft einen 55jährigen Patienten mit doppelseitiger Atrophia n. opt., bei dem auf dem rechten Auge das typische Bild der Synchysis scintillans bestand. Eine Ätiologie war nicht nachweisbar.

2) **Einige Formen der hereditären Katarakt,** von Wood in Chicago.

Verf. berichtet ausführlich über die Geschichte dreier Star-Familien. Einmal waren bei 31 Mitgliedern in 4 Generationen 12 betroffen, im zweiten Falle unter 44—48 Familienmitgliedern in 3 Generationen 12—14, im dritten unter 33 Personen in 2 Generationen sechs, was durch Diagramme veranschaulicht wird.

Besonders interessant verhielten sich die sechs letzten Star-Fälle. Sowohl 5 von 6 operierten, wie 3 nicht operierte Augen gingen an Sekundärglaukom zugrunde.

3) **Zwei Fälle von Lidplastik,** von Baker in Bay City.

Ausführliche Beschreibung der operativen Eingriffe.

4) **Über Glioma retinae,** von Sissou in Keokuk (Iowa).

Kurze Mitteilung eines eigenen Falles, dem längere Ausführungen rein referierenden Inhalts (insbesondere der Arbeiten Schöbl's) vorausgehen.

5) **Ausziehung eines Stars in der Kapsel. Bericht über einen Fall,** von Parker in Detroit.

Bericht über die erste vom Verf. nach den Angaben von Major Smith ausgeführte Operation. Kein Glaskörperverlust.

6) **Einige bemerkenswerte Fälle,** von Oppenheimer in Berlin.

1) Ein Tag altes Kind, bei dem die Lider fest zusammengeklebt waren und erst mit Gewalt geöffnet werden mußten. Im übrigen Augen durchaus normal.

2) Profuse, stundenlang anhaltende Blutung aus der oberen Übergangsfalte eines einen Tag alten, an Blennorrhoea neonatorum leidenden Kindes.

3) „Traumatische, croupöse Conjunctivitis" bei einer Frau, die beim Färben von Vorhängen viel mit Anilinfarbstoffen zu tun hatte.

## Vermischtes.

1) Der Bericht der Ophth. Soc. of the United Kingdom, 14. Juni 1906 (Brit. med. Journ. 23. Juni), enthält folgenden Abschnitt:

„Nicht magnetische Stahl-Legierungen. Herr Simeon Snell (Sheffield) sagt in einer Abhandlung ‚über Stahl-Legierungen, die nicht magnetisch sind', daß während der letzten Jahre in gewissen Industrien Stahl-Legierungen gebraucht worden sind, und daß diese Legierungen sehr abweichende magnetische Eigenschaften besitzen gegenüber dem gewöhnlichen Eisen oder Stahl. Mangan-Stahl, der 12 $^0/_0$ Mangan, 87 $^0/_0$ Eisen, 1 $^0/_0$ Kohle enthält, bildet einen sehr harten Stahl, der schwer zu bearbeiten ist. Aber bemerkenswert scheint, daß er nicht magnetisch ist. Seine Zähigkeit macht

ihn nützlich für manche Zwecke. Nickel-Eisen ist eine andre Legierung; diese ist empfänglich für Magnetismus, wie reines Eisen: aber die Zufügung eines geringen Prozentsatzes von Mangan und Kohle ändert vollkommen die magnetischen Eigenheiten. So ist eine Mischung von 0,4 % Kohle, 20 % Nickel und 0,9 % Mangan mit Eisen absolut unmagnetisch. Wird aber diese Legierung in flüssiger Luft abgelöscht, so wird sie magnetisch. Eine andre Legierung ist Chrom-Stahl. Sie ist magnetisch, aber minder, als gewöhnlicher Stahl. . . . . Die meisten Splitter, die in's Auge dringen, sind zum Glück magnetisch. Einige Legierungen sind hoch-magnetisch, aber nicht mehr, als das gebräuchliche weiche Eisen."

An dieser interessanten Mitteilung vermißt man nur die Erwähnung, daß diese Tatsachen bekannt, von Hopkinson (Phil. Transact. Roy. Soc. Vol. XXXV) studiert, von W. Sweet (The Ophth. Record, 1905, Juni) für unsre praktischen Zwecke nachgeprüft und auch von mir bestätigt sind. (Vgl. Centralbl. f. Augenheilk. 1906, S. 55 und S. 96.)

Ich benutze die Gelegenheit, um einen geschichtlichen Irrtum richtig zu stellen, — nämlich daß ich Herrn S. Snell die Priorität für abschraubbare Magnet-Nadeln nicht ausdrücklich zuerkannt hätte. (Vgl. S. Snell, The Ophthalmoscope, 1905, S. 66.) Aber ich bitte den geehrten Herrn Kollegen die Klin. Monatsbl. von 1881, S. 1—3, Januar-Heft, einzusehen, wo Herr C. Fröhlich, Augenarzt in Berlin, ein derartiges Instrument abbildet und beschreibt, während das von Herrn S. Snell erst am 28. Mai 1881 in British med. Journ. beschrieben worden ist. Herr Snell war so freundlich, mir das seinige zu schicken, das ich ja gebührend gelobt habe; aber das Berliner Instrument hatte ich wenigstens schon vorher in Händen gehabt. H.

2) Eine geographische Bemerkung.

In dem so inhaltreichen 6. Bande der Encyclopédie Française d'ophtalmologie schreibt Herr Felix Lagrange (S. 1065): Les cysticerques (de la rétine et du corps vitré) sont beaucoup plus fréquents en Allemagne que dans les autres pays, notamment en France et en Autriche.

Ich bedaure, daß der geschätzte Herr Kollege sich nur an die älteren Dokumente gehalten hat. Würde er meine Arbeiten aus dem Jahre 1892 und 1904 benutzt haben, die ja auch in diesem Centralblatt[1] abgedruckt und somit den Fachgenossen bequem zugänglich sind; so hätte er sich überzeugen können, daß seit 20 Jahren infolge der Fleisch-Schau in unsrem Vaterlande die Finnenkrankheit des Auges so gut wie ganz vernichtet worden ist. H.

3) Manuel pratique pour le choix des lunettes par le Dr. Scrini et le Dr. Fortin (Paris, 1906) beginnt mit folgendem

Aperçu historique.

L'historien rapporte, sans dire dans quel but, ce fait que Néron plaçait devant son oeil une émeraude pour suivre le jeux de cirque . . . . On sait d'autre part que quand Marcopoulo pénétra en Chine, il apprit que, depuis très longtemps déjà, les habitants se servaient des lunettes.

Der erste Satz ist ungenau. Vgl. meine Geschichte der Augenheilkunde im Altertum, 1899, S. 176, 177. Der zweite Satz ist falsch. Ich habe die deutsche Übersetzung „des Buches von Marco Polo" (2. Ausgabe Leipzig 1855) wegen dieser Behauptung noch einmal genau durchgelesen und auch

[1] Vgl. Centralbl. f. Augenheilk. 1892, S. 332 und 1904, S. 242.

den Original-Text (le livre de Marco Polo par Pauthier, Paris 1865, 2 Bände) genau verglichen: es findet sich keine Silbe über Brillen in China darin. Unser ausgezeichneter Sinologe, Herr Prof. Gruber, hatte die Güte, auch die englische Ausgabe (von Yule, London 1875) durchzusehen, mit demselben negativen Erfolge. Der Satz ist also zu streichen. Dieser Irrtum darf nicht erst in die Literatur eindringen.

Beiläufig will ich erwähnen, daß zwei gelehrte Chinesen zu Berlin, die ich durch einen Freund über den Gegenstand befragen ließ, übereinstimmend erklärten, daß die Brillen in China schon sehr alt wären, da ja dem Kaiser Káng-hsi schon eine kostbare Brille verehrt worden sei. Nun, Káng-hsi regierte von 1662 bis 1723 unsrer Zeitrechnung, d. h. 400 Jahre nachdem in Europa die Brillen bekannt geworden, und zur Zeit, als bereits den Franzosen und Engländern der Handel mit China erlaubt war.

Die größte Autorität auf diesem Gebiet, Herr Prof. Friedrich Hirth, schrieb mir am 26. Januar d. J.:

„Die Chinesen haben Jahrhunderte vor Chr., möglicherweise schon im 12. Jahrh. v. Chr., Hohlspiegel aus Bronze (zur Feuer-Anzündung); ebenso konvex geschliffene Spiegel (zu Ritual- und Toilette-Zwecken) benutzt. Die Herstellung von Linsen aus Glas oder Kristall läßt sich jedoch vor den europäischen Entdeckungen nicht nachweisen.“ H.

4) Einladung zur Zusammenkunft der Ophthalmologischen Gesellschaft in Heidelberg am 6., 7. und 8. August 1906.

Montag den 6. August, Fest-Sitzung zum Gedächtnis Albrecht von Graefe's. Zuerkennung der Graefe-Medaille an Ewald Hering.

---

## Bibliographie.

1) Les verres cylindriques et toriques et la correction de l'astigmatisme, par Dr. Marcel Dufour. (Paris, 1904.) Auf Grund mathematischer Untersuchungen glaubt Verf. den torischen Gläsern den Vorzug gegenüber den cylindrischen bei der Korrektion des Astigmatismus einräumen zu müssen und fordert die Praktiker auf, diesen noch wenig eingeführten Gläsern erhöhte Aufmerksamkeit zuzuwenden.

2) Manuel pratique pour le choix des verres de lunettes et l'examen de la vision, par Scrini et Fortin. (Paris, 1906.) Das Büchlein ist für den Anfänger bestimmt und wird ihm von Nutzen sein. Es verfolgt rein praktische Ziele und verzichtet ganz auf den Ballast mathematischer Formeln. Die Schreibweise ist klar, die Erläuterungen sind mit der nötigen Ausführlichkeit gegeben, kurz: die Anforderungen, die man an eine praktische Anleitung stellt, sind erfüllt.

3) Des nouveaux sels d'argent en thérapeutique oculaire, par le Dr. A. Darier. (Paris, 1906.) Auch in dieser neuesten größeren Publikation tritt Verf. mit aller Energie und Begeisterung für die von ihm in die Augenheilkunde eingeführten organischen Silberverbindungen ein, denen zu Liebe es seit acht Jahren fast vollständig auf den Gebrauch von Höllenstein verzichtet hat. Die in Betracht kommenden Präparate werden der Reihe nach kritisch besprochen. Als brauchbar erwies sich Argentamin und Collargol. Wesentlich höher steht das Protargol, welches große Tiefenwirkung mit geringer Schmerzhaftigkeit verbindet. Aber selbst dieses muß gegenüber

dem Argyrol zurückstehen, welches sich durch seinen hohen Silbergehalt (30%) auszeichnet und absolut schmerzlos sein soll. Die Anwendungsweise des Protargols und Argyrols bei den verschiedenen Formen von Conjunctivitis wird in großer Breite auseinandergesetzt. Trotz der unablässigen Propaganda, die Verf. seit Jahren für diese Ersatzmittel des Arg. nitr. macht, haben seine Anschauungen in Deutschland bisher wenig Eingang gefunden und mit einiger Entrüstung konstatiert Verf. auch, daß in der neuen Auflage des Handbuchs von Graefe-Saemisch sowohl Groenouw wie Saemisch dem altbewährten Höllenstein auch weiterhin den Vorrang einräumen. Da diese und so manche andre deutsche Autoren ein solches Urteil jedenfalls nicht abgeben würden, ohne durch eigene Versuche dazu berechtigt zu sein, muß man annehmen, daß die organischen Silberverbindungen an Sicherheit ihrer Wirkung eben doch hinter dem Höllenstein zurückstehen. Es darf indes nicht verschwiegen werden, daß neuerdings auch Pfalz sich zum eifrigen Verteidiger des Protargols und seiner Anwendung bei der Ophthalmoblennorrhoe aufgeworfen hat. Über Argyrol liegen überdies aus deutschen Kliniken vorläufig noch wenig oder gar keine Berichte vor.

4) Das Verhalten der Pupille im Tode. Ein Beitrag zur Kenntnis der mortalen Augenveränderungen, von Dr. Walter Albrand und Dr. Heinrich Schröder. (Halle, 1906.) Das Verhalten der Pupille bei Vergiftungen ist schon vor Eintritt des Todes diagnostisch wenig verwertbar, da die Weite der Pupille nicht nur durch die toxische Substanz, sondern auch durch Begleitumstände — Coma, Krämpfe, Agone usw. — beeinflußt wird. Noch mehr gilt dies für die tote Pupille, da intra mortem unabhängig von der spezifischen Giftwirkung Pupillenbewegungen eintreten, die dem Tode als solchem eigentümlich sind. — Der Verlauf der mortalen Pupillenveränderungen bei den verschiedenen Wirbeltierklassen nähert sich um so mehr dem beim sterbenden Menschen konstatierten, je höherer Klasse das Tier angehört. Das Buch, aus dessen Inhalt hier nur einige der Hauptresultate wiedergegeben sind, leidet, abgesehen von dem etwas schwerfälligen Satzbau, namentlich unter der unübersichtlichen Anordnung der sonst reichen Ergebnisse.

5) Trachomtherapie in der verseuchtesten Gegend Ungarns, von Dr. Marczel Falta. Redigiert von Sanitätsrat Dr. Max Ohlemann. (Berlin, 1906.) Es ist nur mit Freuden zu begrüßen, daß uns hier die Erfahrungen eines Praktikers, dem seit Jahren ein gewaltiges Material zur Verfügung steht, in tadelloser Übersetzung zugänglich gemacht werden. Die Art des Gegenstandes macht Wiederholungen bekannter Tatsachen unvermeidlich, daneben aber findet sich auch manches Neue und Empfehlenswerte. Unter andrem hat Verf. ein neues — Abglättung, Laevigatio genanntes — Verfahren ersonnen, um Papillen und Trachomkörner, die durch die bisherigen Methoden der Ausrollung und Auspressung nicht immer zu beseitigen waren, zu entfernen. Er bedient sich dabei eines durch einen Elektromotor in Rotation gebrachten Instrumentes, welches an seinem Ende einen olivenförmigen Ansatz trägt, der in der Längsrichtung feine scharfkantige Riefen aufweist. Wenn man mit diesem Instrumente leicht über die Bindehaut hinwegstreicht, so werden alle prominenten Gebilde, Papillen und Körner, unter Schonung der Bindehaut gleichsam abrasiert. Unter den medikamentösen Mitteln wird von Argentum nitricum weitgehender Gebrauch gemacht, der Blaustift dagen nur in seltenen Fällen angewandt. Als wertvolles Mittel wird Ichthargan (z. B. Abreibungen mit $^1/_2$—1% Lösung) betrachtet. Zur

mechanischen Behandlung hat sich Verf. eine Preß-Rollzange konstruiert, die eine Kombination der Knapp'schen Rollpinzette mit dem Kuhnt'schen Expressor darstellt, indem bei ersterem Instrumente die Rolle durch einen siebartig durchlöcherten Hohlzylinder ersetzt worden ist. — Radiumbestrahlung ist aussichtsvoll bei Vorhandensein nur spärlicher Trachomkörner und unbedeutender Bindehaut-Infiltration.

6) Pathologisch-anatomische Befunde bei spontan oder traumatisch erworbenen Linsenverschiebungen, von Prof. v. Michel. (Berlin 1906.) Mikroskopische Untersuchungsbefunde dieser klinisch nicht so selten zu beobachtenden Affektionen sind bisher in der Literatur nur sehr spärlich niedergelegt. Verf. war in der Lage je drei teils spontan teils traumatisch entstandene Luxationen und Subluxationen der Linse genau untersuchen zu können, und fand als ein Hauptergebnis, daß die Zonulafasern — sei es umschrieben, oder in ihrer ganzen Ausdehnung, — nur an ihrem vorderen Ende abreißen und ihr hinteres Ende an den Ciliarfortsätzen haften bleibt. Dabei findet ein Riß der Linsenkapsel nicht statt.

7) Einiges über die Bedeutung des Pigmentes für die physiologische Wirkung der Lichtstrahlen. Vergleich.-physiol. Untersuch. von Prof. E. Hertel. (Zeitschr. f. allgem. Physiologie VI Bd. 1906.) Bestrahlungsversuche, die namentlich an Triton taeniatus und Loligo vulgaris vorgenommen wurden, hatten folgende Hauptergebnisse: Ultraviolette Strahlen sind imstande, unmittelbar auf das kontraktile Zellplasma erregend — bei einer gewissen Intensität lähmend — einzuwirken, während farbige Strahlengattungen hierzu erst durch Vermittlung des Pigments befähigt werden. Dabei zeigt sich bei den verschieden gefärbten Chromatophoren eine elektive Wirkung der Strahlen insofern, als eine bestimmte Strahlengattung auf diejenigen Pigmentzellen den stärksten erregenden Einfluß hat, welche vermöge ihrer Eigenfarbe gerade diese Strahlen am vollkommensten absorbieren. Neben dieser direkten Wirkung konnte Verf. aber auch eine Reizwirkung der Bestrahlung beobachten, die sicher auf reflektorischem Wege übermittelt wurde. Endlich wurde nachgewiesen, daß man durch Lichtstrahlen auch Nervensubstanz erregen kann — direkt durch die ohne weiteres aufgenommenen ultravioletten Strahlen, durch sichtbare Strahlen wieder nur mit Hilfe des Pigments.

8) Über die Einwirkung von Lichtstrahlen auf den Zellteilungsprozess. Vergleich.-physiol. Untersuch. von Prof. E. Hertel. (Zeitschr. f. allgem. Physiologie V. Bd. 1905.) Verf. sucht die Frage, ob die Gewebsproliferation, die man nach Bestrahlungen beobachtet, auf einer direkten Anregung oder Beschleunigung der Kernteilungsvorgänge in den bestrahlten Zellen beruht, auf experimentellem Wege zu ergründen. Er wählte als einfachstes Versuchsobjekt künstlich befruchtete Seeigeleier und setzte sie Lichtstrahlen von verschiedener Qualität und Intensität aus. Das Ergebnis war, daß ultraviolette Strahlen auf die Teilung der Eizelle stets einen hindernden oder verzögernden Einfluß ausübten, daß sogar unter ihrer Einwirkung eine schon aufgetretene Furchung wieder sich zurückbilden konnte. Ähnliche, aber geringere Wirkung hatten die sichtbaren Teile des Spektrums, auch direktes Sonnenlicht übte einen ausgesprochen ungünstigen Einfluß aus, während diffuses Tageslicht nur an vorher sensibilisierten Eiern eine Einwirkung in gleichem Sinne erkennen ließ. Die eingangs aufgeworfene Frage muß also dahin beantwortet werden, daß die Proliferationsanregung durch Bestrahlungen auf andere indirekt wirkende Momente zurückzuführen ist. Bruns (Steglitz).

9) Zur Prüfung der Pupillen-Reaktion, von Dr. Heddaeus in Essen. (Centralbl. f. Nervenheilk. u. Psych. XXIX.) Verf. tritt dafür ein, daß die Lichtreaktion immer zunächst, zur Ermittelung der Funktion des Okulomotorius, durch wechselndes Verdunkeln und Erhellen beider Augen, dann, zur Ermittlung der Funktion des Optikus, durch wechselndes Verdunkeln und Erhellen des einzelnen Auges geprüft werde.

10) Über Pigment in der menschlichen Conjunctiva, von Eugen Fischer in Freiburg i. Br. (Verhandl. d. anatom. Gesellsch. auf dem ersten internat. Anatomen-Kongreß in Genf vom 6.—10. Aug. 1905.) Verf. hat die Augen von Individuen verschiedener Rassen untersucht (Neger aus Kairo, Neger aus Togo, Melanesier aus Bougainville, Melanesier aus Neumecklenburg, Indier aus Hyderabad, Chinesen und Japaner). Bei allen fand er im wesentlichen denselben Befund: die tieferen Epithelzellen der Conjunctiva führen, wie die der Haut-Epidermis, Pigmentkörnchen, besonders reichlich in der Nähe des Cornealfalzes, aber auch, wenn gleich in geringerer Menge, in den übrigen Teilen der Bindehaut. Allein die Augen von Europäern sind pigmentfrei. Die Pigmentierung der Conjunctiva beim Menschen ist also die Regel, der Pigmentmangel die Ausnahme. Verf.'s Untersuchungen erklären uns, warum die eigentümlichen Pigmentflecke, welche das Trachom bei pigmentierten Rassen, z. B. bei Malayen, erzeugt, beim Europäer nie angetroffen werden. Bei diesen fehlen die Pigmentelemente, welche von der Körnerkrankheit bei jenen zur Wucherung gebracht werden.

Steiner, Soerabaya.

11) Über Augenstörungen bei der Genickstarre, von Heine. (Erweiterte Diskussions-Bemerkungen auf Grund von Beobachtungen an 100 Fällen von Genickstarre. (Berl. klin. Wochenschr. 1905. Nr. 28.) Beteiligt ist der sensorische, der ernährende oder der motorische Teil des Sehorgans. Bei dem ersteren ist am häufigsten die meist von einer lokalen Meningitis fortgeleitete Sehnerven-Entzündung, bei der eigentliche Prominenz meist fehlt. Auf gleicher Ursache beruhen die Bilder basilare Amaurose oder Amblyopie ohne ophthalmoskopisch nachweisbare Neuritis, aber mit Ausgang in Atrophie; der Prozeß ist meist doppelseitig. Das Augeninnere erkrankt meist durch Metastase, die sich in der Iris, Uvea oder Retina lokalisieren; der Ausgang in Pseudogliom ist häufig, sympathische Ophthalmie beabachtete Heine nie und fand den Prozeß nur in milderen Formen doppelseitig. Die häufigsten okularen Komplikationen bei Genickstarre sind die (basilaren) Augenmuskel-Lähmungen, vor allem die isolierte einseitige Lähmung des N. abducens. Auch Parese aller äußeren Augenmuskeln wird beobachtet. Sehr merkwürdig ist die Seltenheit des Lidschlages bei Kranken mit epidemischer Cerebro-spinal-Meningitis.

Kurt Steindorff.

12) Bewegungsnachbild und Bewegungskontrast, von A. v. Szily. (Zeitschr. f. Psych. u. Physiol. d. Sinnesorgane, Bd. 38.) Zunächst wird wiedergegeben, was Perkinje, Aubert, Plateau, Johannes Müller, Helmholtz u. a. über Bewegungsnachbilder gesagt haben. Dann schildert Verf., wie er deren Experimente wiederholt und um einige neue bereichert hat und kommt schließlich zum Resultat, daß jede psychologische Erklärung der Phänomene, als entstanden durch optische Fälschung des Urteils oder durch unbewußte Augenbewegungen zu verwerfen sei. Man müsse vielmehr (nach dem Vorgange Exner's) analog der Farben- oder der Lokalempfindung eine direkte, primäre „Bewegungsempfindung" annehmen, die ihr eigenes

Centralorgan besitzt. In diesem Centralorgane komme auch, bedingt durch reale, objektive Vorgänge das Bewegungsnachbild zustande.

13) Sind im Sehnerven des Pferdes Centralgefäße vorhanden? von Mildenberger. (Inaug.-Diss. Tübingen, 1905.) Die bisher strittige Frage suchte Verf. zu lösen, indem er von zwei Pferde-Augen, Sehnerven-Präparate in Serienschnitte zerlegte und durchsuchte. Er fand bei dem einen Pferd eine Centralarterie, bei dem andern nur Centralvenen.

14) Über die Centralgefäße im Sehnerven unsrer einheimischen Ungulaten, von Eberhard Staiger. (Inaug.-Diss. Tübingen, 1905.) Untersucht wurden Rind, Schaf, Ziege, Hirsch, Reh und Schwein in Serienquerschnitten. Bei allen Ungulaten existieren Centralgefäße, doch treten sie (aus hinteren Ciliargefäßen stammend) erst kurz hinter der Sklera quer von unten her in den Sehnerv ein und versorgen die Netzhaut gemeinschaftlich mit cilioretinalen Gefäßen; doch überwiegt der Anteil der centralen Gefäße.

15) Sur les mouvements de torsion de l'oeil, par Yver Delaye. (Arch. de zoologie expériment. 1903. Vol. I.) Mit Hilfe einer neuen Methode untersucht Verf. das Phänomen der „Raddrehung". Er setzt sich in einen um eine horizontale Axe drehbaren Kasten; indem die Einstellung so gewählt wird, daß diese Axe durch die Nasenwurzelhorizontale geht, fixiert Verf. monokular einen fernen Lichtfleck in eben dieser Horizontalen, während Gehilfen den Kasten rotieren lassen. Verf. ist starker Astigmatiker und gewinnt in der elliptischen Verzerrung des hellen Fleckens einen Maßstab für die Stellung des betreffenden fixierenden Auges. Das Resultat ist, daß bei Drehung der Orbita der Augapfel sich nicht passiv mitschleifen läßt, sondern eine Raddrehung ausführt, bald „negativ", indem er zurückbleibt, bald positiv, indem er der Körperdrehung voraneilt. Dazwischen liegt ein Nullpunkt, der aber nicht erreicht wird bei 180°, d. h. wenn Untersucher auf dem Kopfe stand; sondern, bei Drehung zur Schulter hin, später, — bei Drehung zur Nase hin früher. Andre Personen haben sich zu diesem Experiment nicht hergegeben. Es folgen mathematische Deduktionen über die angebliche Unrichtigkeit des Listing'schen Gesetzes, die sich zum Referat nicht eignen.

16) Über Tiefenvorstellung und Tiefenwahrnehmung und ihre Beziehung zur stereoskopischen Photographie, von R. Kothe. (Zeitschr. f. wissenschaftl. Photographie usw. 1903. Bd. I.) Unregelmäßige Raumgebilde z. B. Laubwerk, Gletscher oder anatomische Präparate können nur durch stereoskopische Phholographie in naturgetreuer Plastik dargestellt werden. Soll aber die Stereoskopie ein brauchbares wissenschaftliches Hilfsmittel werden, so müssen dabei eine Reihe von Regeln und Vorschriften beachtet werden, die Verf. ausführlich diskutiert. Man verwende nur Objekte mit langer Brennweite (keine sog. „Weitwinkel"); gehe nicht zu nahe an die Objekte heran; weite Blende, damit der Hintergrund unscharf wird und zurücktritt; die beiden Objektive sollen mit parallelen Axen in einem Abstand von 65 mm (der mittleren Pupillendistanz) stehen. Gegenüber dem letzteren Postulat möchte Referent betonen, daß dadurch die Größe der Stereoskopbilder unerwünscht eingeschränkt wird, sie können nicht größere sein, als etwa 6 cm im Quadrat, wie in der Tat bei den im Handel käuflichen Stereoskopbildern durchgehends der Fall.

Crzellitzer.

Um Einsendung von Separatabdrücken wird gebeten (Berlin NW. 26 Schiffbauerdamm)

Verlag von Veit & Comp. in Leipzig. — Druck von Metzger & Wittig in Leipzig.

# Centralblatt

## für praktische

# AUGENHEILKUNDE.

Herausgegeben von

**Prof. Dr. J. Hirschberg, Geh. Med.-Rat, in Berlin.**



---

Monatlich ein Heft. Preis des Jahrganges 12 Mark. Zu beziehen durch alle Buchhandlungen des In- und Auslandes und die Postanstalten des Deutschen Reiches.

---

**1906. Dreißigster Jahrgang. August.**

---



---

[Mitteilung aus dem St. Margarethenspitale zu Budapest.]

## Über die partielle Embolie der Arteria centr. retinae.

Von Spitals-Ordinarius Dr. **Julius Fejér.**

Das Hauptsymptom der Embolie der Centralarterie der Netzhaut bildet der Umstand, daß der Kranke blitzschnell ohne jede Ursache — erblindet.

Die Erblindung ist meistens total, sie kann aber auch partiell sein; total in dem Falle, wenn die Verstopfung den Hauptstamm der Centralarterie betrifft, bevor sie kleinere Äste abgegeben hatte; — partiell, wenn vor dem Embolus die Blutversorgung einzelner Partien der Netzhaut an Nebenästen ohne Hindernisse vor sich geht. Man unterscheidet bezüglich der Blutversorgung der Netzhaut drei Bezirke und zwar jenen des oberen und unteren Hauptastes und den dreieckigen papillo-makulären Bezirk. Jeder der erwähnten Bezirke kann unabhängig voneinander durch Embolie ausfallen. Die Rolle der sogenannten „cilioretinalen“, mit der Centralarterie nicht in Verbindung stehenden Gefäße ist bei der Embolie noch nicht geklärt; viele leugnen, daß diese, am Rande der Papille auftauchenden Gefäße die Zirkulation vermitteln könnten, während nach Andrer Meinung die cilioretinalen Gefäße nur bei den Zirkulationsstörungen des papillomakulären Bezirkes eine Rolle spielen, und sogar bestimmt behauptet wird, daß dieser Bezirk weder vom oberen, noch vom unteren Aste mit Blut gespeist wird. Laqueur sammelte aus der Literatur 16 Fälle, bei welchen nur der papillo-makuläre Bezirk intakt blieb, trotzdem leugnet er die Bedeutung der cilioretinalen Gefäße. Hirsch beschrieb — im Gegenteil — die Embolie eines cilioretinalen Astes, bei welchem der papillo-makuläre Teil der Netzhaut erblindete und in der entsprechenden Partie des Gesichtsfeldes ein Defekt entstand. Hirsch behauptet nur, daß das Gefäß den Spiegel-Charakter der cilio-retinalen Arterie besaß, es ist aber — nach seiner Meinung — möglich, daß es vor dem Embolus aus dem Hauptaste abzweigte. Es kommen aber Fälle vor, wo der Hauptast nicht vollständig verstopft ist, die Sehschärfe kehrt nach einigen Tagen zurück, das Gesichtsfeld erweitert sich auch. Solche Fälle beschrieb schon Knapp und erklärte auf die Weise, daß der Embolus zerfiel, das Gefäßrohr sich erweiterte, oder es entstand eine kollaterale Zirkulation. Die letztere Annahme ist höchst unwahrscheinlich, da wir in der Netzhaut mit Endarterien im Cohnheim'schen Sinne zu tun haben. Mein Fall gehört in diese Gruppe.

Eine 22jährige anämische Dame erblindet plötzlich nachmittags um 5 Uhr am 18. Oktober v. J. am rechten Auge. Weder Kopfweh noch Flimmern ging der Erblindung voran. Ich sah die Patientin am selben Tage, abends 7 Uhr, daher 2 Stunden nach dem Anfall, bei welchem ich sofort das typische Bild der Embolie der Centralarterie diagnostizieren konnte. Die verschleierte Netzhaut, die verschwommenen Grenzen der Papille, die engen Venen und noch engeren Arterien und der kirschrote Fleck in der Macula lutea ließen bezüglich der Diagnose keinen Zweifel obwalten. Patientin sieht nur Händebewegung. Nach drei Tagen erweiterte sich das Gesichtsfeld d. h. sie konnte im äußeren-oberen Quadranten desselben Finger aus $^1/_2$ m Entfernung ausnehmen. Ich verband das Auge, innerlich wurde Jodkali verabreicht, das Auge massierte ich täglich und unterrichtete sogar die Patientin selbst darin, das Auge zirkulär täglich zweimal zu

massieren. Der Erfolg blieb nicht aus, sie konnte nach Ablauf von 10 Tagen $^{5}/_{50}$ lesen, ihr Gesichtsfeld erweiterte sich aufs doppelte und in der Nähe konnte sie auch die größeren Buchstaben mühsam lesen. Das Gesichtsfeld erweiterte sich immer mehr, so daß gegenwärtig die obere Hälfte desselben fast vollständig intakt ist.

Mit der Herstellung der Sehschärfe gingen auch die Veränderungen der Retina und Papille zurück. Das Verschleiertsein der Retina verschwand, die Verfärbung der Papille wurde immer auffallender, der kirschrote Fleck war aber 6 Wochen lang sichtbar. Gegenwärtig ist die Papille atrophisch, die äußere Hälfte derselben ist mehr weißlich als die innere; die Arterien der oberen Netzhauthälfte, d. h. die Verzweigungen des oberen Astes sind viel enger, als die des unteren Astes; die Venen sind überall gleich eng. Die Gegend der Macula lutea ist auffallend pigmentiert.

Herz und Nieren sind normal. Die Embolie entstand nach einem Hustenanfall, diesbezügliche Daten findet man auch in der Anamnese andrer Fälle. Die Besserung der Sehschärfe, die Erweiterung des Gesichtsfeldes deuten darauf hin, daß der Embolus den Hauptast der Centralarterie nur teilweise verstopfte; die obere Hälfte des Gesichtsfeldes ist nur ein wenig verengt, d. h. im Bereiche des unteren Astes ist die Zirkulation fast normal.

Die Zirkulationsstörung ging aller Wahrscheinlichkeit nach im oberen Aste vor sich, darauf deutet jener Spiegelbefund, daß die Äste des oberen Astes besonders eng sind, mit dem Spiegel kaum sichtbar.

In welcher Weise die regelrechte zirkuläre Massage den Prozeß beeinflußte, das ist schwer zu entscheiden; die Besserung ist eine Tatsache; es ist unsere Pflicht dieselbe in jedem frischen Falle anzuwenden. Die Massage hätte den Zweck den Zerfall, die Atrophie oder das Mobilisieren des Embolus zu begünstigen und die Erweiterung des Gefäßrohres zu beeinflussen, den Nutzen derselben könnte man theoretisch erklären; wir brauchen keine Furcht zu haben, daß wir infolge des mechanischen Einflusses, den Embolus auf einen andren Platz, d. h. in den Zirkulationsstrom schieben, weil der Embolus in zentrifugaler Richtung nur in einen dünneren Ast vorwärts gelangen konnte, und die Umdrehung desselben nach dem Gehirn ist kaum denkbar.

Die Besserung in solchem Maße ist ziemlich selten, deshalb hielt ich den Fall der Veröffentlichung wert.

---

# Klinische Beobachtungen.

## Ein Melanosarkom des Ciliarkörpers.

Dr. L. Caspar in Mülheim a. Rhein.

Obschon pigmentierte Neubildungen des Ciliarkörpers zu den Seltenheiten gerechnet werden, würde ich den nachfolgenden, zudem nur klinisch be-

obachteten Fall nicht veröffentlichen, böte er nicht hinsichtlich des Verlaufes ein, soweit meine Literaturkenntnis reicht, ganz einzig dastehendes Bild.

Frau D. wurde von mir zum ersten Male am 12. Oktober 1901 untersucht. Sie ist 36 Jahre alt, war stets gesund. Mit größter Bestimmtheit gibt sie an, im 18. Lebensjahre am linken Auge unten-innen auf der Grenze zwischen dem Weißen und dem Farbigen eine feine kurze Linie von tiefschwarzer Färbung wahrgenommen zu haben. Hieraus entwickelte sich ganz langsam im Lauf der Jahre der jetzige Zustand, der seit langer Zeit sich vollkommen gleich geblieben sein soll. Wiederholt ist sie von Augenärzten untersucht worden. Alle haben ihr die schleunige Entfernung des Auges angeraten. Sie hat sich hierzu jedoch, da die Sehkraft gut blieb, und niemals Schmerzen oder sonstige Beschwerden auftraten, nicht zu entschließen vermocht. Auch jetzt will sie durchaus nichts am Auge gemacht haben und bequemt sich nur ungern zu einer kurzen Untersuchung.

Diese ergibt folgenden, durch die beigefügte schematische Darstellung (Fig. 1) erläuterten Befund: das Auge ist reizlos, die Spannung normal. Der Kammerfalz ist unten-innen von einer glatten, wurstförmigen, an beiden Enden zu-

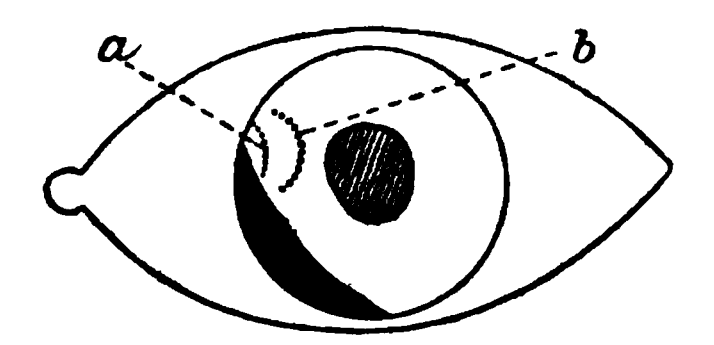



Fig. 1.


Fig. 2.

gespitzten Geschwulst ausgefüllt. Sie ist von kohlschwarzer Farbe. In ihrer Nähe erscheint die sonst grünliche Regenbogenhaut leicht gelblich getönt. Die Pupille, deren Rand an der der Geschwulst zugekehrten Seite mehr geradlinig verläuft, ist ganz wenig nach oben-außen verschoben, gut beweglich. In der Linse finden sich unten und unten-innen feine periphere Trübungen der hinteren Rindenschicht. Ganz innen, sowie innen-unten, namentlich aber etwas mehr nach innen-oben kann man bei Durchleuchtung und entsprechender Blickrichtung hinter dem nasalen Linsenrand schwarze, in den Glaskörper hineinragende Geschwulstmassen erkennen, die augenscheinlich vom Ciliarkörper ausgehen (Grenze bei *a*). Sonst ist das Auge normal; es hat Sehschärfe = $^5/_{10}$. Das andre Auge ist gesund, hat Sehschärfe = $^5/_5$.

Am 18. Dezember 1902 sah ich die Frau wieder. Die in der Vorderkammer gelegene Geschwulstmasse schien mir etwas umfangreicher. Zweifellos hatten sich die hinter der Linse befindlichen Partien etwas mehr nach der Mitte zu entwickelt (Grenze bei *b*).

Bei einer dritten Untersuchung am 14. März 1905 konnte ich mich von einer Veränderung des Zustandes, soweit die Neubildung in Frage kam, nicht überzeugen. Hingegen hatte sich die Linsentrübung etwas weiter ausgedehnt. In der hinteren Rindenschicht erstreckte sich jetzt ein dunkler Keil bis fast zur Mitte.

Die letzte Untersuchung konnte ich am 20. Juni 1906 vornehmen. Das Auge machte diesmal einen entschieden ungünstigen Eindruck, und auch die Patientin, die womöglich noch größere Ängstlichkeit zur Schau trug, als

früher, schien sich der Unheimlichkeit der Situation mittlerweile bewußt geworden zu sein.

Was zunächst auffällt, ist eine recht merkliche perikorneale Injektion, vornehmlich innen-unten. Die Vorderkammergeschwulst (Fig. 2) ist ganz erheblich in die Dicke und Länge gewachsen. Sie erstreckt sich jetzt über reichlich ein Drittel des Umfanges der Kammerbucht. Die Pupille ist nach der Neubildung hin entrundet, etwas verengt und nach oben-außen verlagert. Die Trübungen nehmen die ganze untere Hälfte der Linse ein. Die Ciliarkörperportion der Geschwulst ist wegen der Pupillenverhältnisse und der Linsentrübung nicht mehr zu sehen. Pupillenerweiternde Mittel anzuwenden gestattet Patientin nicht, ebensowenig die Betastung des Augapfels. Sie behauptet, zwar etwas durch die seit einigen Monaten aufgetretene Reizung des Auges behindert zu sein, jedoch habe sie keine Schmerzen und sehe noch ganz gut. Auf weitere Prüfung läßt sie sich nicht ein, sondern trachtet, mit möglichster Schnelligkeit aus dem Sprechzimmer zu verschwinden, das sie — wie bisher stets — nur als Begleiterin ihres an Phlyctänen leidenden Söhnchens betreten hat.

Dem Vorstehenden wäre kaum noch etwas beizufügen. Die Diagnose: Melanosarkom des Ciliarkörpers dürfte in unsrem Falle jeder Kritik standhalten. Erstaunlich ist der verhältnismäßig gutartige, ungemein schleppende Verlauf, den das Leiden bis in die letzte Zeit genommen hat, besteht doch die Neubildung nunmehr schon seit 23 Jahren. Meiner Überzeugung nach sind die Angaben der Patientin hierüber durchaus zuverlässig. Sie entsinnt sich ganz genau, daß schon vor ihrer Verheiratung das kleine schwarze Gebilde im Auge vorhanden war, und sie hat dessen Wachstum, ängstlich gemacht durch verschiedentliche ärztliche Ratschläge, sorgfältig verfolgt.

Was weiterhin aus der Geschwulst werden wird, ist unschwer vorauszusehen. Die Anzeichen eines lebhafteren Wachstums, die sich neuerdings bemerkbar machen, lassen befürchten, daß der gewöhnliche Schlußakt nicht mehr so fern sein möchte. Ohne Enukleation sicher. Allein davon will Patientin nichts wissen. Übrigens erscheint es meines Erachtens noch einigermaßen diskutabel, ob nach Entfernung des Auges die Verallgemeinerung der Geschwulst nicht noch schneller erfolgen wird, als wenn man die Dinge laufen läßt. Die bekannten, nach Exstirpation gutartiger Hautmelanome auftretenden Erscheinungen geben zu denken. Allerdings haben wir es hier nicht mit einem diesen gleich zu stellenden Gebilde zu tun, sondern, um das noch einmal zu betonen, mit einer von Hause aus malignen Neubildung.

---

## Neue Instrumente, Medicamente u. s. w.

### Airol.

Von Dr. E. Fischer in Dortmund.

Im Centralblatt für prakt. Augenheilkunde, 1896, Dezemberheft empfahl ich das Airol zum Gebrauche in der Praxis des Augenarztes.

Heute, 10 Jahre später, möchte ich nochmals die auffälligste Eigenschaft des Mittels betonen, seine überaus günstige Beeinflussung schwerer und schwerster Hornhaut-Ulcerationen.

Ich stäube dasselbe, ähnlich wie Bernheimer (Klin. Monatsbl. f. Augenheilkunde, 1906, Februar—März-Heft, S. 253) etwa 4 Mal täglich mit

einem kleinen Pinsel in den Bindehautsack ein nach vorangegangener Cocaïnisierung.

Handelt es sich nun z. B. um ein schweres Ulcus serpens, welches trotz Galvanokaustik nicht stillsteht, sondern seinen graugelben, die Hornhautlamellen einschmelzenden Wall weiter vorschiebt, so bewahrt diese mehrmalige Airol-Einstäubung mit jedesmal nachfolgendem leichten Verband den Patienten oftmals vor erneuter Galvanokaustik oder gar vor dem Schnitt nach Saemisch.

Handelt es sich aber um eine Gono-Blennorrhoe bei Kindern, bei denen die halbe Hornhaut geschwürig zerfallen ist, ja sogar schon Perforation droht oder bereits eingetreten ist, so wird natürlich nach der Einstäubung nicht verbunden. Ich habe in drei überaus schweren doppelseitigen Fällen dieser Art zu meiner Überraschung die Hornhaut erhalten können.

Merkwürdigerweise zeigte dabei die Schleimhaut-Schwellung keine Abnahme und die Sekretion schwankte in ihrer Stärke hin und her, einmal auf dem einen Auge, einmal auf dem andren wieder gelegentlich unmotiviert stark hervortretend.

Über die Beeinflussung frischer Blennorrhoe bei Kindern, wie sie Bernheimer beschreibt, habe ich bis dato noch keine Erfahrung, werde aber auf Grund seiner Beschreibung demnächst in solchen Fällen die eine Seite mit unserm altbewährten Argentum nitricum, die andre Seite mit Airol behandeln, um mir auch darüber ein Urteil zu bilden.

---

## Unser Büchertisch.

### Neue Bücher.

*1. Graefe-Saemisch II. Aufl. 105. bis 108. Lieferung. Beziehungen der Allgemein-Leiden und Organ-Erkrankungen zu Veränderungen und Krankheiten des Seh-Organs, von A. Groenouw und W. Uhthoff, Prof. in Breslau. II, XI, XII, 2: Die Augensymptome bei Erkrankung der Medulla oblongata, des Pons, des 4. Ventrikels, der Hirnschenkel, der Vierhügel und der Zirbeldrüse. (Leipzig, 1906, W. Engelmann.)

*2. Männer der Wissenschaft. Eine Sammlung von Lebensbeschreibungen zur Geschichte der wissenschaftlichen Forschung und Praxis, herausgeg. von Dr. Julius Ziehen in Frankfurt a. M.

Heft 7: Albrecht von Graefe, von J. Hirschberg. Leipzig, 1906, W. Weicher.

3. Verwechselungs-Sehproben, entworfen von Dr. A. Roth, Oberstabsarzt. Zwei Tafeln mit einer Text-Beilage.

Für den vorliegenden Zweck sehr brauchbare Anordnung von Snellen's Gabeln (Nr. 18 bis Nr. 6).

*4. Über das Wesen und den Ursprung einiger Hornhaut-Erkrankungen. Eine klinische Studie von Dr. Karl Hoor, o. ö. Prof. der Augenheilkunde in Klausenburg. Stuttgart, F. Enke, 1906.

*5. Handbuch der tierärztlichen Chirurgie und Geburtshilfe, herausgegeben von Prof. Dr. J. Bayer in Wien und Prof. Dr. E. Fröhner in Berlin. V. Band: Tierärztliche Augenheilkunde von Dr. J. Bayer, k. u. k. Hofrat, Prof. und Rektor an der k. k. Tierärztlichen Hochschule in Wien. 2. verb. Aufl., Wien und Leipzig. W. Braumüller, 1906. Mit 279 Abbildungen und 17 Farbendrucktafeln. (536 S.)

---

# Gesellschaftsberichte.

## 1) Ophthalmologische Gesellschaft in Wien.

Sitzung vom 4. April 1906.

v. Reuß stellt eine Patientin vor, bei der seit 4 Monaten eine chronische Schwellung der Tränendrüsen besteht; die Patientin kam im Februar in Behandlung des Vortr. Die Tränendrüsen waren damals deutlich tastbar, hart, wenig empfindlich. Die Patientin wurde mit Einreibung von 25 % Jothionsalbe behandelt, worauf die Schwellung zurückging. Vortr. weist darauf hin, daß die Jothionsalbe ein wenig reizendes, nur leichtes Brennen der Haut verursachendes Medikament ist, das in den Fällen empfohlen werden kann, wo innere Darreichung von Jodpräparaten nicht möglich ist.

Königstein bemerkt, daß auch er das Jothion mit gutem Erfolge angewendet habe, und daß es nur leichtes Brennen auf der Haut verursache.

Lauber teilt mit, daß auf der I. Augenklinik 15—30 % Jothinonlösung in Olivenöl auch in den Bindehautsack eingebracht wurde, nur gelegentlich brennende Schmerzen, dagegen stets intensive Hyperämie der Conjunctival- und Ciliargefäße hervorrief.

Meißner stellt einen 5jährigen Knaben mit einer faustgroßen, aus der Orbita prominierenden, exulcerierten Geschwulst vor, die in den letzten Wochen rapid gewachsen ist. Er hält auf Grund der Betrachtung von Gefrierschnitten die Geschwulst für ein Rundzellensarkom der Orbita. Eine radikale Operation halte er für undurchführbar und beabsichtigt nur die Abtragung der Geschwulst. Es wird ein Präparat des Tumors projiziert.

Salzmann hält die Geschwulst auf Grund des projizierten Präparates für ein Gliom.

Königstein demonstriert einen Patienten, der vor 20 Jahren eine Verletzung des linken Auges erlitten hat; noch gegenwärtig könne man deutlich auf der Iris eine Cilie sehen, die durch die damalige Verletzung in das Auge eingebracht worden ist. Sie verursache nur zeitweilig geringe Reizerscheinungen. Er berichtet ferner über einen Fall, wo eine in der Vorderkammer befindliche Cilie resorbiert wurde, für welchen Vorgang er keine plausible Erklärung besitze. Ferner berichtet er über einen andren Fall, in welchem eine Cilie in der Hornhaut eingeheilt war, wobei sie parallel zur Hornhautoberfläche lag. Vortr. demonstriert ferner einen Fächer mit farbigen Marken zur Aufsuchung centraler Skotome, und die Hess'sche binokuläre Kopflupe.

Sachs demonstriert eine 70jährige Patientin mit spontaner Pulsation einer atypischen, nahe der Makula gelegenen Wirbelvene. Die Patientin, die hochgradig kurzsichtig war, wurde im Jahre 1890 an beiden Augen wegen grauen Stars operiert. Das rechte Auge, das ohne Iridektomie operiert wurde, zeigt eine normale Beschaffenheit des vorderen Abschnittes und besitzt $^6/_{20}$ Sehschärfe mit + 2,0 sph. ⊃ + 4,0 cyl. 80° nasal, was mit Rücksicht auf die schweren Fundusveränderungen ein sehr gutes Sehvermögen darstellt.

Die Papille und die Netzhautgefäße sind normal. Es besteht eine ausgedehnte circumpapilläre Choroidalatrophie. Zwischen der Papille in der Makula zieht ein ganz schmaler Streifen erhaltener Chorioidea durch den chorioidalatrophischen Herd. Temporal von der Macula sind einige mäßig

breite, geschlängelte Venen sichtbar, die gegen einen Punkt konvergieren, der außen und unten von der Fovea liegt. Hier vereinigen sie sich zu einem kurzen, sinuös erweiterten Gefäßstück, das gleich darauf die Sklera durchbohrt. Es handelt sich um eine atypische Wirbelvene, die ziemlich selten vorkommen und sich hauptsächlich in hochgradig kurzsichtigen Augen vorfinden. Diese Vene zeigt in ihrem sinuösen Anteil deutliche pulsatorische Schwankungen, und zwar tritt die Verengerung synchron mit der Herzsystole auf, die Erweiterung in der Herzpause. Die Beobachtung wurde so durchgeführt, daß der Vortr. laut die Systolen der Wirbelvene zählte, während ein zweiter Beobachter die Pulsschläge der Karotis zählte. Es erfolgte das Zählen unisono. Zählte der Beobachter hingegen die Diastolen der Wirbelvenen, so wurden die Karotispulse deutlich vor den Diastolen der Wirbelvene gemeldet. Durch leichte Kompression des Bulbus sistiert die Pulsation, und das Gefäß kollabiert. Stärkerer Druck wurde selbstverständlich nicht angewendet. An den übrigen sichtbaren Gefäßen des Augenhintergrundes sind keine pulsatorischen Schwankungen zu bemerken. Der Vortr. bespricht die in der Literatur niedergelegten Fälle, so den von Thorner, O. Necker, Helfreich und Türk. Außerdem die Theorien über das Zustandekommen des physiologischen Netzhaut-Venenpulses (Donders und Coccius, Memorsky, Jacobi, Leber, Helfreich, Türk).

Die Ansicht des Vortr. über das Zustandekommen des intraokularen Venenpulses ist folgende: die einschießende arterielle Pulswelle spannt die Bulbuswand, dehnt eine etwaige physiologische Exkavation, wenn auch nur spurweise, und übt durch den Glaskörper einen Druck auf das Venen-Endstück aus, durch den das Blut aus diesem gepresst wird. In der darauf folgenden Herzpause wird es zunächst zu einem Nachlassen des auf dem Venen-Ende ruhenden Druckes kommen. Das Blut wird aus den kleinen Venen mit stark vermehrter Geschwindigkeit in die leere Hauptvene strömen, zumal gleichzeitig die durch die Kapillaren in die Venen eindringende Pulswelle fällig wird; dazu kommt noch, daß die ihrer elastischen Ruhelage zustrebende Bulbuswand das Blut gegen das Venen-Endstück ausdrücken hilft, diese aber nicht komprimiert, weil der Blutdruck in der Vene wegen des gesteigerten Abflusses vermehrt ist.

Der beschleunigte Abfluß des Blutes wird zur Folge haben, daß die Venen noch vor dem Ende der Herzpause leer zu werden und sich zu centralisieren beginnen: nach dem Gesagten wird nicht auffallen, daß die Verengerung der Vene vor der Herzsystole einsetzt, und es ist erklärlich, wenn die der rasch erfolgten arteriellen Systole entsprechende Entleerung der Venen langsam, die der langgezogenen Diastole entsprechende Venenfüllung rasch verläuft.

In dem vorgestellten Fall hat die Bulbuswand durch den myopischen Prozeß und wohl auch durch das Alter ihre Elastizität eingebüßt, so daß die pulsatorische Drucksteigerung nicht mehr durch Änderungen der Wandspannung ausgeglichen werden kann. Das Auftreten der, wenn man so sagen darf, kompensatorischen Pulsation an der atypischen Wirbelvene wird dadurch begünstigt, daß der myopische Prozeß, der hauptsächlich den Bulbusabschnitt gedehnt hat, in dem das Gefäß liegt, zu einer Erweiterung des Lumens in dem intraskleral gelegenen Abschnitt der Vene geführt haben dürfte, wodurch eine dauernde Herabsetzung des Blutdruckes in dieser Vene herbeigeführt wird. Dies wird auch dadurch bewiesen, daß leichter Druck auf das Auge genügt, um das Gefäß zu komprimieren. Es läßt sich folgender Schluß

ziehen, nämlich daß die myopische Dehnung des Bulbus im vorgestellten Falle die von Fuchs an normalen Wirbelvenen aufgedeckten, dem Zustandekommen von Puls-Erscheinungen entgegenstehenden anatomischen Verhältnisse derart verändert hat, daß das Auftreten von dem Netzhautpuls analogen Pulsbewegungen an der im Bereich des Staphyloms gelegenen Vene begünstigt wurde.

Meller berichtet über den weiteren Verlauf des in der vorhergehenden Sitzung vorgestellten Falles mit beiderseitigen lymphomatösen Orbitaltumoren (am 14. März). Bis zum 17. März nahmen die Geschwülste an Größe zu und blieben hart. Der Exophthalmus blieb stationär. Das Allgemeinbefinden des Kindes war gut: Appetit, Verdauung, Schlaf tadellos. Therapeutisch wurden minimale Arsendosen und Ichthyolsalbe angewendet. Am 17. März trat unter plötzlichem Beginn von Fieber ein rascher Kräfteverfall ein. Am 18. März war eine deutliche Abnahme der Orbitaltumoren bemerkbar. Am 20. März waren die Lider nur noch wenig vorgewölbt, die Geschwülste auf $^1/_4$ ihrer früheren Größe verringert. Man fühlt deutlich, daß die Tumoren am untern Orbitalrande vom Knochen ausgehen. Die Oberfläche ist grob-uneben, das Ende der Geschwulst nach rückwärts läßt sich nicht feststellen. Auch alle sonstigen Schwellungen der Knochen, Lymphdrüsen und der lymphoiden Gewebe gehen zurück. Am 21. März waren die Geschwülste der Lider vollständig verschwunden. Am 23. März wurde das Kind, das sich in einem elenden Zustande befand, von den Eltern aus dem Spital genommen. Beide Augen erschienen tief in die Orbita zurückgesunken. Am Boden der Orbita war eine kleine Geschwulst tastbar; die untere Übergangsfalte wölbte sich als blaß rötlicher Wulst von ödematösem Aussehen vor. Der am 21. März erhobene Blutbefund ergab:

| | |
|---|---|
| Hämoglobingehalt | 50% |
| Rote Blutkörperchen | 3,500,000 |
| Weiße „ | 4,500 |
| darunter: | |
| große Lymphocyten | 28% |
| mittelgroße „ | 12 „ |
| kleine „ | 54 „ |
| neutrophile polynucleäre Leukocyten | 5 „ . |

Trotz fehlenden Obduktionsbefundes ist der Fall interessant, der Endverlauf typisch, besonders durch das Überwiegen der Lymphocyten (94%) gegenüber den polynukleären neutrophilen Leukocyten (6%). Der Vortr. kommt zu dem Schluß, daß die im Verlaufe von lymphomatösen Prozessen gelegentlich in der Orbita auftretenden Gewebswucherungen nicht als heterotope Bildungen aufzufassen sind. Gehen sie von der Tränendrüse aus, so können sie umschriebene Tumoren bilden; gehen sie von dem adenoiden Gewebe der Bindehaut aus, so können sie ein diffus infiltrierendes Wachstum zeigen. Sie sind immer eine homologe, rein hyperplastische Wucherung. An dieser Auffassung hält Vortr. auch für diejenigen Fälle fest, bei welchen von der Tränendrüse ausgehende Tumoren die Drüsenkapsel durchbrechen und diffus weiter wuchern.

Der Vortr. charakterisiert die Auffassung derjenigen Internisten und pathologischen Anatomen, welche sämtliche Lymphomatosen als eine einheitliche Erkrankung auffassen, und derjenigen, die, wie Sternberg, zwischen lokal begrenzten homologen (hyperplastischen) Gewebswucherungen

und den auf die Umgebung übergreifenden, atypischen, mit Bildung von heterotopen Wucherungen einhergehenden Prozessen einen Unterschied statuieren. Die Letzteren teilt er noch in Leukosarkomatose und Lymphosarkomatose ein. Vortr. wendet sich gegen die von Birch-Hirschfeld angewendete Bezeichnung „disseminierende Lymphomatose der Orbita“.

Die bisher angeführten Fälle ließen sich nach Sternberg in die erste Gruppe einreihen und könnten als nicht heterotope Wucherungen betrachtet werden. In den Fällen von Chorioidal-Infiltration hingegen, die bei Leukämie und Pseudoleukämie aufgetreten waren (Meller, R. Hitschmann, Stock, Roth, Oeller, Bäck) handelt es sich (nach Sternberg) unzweifelhaft um Leukosarkomatose. Die Frage, ob eine solche Chorioidal-Infiltration ophthalmoskopisch festgestellt werden kann, muß verneint werden, da das Pigmentepithel der Netzhaut stets intakt bleibt. Die im Fall Bäck angeführte helle Farbe des Fundus läßt sich wohl auf den verminderten Hämoglobingehalt (28 %) zurückführen, wodurch schon makroskopisch die Farbe des Blutes in den Netzhautkapillaren verändert sein mußte. Über die Entstehung der heterotopen Bildungen ist man noch nicht sicher, doch spricht vieles für die Auffassung der Geschwülste als hämatogener Metastasen. Der vorgestellte Fall ist nach Sternberg als Leukosarkomatose, nach Türk als sublymphämische akute Lymphomatose mit teilweise agressivem Wachstum zu qualifizieren.

Elschnig erwähnt, daß er einen dem Meller'schen ähnlichen Fall im St. Annen-Kinderspitale beobachtet habe, von wo aus die Publikation erfolgen dürfte.

Meller bespricht die bis jetzt publizierten Fälle der Mikulicz'schen Krankheit und analysiert sie im Zusammenhang mit den tumorartigen Schwellungen, die bei allgemeiner Lymphomatose an vielen Stellen des Körpers, so auch (wie bei der Mikulicz'schen Krankheit) an der Tränendrüse sich zeigen. Von der Tatsache ausgehend, daß normalerweise in der Tränendrüse lymphoides Gewebe vorhanden sei, bespricht er die Annahmen, daß es sich um ein wirkliches malignes Neoplasma handelt, oder um eine entzündliche Erkrankung mit Bildung entzündlicher Tumoren. Vortr. kommt dabei zu dem Schluß, daß sich alle Zwischenstufen von isolierter Erkrankung der Tränendrüse zur allgemeinen Lymphomatose mit Bildung multipler Tumoren feststellen lassen. Er demonstriert eine Anzahl Präparate von ihm persönlich untersuchter Fälle, welche die erwähnten Veränderungen zeigen. (Erscheint ausführlich.)

Bloch spricht über abnormes Verhalten der Papillengefäße. Er stellt einen Fall vor, welcher die bisher noch nicht beobachtete Eigentümlichkeit zeigt, daß die Central-Arterie fehlt, und die Netzhaut ausschließlich durch cilioretinale Arterien gespeist wird. Das venöse Blut der unteren Netzhaut wird gleichfalls durch eine retinociliare Vene abgeführt. Dieses abnorme Verhalten muß dadurch erklärt werden, daß durch eine Störung in der Entwicklung des Auges die Central-Arterie nicht oder nur mangelhaft zur Ausbildung kam und bereits kapillar-präformierte cilioretinale Gefäße für dieselbe eintraten. (Gleiches Verhalten beim Katzenauge.) Vortr. stellt sodann eine Frau vor, bei der die Venen der rechten Papille scheinbar dasselbe Verhalten zeigen, wie im ersten Falle die Arterien. In Wirklichkeit kommen sie jedoch in der Tiefe zur Vereinigung, sind also nur scheinbar retinociliar („abirrende“ Äste der Centralvene). (Gleiches Verhalten beim Kaninchen- und Pferdeauge.) Vortr. weist auf dies seltene Vorkommen der retinociliaren

Venen gegenüber den cilioretinalen Arterien hin. Es folgen nun 3 Fälle mit neugebildeten optikociliaren Venen.

Beim ersten besteht beiderseitige neuritische Atrophie des Sehnerven und Chorioretinitis; beim zweiten Glaukom und beim dritten Sehnervenatrophie nach Stauungspapille infolge eines Tumors der Optikusscheiden. In allen 3 Fällen war es links zur Ausbildung einer optikociliaren Vene gekommen, die stark geschlängelt war und an Kaliber die Centralvene übertraf. Diese abnormen Gefäße kamen dadurch zur Ausbildung, daß entweder durch Entzündungsvorgänge (in den beiden ersten Fällen) oder durch Kompression (im 3. Fall) das Lumen der Centralvene verengert wurde, weshalb bereits präformierte optikociliare Gefäße, die stark erweitert wurden, die teilweise Abfuhr des venösen Blutes in die Ciliargefäße übernahmen.

Benedek demonstriert Präparate von einem lebend und einem tot der Orbita entnommenen Muskel (Rectus externus); der lebende Muskel wurde bei einer Enukleation wegen Glaukom von Prof. Schnabel so gewonnen, daß er 1,5 mm hinter dem Sehnervansatze am Bulbus durchschnitten wurde; der Kadavermuskel wurde aus der Leichen-Orbita auf dieselbe Weise entnommen. Die anatomische Untersuchung ergibt gleiche Verhältnisse wie sie Mauch im Graefe'schen Archiv LII, 1, 1905 veröffentlichte; es scheint daher Mauch's Beweis für das Bestehen einer wahren Hypertrophie in seinem Falle hinfällig, da sein Befund durch die Kontraktion des lebend durchschnittenen Muskels allein verständlich gemacht wird. Publikation folgt demnächst.

Sitzung vom 9. Mai 1906.

Friedrich Pineles demonstriert eine 39jährige an Tetanie-Star leidende Postamtsdieners-Gattin, deren Beobachtung er der Liebenswürdigkeit des Herrn Prof. Redlich verdankt. Die Patientin hat in Wien ihren ständigen Aufenthalt, trieb nie Schneiderei und wohnte niemals in der Nähe einer Schneider-, Schuster- oder Tischlerwerkstätte. Sie erkrankte im Februar 1891 (im 5. Monate ihrer ersten Schwangerschaft) an Tetanie. Damals hatte sie nur ganz leichte Krämpfe in den Händen. Die Krämpfe verschwanden bald und zeigten sich in viel heftigerer Weise im Januar 1894, als Patientin sich im 7. Monate ihrer zweiten Schwangerschaft befand. Auch die Beine wurden von den Krämpfen befallen und waren oft längere Zeit ganz steif. Am 19. März 1894 Geburt des zweiten gesunden Kindes. In der Folgezeit Wohlbefinden.

Seit dem Jahre 1896 bekommt Patientin fast jeden Monat, meist 2 bis 3 Tage nach der Menses, tetanische Krämpfe. Die dritte Schwangerschaft im Jahre 1900 wurde durch einen natürlichen Abortus im 3. Monat unterbrochen. Im Jahre 1903 vierte Gravidität. Während der drei Monate der dritten und des ganzen Verlaufes der vierten Gravidität und während der nachfolgenden elfmonatlichen Laktation blieb Patientin frei von Anfällen. Sobald das Kind abgesetzt wurde, traten die Krämpfe von neuem auf und erreichten in den beiden letzten Wintern (1904/5 und 1905/6) eine große Heftigkeit, wobei auch sehr häufig Laryngospasmus beobachtet wurde. Seit 2 Jahren besteht eine Abnahme des Sehvermögens. Die ophthalmologische Untersuchung ergibt folgenden Befund: Doppelseitige Katarakt, die aus radiär gestellten, trüben Speichen besteht; letztere stehen am rechten Auge so dicht, daß man nur wenig rotes Licht bekommt. Im März 1905 Haar- und Fingernägel-Ausfall.

Status praesens: Enorme Über-Erregbarkeit der Nervenstämme auf Druck. Chvostek sehr leicht auslösbar, ebenso Trousseau. Die galvanische Erregbarkeit der Nerven ganz außerordentlich gesteigert (Erb'sches Phänomen). Kehlkopfbefund (Abt. Dozent Hajek): Larynx-Schleimhaut normal; bei der Inspiration leichte spastische Erscheinungen, indem mitunter die Stimmbänder nicht in volle Inspirationsstellung gehen, sondern nur die halbe Exkursion ausführen; bei Auslösung des Würgreflexes tritt ein Spasmus glottidis auf.

Hierauf hält Friedrich Pineles seinen angekündigten Vortrag über: Tetanie-Star, Zucker-Star, Alter-Star. Der Vortragende unternimmt es, die Beziehungen des Stars zu Allgemein-Erkrankungen und Allgemeinzuständen nach dem heutigen Stande unsrer klinischen, pathologischen und physiologischen Kenntnisse darzulegen. Den Ausgangspunkt bildet der Tetanie-Star. Vortr. knüpft an seine Untersuchungen über die idiopathische menschliche Tetanie an. (Deutsches Archiv für klin. Medizin, Band 85, 1906.) In Ermangelung pathologisch-anatomischen Materials schlug er den Weg der physiologischen und vergleichend-klinischen Forschung ein, wobei er die Tetanie epithelkörperloser Tiere mit der strumipriven und idiopathischen menschlichen Tetanie verglich. Hinsichtlich aller nervösen, d. h. das Nervensystem betreffender Symptome konnte er eine auffallende Übereinstimmung konstatieren. Diese kongruierenden Merkmale (das Erb'sche, Chvostek'sche und Trousseau'sche Phänomen, die tetanischen Muskelkrämpfe, die eigentümliche Geburtshelfer-Handstellung, die schlaffen Paresen und spastischen Kontrakturen, die myotonische Reaktion, die epileptischen Anfälle) sprachen für die pathologische Zusammengehörigkeit aller Formen der Tetanie.

Außer diesen nervösen Symptomen fahndete Vortr. noch nach andren Erscheinungen der Tetanie, die häufig in ihrem Gefolge auftreten, und stieß auf zwei Symptomengruppen: auf die trophischen Störungen (Haar- und Nägelausfall) und auf die Star-Bildung. Der Haar- und Nägelausfall ist in seinen klinischen Beziehungen zur Katarakt insoferne von Interesse, als er sehr häufig bei jenen Tetaniekranken aufzutreten pflegt, die an Star leiden. Geht man hinsichtlich des Stars alle verschiedenen Formen der menschlichen Tetanie durch, so findet man vor allem in manchen Beobachtungen von strumipriver Tetanie Starbildung beschrieben, so z. B. in der Beobachtung von Westphal, v. Eiselsberg, J. Hoffmann: wahrscheinlich gehören auch die Beobachtungen von Landsberg und Wagenmann hierher. Das kombinierte Vorkommen von strumipriver Tetanie und Katarakt ist deshalb von großer Bedeutung, weil die Tetania strumipriva die einzige Form der menschlichen Tetanie darstellt, bei der die pathogenische Grundlage — der durch die Operation bedingte Epithelkörper-Ausfall — über alle Zweifel erhaben ist. Weiter kommt bei der Arbeiter-Tetanie und bei der Schwangerschaftstetanie Star vor. Primärarzt Zirm in Olmütz sah innerhalb von 4 Monaten 6 Fälle von Tetanie-Star; darunter 4 Schwangerschafts-Tetanien, die alle Haar- und Nagelausfall hatten. In den verhältnismäßig seltenen Beobachtungen von Magen-Tetanie konnte Vortr. keine Kataraktbildung ausfindig machen. Abgesehen von der Seltenheit dieser Form kommt auch der Umstand in Betracht, daß die von ihr Befallenen meist rasch (Pylorusstenose, Carcinom) erliegen: es hätte demnach der Star keine Möglichkeit sich zu entwickeln. Von Wichtigkeit ist die Tatsache, daß auch bei der Kinder-Tetanie Peters Kataraktbildung nachgewiesen hat. Da für die Auffassung der Tetanie die Starbildung von großer Bedeutung ist, so ist es notwendig, bei jeder Beobachtung von Star, insbesondere bei jedem präsenilen Star, klinisch und anatomisch

nach Tetanie zu fahnden. Ebenso bleibt es zukünftiger ophthalmologischer und pädiatrischer Forschung vorbehalten, festzustellen, wie häufig tetaniekranke Kinder an Star erkranken; jedes tetaniekranke Kind sollte in genauester Weise ophthalmologisch untersucht werden.

Gegen die unmittelbare Zusammengehörigkeit von Tetanie und Star kann der Einwand erhoben werden, daß an Krämpfen leidende Individuen bisweilen an Star erkranken. Man könnte demnach daran denken, daß beim Tetanie-Star nicht die Tetanie, sondern der Krampf als solcher das ausschlaggebende Moment sei, wobei entweder die durch den Krampf bedingte Erschütterung der Linse oder die wiederholten Ciliarmuskelkrämpfe zu Linsentrübungen führten. Man findet diesbezüglich in der Literatur verhältnismäßig wenige Angaben (Logetschnikow, Schmidt-Rimpler u. a.), die meist einer Kritik nicht standhalten. Wenn man berücksichtigt, daß die Literaturangaben ziemlich spärlich sind, daß das kombinierte Vorkommen von Hysterie oder Epilepsie mit Star nichts Auffallendes an sich hat, daß ferner manche dieser Beobachtungen wohl zur Tetanie gehören, und daß Ciliarmuskelkrämpfe bei tetaniekranken Kindern immer, und bei tetaniekranken Erwachsenen häufig fehlen, so sieht man, daß der Einwand nicht stichhaltig ist. — Um der Frage nach den näheren Beziehungen zwischen Star und Tetanie näher zu treten, ist es am besten, von der strumipriven Tetanie auszugehen, die zweifellos einem Wegfall von Blutdrüsengewebe ihre Entstehung verdankt. Schilddrüsen-Erkrankung und Star kommen nur sehr selten kombiniert vor. Vossius wies zwar auf der 30. Versammlung der ophthalmologischen Gesellschaft in Heidelberg auf die Kombination von Star und Struma hin, doch wurde in der Diskussion von Pflüger und Sattler geltend gemacht, daß die Katarakt in exquisiten Kropfgegenden nicht häufiger vorkomme. Pflüger vermißt auch bei den von Kocher operierten Strumakranken die Starbildung. Berücksichtigt man auf der andren Seite das relativ häufige Vorkommen von Tetanie und Star, so kann man sagen, daß in klinischer Beziehung alles dafür spricht, daß der Tetanie-Star dem supponierten „Tetaniegift" seine Entstehung verdankt, und zwar jenem Tetaniegift, das infolge Wegfalls der Epithelkörper-Funktion seine schädlichen Wirkungen im Organismus entfaltet. In vollkommener Übereinstimmung mit diesen Ergebnissen stehen die auf dem diesjährigen Kongreß für innere Medizin in München von J. Erdheim mitgeteilten Versuche an Ratten, die nach Entfernung der Epithelkörper bisweilen auch an Linsentrübungen erkrankten. Wie also einerseits das Vorkommen des Stars bei den verschiedenen Formen der menschlichen Tetanie unsre Ansicht von der pathologischen Zusammengehörigkeit aller Tetanietypen festigt, tritt andrerseits der Star durch diese Beweisführung in den Symptomenkomplex der Tetanie. Der Tetanie-Star ist das Prototyp einer Starform, die zu einer Blutdrüse in innigster Beziehung steht.

Wenn man alle übrigen Formen des Stars durchgeht, so kann man nur noch eine konstitutionelle Starform anführen — den Zucker-Star. Bei ihm ist die direkte Beziehung zur Grundkrankheit, dem Diabetes, über alle Zweifel erhaben. Er findet sich auch bei sehr jugendlichen Diabetikern und zeigt bei ihnen häufig eine Tendenz zur raschen Ausbreitung. Manche Gründe sprechen dafür, daß der menschliche Diabetes wie bei Tieren, Beziehungen zum Pankreas habe. Vor allem jene Stoffwechsel-Untersuchungen, die zeigen, daß pankreaslose Tiere den mit der Nahrung aufgenommenen Zucker vollständig oder größtenteils mit dem Urin ausscheiden, ferner die pathologisch-anatomischen Untersuchungen, die über pathologische Veränderungen in den

Langerhans'schen Zellhaufen bei Diabetikern berichten. Sind auch diese Verhältnisse noch keineswegs geklärt, so muß doch darauf hingewiesen werden, daß außer der Bauchspeicheldrüse noch zwei Blutdrüsen Beziehungen zur Glycosurie und zum Diabetes zeigen: — die Thyreodea und die Nebenniere. Bei Akromegalie und Basedow findet man relativ häufig Diabetes; ebenso zeigen Tiere, denen Schilddrüsen-Extrakt zugeführt wird, bisweilen Glycosurie. Injektion von Nebennieren-Extrakt oder von Adrenalin führt bei Tieren zur Glycosurie. Man stößt also in der Physiologie und Pathologie des Diabetes sehr häufig auf Blutdrüsen: Pankreas, Schilddrüse, Nebenniere.

Im Anschluß an diese beiden Starformen unternimmt der Vortr. einen kleinen Streifzug auf das Gebiet des Alter-Stars, der schon wegen seiner Häufigkeit von großer Wichtigkeit ist. Er hält es für naheliegender, bei der Erklärung der Entstehung dieser Starform nicht die lokalen, mit der Linse zusammenhängenden Faktoren, sondern die den Gesamt-Organismus betreffenden Vorgänge in Berücksichtigung zu ziehen.

Im Alter vollzieht sich eine meist langsam vor sich gehende Veränderung des Gesamtorganismus, die bei den einzelnen Menschen in verschiedener Weise erfolgt. Der eine erreicht ein sehr hohes Alter, ohne irgend welche bedeutsame Funktions-Erscheinungen aufzuweisen, ein andrer bekommt Altersarteriosklerose, ein dritter erkrankt an einem Prostataleiden, ein vierter bietet nur das eigentümliche greisenhafte Aussehen dar. Als typische Erscheinung zeigt das Alter die Abnahme der Funktion der Geschlechtsorgane (Abnahme der Libido und Potenz beim Manne, Involution des Genital-Apparates beim Weibe). Diese Eigenschaft teilt das Alter mit allen Erkrankungen, die Beziehungen zu Blutdrüsen zeigen (Akromegalie, Basedow, Myxödem, Cretinismus, Diabetes). Mit der Schilddrüsen-Insufficienz (Cretinismus, Myxödem) hat das Senium noch mancherlei Merkmale gemeinsam: die Abnahme der Blutbildung, die sich klinisch in dem fahlen, blassen Aussehen äußert, die eigentümliche runzlige, verwitterte Haut, die dem jugendlichen Cretin und dem Greise zukommt. Endlich muß darauf hingewiesen werden, daß die Arteriosklerose am häufigsten eine Alters-Erscheinung ist und mit Vorliebe auch jugendliche Cretins befällt. Wir sehen also im Senium eine Reihe von Erscheinungen, die wir im Verlaufe von Blutdrüsen-Erkrankungen zu beobachten Gelegenheit hatten.

Vortr. hebt am Schlusse noch die Ansichten von Carl Hess und Römer bezüglich der Entstehung des Alter-Stars hervor. Carl Hess (Handbuch von Graefe-Saemisch 2. Aufl., Leipzig 1905) ist der Ansicht, daß die Annahme, derzufolge der Alter-Star auf Störungen des Gesamt-Organismus beruhe, viel mehr für sich habe, als die mechanische Erklärung aus lokalen Ursachen. Insbesondere gelte die für die häufigste Form der Cataracta senilis, dem subcapsulären Rindenstar. Bezüglich des Naphthalin-Stars wies Hess nach, daß die ersten anatomischen Veränderungen in einem Zerfall des Vorderkapsel-Epithels bestehen; in klinischer Beziehung zeigt der subcapsuläre Alter-Star mit dem Naphthalin-Star eine große Übereinstimmung. Deshalb liegt die Annahme nahe, daß manche Form des Alter-Stars durch Schädigung der Epithelien der Vorderkapsel infolge von krankhaften, von außen in die Linse eindringenden Schädlichkeiten hervorgerufen werde. Von ähnlichen Voraussetzungen ausgehend, hat Römer Versuche angestellt, um die unbekannte schädliche Substanz mit den neuen Methoden der Immunitätsforschung nachzuweisen.

Aus den Ausführungen des Vortr. ergibt sich also, daß von den zwei

konstitutionellen Starformen der Tetanie-Star mit Sicherheit dem Ausfall einer Blutdrüse — der Epithelkörperchen — seine Entstehung verdankt, und daß die zweite Starform — der Zucker-Star — innige Beziehungen zu Blutdrüsen (Pankreas, Schilddrüse, Nebennieren) zeigt. Deshalb erscheint es heuristisch gerechtfertigt, auch bezüglich des Stars im Alter, der in nahem Zusammenhang mit den Blutdrüsen steht, bei zukünftigen Forschungen diese Beziehungen zu den Blutdrüsen zu berücksichtigen.

Die ausführliche Mitteilung erfolgt in der Wiener klinischen Wochenschrift.

Sachs meint, mit der Möglichkeit, daß in manchen Fällen die durch die Krämpfe herbeigeführten Erschütterungen der Linse Star erzeugen, wäre wohl noch zu rechnen. Das Vorkommen von Star bei Paramyoclonus, einem Nervenleiden, das seines Wissens mit der Thyreodea und den Epithelkörpern nichts zu tun hat, scheint ihm für diesen Zusammenhang zu sprechen. Die Erschütterungen würden besonders dann für die Linse gefährlich werden, wenn durch maximale Kontraktion des Ciliarmuskels das Aufhängeband soweit entspannt wird, daß die Linse, wie das Hess zuerst nachgewiesen hat, schlottert.

Durch die gleichzeitige Schleuderbewegung, die der Kopf erfährt, konnte es zu Abreißungen von Zonulafasern, Einreißen der Linsenkapsel usw. kommen.

Kaulich sagt, daß, wenn die Erschütterung bei der Kataraktbildung eine Rolle spielen würde, die Kataraktbildung bei gewissen Berufen, z. B. Lokomotivführern, sehr häufig sein müßte, worüber nichts bekannt sei.

Sachs erwidert, daß bei Lokomotivführern das Zusammentreffen von Erschütterungen und Schlottern der Linse infolge von maximaler Ciliarmuskelkontraktion fehle.

Zimmermann fragt den Vortr., welchen Standpunkt er bezüglich der Rhachitis und ihrer Bedeutung für die Bildung des Schichtstars einnehme.

Vortr. erwidert, daß ein Zusammenhang beider wohl nicht zu leugnen sei, daß er sich aber mit der Frage nicht genauer befaßt habe. Ob die Drüsen mit innerer Sekretion bei der zweifellos der Rhachitis eigenen Stoffwechselstörung mitbeteiligt seien, wisse er nicht.

Königstein macht auf die Häufigkeit der Rhachitis bei Kühen in Musterwirtschaften aufmerksam; es sei ihm jedoch nicht bekannt, daß bei diesen Kühen Kataraktbildung vorkomme.

---

2) **Ophthalmolog. society of the United Kingdom.** (British medical Journal. 1906. Februar.)

Sitzung vom 8. Februar 1906.

Lawson und Coats demonstrierten Präparate eines Falles von kongenitalem Staphyloma anterior.

Holmes Spicer stellte einen 48 jährigen Myopen vor, dessen rechtes Auge infolge eines Unfalles erblindet war, während auf dem linken Hornhauttrübung, Irisschlottern und Luxation der völlig getrübten Linse nach hinten bestand. Durch Reklination der Linse wurde ein Sehvermögen von $^{6}/_{60}$ erzielt. Der Fundus zeigte starke myopische Veränderungen.

Ferner zeigte Vortr. einen Fall von oberflächlichen punktförmigen Kalkablagerungen in der Hornhaut, die nach mehreren Attaquen von interstitieller

Keratitis bei einem 16jährigen Mädchen aufgetreten waren, ganz ähnlich der Keratitis punctata, nur oberflächlicher gelegen.

Cooper demonstrierte ein 11jähriges Mädchen mit Elephantiasis neuromatodes des rechten Oberlids in allen seinen Teilen, so daß es nicht gehoben werden konnte. Der Bulbus war phthisisch.

Henderson: 29jährige Frau, bei der seit einigen Wochen unter der Conjunctiva palpebrarum des Oberlids ein etwa $2^1/_2$ cm langer und 1 cm breiter beweglicher Tumor aufgetreten war, der durch einen Conjunctival-Stil mit dem Fornix in Verbindung stand.

Sydney Stephenson: 9jähriger Knabe, der eine doppelte Netzhautablösung zeigte, deren Genese unklar ist. (Trauma, Myopie, Tuberkel.)

Cunningham: 5jähriges Mädchen mit halmondförmigem Linsen-Defekt beiderseits. Kein Iris- oder Aderhaut-Kolobom.

Sitzung vom 8. März 1906.

Parsons und Coats hielten einen Vortrag über orbitale Encephalocele, kombiniert mit Mikrophthalmie. Parsons hatte das Kind bereits, als es 13 Wochen alt war, vorgestellt. Große cystische Massen in der rechten Orbita hatten das mikrophthalmische Auge ganz nach außen gedrängt Dieses selbst zeigte ein Kolobom des Sehnervenaustritts und der Macula. Das Kind wurde operiert und erst die Sektion ließ die richtige Diagnose erkennen, indem die „cystischen Massen“ sich als Gehirnsubstanz erwiesen.

Priestley Smith beschrieb ein neues Skotometer, speziell zur Diagnose des Glaukoms.

Worth sprach über Erblichkeit und Myopie. Unter 687 untersuchten Fällen waren 33 maligne, 654 unkomplizierte. Unter diesen ließ sich in 56 %, unter jenen nur in $24^1/_4$ % Heredität nachweisen. In einer Familie waren alle männlichen Mitglieder kurzsichtig, die weiblichen nicht, während durch sie die Myopie vererbt wurde. Alle gesunden Augen waren blau, die myopischen braun.

In den 374 Fällen mit hereditärer Belastung waren 159 Mal die Eltern, in den übrigen Onkel, Tante oder Großeltern kurzsichtig.

Sitzung vom 3. Mai 1906.

Davidson sprach über die Behandlung des Ulcus rodens mit Radium. Er hält eine häufige Anwendung für überflüssig, da man mit 1—2maliger Applikation gute Wirkungen erziele. (Mehrere Wochen Intervall.)

Pickard beschrieb einen Fall von Implantationscyste bei einem 14jähr. Mädchen, wobei sich ein paar Holzfasern vorfanden. Der 3 mm im Durchmesser zählende, unterhalb der Pupille gelegene Tumor ist wahrscheinlich im Anschluß an ein 10 Jahre vorher stattgehabtes Trauma entstanden.

Treacher Collins und Johnson Taylor beschrieben einen Fall von Orbitalcyste. Bei einem 3 Wochen alten Kinde fand sich an Stelle des linken Auges eine große cystische Geschwulst, deren Untersuchung ergab, daß es sich um den enorm ausgedehnten, degenerierten Augapfel handelte. Die Entstehung hängt offenbar mit der unvollkommenen Involution der primären Augenblase zusammen.

Loeser

### 3) Augenärztliche Gesellschaft zu Chicago.

Sitzung vom 13. März 1906.

Vorsitzender: Dr. G. F. Fiske.

1) Dionin von Dr. Sucker. Bei einem 21jährigen mit Iridocyclitis nach Zündhut-Verletzung bewirkte Dionin-Pulver nicht Erweiterung der Pupille, sondern Verengerung.

2) Trachoma von Dr. Nils Remmen. Er öffnet die Follikel und entleert dieselben und das Blut.

3) Diabetische Netzhaut-Entzündung von Dr. W. E. Camble. Ein Fall von Hirschberg's erster Form. Nettleship hatte 48 Fälle (von 41 bis 79 Jahren): von 38 war der Tod bekannt, 9 im ersten, 11 im zweiten Jahre, 18 zwischen 2 und 8 Jahren nach der Entdeckung der Netzhaut-Entzündung.[1] Somit sei die Prognose besser, als bei albuminurischer Netzhaut-Entzündung.

4) Hyaline Entartung der Bindehaut von Dr. Wilder. Ein 50jähriger hatte schlimme Augen seit 6 Jahren. Die Störung begann mit einer Geschwulst am innern Winkel. Zwei Jahre später begann es im rechten. Nun ist Symblepharon entstanden. Auf dem rechten Auge hat die Geschwulst die Hornhaut fast bedeckt. Sie sieht aus wie Epithelioma und fühlt sich so an. Mikroskopische Untersuchung eines Stückchens zeigt unter dem Epithel-Lager der Bindehaut eine Wucherung der Lymphgefäße, im Bindegewebsnetz sind Lymphgefäße sichtbar, deren Wände verdickt und hyalin entartet.

---

### 4) Wissenschaftliche Zusammenkunft Deutscher Ärzte in New York.
(New Yorker Med. Monatsschr. 1906. Februar.)

Sitzung vom 23. Februar 1906.

Dr. A. Schapringer stellt einen 29jährigen Mann mit vollständiger konjugierter Blicklähmung nach oben, ebenfalls vollständiger konjugierter Blicklähmung nach links und unvollständiger konjugierter Blicklähmung nach rechts vor. Patient steht in der Haut-Abteilung des Deutschen Dispensary wegen Lues in aktiver Behandlung, obwohl die Anamnese in dieser Beziehung lückenhaft ist.

Vortr. erinnert daran, daß konjugierte Blicklähmungen überhaupt, und ganz besonders konjugierte Blicklähmung nach oben äußerst selten zur Beobachtung kommen. Einen Fall von unvollständiger konjugierter Blicklähmung nach oben hat Vortr. in der Sitzung vom 7. März 1904 der New Yorker Deutschen Medizinischen Gesellschaft vorgestellt, welcher einen 30jährigen Mann betraf. (S. Sitzungsbericht in der New Yorker med. Monatsschr., Juni 1904). Außer diesen zwei Fällen des Vortr. ist in New York bisher noch kein weiterer Fall von konjugierter Blicklähmung nach oben in irgend einer ärztlichen Gesellschaft vorgestellt worden. Schapringer.

[1] Ich glaube man muß zwischen einzelnen Fleckchen (weißen und roten, d. h. blutigen) unterscheiden und zwischen der entwickelten Netzhaut-Entzündung. Bei der letzteren ist die Prognose schlechter, als bei ersteren. H.

## Referate, Übersetzungen, Auszüge.

**Die Migräne**, klinischer Vortrag, von E. Mendel in Berlin. (Deutsche med. Wochenschr. 1906. Nr. 20.)

Nach Beschreibung der verschiedenen Symptome des Anfalls, die sich bei jedem Patienten anders äußern, geht Verf. zu den Komplikationen über, die besonders Störungen im Sehapparat hervorrufen.

Hyperästhesie der Netzhaut mit Flimmerskotomen leiten häufig den Anfall ein und begleiten ihn zuweilen während seiner ganzen Dauer. Während des Anfalls wurde in seltenen Fällen völlige Blindheit, öfter Lähmung der äußern Augenmuskeln beobachtet.

Aphasische, psychische Störungen sowie Hysterie können Begleit-Erscheinungen der Migräne sein.

In 80 % konnte bei den Migränekranken erbliche Anlage nachgewiesen werden, die auch die wichtigste Ätiologie bildet.

Therapeutisch spielt die Regulierung der Diät eine Hauptrolle. Refraktions-Anomalien des Auges, Krankheiten der Nase wie des Sexual-Apparats sind zu behandeln. Kaltwasser-Kuren und elektrische Behandlung geben bisweilen günstige Resultate. Von Medikamenten: Arsenik, Chinin und Eisen, besonders auch Nitroglyzerin, bei lang andauernden Anfällen Morphiuminjektion. Fritz Mendel.

---

## Journal-Übersicht.

### I. A. v. Graefe's Archiv f. Ophthalmologie. LXIII. 2.

1) **Klinische und anatomische Untersuchungen zur Pathologie und Therapie des Hydrophthalmus congenitus.** I. Teil: Klinisches, von Dr. Seefelder, Königl. Sächs. Oberarzt. (Aus der Univers.-Augenklinik in Leipzig.)

Auf Grund von 47 Krankengeschichten der Leipziger Klinik und unter Berücksichtigung der Literatur bespricht Verf. zunächst in eingehender Weise die klinischen Verhältnisse.

Die Diagnose kann im Anfangsstadium auf Schwierigkeiten stoßen. Der Haab'sche Rat, bei Keratitis interstitialis stets an Drucksteigerung zu denken und daher die Tension event. in der Narkose oder im Schlaf zu prüfen, verdient alle Beachtung.

Unter den 47 Fällen war das Leiden nur 9 Mal mit Sicherheit als angeboren zu bezeichnen, in den übrigen Fällen wurde der Beginn in einem Lebensalter von 2 Monaten bis 7 Jahren bemerkt, oder es waren überhaupt keine Angaben zu erhalten. Knaben erkranken häufiger als Mädchen, in etwa $1/3$ der Fälle ist das Leiden einseitig. Häufigkeit in Leipzig 0,035 %, in Tübingen 0,079 %. Es ist die Ansicht ausgesprochen worden, daß gebirgige und sumpfige Gegenden besonders viele Kranke liefern.[1]

Meistens besteht Myopie, doch sind hohe Grade nicht häufig. Die

[1] In Tübingen sind, wie mir mitgeteilt wurde, schwere, mehr oder minder aussichtslose Fälle aller Art besonders häufig, weil, abgesehen von dem Rufe der Klinik, zahlreichen Kranken der Zugang durch billige Reise (Militärbillet) und freie Verpflegung erleichtert wird. Diese Verhältnisse könnten die Differenz erklären. (Ref.)

Dehnung der gesamten Sklera bewirkt die Achsenverlängerung. Komplikation mit wirklicher Myopie (Staphylom) ist möglich, perverser Astigmatismus die Regel. Bei 49 von 64 Augen bestand hochgradige Amblyopie oder Amaurose, bei 15 war S = $^6/_{60}$ und mehr. Das Gesichtsfeld war fast immer eingeengt, vorzugsweise unten und innen. Farbensinn gut, Lichtsinn wechselnd.

Netzhautablösung bestand 10 Mal (von 47), davon waren 6 Fälle vielleicht Folge von operativen Eingriffen. Sinken des intraokularen Drucks mit oder ohne gelblichen Reflex aus der Tiefe ist stets verdächtig.

Die Kranken stammten meistens aus Familien, in denen Krankheiten und Todesfälle häufig waren. Von besonderer Bedeutung ist Rachitis. Der Angelucci'sche Symptomenkomplex: Struma, Melancholie, Tachycardie fand sich nie.

Im Frühstadium sind operative Eingriffe wenig gefährlich und einzeln sehr erfolgreich. Ist das Leiden erst weiter fortgeschritten, so wird durch keine Behandlung Erfolg erzielt. In Leipzig wird die Iridektomie und die Punktion der vorderen Kammer geübt. Über Cyklodialyse liegen noch keine ausreichenden Erfahrungen vor. Wenn sich die Notwendigkeit einer Kataraktoperation ergibt, so ist die Linear-Extraktion der Diszision vorzuziehen.

---

2) **Zur Kasuistik der Retinitis punctata albescens**, von Prof. Dr. M. Takayasu in Kanazawa (Japan).

2 Fälle bei einer 34jährigen Frau und einem 10jährigen Knaben. Nichts besonderes. Die Hemeralopie wurde wenigstens zeitweise durch Strychnin-Injektionen günstig beeinflußt.

---

3) **Beitrag zur pathologischen Anatomie des Trachoms**, von Prof. W. Goldzieher und Max Goldzieher in Budapest.

Die Verff. benutzten für ihre Untersuchungen hauptsächlich Gewebsstücke von frisch erkrankten Augen, die möglichst keiner, jedenfalls keiner eingreifenden Behandlung unterzogen waren. Die Stücke wurden aus der Conjunctiva und dem Tarsus des oberen Lides ausgeschnitten. Daneben lieferten einzelne ältere Fälle anatomisches Material.

Wenn der Infektions-Erreger auch nicht bekannt ist, so muß man doch annehmen, daß er zunächst im subepithelialen Gewebe Veränderungen bewirkt. Das Verständnis dieser Veränderungen wird dadurch erschwert, daß über die normale Struktur dieses Gewebes noch keine Klarheit herrscht.

Beim Embryo und beim Neugeborenen ist die Oberfläche der Conjunctiva tarsi vollkommen glatt, von Rinnen oder gar von Gebilden, welche als tubulöse Drüsen angesehen werden könnten, fehlt jede Spur. Unmittelbar unter dem Epithel befindet sich ein Flechtwerk von Fasern, welche aus dem Fasergewebe des Tarsus hervorgehen, und in den Lücken des Geflechtes liegen Gefäße. Man sieht Endothelien und Bindegewebszellen, aber nichts von adenoidem Gewebe.

Bedeutungsvoll ist das schon 1860 von Hyrtl beschriebene, aber anscheinend wenig beachtete, und später von Langer übereinstimmend mit Hyrtl geschilderte Verhalten der Gefäße. Die Arterien gehen vielfach Anastomosen ein und lösen sich nach und nach in immer feinere Zweigchen auf. Dagegen sind die Venenwurzeln dicke, kurze Röhrchen, die bei dieser Anordnung das Zentrum eines kleinen Bezirkes des Kapillarnetzes bilden. Der Eintritt aus dem sehr engen in das weite Lumen bedingt eine Verlang-

samung des Blutstroms. Dadurch wird die Absonderung von Sekret begünstigt, und in der Tat scheinen die anatomischen Verhältnisse diesem Zwecke zu dienen. Im intrauterinen Leben ist die Befeuchtung der Augen überflüssig, nach der Geburt unentbehrlich. Vielfache Reize bewirken eine Erigierung der Gefäßpapillen, und so entstehen Rinnensysteme, Papillarkörper usw. Eine weitere Folge der Reize ist Rundzellen-Infiltration, sei es diffus, sei es umschrieben in Form von „Follikeln". Die subepitheliale Schicht wegen der Rundzellen als adenoide zu bezeichnen ist verfehlt, sie bleibt nur unter allen Umständen in erster Linie die Gefäßschicht.

In dieser Schicht spielt sich, vom anatomischen Standpunkte aus betrachtet, der trachomatöse Prozeß im wesentlichen ab. Enge Beziehungen zu den Gefäßen sind unverkennbar. Die Zellelemente der Adventitia produzieren Lymphocyten und Plasmazellen, die teils diffus angeordnet sind, teils mehr oder minder scharf begrenzte „Granulome" bilden. Im Laufe der weiteren Entwicklung schwinden die Plasmazellen fast ganz. Die diffuse Infiltration findet sich an der Grenze der Conjunctiva bulbi am meisten ausgeprägt. Weshalb sich bald umschriebene Granula bilden, bald diffuse Infiltration eintritt, ist vorläufig nicht zu erklären.

Wenn schließlich die zelligen Elemente zerfallen, so erfolgt gleichzeitig seitens der Fibroblasten der Gefäßwandungen eine Neubildung von Bindegewebe, und damit wird die Vernarbung eingeleitet.

Das Epithel ist bald kaum verändert, bald verdickt. Die Konfiguration seiner Oberfläche ist von dem Proliferationszustande der subepithelialen Schicht abhängig. So kann es kommen, daß auf Schnitten tiefe Epithelschläuche sichtbar werden und unter Umständen bei Schrägschnitten Epithelnester im Gewebe liegen.

In einem Falle von Ectropium senile war die Schwellung der Conjunctiva hauptsächlich durch Hypertrophie der Gefäßschicht und enorme Epithelwucherung bedingt. Bei akuter Conjunctiva gonorrhoica fand sich als am meisten hervortretender Befund eine kolossale Ausdehnung und Füllung der subepithelialen Gefäßpapillen. In beiden Fällen bestand zugleich dichte zellige Infiltration.

- - -

**4) Über Schädigung der Hornhaut durch Einwirkung von Kalk, sowie von löslichen Blei-, Silber-, Kupfer-, Zink-, Alaun- und Quecksilber-Präparaten, nebst therapeutischen Angaben auf Grund von experimentellen klinischen und chemischen Untersuchungen,** von Dr. med. zur Nedden, Privatdozent und I. Assistenzarzt an der Univers.-Augenklinik zu Bonn.

Umfangreiche Untersuchungen, deren Einzelheiten hier nicht wiedergegeben werden können.

Die metallischen Hornhauttrübungen haben eine verschiedene chemische Zusammensetzung. Die wichtigste Rolle spielen die Karbonate und bei frischen Trübungen eiweißähnliche Stoffe, Mucoide, die aber später unter der Einwirkung der Kohlensäure des Gewebes und der Luft in Karbonate übergehen.

Untersuchungen im Reagenzglase und Versuche am toten und lebenden Tierauge ergaben, daß für die Aufhellung von Silbertrübungen in erster Linie Natriumthiosulfat in Betracht kommt, für alle andren metallischen Trübungen das neutrale Ammoniumkarbonat.

Die Versuche am lebenden Auge sind ermutigend. Je früher das Auf-

hellungsmittel zur Anwendung kommt, um so größer ist die Aussicht auf Erfolg.

5) **Über die Theorie der skiaskopischen Schattendrehung bei Astigmatismus**, von Dr. Alfred Borschke in Wien.

Verf. hält gegen Weinhold daran fest, daß das Phänomen der Schattendrehung durch die astigmatische Verziehung des Spiegelloch-Bildes erklärt werden kann. Scheer.

II. Archiv für Augenheilkunde. Band LIV. 1906. Heft 1.

1) **Fünf Fälle von Tuberkulose des Auges unter der Behandlung mit Tuberkulin T. R.**, von Dr. Wolfrum. (Universitäts-Augenklinik Leipzig.)

3 Fälle von Iritis tuberculosa, 2 Fälle von Episkleritis tuberculosa wurden nach dem Verfahren v. Hippel's mit Tuberkulin behandelt. 14 Tage bis 4 Wochen nach Beginn der Behandlung begann die Reaktion, die zu Rückgang der Erscheinungen führte. In einem Falle war eine Exacerbation vorhergegangen. Die längste Beobachtungszeit beträgt ein halbes Jahr. Alle Fälle verliefen günstig und blieben bisher ohne Rückfall.

2) **Experimentelle Untersuchungen über Antikörper gegen Netzhautelemente**, von C. Hess und P. Römer. (Univ.-Augenklinik Würzburg.)

a. Elektive antihämolytische Funktionen des Pigmentepithels und der Retina.

Die hämolytische Wirkung des normalen Serums auf heterogene Blutarten wird durch das Pigmentepithel und die Retina erheblich elektiv beeinflußt. Die Differenzierung geht so weit, daß die Herkunft der Pigmentepithelmassen von den einzelnen Tieren leicht unterschieden werden kann. Pigmentepithel und Retina enthalten demnach Elemente, die chemisch bisher nicht dargestellt sind.

b. Immunisatorisch erzeugte Antikörper gegen Netzhautstäbchen.

Einspritzungen von Rindernetzhautstäbchen-Aufschwemmung in die Bauchhöhle von Meerschweinchen ergaben, daß bei vorbehandelten Tieren die Auflösung der Stäbchen bedeutend rascher vor sich ging, als bei unbeeinflußten. Demnach produziert der tierische Organismus Substanzen, welche unter geeigneten Bedingungen Elemente der Netzhaut in spezifischer Weise schädigen können.

3) **Beobachtungen über einseitige reflektorische Pupillenstarre**, von Dr. Caspar in Mühlheim a. R.

Von 26 000 Patienten in 14 Jahren sah Verf. 7 Fälle von einseitiger reflektorischer Pupillenstarre. Ein Patient hatte Tabes, zwei waren tabes- oder paralyseverdächtig. Sonst bestanden weder pathologische Augensymptome, noch Allgemein-Erscheinungen. 5 Mal bestand Mydriasis, 2 Mal Miosis. Verf. geht zur Erklärung auf die von Heddaeus angenommene Zweiteilung des Ramus iridis n. III. ein.

4) **Ein Fall von symmetrischem angeborenen Mangel der Chorioidea und der Retina außerhalb der Makulargegend**, von Otto Landmann in Toledo (Ohio).

Verf. führt den eigenartigen Befund auf eine Hemmung der Entwicklung der Chorioidea und Retina zurück, herbeigeführt durch embryonale Obliteration der langen und kurzen Arteriae ciliares posteriores mit Ausnahme derjenigen, die den Plexus der Macula versorgen.

5) **Abduzensparese infolge von Menstruations-Störung,** von Dr. Wingenroth in Mannheim.

Zehn Tage nach einer anstrengenden Bergtour traten bei der Patientin die Menses besonders schwach auf, zugleich begann Abduzenslähmung. Es kann sich um Folge der forcierten Herzaktion handeln (Hirnblutung), oder, was Verf. annimmt, um Folgen der Menstruationsstörung. Die Lähmung ging zurück, trat später bei normalen Menses nicht mehr auf.

6) **Über symmetrische Lipomatosis der Oberlider (Blepharochalasis),** von Prof. Dr. Bach in Marburg.

In einem vom Verf. operierten Falle war die Blepharochalasis durch umschriebene zusammenhängende Fettansammlung im Oberlid bedingt.

7) **Ein anatomischer Beitrag zum Wesen der angeborenen Hornhauttrübungen,** von Dr. Seefelder. (Universitäts-Augenklinik Leipzig.)

Verf. konnte in einem Falle, über den er im Archiv f. Augenheilkunde Band 35, Heft 2 berichtet hatte, den anatomischen Befund erheben. Er ergab die Richtigkeit der Annahme, daß die angeborene Hornhauttrübung auf intrauterine Entzündung zurückzuführen sei, da schwere Veränderungen des vorderen Uvealtraktus nachzuweisen waren.

8) **Sitzungsbericht der British Medical Association in Leicester, Juli 1905.** Spiro.

III. Archives d'ophtalmologie. 1906. Februar—April.

1) **Nachruf auf Wecker,** von Abadie.

2) **Halbseitiger Facialiskrampf durch eine tiefe Alkohol-Injektion geheilt,** von Abadie und Dupuy-Dutemps.

Die Krankheit bestand seit 16 Jahren in einem Spasmus sämtlicher Muskeln der linken Gesichtshälfte. Nach einer Injektion von 1 ccm 80% Alkohol mit 1% Stovaïn in die Gegend des Processus styloideus trat unter starkem Schmerz innerhalb $^1/_4$ Stunde eine totale Facialislähmung auf, die innerhalb von 3 Wochen zurückging, ohne daß der Krampf wieder eingetreten wäre. Nur eine leichte Verziehung der Gesichtshälfte ist zurückgeblieben, welche ihren Grund in einer Retraktion der Gewebe haben dürfte, die ihrerseits durch den viele Jahre bestehenden Krampf bedingt worden ist.

3) **Beitrag zur Lehre vom pathologischen Hippus,** von Aurand und Breuil.

Es handelt sich um einen Fall von rhythmischem monolateralem Hippus, der eine Oculomotoriuslähmung begleitete.

4) **Ein neues entoptisches Phänomen,** von Baslini.

Verf. und andre beobachteten an sich nach schnellem Treppensteigen

und beim Blick ins Dunkle, daß ihnen ein heller Fleck erschien, der synchron mit der Diastole der Arterie kam und dann verschwand. Bei ruhiger werdendem Herzschlag verschwand das Phänomen. Verf. erklärt die Erscheinung durch eine Reizung der Netzhautelemente durch den in der Arteria centralis bei forcierter Herzaktion herrschenden erhöhten Druck bezw. Anprall der Blutsäule.

---

5) **Enukleation mit lokaler Anästhesie,** von Terrien.

Ohne im allgemeinen die Allgemeinnarkose bei der Enukleation verwerfen zu wollen, rät Verf. die lokale Anästhesie mehr anzuwenden, namentlich in Fällen von kleinem reizlosem Stumpf. Unmittelbar vor Durchschneidung des Sehnerven gibt er 0,01 Morphium subkutan.

---

6) **Akutes Glaukom nach antiglaukomatöser Iridektomie,** von Opin.

Der erste Fall ist ein Beispiel von chronisch entzündlichem Glaukom, der nach der Iridektomie durch einen neuen Anfall zur Erblindung führte. Im zweiten Fall — Glaucoma simplex — hatte die Iridektomie einen ungünstigen Einfluß.

---

7) **Doppelseitiger chronischer Exophthalmus durch tuberkulöse Sklerose der Augenmuskeln,** von Rochon-Duvigneaud und Onfray.

Die genaue klinische und anatomische Beschreibung dieses ein Unikum darstellenden Falles ist im Original nachzulesen. Der praktische Schluß, der daraus zu ziehen ist, besteht in dem Rat in Fällen von Exophthalmus dunkler Ätiologie das Tuberkulin zu versuchen.

---

8) **Beziehungen zwischen dem Hornhaut- und totalen Astigmatismus,** von Antonelli.

---

9) **Spielt das Ganglion ciliare eine Rolle in der Produktion des Humor aqueus?** von Marc Landolt.

Die Experimente haben ergeben, daß dem Ganglion ciliare ein Einfluß auf die Produktion des Humor aqueus nicht zugesprochen werden kann. Sowohl auf der des Ganglions beraubten, wie auf der andren Seite erfolgte die Regeneration des Humor aqueus im wesentlichen in gleicher Schnelligkeit und Quantität. Die Versuche wurden zum Teil nach intraperitonealer Fluoreszin-Einspritzung vorgenommen. Kleine Differenzen in der Geschwindigkeit der Regeneration können zwanglos durch Nebenverletzung einer wichtigen Arterie bei der Operation erklärt werden, da es sich bei dem ganzen Vorgang um wirkliche Transsudation handelt.

---

10) **Kongenitale Tränensackfistel,** von Caillaud.

Verf. glaubt, daß es sich dabei um den Ausgang einer intrauterinen Dakryocystitis handelt.

---

11) **Cylindrom der Orbita,** von de Lapersonne und Mettey.

---

12) **Klinische und experimentelle Untersuchungen über den Einfluß der Anilinfarben auf die Conjunctiva,** von Vogt.

Die künstlichen Anilinfarben wirken auf die Bindehaut je nach ihrer chemischen Zusammensetzung sehr verschieden. Die Einführung von 5 bis

10 mg einer sauren oder neutralen Farbe hat keine oder nur geringe Entzündung der Bindehaut zur Folge. Denselben geringen Effekt haben die in Wasser unlöslichen Farben.

Bringt man dagegen eine gleiche Menge basischer Farbe in den Bindehautsack, so entsteht eine starke Entzündung, die zur Pantophthalmie führen kann. Die üblen Folgen der Einbringung basischer Farben können verhindert werden durch Auswaschen des Bindehautsackes mit einer 5 $^0/_0$ Tanninlösung. Wasser oder Salzlösungen sind schädlich und schaden mehr, als wenn nichts unternommen würde.

**13) Pupillare Athetose oder Hippus,** von Fromaget. Moll.

IV. Annales d'Oculistique. 1906. Januar—April.

**1) Nachruf auf Rogman,** von Venneman.

**2) Untersuchungen über die Sehschärfe,** von Pergens.

Historische Untersuchungen vom Altertum bis zur Neuzeit, mit vielen Abbildungen.

**3) Epitheliom der Lider,** von Trousseau.

Verf. ist persönlich mehr für einen operativen Eingriff, als für die Radiotherapie eingenommen. Nichtsdestoweniger glaubt er bis zur definitiven Stellungnahme die weitere Entwicklung der Radiotherapie abwarten zu sollen.

**4) Nachruf auf Wecker,** von Valude.

**5) Resultate der Extraktion der durchsichtigen Linse bei starker Myopie,** von de Font-Reaulx.

Die Ansichten des Verf.'s stimmen mit den zurzeit von den meisten Autoren ausgesprochenen überein.

**6) Neuritis optica durch Kältewirkung,** von Bichelonne.

Die bei einem Soldaten nach einer Erkältungsschädlichkeit auftretende Neuritis optica war einseitig. Letzteres wäre durch die Umstände zu erklären, denn der Soldat schlief sehr erhitzt auf dieser Seite auf feuchter Erde.

**7) Sympathische Reizung nach Subluxation der Linse,** von Roure.

**8) Fibromyxom der Augapfelbindehaut,** von Trousseau.

Der gut bewegliche Tumor hatte die Größe einer Olive und bestand aus einem Fibrom mit schleimiger Entartung. Die äußere Schicht war derb und sehr gefäßreich.

**9) Einseitige infektiöse Neuritis optica nach Masern mit Ausgang in Atrophie,** von Vaucresson.

**10) Plötzlicher Verlust des Sehens durch intraoculare Hämorrhagie, und ihre Behandlung,** von Didikas.

Es handelt sich um eine starke Glaskörper-Blutung bei einer Patientin mit Arteriosklerose in der Menopause, unter Einspritzungen von Quecksilber-

cyanür und innerer Jodbehandlung. Die Sehschärfe stieg wieder zur Norm; nichtsdestoweniger ergab die Spiegeluntersuchung eine kleine periphere Netzhautablösung, die sich bei längerer Beobachtung nicht vergrößerte.

11) **Vorläufige Mitteilung über die Natur der Degeneration der Linsenfasern,** von Toufesco.

Man beobachtet beim Alters-Star eine fettige Entartung der Linsenfasern. Letztere zerfallen allmählich in Fibrillen und diese verschwinden endlich, um einer homogenen von Vakuolen erfüllten Masse Platz zu machen. Die Vakuolen sind mit Fetttröpfchen erfüllt. Die Entartung selbst beginnt am Äquator der Linse. Über die Natur der fettigen Degeneration vermag Verf. nicht definitiv zu urteilen. Soviel scheint aber festzustehen, daß Lecithin nicht vorkommt. Dagegen finden sich viel Cholestearinkristalle.

12) **Neue Untersuchungen über den Druck und die Filtration im Auge,** von Leber.

Erwiderung an Uribe y Troncoso.

13) **Kornea mit langer vertikaler Axe bei Spitzkopf,** von Patry.

Die vergrößerte Hornhaut ist zweifellos kongenital. Irgendwelche Residuen von Entzündung oder infantilem Glaukom sind nicht nachzuweisen. Das Zusammentreffen mit einem Spitzkopf dürfte ein zufälliges sein. Moll.

V. Recueil d'Ophtalmologie. 1906. Februar—April.

1) **Autosynoptometer,** von Amaignac.

Der Name soll einen Apparat bezeichnen, durch welchen der Untersuchte selbst sein binokulares Sehen kontrollieren und messen kann. Auch dient er vorteilhaft zur Erkennung von Simulation einseitiger Blindheit.

2) **Operation der traumatischen Katarakt bei einem Einäugigen mit Trichiasis und kongenitaler Aniridie,** von Frenkel.

Die Katarakt wurde durch $^1/_3$ Bogenschnitt entbunden, der Verlauf war normal.

3) **Über die Wichtigkeit sofortiger Augenuntersuchung nach einem Unfall und der Wert besonderer Ärzte hierfür,** von de Micas.

4) **Trübungen der Linsenkapsel nach der Star-Operation,** von Santos-Fernandez.

Vrf. benutzt das Gräfe'sche Messer zur Durchschneidung des Nachstars.

5) **Merkwürdige Erscheinungen bei Strabismus,** von Remy.

6) **Sehnerven bei Tabes und centrales Skotom,** von J. Galezowski und Lobel.

Ein centrales Skotom wird ausnahmsweise bei Tabes beobachtet und zwar in 2—4 $^0/_0$ der Fälle. Es kommt zustande bei Lokalisation der Atrophie im makularen Bündel oder bei einer komplizierenden Neuritis retrobulbaris.

7) **Eine seltene Form von Epitheliom der Augenbrauen-Gegend**, von Lafon.

Der Tumor bestand aus Pflasterzellen mit starker Neigung zu Nekrose und Bindegewebsbildung.

8) **Mechanismus der Projektion beim binokularen Sehen**, von Remy.

Für ein kurzes Referat nicht geeignet. Moll.

VI. Revue générale d'Ophtalmologie. 1906. Januar—April.

1) **Behandlung gewisser infektiöser Bindehaut-Entzündungen mit gelber Salbe**, von Frenkel.

Mit Ausnahme gewisser spezifischer Conjunctivitiden (Blennorrhoe, Diphtheritis), deren Therapie gegeben ist, hilft bei starker Sekretion die gelbe Salbe schnell, wenn Höllensteinlösung im Stich läßt.

2) **Die Bedeckung des Auges bei der Radiotherapie benachbarter Teile**, von van Duyse und de Nobele.

Von allen angegebenen Materialien zum Schutze des Auges bei Anwendung des Radiums haben sich den Verff. Schalen aus sog. Pariser Email weitaus am besten bewährt. Sie sind leicht und für die Strahlen absolut undurchgängig.

3) **Behandlung des Lidepithelioms**, von Rollet.

Bei den am Rande des Unterlids sitzenden Epitheliomen bedient sich Verf. der sog. Schubkastenplastik, d. h. er deckt den Substanzverlust nicht, wie meist üblich, durch seitliche, sondern durch vertikale Lappenverschiebung.

4) **Alypin in der Augenheilkunde**, von Truc.

Das Mittel ist ein gutes Anästhetikum, leicht löslich in Wasser und durch Kochen sterilisierbar. In 2 % Lösung wirkt es subkutan ohne jede Neben-Erscheinung. Als Tropfen in 1—5 % Lösung hat es keine Erweiterung der Lidspalte zur Folge, macht keine Mydriasis oder Akkommodationsbeschränkung oder Schädigung des Epithels.

5) **Stovain bei der Entropion-Operation des Unterlids**, von Santos-Fernandez.

6) **Zwei Fälle von Aderhautsarkom bei Erwachsenen**, von Truc und Vialleton.

Es handelt sich um ein Leuko- und ein Melanosarkom. Moll.

VII. The American Journal of Ophthalmology. 1905. November.

1) **Die Ciliarfortsätze bei der Akkommodation**, von Lewis in Buffalo.

2) **Einige Zufälle und Komplikationen bei der Star-Ausziehung**, von Greene in Dayton (Ohio).

Erfahrungen über 1000 Star-Extraktionen.

Dezember.

1) **Filaria Loa,** von Vail in Cincinnati.

Verf. berichtet über die Frau eines Arztes, bei der zum ersten Male im Jahre 1899 während ihres Aufenthaltes in Afrika eine schmerzhafte Empfindung und Rötung des rechten Auges aufgetreten war. Es wurde damals eine wurmartige Bewegung unter der Bindehaut beobachtet, die nach etwa 2 Stunden am Canthus externus verschwand. Nach 2 Tagen dieselbe Erscheinung am andern Auge. Später zeigten sich diese wurmartigen Bewegungen auch unter der Haut der Oberlider und es gelang dem Gatten mehrfach, durch Inzisionen der Haut die kleinen Würmer zu entfernen, die späterhin noch an zahlreichen andern Körperstellen auftraten und zum Teil entfernt werden konnten. Mit besonderer Vorliebe erschienen die Würmer immer wieder in den Lidern und dem das Auge umgebenden Gewebe. Mehrere solcher Würmer wurden später — der Zustand dauerte unverändert jahrelang fort — auch vom Verf. entfernt, und als Filaria Loa erkannt.

---

2) **Einige Erfahrungen mit Adrenalin,** von Post in St. Louis.

Abgesehen von der schon genügend bekannten Tatsache, daß Adrenalin bezw. Suprarenin infolge der Anämisierung die Resorption und Wirksamkeit andrer Medikamente (Kokaïn, Atropin) erheblich steigert, konnte Verf. mehrfach beobachten, daß nach dem Gebrauch von Adrenalin heftigste Kopfschmerzen eintraten. In einem Falle waren sie so stark, daß Morphium gegeben werden mußte. In mehreren Fällen folgte der Adrenalin-Instillation Mydriasis.

---

3) **Netzhaut-Veränderungen als ein diagnostisches Hilfsmittel bei Gefäßdegenerationen,** von Woodruff in Chicago.

Verf. weist darauf hin, daß oftmals an den Netzhautgefäßen die ersten und einzigen Zeichen beginnender Degeneration des allgemeinen Gefäßsystems gefunden werden, die mit dem Augenspiegel frühzeitig entdeckt und so für die Allgemeinbehandlung der betreffenden Personen wichtige Anhaltspunkte geben könnten. Die hauptsächlichsten hier in Betracht kommenden Veränderungen bestehen in Verengerung der Arterien, Kompression der Venen an den Kreuzungsstellen mit den Arterien und Veränderungen des Durchscheinens und der Reflexstreifen der Gefäße.

---

1906. Januar.

1) **Über die Behandlung frischer Embolien der Netzhaut mit Digital-Massage,** von Würdemann in Milwaukee.

Im Anschluß an zwei frühere Beobachtungen von frischen Netzhautembolien, wo es Verf. gelungen war, durch tiefe Digital-Massage[1] in dem einen Falle eine vollkommene, im andern eine partielle Wiederherstellung des Sehvermögens zu erzielen, berichtet er über drei weitere analoge Fälle. Das Verfahren besteht darin, daß nach Kokaïnisation des Auges etwas Vaseline in den Bindehautsack gebracht wird und dann mit dem tief zwischen Bulbus und Orbitalwand eingeführten Daumen bei geschlossenen Lidern kreisförmige Massagebewegungen um den Bulbus herum gemacht werden. Die Dauer der Prozedur, die anfangs 3 Mal, dann 2 Mal, dann 1 Mal täglich vorgenommen wird, soll 5—10 Minuten betragen.

[1] Das Verfahren stammt von Mauthner.

---

**2) Spontanblutung in den Glaskörper,** von Schneidemann in Philadelphia.

Verf. teilt erstens einen Fall mit, wo bei einer 47jährigen Frau über Nacht eine profuse, das Sehvermögen bis auf Lichtschein herabsetzende Blutung eingetreten war, für die keinerlei Ursache gefunden werden konnte; (Zahnextraktion am Tage vorher?) Ferner berichtet er über einen 21jährigen Patienten, bei dem gleichfalls ohne nachweisbare Ätiologie, Glaskörper- und Netzhautblutungen eintraten, die allerdings schnell resorbiert wurden, während im ersten Falle der Zustand nach $^1/_4$ Jahr noch unverändert fortbestand.

**3) Fälle von Blutungen aus dem Auge,** von Hubbel in Buffalo.

1) Blutung aus der Conjunctiva bei einem Neugeborenen, bei dem es infolge mehrere Tage lang versehentlich fortgesetzter Einträuflungen einer 2 $^0/_0$ Arg. nitr.-Lösung zu einer hochgradigen Schwellung der Conjunctiva und Lider gekommen war.

2) Blutung aus dem Augapfel. Bei einem 65jährigen, an linksseitigem hämorrhagischem Glaukom leidenden Herrn kam es zu einer Ulzeration und Perforation der Kornea, spontaner Linsen-Austreibung und einer profusen Blutung aus dem Augeninnern (Choroidea).

**4) Bericht über einen Fall von Ophthalmia electrica,** von Heckel in Pittsburg.

Bei einem 28jährigen Ingenieur, dessen Augen für etwa 4 Stunden einem intensiven Bogenlicht ausgesetzt waren, kam es zu starker Rötung und Schwellung der Conjunctiven und einer erythematösen Schwellung der Lider und der umgebenden Hautpartien. Ferner ließ sich ein centrales Skotom feststellen ohne ophthalmoskopisch nachweisbaren Befund. Vollkommene Heilung.

Februar.

**1) Vorteile und Nachteile der Brillen im Eisenbahndienst. Anhang über die Ansichten der amerikanischen Augenärzte,** von Black in Milwaukee.

Verf. ist der Meinung, daß der durch Brillen gewährte Schutz für Maschinisten und Heizer einen Vorteil bildet; daß die Nachteile der Brillen im Eisenbahndienst nicht so groß sind, um einen Angestellten, der sie zum Schutz oder zur Korrektion einer früher latenten und erst im späteren Alter manifest werdenden Refraktionsanomalie trägt, dienstuntauglich zu machen; daß das Tragen von Brillen zum Augenschutz die Abnahme der Sehkraft, wie sie bei Maschinisten so oft im Alter von 40—50 Jahren gefunden wird, zu verhindern geeignet ist; daß in Zukunft zur Vermeidung des Brillentragens von Eisenbahnangestellten eine sorgfältige Untersuchung des Refraktionszustandes vor den Diensteintritt stattfinden müsse.

März.

**1) Fixation des M. rect. extern. bei Nystagmus und Paralyse,** von Colburn in Chicago.

Verf. hat sein früher (Ophthalmic Record, August 1904) empfohlenes Verfahren bezüglich der Anlegung der Naht etwas modifiziert und berichtet über einen Fall von Nystagmus und zwei Fälle von Augenmuskel-Lähmung, die durch Fixation des M. rect. ext. erheblich gebessert wurden.

**2) Der Ersatz der Tenotomie durch die Vorlagerung bei der chirur-**

**gischen Behandlung der Muskelgleichgewichtsstörungen**, von Bernstein in Kalamazoo.

Verf. ist unabhängig von Landolt zu denselben Anschauungen gekommen, wie dieser. (Vgl. Graefe-Saemisch, Handbuch d. Augenheilk.)

Loeser.

---

## Vermischtes.

1) Über Brillen und augenähnliche Objekte bei den Eskimos, von Dr. Ed. Pergens (Maeseyck).

Bis jetzt habe ich elf Eskimo-Brillen gesehen, welche nach vier Hauptformen angefertigt waren. Allen gemeinsam ist der Zweck, das Auge vor Kälte, Wind, Schneeblendung zu schützen, und durch eine stenopäische Spalte, seltener ein rundes Loch, das Sehen zu ermöglichen.

Die einfachste Art ist ein vorn abgerundetes Stück Holz, etwa zwei Finger dick; außerhalb der Rundung, außen mit Konvexität von oben nach unten, innen mit entsprechender Konkavität, hat die Brille noch eine geringere Krümmung in horizontaler Richtung, welche ihr erlaubt, sich dem Antlitze anzuschmiegen. Vor den Augen ist die Konkavität stärker ausgehöhlt, und in einzelnen Exemplaren innen geschwärzt (durch Ruß mit Thran an einem Exemplar). Eine horizontale Spalte, etwa 2 mm breit und meistens 4 cm lang, vor jedem Auge, ermöglicht das Sehen. Das Übrige der vordern Fläche ist ohne sonstige Bearbeitung. Hinten unten ist in der Mitte eine kleine Exkavation anwesend, um den obern Teil der Nase zu umschließen. Beiderseits an der Extremität ist ein Loch zur Einführung von Schnuren zur Befestigung der Brille; die Schnuren werden hinter dem Kopfe geknotet. Diese Form ist die häufigste; ein Exemplar des British Museum in London ist etwas breiter, in vertikaler Richtung wenig gekrümmt; die Löcher für die Schnuren befinden sich seitlich oben. Das British Museum enthält auch eine Luxus-Brille dieser Art; das Holz ist vorn in vertikaler Richtung nicht gekrümmt; die Biegung zur Anschmiegung an das Antlitz ist vorhanden. Das Holz ist etwa 4,5 cm breit und von dunkelbrauner Farbe, während die andern Brillen die Farbe von Buchenholz besaßen; am Luxus-Exemplar ist ein knöcherner Streifen angebracht, welcher der Peripherie parallel, etwa 4 mm von dieser entfernt, verläuft und mit kleinen Stiftchen im Holz befestigt ist; die Spalte ist horizontal wie bei der einfachsten Form. Die Brillen aus einem Stück Holz mit horizontalen Spalten sind wohl die häufigsten, da von den elf Exemplaren acht dieser Form angehören.

Die zweite Form ist aus einem Stück Knochen hergestellt, hat die Gestalt der vulgären Art der vorigen Kategorie, aber statt einem horizontalen Spalt ist vor jedem Auge ein abgerundetes Loch angebracht von etwa 6 mm Durchmesser; es war nur ein Exemplar davon im British Museum vorhanden.

Die dritte Form ist ebenfalls aus einem Stück Knochen angefertigt, aber mit einem horizontalen Spalt vor jedem Auge. Einige Einkerbungen, horizontale Striche, und eine Müller-Lyer'sche Figur (>—<) dienen zur Verzierung.

Die vierte Form ist aus Holz angefertigt und besteht aus zwei Hälften; jede Hälfte nähert sich der ovalen Form, ist vorn konvex, muschelartig, hinten ausgehöhlt; sie umschließt vorn die Orbita mit deren Inhalt; ein horizontaler Spalt erlaubt das Sehen; an der temporalen Seite ist ein Loch

für die Schnur vorhanden; an dem nasalen Ende hat jede Schale zwei kleine Löcher, jede zur Durchführung einer kleinen Kordel, welche so die eine Brillenhälfte mit der andern verbindet. Eine ähnliche Form, innen geschwärzt, sah Oppenheimer, Theorie und Praxis der Augengläser, 1904, S. 125. Im British Museum war nur ein Exemplar vorhanden.

Von welchen Eskimo-Stämmen die verschiedenen Formen herrühren, ist nicht mit Sicherheit zu sagen; nur für einen Teil der einfachsten Form kann ich die Bevölkerung der Ungava Bay (bei der Hudson Street) angeben.

Eigentümliche augenähnliche Bildungen werden von den Eskimos im unteren Westen des Colville River, Alaska, getragen. Diese Bildungen machen auf den ersten Anblick den Eindruck von Kunst-Augen, wie diese aus ägyptischen Gräbern herstammen. Eine ovale, weiße „Scheibe", aus irgendeinem großen Tierzahn geschnitten, trägt in der Mitte ein rundes, stark gekrümmtes, konvexes Stück Glas, durchsichtig und von blauer Farbe. Diese macht den Eindruck einer Cornea. Diese Bildungen werden dort in die untere Lippe eingesetzt und zwar in eine Spalte, welche etwa in der Mitte zwischen Lippensaum und Unterkiefer eingeschnitten wird; dieses wird symmetrisch an beiden Seiten vorgenommen. Ein solcher Eskimo macht demnach den Eindruck vier Augen zu haben. Ich sah aus derselben Gegend noch ein ähnliches Gebilde, ganz aus einem Stück grauen Stein geschnitten.

2) Die diesjährige Heidelberger Ophthalmologen-Versammlung war sehr besucht, anregend und angeregt.

Die Rede, welche Prof. Hering nach Überreichung der v. Graefe-Medaille hielt, war durch philosophischen Gehalt und schöne Form ausgezeichnet.

3) Dr. Albert Rufus Baker M. D., Cleveland Ohio, veröffentlicht im Maiheft 1906 des Ophthalmic Record eine Arbeit „Elektro-Magnet und Röntgen-Strahlen", deren Schluß-Folgerungen so beginnen:

I. Ich glaube mit Hirschberg, daß nur frühzeitige Entfernung des Eisensplitters .... Blindheit verhütet, wenn der Splitter in Netzhaut oder Glaskörper sitzt.

Wenn er aber dann hinzufügt:

III. Ich habe mir nie ein Sideroskop verschaffen können, das befriedigend arbeitet, und seit Anwendung der Röntgen-Strahlen es gänzlich aufgegeben; so erwidere ich: Es ist klar, der Ozean trennt; aber der Ozean kann auch vereinigen. (Vgl. übrigens meine dritte Amerika-Fahrt, 1905.) H.

---

## Bibliographie.

1) Über wechselnde Pupillenweite und wechselnde Pupillengleichheit bei Geisteskrankheiten, von Dr. W. Albrand, Assistent der Irrenanstalt Sachsenberg. (Wiener klin. Rundschau. 1906. Nr. 7.) Bei Paralytikern gibt es Perioden, wo die Pupillen einen mehr konstanten Befund darbieten, während sie zu gewissen Zeiten einen täglichen, selbst stündlichen Wechsel, was Weite, Form und Ungleichheit anbelangt, zeigen. Ein nachweisbarer Zusammenhang mit den fortschreitenden Störungen der psychischen Funktionen und dem sonstigen Allgemeinzustand ist nicht vorhanden. Es scheint sich um neurotonische Pupillen-Veränderungen zu handeln. Ein Wechsel der Pupillendifferenz macht sich bei Paralytikern namentlich beim Erwachen aus dem Schlafe bemerkbar. Ein in stärkerem Grade un-

gleichmäßiges Verhalten der Pupillen beim Erwachen läßt sich auch bei Epileptikern beobachten.

2) Eine einfache Dunkelkammer (Zeltkammer) zur Untersuchung der Augen, von Prof. Dr. W. Czermak in Prag. (Prager med. Wochenschrift. 1906. Nr. 13.) Die vom Verf. angegebene Dunkelkammer ist leicht zusammenzustellen und läßt sich ebenso rasch beseitigen. Sie ist sowohl für die Ordinationsräume einer Klinik, als auch für solche einer Privatwohnung sehr zweckmäßig.

3) Bemerkungen zur Behandlung des Morbus Basedowii, von Dr. J. A. Hirschl, Assistent an der psycho-neurologischen Klinik in Wien. (Wiener klin. Wochenschrift. 1906. Nr. 11.) Günstige Wirkung der Bestrahlung der Struma mittels Röntgenstrahlen auf das Körpergewicht, auf die Pulsfrequenz, auf die psychischen Beschwerden und auf die alimentäre Glykosurie, — Halsumfang, Exophthalmus und Zittern vorläufig nicht beeinflußt.

4) Zur Antithyreoidin-Behandlung der Basedow'schen Krankheit, von Dr. E. Stransky, Assistent der psychiatrischen Klinik in Wien. (Wiener med. Presse. 1906. Nr. 10 u. 11.) Das Möbius'sche Serum beeinflußt fast jede der zum Basedow gehörenden Funktionsstörungen günstig; es tritt nicht allein subjektive, sondern auch objektive Besserung ein.

5) Verbesserung an E. Berger's binokularer Lupe, von Doz. Dr. H. Ulbrich, Assistent an der Klinik des Prof. Czermak in Prag. (Prager med. Wochenschrift. 1906. Nr. 21.) Die Verbesserung besteht in breiten Ausschnitten an der unteren Wand der Dunkelkammer, die es ermöglichen, auch die Umgebung des fixierten Objektes zu übersehen.

6) Die Trachomprophylaxe im IV. Korps in den Jahren 1888 bis 1894, von Prof. Dr. K. Hoor in Klausenburg. (Der Militärarzt. 1906. Nr. 7—8.) Die Trachomprophylaxe bestand in der Einreihung und Abgabe von sämtlichen trachomkranken Wehrpflichtigen und Behandlung derselben in Militärspitälern. Das Verfahren ergab in den Jahren 1891—1893 etwa 90% Heilerfolge bei einer durchschnittlichen Behandlungsdauer von 100 Tagen.

7) Ein seltener Fall von Keratitis gummosa, von Regimentsarzt Dr. Josef Pollak. Böhmische Augenklinik des Prof. Deyl in Prag. (Wiener med. Wochenschrift. 1906. Nr. 16.) Die Diagnose der Keratitis gummosa wurde in dem Falle (24jähriger Mann) gestützt durch die Sicherstellung einer vor 4 Jahren stattgefundenen Infektion, durch den relativ kurzen Verlauf der Erkrankung, durch das Ausbleiben von Veränderungen am Augengrunde, trotz 2maligem Auftreten der Augenaffektion.

8) Die Therapie der Basedow'schen Krankheit, von Prof. Dr. H. Schlesinger. (Wiener klin. Rundschau. 1906. Nr. 17.) Wesentlichste Grundsätze bei der heute gebräuchlichen Behandlung des Morbus Basedowii.

9) Zwei Fälle von Blitzkatarakt, von Dr. E. Guzmann. Klinik des Hofrats Prof. Fuchs in Wien. (Wiener klin. Wochenschrift. 1906. Nr. 16.) In einem dieser Fälle (42 Jahre alte Frau) war eine doppelseitige Katarakt und zwar keine Totalkatarakt vorhanden; des langen Zeitraums wegen, der seit dem Unfalle verstrichen war, konnte die Katarakt als stationär angenommen werden. Im zweiten Falle (19jähriges Mädchen) zeigte das rechte Auge nur eine geringe Linsentrübung, dagegen bestand am linken Auge eine Totalkatarakta. Bei der Operation konnte nachgewiesen werden, daß die Linsenkapsel durch die Blitzeinwirkung zur Berstung gekommen

war. Außerdem wurde Sehnervenatrophie konstatiert. Zeichen von traumatischer Hysterie waren nicht vorhanden.

10) Zur Pathologie der Sklerodermie und des Morbus Basedowii, von Dr. F. Kornfeld. (Wiener med. Presse. 1906. Nr. 14 u. 15.) Das plötzliche Auftreten ursächlich unklarer, anscheinend grundloser, weit verbreiteter Ödeme, die schließlich in Sklerodermie übergehen, läßt vermuten, daß den Fällen dieser Art eine Stoffwechselstörung zugrunde liegt, die in die Schilddrüse und in ihre schützende Bedeutung für die Hautfunktion und Ernährung verlegt werden muß.

11) Schule und Kurzsichtigkeit, von Hofrat Prof. Schnabel in Wien. (Wiener med. Presse. 1906. Nr. 14.) Die hohen Grade von Myopie entstehen weder in der Schule, noch wachsen sie durch allmähliche Steigerung aus den Myopien hervor, die tatsächlich während der Jahre des Schulbesuches erworben werden. Solche Augen sind fast ausnahmslos mit einer schweren Anomalie der Augapfelwand, dem Staphyloma post. Scarpae behaftet, und dieses ist eine überaus reiche Quelle von Gefahren für Bau und Leistung der Netzhaut. Nicht die hochgradige Myopie ist perniziös, sondern das Staphyloma post., das außer der Myopie die sichere Anwartschaft auf höchstgradige Schädigung der Netzhautleistung in sich schließt, und das sein Zerstörungswerk ebenso gründlich und ebenso häufig an der Netzhaut der Handarbeiter vollbringt, wie an der, der Augenarbeiter. Auch die Myopien mittlerer Stufe (kleiner als 10 D, größer als 6 D) entstehen nicht oder nur sehr selten durch Augenarbeit; auch bei ihnen finden sich häufig Staphylomata post. Netzhautveränderungen und herabgesetzte Sehschärfe. Auf dieser Stufe begegnen sich die höchsten Grade von Myopie gesunder Augen mit den niedrigsten Graden von Myopie durch Staphyloma post. Aber auch Myopien geringeren und mittleren Grades (nicht größer als 6 D) bestehen nicht selten schon in der Lebensperiode, die dem Beginne der Augenarbeit vorangeht, doch tritt bei dieser Kategorie schon der hervorragende Einfluß der Augenarbeit auf die Entstehung der Myopie deutlich zu tage; es sind dies gesunde, normal geformte Augen. Die Myopien der höchsten Stufe gehen nicht aus den durch Augenarbeit erwirkten Myopien hervor, während die durch Einfluß der Augenarbeit entstandenen Myopien nicht zu Myopien der höchsten Stufe werden. Die Schule ist ganz unschuldig an dem Unglücke, das durch das Staphyloma post. über die Augen hereinbricht, sie macht nicht ein Auge krank, aber sehr viele myopisch; sie entläßt viel mehr Kurzsichtige als sie aufgenommen hat, aber nur eben so viele Staphylomata post., als eingetreten sind. Schenkl.

12) Differentialdiagnose und Behandlung der Conjunctivitis, Keratitis, Iritis und des Glaukom, von Dr. Wuillomenet. (Annales de la Policlinique de Paris. Januar 1906.) Fritz Mendel.

13) Westnik Ofthalmologii. Juli—August 1906. — Ginsburg. Ulcus durum palpebr. inf. — Karass. Psoriasis conjunctivae. — (Fräul.) Eleonslaya. Ein Fall von Tuberculosis conjunctivae. — Zwiehack. Ein Fall von Gumma conj. sclerae. — Kadinsky. Zwei Fälle von Epitarsus. — Segal. Ophthalmologische Beobachtungen. — Referate. — Ophthalmologische Chronik.

---

Um Einsendung von Separatabdrücken wird gebeten (Berlin NW. 26 Schiffbauerdamm)

Verlag von Veit & Comp. in Leipzig. — Druck von Metzger & Wittig in Leipzig.

# Centralblatt

## für praktische

# AUGENHEILKUNDE.

Herausgegeben von

**Prof. Dr. J. Hirschberg, Geh. Med.-Rat, in Berlin.**



Monatlich ein Heft. Preis des Jahrganges 12 Mark. Zu beziehen durch alle Buchhandlungen des In- und Auslandes und die Postanstalten des Deutschen Reiches.

**1906. Dreißigster Jahrgang. September.**



## Herrmann Cohn,

geboren zu Breslau am 4. Juni 1838,
gestorben ebendaselbst am 11. September 1906.

## Wilhelm Czermak,

geboren zu Brünn am 12. Oktober 1856,
gestorben zu Lans bei Innsbruck am 9. September 1906.

HIRSCHBERG'schen Magneten in die Perforationsstelle ein, jedoch mit negativem Erfolge.

Am 7. Oktober machte ich nochmals einen vergeblichen Extraktionsversuch. Ich vernähte sodann die Lid- und Skleralwunde und sah den Patienten, der von seiner Kasse in andre Klinik geschickt wurde, erst am 14. Januar 1900 wieder. Es handelte sich um Feststellung der Rente. Der Augenhintergrund war jetzt deutlich zu sehen. Es befand sich (umgekehrtes Bild) 4 bis 5 Pupillenbreiten nach innen von der Papille eine etwa papillengroße weiße Stelle mit pigmentierten Rändern. Von dieser Stelle aus ragte weit in den Glaskörper eine graue Masse hinein. Von der weißen Stelle verlief horizontal ein schmaler, weißlicher Streifen bis weit in die Peripherie hinein. Der Streifen war an einzelnen Stellen von Pigment umgeben. Von dem Streifen ragte stellenweise ein zartes, membranartiges Gewebe gleichfalls in den Glaskörper hinein, aber nicht so weit, als die graue strangartige Masse. Ein Eisensplitter war im Augenhintergrunde nirgends zu sehen. Die Sehschärfe betrug links $^5/_{35}$, mit — Cyl. 1,0 A. ob. E. 30° nach innen von d. V. $^5/_{20}$, rechts $^5/_{15}$ und mit — Cyl. 1,0 A. o. ⊃ — 0,75 $^5/_{7,5}$."

Den ganz gegenstandslosen Streit, ob Sideroskop, ob Röntgen, — oder wie ich will, beide, — will ich an diesem Fall nicht erörtern; sondern nur kurz das folgende hervorheben.

1) Das Sideroskop allein hätte hier nicht die Entscheidung gebracht, wenigstens nicht so leicht, da wahrscheinlich an allen Punkten des Augapfels maximaler Ausschlag zu beobachten gewesen wäre.

Nur mit Zuhilfenahme besondrer Kunstgriffe, z. B. durch genügende Entfernung des Augapfels von der Glasröhre des Sideroskops, hätte man vielleicht finden können, daß der maximale Ausschlag am Schläfenrande der Orbita haftet.

2) Dagegen würden so gute Röntgen-Bilder, wie ich sie schließlich in Berlin erhalten habe, wie sie aber doch nicht in jeder kleinen Provinzial-Stadt zu haben sind, vielleicht von vorn herein die Diagnose gesichert haben.

Bei mir gelangte der 34jährige Schlosser am 2. Mai 1906 zur Aufnahme und erklärte:

1) daß er Tags nach dem ersten Magnet-Versuch einen andren Augenarzt in einer benachbarten Stadt aufsuchte, der nichts unternahm; 2 Jahre später einen dritten, der mit dem Riesen-Magneten einen vergeblichen Versuch machte;

2) daß die Sehkraft des verletzten Auges gleich gesunken sei, aber noch weit mehr in den letzten 3 Monaten;

3) daß er von dem im Auge zurückgebliebenen Splitter zeitweise unerträgliche Schmerzen erleide, von denen er um jeden Preis befreit sein wollte.

Das letzte kam mir sonderbar vor. Denn wenn auch das verletzte

linke Auge nur Handbewegungen wahrnahm und (Fig. 1) neben der Narbe (*N*) einer durchbohrenden Verletzung eine ausgedehnte Netzhaut-Ablösung (*A*) zeigte, so war der Augapfel doch vollkommen reizlos und frei von jeder Spur einer Verrostung.

Eine zarte, aber ausgedehnte, wagerechte Narbe durch Binde- und Lederhaut ist in dem Schläfenteil des Augapfels sichtbar.

Dabei besteht maximaler Ausschlag des Sideroskops auf jeder Stelle des Augapfels.

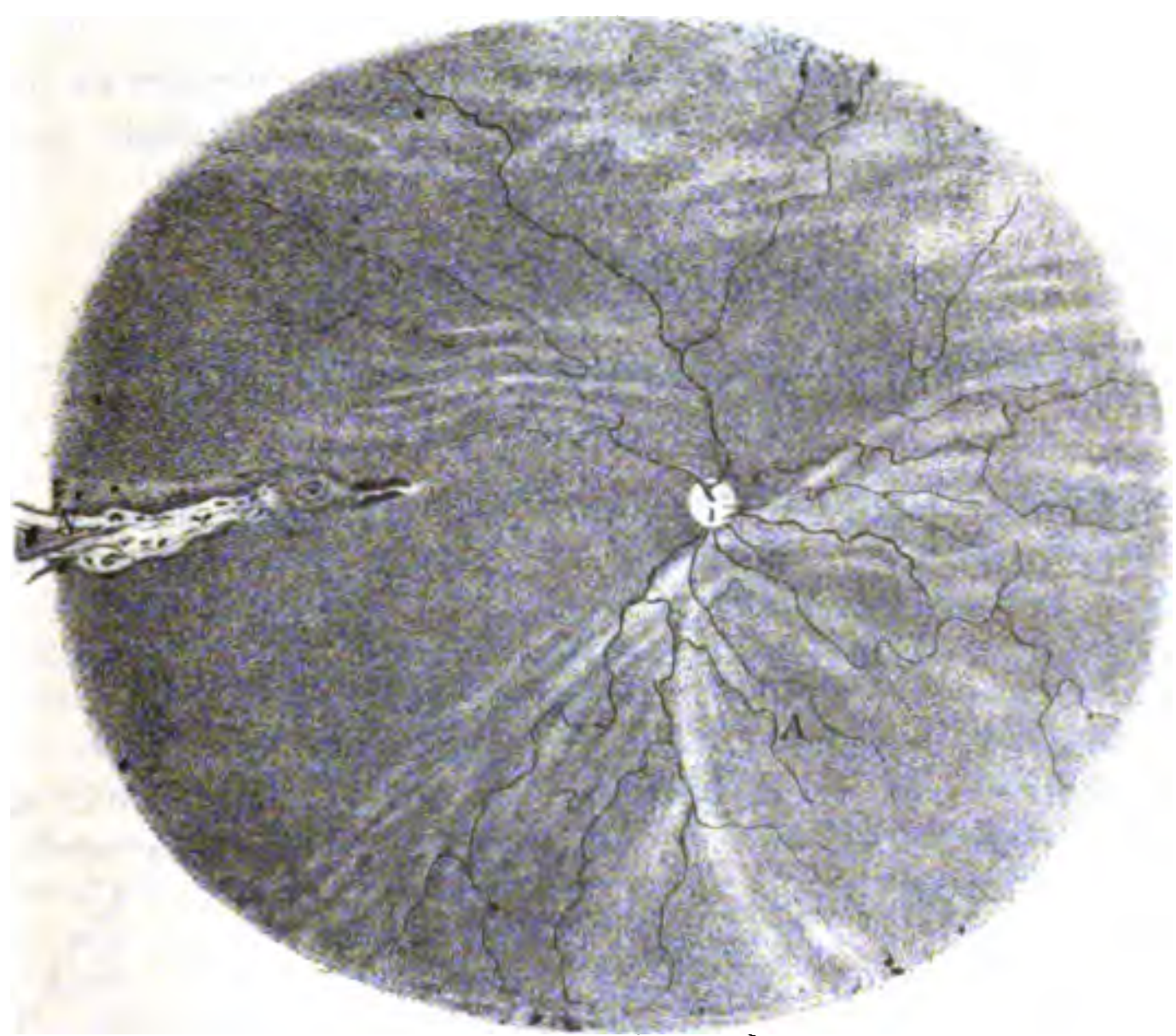


Fig. 1.

Des Rätsels Lösung bewirkten die Röntgen-Bilder, für die ich Herrn Prof. GRUNMACH, Direktor des Königl. Univ.-Instituts für Röntgen-Strahlen, zu ganz besonderem Danke verpflichtet bin und die zu den schönsten und klarsten Bildern der Art gehören, welche ich überhaupt gesehen. Es ist mir unmöglich, dieselben mit allen Einzelheiten ganz genau wiederzugeben. Für unsre Zwecke genügen die Skizzen der durchgepausten Hauptlinien.

Fig. 2 gibt das Röntgen-Bild, das gewonnen ward, wenn die Platte parallel zur Gesichtslinie; Fig. 3, wenn sie senkrecht gegen die Gesichtslinie. Aus beiden Bildern folgt, daß ein großer Splitter am Schläfenrand der knöchernen Orbita haftet.[1]

Am 13. Juni 1906 vollführte ich die Operation. Auf dem Schläfenrand der Orbita wird eingeschnitten und die Weichteile vom Knochen gelöst, bis in die Tiefe. Blutung gering.

Die Einführung des Hand-Magneten mit großem, kegelförmigem End-

[1] Fig. 2 ist auf $^3/_4$, Fig. 3 auf $^1/_2$ reduziert.

stück, ja die Anwendung des Riesen-Magneten fördert den Splitter nicht, obwohl sie Empfindung verursacht. Schließlich wird der Splitter mit einer




Fig. 2.

Fig. 3.

Klemme von PÉAN gefaßt und mit der Schere herausgeschnitten. Der Splitter ist groß und von einer Bindegeweb-Schicht so fest umwachsen wie ein Apfel von seiner Schale. (Nach Abbrennen dieser Kapsel wiegt er 250 mg.) Jodoform-Bäuschchen wurden eingelegt. Es erfolgte einige Schwellung der Augapfel-Bindehaut, aber dann gute Heilung.

Der Schmerz des Kranken war wie fortgeblasen und ist nicht wiedergekehrt. Am 6. Juli 1906 wurde der Kranke entlassen. Wir haben auch ein Röntgen-Bild vom Zustand nach der Heilung. Daß dann die Sideroskopie negativ ausfiel, will ich bloß der Vollständigkeit halber anführen, um daran zu erinnern, daß man diese Untersuchung einige Zeit nach jeder gelungenen Ausziehung eines Eisensplitters wiederholen soll.

---

# Klinische Beobachtungen.

## Drei Fälle von Augen-Verletzung durch Tennis-Ball.

Von J. Hirschberg.

„Kontusionen (des Augapfels) werden durch stumpfe, rundliche Gegenstände verursacht, insbesondere . . . durch Wurf . . . mit Bällen.“ „Als Ursache der Aderhautruptur sind alle Kontusionen, welche den Bulbus oder dessen Hüllen mit großer Gewalt treffen, zu nennen, wobei der Angriff gerade von vornher zum Zustandekommen dieser Verletzung am günstigsten ist.“

Diese beiden allgemeinen Sätze aus E. Prauns trefflichem Buch von den Augen-Verletzungen (1899, S. 19 u. 291) mögen als Einleitung dienen für die Besprechung einer besondren Art von Augen-Verletzung, die in der Literatur, wie es scheint, noch wenig Beachtung gefunden, aber in der Privat-Praxis, wenn auch nicht sehr häufig, so doch regelmäßig beobachtet wird, seitdem das englische Ball-Spiel — teils an sich, durch die notwendige Körperbewegung und die entfaltete Geschicklichkeit, teils wegen der damit verbundenen Anziehungen, — die Jugend unsrer höheren Klassen so sehr bezaubert.

Ich muß es mir versagen, eine förmliche Statistik der Lawntennis-Verletzungen des Auges aus meinen Privat-Journalen auszuziehen, zumal ja die Fälle von leichter Abschilferung oder Quetschung der Hornhaut, von Blutung in die Vorderkammer, die rasch sich wieder auflöst, nicht sonderlich wichtig zu sein scheinen. Dagegen möchte ich drei Fälle von Aderhaut-Zerreißung durch Tennis-Ball kurz erörtern.

I. Am 5. Oktober 1903 kam eine 23jährige Schriftstellerin. Ende Juni d. J. war ihr beim Tennis-Spiel ein Gummi-Ball aus geringer Entfernung mit voller Wucht in's rechte Auge geschleudert worden. Danach trat heftiger Schmerz ein, der aber nur 5 Minuten lang anhielt. Am nächsten Tage war ein Blut-Erguß unter die Augapfel-Bindehaut eingetreten, sie sah mit dem verletzten Auge alles in Wellen-Linien. Die Pupille war oval. Sie begab sich in Behandlung und verspürte Besserung.

Das verletzte Auge sieht wohl wieder grade Umrisse, sieht aber schlechter, als vor dem Unfall; schwarze Stellen unterbrechen die Mitte des Sehfeldes, oder vielmehr erscheint in der Mitte des betrachteten Gegenstandes eine leere Stelle.

Während das linke Auge (mit $S = {}^5/_4$) völlig normal ist, hat das rechte nur $S = {}^5/_{15}$, vermag gewöhnlichen Druck (Sn 3′) nur mit Mühe in der Nähe (20 cm) zu entziffern; das Gesichtsfeld ist soweit normal, doch besteht genau im Fixier-Punkt eine mit sehr kleinem Seh-Gegenstand nachweisbare Verdunkelung. Der Augenspiegel zeigt einen Aderhaut-Riß. Ungefähr gleichlaufend mit dem Rande der Sehnerven-Scheibe zieht fast durch den Mittelpunkt der Netzhaut ein schläfenwärts konvexer, ganz schmaler, hellgrauer Streifen, der in der Mitte, nahezu dem Fixier-Punkt entsprechend, eine leichte, blaugraue Anschwellung zeigt und, davon nasenwärts, wie den Anfang des Halbmessers zu jener Kreislinie, einen kurzen rosafarbenen Streifen.

Ich verordnete Schonung der Augen und den innerlichen Gebrauch von Bromnatrium. Ganz langsam trat Besserung der Sehschärfe ein, — ob durch Auflösung krankhafter Stoffe, Wiederherstellung der gestörten Gewebe, oder durch Übung der benachbarten Teile der Netzhaut, will ich dahingestellt sein lassen.

Die allmähliche Besserung der Sehkraft ist in beifolgender Figur verzeichnet.

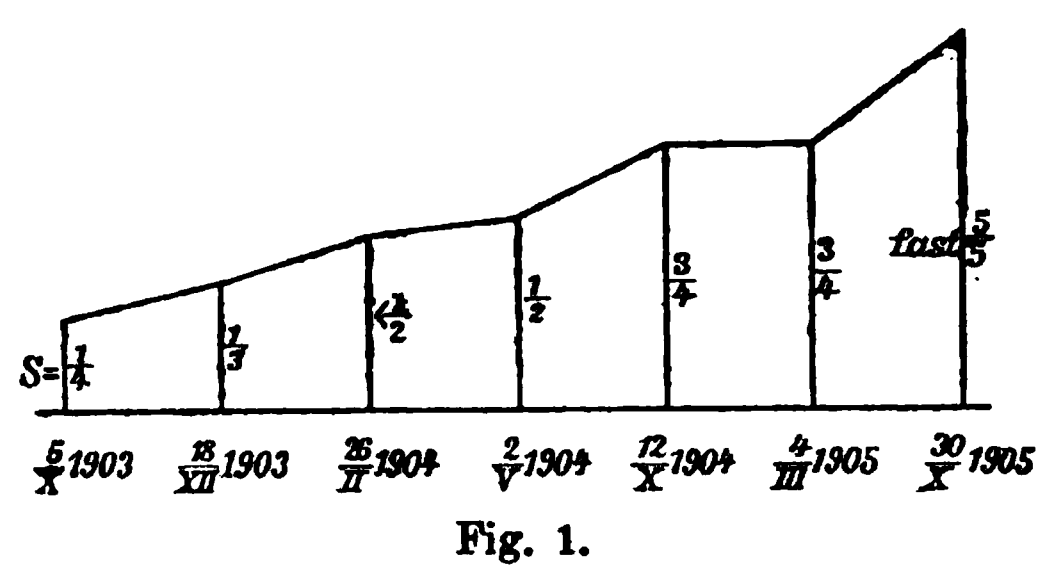



Fig. 1.

Am Schluß der Beobachtung war der Streifen der Aderhautruptur zarter, sein Knotenpunkt in einen kleinen weißblauen Herd mit Pigment-Umsäumung umgewandelt, und nahezu gleichlaufend mit dem Hauptstreifen, zwischen ihm und dem Sehnerven-Eintritt noch zwei kurze, helle Streifchen wahrnehmbar geworden.

II. Am 12. Januar 1893 wurde mir ein 15jähriger Obertertianer, Sohn eines befreundeten Kollegen, gebracht, der erst jetzt über Sehstörung klagte, nachdem ihm am 22. Juni 1892 ein Tennis-Ball gegen das linke Auge geflogen.

Das rechte Auge ist normal, das linke hat nur $S = {}^{15}/c$ und zeigt inmitten des normal ausgedehnten Gesichtsfeldes eine Verdunkelung von oblonger Gestalt und von 4—10° Halbmesser. Ein Netzhaut-Aderhautriß von etwa 4 mm Länge und 0,6 mm Breite zieht fast durch die Mitte der Netzhaut, einigermaßen gleichlaufend zu dem Schläfenrand der Sehnerven-Scheibe.

Am 11. Juli 1894, als die Sehkraft des verletzten Auges bereits wieder auf ${}^{15}/xx'$ angestiegen war, zeigte sich die auf nebenstehender Fig. 2 dargestellte, höchst charakteristische Art der Verdunklung der Gesichtsfeld-Mitte: das doppelt schraffierte bedeutet den vollständigen Ausfall, das punktierte die Verschleierung.

Am 17. August 1895 wurde fast volle Sehschärfe nachgewiesen. Die Verdunklung war nahezu ebenso, wie zuvor.

III. Die Übersendung des 3. Falles verdanke ich Herrn Kollegen Snegireff, Privatdozent der Augenheilkunde in Moskau.

Einem 30jährigen Herrn flog am 12. Juli 1906 ein Ball gegen das

Schlag-Netz (Raquet) und von da mit ziemlicher Gewalt in sein rechtes Auge. Sofort empfand er heftigen Schmerz, die Sehkraft des verletzten Auges war aufgehoben.

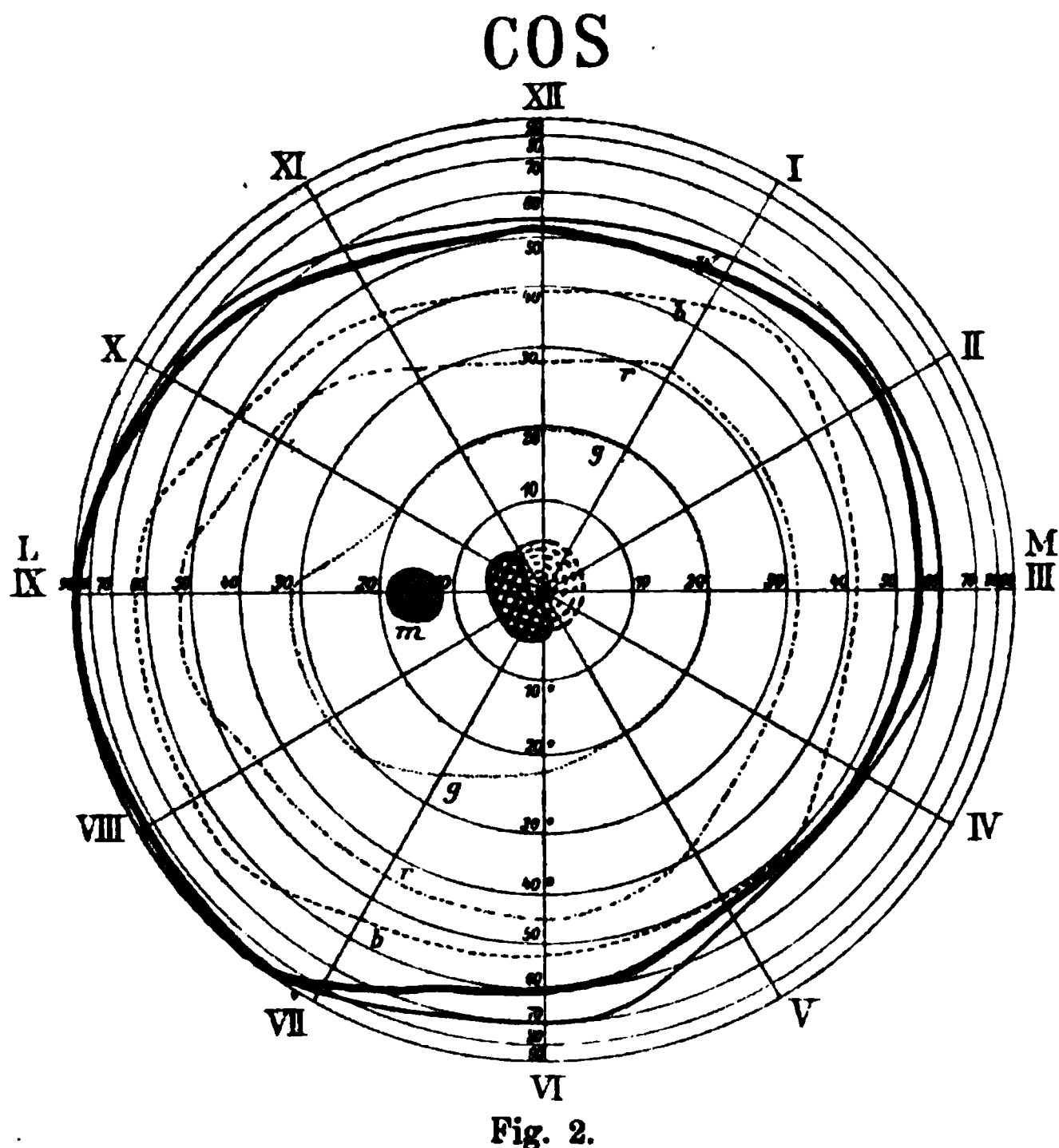



Fig. 2.

Am folgenden Tage fand Kollege Snegireff: Rötung um die Hornhaut, Hyphaema, Iridoplegia, Iridodonesis, Commotio retinae, Haemorrhagia retinalis, Ruptura chorioid. arcuata S = 0,07. — Scopolamin, Augen-Verband.

Am darauffolgenden Tage war die Sehschärfe gestiegen auf 0,5; Hyphaema fort; am 15. Juli S = 0,6 mit – 2,5 Di.

Am 31. Juli 1906 fand ich S = $^{5}/_{15}$ bis $^{5}/_{10}$ mit 1,5 Di. Gesichtsfeld oben ein wenig eingeschränkt; ein großer Defekt von 10° Breite schließt den blinden Fleck ein und erstreckt sich von diesem aus nach oben, bis zur Berührung mit dem 30.°, nach unten nur bis zum 12.°. Etwa 1,5 P weit unterhalb der Sehnerven-Scheibe zieht parallel mit ihrem Rande, also nach unten konvex, ein schmaler, weißer Streifen von etwa 3 P Länge, — ein Aderhautriß.

Dabei bestehen staubförmige Glaskörpertrübungen, zarte Risse im Sphinkter der Pupille und Vertiefung der Vorderkammer.

Am 3. September 1906 fand ich S = $^{5}/_{10}$ mit – 1,5. Der Defekt war jetzt in 2 Teile zerfallen, indem dicht oberhalb des blinden Flecks wieder bis zum 10.° gesehen wurde.

Nach diesen drei Fällen, die alle drei Besserung zeigten, könnte man über diese Verletzung eher günstig urteilen. Aber das wäre doch vielleicht etwas voreilig. Natürlich kann man nicht das Tennis-Spiel unter ärztliche Aufsicht stellen; aber sehr stark Kurzsichtigen und Brillenträgern sollte man Vorsicht anempfehlen.

## Gesellschaftsberichte.

1) **Verein der Ärzte Düsseldorfs.** (Nach einem Referat in der Deutschen med. Wochenschrift. 1906. Nr. 12.)

Sitzung vom 8. Januar 1906.

Becker demonstriert einen Fall von Mikrophthalmus mit Sehnervenkolobom und Skleral-Ektasie bei einem 15jährigen Knaben.

Die Centralgefäße gehen nach oben, während die Arterien und Venen der übrigen Netzhaut außer allem Zusammenhang mit den Centralgefäßen stehen und am Rande des Koloboms bezw. der Ektasie scharf umbiegen. Das Auge sieht nur Handbewegungen.

Pfalz spricht über die erste Hilfe bei Augenverletzungen.

Fritz Mendel.

---

2) **Deutscher ärztlicher Verein zu St. Petersburg.** (St. Petersburger med. Wochenschrift. 1906. Nr. 1.)

Sitzung vom 11. April 1905.

Blessig spricht über die diagnostische und prognostische Bedeutung der Retinitis albuminurica. An den Vortrag schließt sich eine ausgedehnte Diskussion an.

---

3) **Gesellschaft praktischer Ärzte zu Libau.** (St. Petersburger med. Wochenschrift. 1906. Nr. 1.)

Sitzung vom 10. Februar 1905.

Braun stellt eine 18jährige Patientin mit Neuritis retrobulbaris vor, die im Laufe von 3 Tagen auf dem linken Auge vollständig erblindete.

Ischreyt referiert über einen Fall von Neuritis retrobulbaris bei einem 45jährigen Patienten.

Fritz Mendel.

---

4) **College of Physicians of Philadelphia. Section on Ophthalmology.**

Sitzung vom 16. Januar 1906.

Sweet stellte einen 63jährigen Patienten vor, der seit 6 Jahren an essentieller Schrumpfung der Conjunctiva litt. Gleichzeitig bestand eine Haut-Affektion beider Gesichtshälften, die als „lymphoid psychosis“ (?) diagnostiziert war.

Burton stellte einen Fall von Trachom bei einem Negermädchen vor, das allerdings nicht die typische schwarze Farbe der wahren Neger hatte. In der Diskussion wird von mehreren Seiten hervorgehoben, daß Trachom bei Negern so gut wie nie beobachtet wurde.

de Schweinitz berichtet über einen Fall von akuter Pneumokokken-Conjunctivitis, wo es 12 Stunden nach dem Beginn der Entzündung zur Bildung einer großen Blase im rechten Hornhaut-Centrum kam.

Zentmayer stellte einen 48jährigen Patienten mit doppelseitiger Obstruktion der Netzhaut-Centralarterie vor.

Sitzung vom 20. März 1906.

Risley demonstrierte einen Fall von Embolie der Centralarterie.

Wood sprach über einige Formen der hereditären Katarakt.

Zentmayer stellte einen Fall von Retinitis proliferans und einen Fall von Frühjahrskatarrh vor. Loeser.

---

# Journal-Uebersicht.

I. A. v. Graefe's Archiv für Ophthalmologie. LXIII. 3.

1) **Experimentelle Untersuchungen über die Embolie der Netzhaut und Aderhaut,** von Dr. S. Shiba aus Osaka (Japan). (Aus der Univ.-Augenklinik zu Leipzig.)

Verf. injizierte in die Carotis ein Gemisch von Ruß und Paraffinum liquidum, welches sich chemisch indifferent verhält. Da die Tiere meistens rasch an Gehirn-Embolien zugrunde gehen, so erhält man über die späteren Stadien der Veränderungen keinen Aufschluß. Die 8 Versuche bei Hund, Katze und Kaninchen zeigten, daß die embolische Verstopfung der Netzhautarterien leicht eintritt. Einmal war der Hauptstamm der Art. centr. verschlossen, in den übrigen Fällen nur einzelne Äste.

Die Gefäßwand veränderte sich nicht, keine Blutungen, keine Auswanderung farbloser Blutkörperchen. Die rasch eintretende Netzhauttrübung ließ sich stets mit dem Spiegel nachweisen. Im Bereiche der verstopften Äste zeigten die Ganglienzellen der Netzhaut Chromatolyse, Vakuolisation, Hyperchromatose, Schrumpfung des Kerns, Kern- und Zellzerfall. Auch an den inneren Körnern des betreffenden Bezirks waren Zerfalls-Erscheinungen nachweisbar. Die äußeren Schichten waren nur dann verändert, wenn zugleich Ruß-Embolie der Aderhaut-Arterien bestand. Es fanden sich Zerfalls-Erscheinungen der Stäbchen und Zapfen und der äußeren Körner, während das Pigmentepithel nur geringe Abweichungen von der Norm zeigten. Die inneren Netzhautschichten werden von der Central-Arterie, die äußeren von der Choriocapillaris ernährt.

In dem Falle, in welchem der Stamm der Central-Arterie verstopft war, fand sich der Sehnerv mit hellen Lücken durchsetzt, — wahrscheinlich Ödem.

Abweichend von früheren Befunden fand Verf., daß auch beim Kaninchen die Netzhauttrübung eintritt und unschwer mit dem Spiegel wahrgenommen werden kann. Die Trübung beruht dem anatomischen Bilde nach auf Ödem, welches der starken Füllung der Retinalvenen folgt. Ist die Centralvene, wie vermutlich bei den Durchschneidungs-Versuchen Wagenmann's mit durchschnitten, so kann eine venöse Rückstauung nicht eintreten.

---

2) **Ein Beitrag zur Anatomie der präretinalen Hämorrhagie,** von Dr. Julius v. Benedek, Assistent. (Aus der I. Univ.-Augenklinik in Wien. Prof. Schnabel.)

Bei einem Nephritiker trat in der Maculagegend eine scheibenförmige Blutung auf, etwa 3 Papillendurchmesser groß. Nach einigen Wochen Thrombose der Vena centralis und Sekundärglaukom, so daß die Enukleation notwendig wurde.

Der Blut-Erguß lag innerhalb der Netzhaut in einem Hohlraume, der nach außen von stark verändertem Netzhautgewebe, nach innen von der ab-

gelösten Limitans interna begrenzt wurde. Von einem Durchbruch der Vorderwand und von Blutkörperchen zwischen Limitans int. und Glaskörper war keine Spur sichtbar.

In der Makulagegend haften anscheinend die Müller'schen Stützfasern weniger fest an der Limitans. Daher kommt es hier leichter zu größeren Blutungen.

Der präretinale Sitz dieser Art von Blutungen ist bisher anatomisch nicht nachgewiesen worden, der intraretinale bereits früher einmal von Fisher.

---

3) **Zur Entwicklung der vorderen Kammer und des Kammerwinkels beim Menschen, nebst Bemerkungen über ihre Entstehung bei Tieren,** von Dr. Seefelder, kgl. sächs. Oberarzt und Dr. Wolfrum, Assistent an der Universitäts-Augenklinik in Leipzig.

Die Benennung der Gebilde des Kammerwinkels schwankt. Die Verff. nennen nach dem Vorgange andrer Forscher das in der Flucht der Membr. Descemeti liegende und zum Skleralsporn und Ciliarmuskel führende Gewebe Trabeculum (Reticulum) sclero-corneale, welches in seiner Gesamtheit als Ciliarmuskelsehne aufzufassen ist. Das hinter diesem Trabeculum liegende lockere Gewebe, welches im fötalen Leben den Kammerwinkel ausfüllt und später obliteriert, wird Ligamentum pectinatum genannt. Histologisch ist eine Trennung möglich.

Das Resultat der an einem ungewöhnlich großen Material von Foeten verschiedenen Alters angestellten Untersuchungen wird etwa so zusammengefaßt. Am Ende des dritten Monats ist eine Vorderkammer noch nicht nachweisbar, wohl aber sieht man eine dünne Descem. Lamelle und die deutliche Anlage des Descem. Endothels, welches der Membr. vasculosa eng anliegt. Die erste Entwicklung der Ciliarfortsätze beginnt.

In der zweiten Hälfte des vierten Monats ist das erste Auftreten des Schlemm'schen Sinus nachweisbar und der Ciliarmuskel durch Längsrichtung der Kerne angedeutet.

Am Ende des fünften Monats liegt da, wo die Membrana pupillaris von der Vorderfläche der Linse auf die Iris hinüberzieht zwischen ihr und dem Endothel der Descemeti eine eiweißreiche Flüssigkeit. Diese Lücke ist die erste Anlage der Vorderkammer. Ein Ligamentum pectinatum ist noch nicht sichtbar.

Am Anfange des sechsten Monats ist die Vorderkammer an der Peripherie entwickelt. Neben dem Trabeculum sclero-corneale findet man das Ligamentum pectinatum, welches sich durch eine auffallende Armut an elastischen Elementen auszeichnet.

In der Mitte des sechsten Monats hat sich auch der vordere Linsenpol von der hinteren Hornhautfläche abgehoben.

Im siebenten Monat ist die vordere Kammer noch sehr seicht. Der Zusammenhang des sclero-cornealen Netzes mit dem Ligamentum pectinatum ist vielfach gelockert. Die zirkuläre Portion des Ciliarmuskels wird sichtbar, der Skleralsporn ragt deutlich hervor, die Lumina des Schlemm'schen Sinus werden geräumiger.

Im achten Monat ist die vordere Kammer beträchtlich tiefer geworden. Die Membrana pupillaris überzieht noch die vordere Linsenfläche, pflegt aber im neunten Monat verschwunden zu sein.

Bei Neugeborenen sind regelmäßig noch Reste des Ligamentum pectinatum vorhanden.

Neugeborene Ratten und Kaninchen stehen in der Entwicklung der vorderen Kammer ungefähr auf derselben Stufe wie ein menschlicher Fötus im Anfange des sechsten Monats. Der vordere Linsenpol liegt der Hornhaut noch an.

Wenn die Befunde von denen früherer Untersucher abweichen, so mag der Grund wenigstens zum Teil darin liegen, daß die Verff. die bei ungeeigneter Härtung auftretenden Kunstprodukte möglichst zu vermeiden suchten.

---

4) **Bemerkungen über die „wahre Hypertrophie“ der äußeren Augenmuskeln,** von Prof. A. Elschnig in Wien.

Nachweis, daß die von March beschriebene „wahre Hypertrophie“ der äußeren Augenmuskeln keine Hypertrophie darstellt, sondern daß es sich um den Kontraktionszustand der in vivo ausgeschnittenen normalen Muskeln handelt. Uns ist das Bild der Leichenmuskeln geläufig.

---

5) **Über die Bedeutung einiger psychischer Momente für die Bilderbetrachtung bei Bewegung,** von Dr. M. Weinhold in Plauen.

Weiteres in der zwischen dem Verf. und Heine schwebenden Streitfrage. Verf. begründet eingehend seine Ansicht, daß die bei Bewegungen von oder vor ein- oder zweiäugig betrachteten gewöhnlichen oder Stereoskopenbilder auftretenden Scheinbewegungen nicht auf psychischen Momenten beruhen, sondern Folge von veränderten rein geometrisch-optisch bedingten Projektionsverhältnissen sind. Ob sich der Beobachter oder das Bild bewegt, macht keinen Unterschied.

---

6) **Über Flächensarkom des Auges,** von Dr. H. Luedde aus St. Louis. (Aus der Augenklinik und dem Pathologischen Institut zu Kiel.)

Bei einem 70jährigen Manne fand sich ein typisches, höchstens 0,8 mm dickes melanotisches Flächensarkom, welches fast die ganze Chorioidea einnahm. Ein epibulbärer Tumor und retrobulbäre Geschwulstmassen hatten zur Exenteratio orbitae geführt. Der Patient starb an Sarkomatose der Lunge, Pleura, Leber, Nieren und Retroperitonealdrüsen.

Die Netzhaut war abgelöst. In dem Flächensarkom hatte stellenweise Bindegewebe den Tumor verdrängt. Nach heutiger Anschauung handelt es sich dabei nicht um eine fibröse Entartung, sondern um neugebildetes Bindegewebe, welches durch den Tumor zur Wucherung angeregt war. Nur an einer Stelle fand sich Nekrose. Die Glashaut zeigte zahlreiche drusenartige Gebilde und war mit dem in regressiver Metamorphose begriffenen Pigmentepithel bedeckt. Unten lag im subretinalen Raume eine kuglige Masse von 0,6 mm Durchmesser frei auf der Glashaut. Sie bestand größtenteils aus kolloider Substanz und dürfte aus verschmolzenen Pigment-Epithelzellen entstanden sein.

An zwei Stellen lagen um Venae vorticosae herum und in ihrem Lumen Tumormassen. Vielleicht ist dadurch das Auftreten frühzeitiger Drucksteigerung gefördert worden. Man nimmt ja an, daß Drucksteigerung einerseits durch Hinderung des Wachstums die Entstehung eines Flächensarkoms begünstigt und andrerseits rascher zum Durchbruch der Geschwulst nach außen führt.

---

7) **Klinische und anatomische Untersuchungen zur Pathologie und**

**Therapie des Hydrophthalmus congenitus.** II. Teil. Anatomisches, von Dr. Seefelder, Kgl. Sächs. Oberarzt.

Die Wiedergabe der anatomischen Einzelheiten von 7 eingehend untersuchten Augen würden hier zu weit führen. Verf. kommt zu dem Resultate, daß in den meisten Fällen von reinem Hydrophthalmus congenitus eine fehlerhafte Entwicklung der Filtrationswege die primäre Ursache des Leidens ist. Die Entwicklungsfehler bestehen in abnormer Persistenz des fötalen Ligamentum pectinatum, ungenügender Differenzierung des Trabeculum corneosclerale, abnormer (rückwärtiger) Lage oder Enge des Circulus venosus Schlemmii, rudimentärer Entwicklung des Skleralsporns.

Andre Untersucher haben gefunden, daß der Schlemm'sche Sinus ganz oder teilweise fehlte.

Entzündliche Prozesse sowie vasomotorische Störungen (Trigeminus, Sympathicus) können erst in zweiter Linie als auslösende Momente in Betracht kommen.

Die Stilling'sche Anschauung, daß Hydrophthalmie und deletäre Myopie ein und dieselbe Krankheit sind, glaubt Verf. durch eine Reihe von Gründen endgültig widerlegen zu können.

Die Myopie beginnt nicht, wie Stilling annimmt, im fötalen Leben vor vollendeter Entwicklung der Sklera, sondern nach der Geburt, und die schweren Formen bilden sich erst im 2. Lebensjahrzehnt aus. Fiele der Beginn in die Fötalzeit, so würde eine Lamina cribrosa noch nicht vorhanden sein und bei jeder Drucksteigerung zunächst eine Exkavation der Papille eintreten müssen.

Der Bau des vorderen Bulbusabschnittes ist bei hochgradig myopischen und hydrophthalmischen Augen so verschieden, daß diesem Umstande eine besondere Bedeutung beigelegt werden muß. Die dem Hydrophthalmus eigentümliche unscharfe Grenze zwischen Kornea und Sklera und die Vergrößerung der Kornea fehlt bei Myopie stets.

Die bei Hydrophthalmus sehr häufigen, offenbar auf Dehnung beruhende Zerreißung der Descemeti ist bei Myopie, wenn sie überhaupt vorkommt, sehr selten. Die spärlichen Beobachtungen sind nicht einwandfrei; anscheinend handelte es sich um Augen, welche einmal vorübergehend ein glaukomatöses Stadium durchgemacht hatten und daher nicht als reine Fälle von Myopie angesehen werden dürfen.

Die bekannten makularen Veränderungen hochgradig myopischer Augen fehlen bei Hydrophthalmus stets. Dagegen fehlen den myopischen Augen die Veränderungen, welche bei Hydrophthalmus die Störungen der Filtration bedingen. Daß myopische Augen an Glaukom mit Druck-Exkavation erkranken können, beweist in der vorliegenden Frage nichts.

Der vordere Abschnitt der Sklera erfährt bei hochgradiger Myopie keine Dehnung. Auftreten und Verlauf zeigen bei Hydrophthalmus und Myopie durchgreifende Unterschiede.

---

8) **Über eine neue Operationsmethode bei Nachstaren und Pupillensperre infolge von Star-Operation,** von Dr. L. Kugel, Augenarzt am Caritas-Spital in Bukarest.

Im Orient werden Star-Operationen fast ausschließlich von umherziehenden Empirikern gemacht, welche die Reklination in roher Weise üben. Sehr häufig folgt schwere Iridocyklitis mit Schwartenbildung im Pupillargebiet, und ein großer Teil dieser Kranken sucht Augenkliniken auf. So kam Verf.

in Bukarest und Konstantinopel in die Lage, zahlreiche derartige Fälle behandeln zu müssen.

Die bisherigen Methoden befriedigten wenig. Ein gutes Verfahren darf keine Zerrung, möglichst keine Blutung und keinen Glaskörperverlust verursachen und dabei doch eine ausreichend klaffende Öffnung schaffen. Verf. durchsticht die Membran mehrmals in verschiedener Richtung mit dem Schmalmesser, wodurch gleichsam eine Zertrümmerung bewirkt wird. Höchstens bleiben einige sich kreuzende Fädchen zurück. Um jede Zerrung zu vermeiden, wird das Diaphragma durch eine Diszisionsnadel von rückwärts gestützt. Dadurch wird auch das Fassen der Membranreste erleichtert, falls ihre Extraktion sich als notwendig erweisen sollte. Nach geringer Erweiterung der Hornhautwand ist eine feine Pincette unschwer einzuführen. In 5 Fällen war das Resultat gut. Auch in 12 Fällen von einfacher Catar. secund. erwies sich das Verfahren als sehr brauchbar. Scheer.

---

II. Zeitschrift für Augenheilkunde. Band XV. 1906. Heft 1.

1) **Die Grundlage meiner Kurzsichtigkeitslehre,** von Prof. J. Stilling in Straßburg i. E.

Verf. sieht sich so vielfach mißverstanden, daß er seine Anschauungen nochmals eingehend erörtert. Die Myopie entsteht, soweit anstrengende Nahearbeit ihre Ursache ist, durch ein verhältnismäßig großes Längenwachstum des Auges unter dem Druck der äußeren Muskeln. Dies ist nicht dahin zu verstehen, daß der Druck der Muskeln direkt eine Gestalts-Veränderung der Augen bedinge, vielmehr so aufzufassen, daß die sich spannenden Sehnen in der auf ihre Ebene senkrechten Richtung Wachstumshindernisse abgeben. Wenn diese Wachstumshindernisse die Richtung der Längsaxe am meisten frei lassen, wächst das Auge naturgemäß am meisten in dieser hindernisfreien Richtung. Bei diesem Wachstum unter Muskeldruck sind alle Muskeln beteiligt. Den ausschlaggebenden Faktor bilden die Obliqui, da ihre Wirkung variabel, die der übrigen Muskeln konstant ist.

---

2) **Über das Vorkommen von Amyloid am Augapfel und an den Augengefäßen,** von Prof. v. Michel in Berlin.

Verf. geht die Literatur durch und teilt sodann das Untersuchungsergebnis eines Falles mit, der Netzhaut Ablösung bei Schrumpfniere gezeigt hatte.

Es waren endarteriitische Wucherungen an der Arteria centralis retinae und ihren Verzweigungen sowie an den Aderhautgefäßen aufgetreten und unter dem Einfluß einer allgemeinen Amyloid-Degeneration (Amyloidniere) die endarteriitischen Wucherungen größtenteils amyloid entartet, wozu sich noch eine amyloide Degeneration der Choriocapillaris gesellte.

---

3) **Über metastatischen Aderhautkrebs,** von Dr. Kowalewski in Berlin.

Bericht über einen Fall von metastatischem Carcinom der Aderhaut. Der primäre Tumor hatte wie bei der Mehrzahl der bisher publizierten 44 Fälle seinen Sitz in der Mamma.

---

4) **Zur Ätiologie und Genese der Lochbildung in der Macula lutea** [Retinitis atrophicans centralis (Kuhnt)], von Dr. W. Reis, Privatdozent, Univ.-Augenklinik Bonn.

In den 4 Fällen des Verf.'s war 3 Mal ein Trauma vorhergegangen, im vierten Falle war die Lochbildung spontan im Verlaufe einer Retinitis albuminurica auf beiden Augen entstanden.

Verf. nimmt die Entstehung der Lochbildung als Folge eines Ödems und dadurch bewirkter Rarefikation und Höhlenbildung der centralen Netzhautpartien an. Diese Erklärung ist für die traumatische Entstehung (Berlin'sche Trübung) wie für die spontane brauchbar.

---

5) **Über Durchschneidung der Ciliarnerven mit Schonung des Sehnerven,** von Dr. E. Fick in Zürich.

Verf. wiederholt eine Veröffentlichung aus dem Jahre 1897, nach der er in zwei Fällen, die an Cyclitis nach Star-Operation litten, die Ciliarnerven mit Schonung des Sehnerven durchschnitt. In einem Falle wurde das Sehvermögen gut, im zweiten erblindete das Auge, vielleicht durch Anschneiden des Sehnerven; die schleichende Cyclitis heilte in beiden Fällen. Verf. glaubt, daß die Nerven die Entzündung fortleiteten und dann eine ständige Reizung unterhielten, die durch ihre Durchschneidung beseitigt wurde. Ein späterer Fall hatte guten Erfolg.

---

6) **Experimentelle Untersuchungen über die Bedeutung der chemischen Eigenschaften der basischen Anilinfarbstoffe für deren schädliche Wirkung auf die Augenschleimhaut,** von Dr. A. Vogt, Assistent an der Univers.-Augenklinik Basel.

Nachdem festgestellt war, daß basische Anilinfarbstoffe (Tinten, Stifte) schädlich auf die Augenschleimhaut wirkten, untersuchte Verf. experimentell und fand, daß die schädliche Wirkung auf den Phenylrest in Verbindung mit der Amidogruppe zurückzuführen ist. Verf. geht auf weitere chemische Einzelheiten ein.

---

Heft 2.

1) **Die geographische Verbreitung des Trachoms in Ungarn,** von Dr. K. Scholtz in Budapest.

Die regelmäßige Untersuchung der Auswanderer ergab, daß Trachom in Ungarn häufiger ist, als angenommen wurde. Vier größere Herde bestehen in Ober-Ungarn, im südlichen Ungarn (Komitat Pest), an der kroatischen Grenze, in Siebenbürgen. Der Prozentsatz steigt bis 5,1 % in der Stadt Szabadka (Komitat Pest). Die verschiedenen Rassen waren gleich disponiert. Bei der Ansteckung spielt das Militär eine Rolle, ferner die Rückwanderer aus Amerika, die sich entweder in Amerika oder auf der Fahrt angesteckt haben.

---

2) **Iriszeichnung und Irisgewebe,** von Dr. Koerber. (Aus Geh.-Rat Hirschberg's Augenheilanstalt in Berlin.)

Die Ergebnisse faßt Verf. dahin zusammen: Die Balken und Leisten pigmentarmer Iriden sind Gefäße. In ihnen ist nicht selten physiologischerweise die Blutsäule sichtbar. In pigmentreichen Iriden sind die Räume zwischen den Gefäßen durch stärker ausgebildetes Stroma mehr oder weniger ausgefüllt. Pathologischerweise sind Irisgefäße sichtbar 1) neugebildet bei Iritis und Glaukom, 2) durch unvollständige Ausbildung der vorderen Irisschicht hervortretend, den normalen nahestehend, mit dicker Wand bei dünnen Blutfaden, 3) durch angiomähnliche Mißbildung entstanden, mit dünner Wand und breiter Blutbahn.

---

3) **Über Dauer-Erfolge der operativen Behandlung der hochgradigen Kurzsichtigkeit.** Eine Fortsetzung zu Pflüger's Monographie: „Suppression du Cristallin transparent“, Paris 1899, von Dr. Pause. (Univ. Augenklinik Bern.)

Verf. versuchte die Dauererfolge der von Pflüger bis 1894 operierten Myopien zu kontrollieren. Es gelang nur von 46 Augen 24 wieder zur Untersuchung zu bekommen. Verf. bringt die Krankengeschichten der Fälle und erörtert sie eingehend. Er schließt, daß es nötig ist zur Berechnung des Refraktionszustandes eines Auges nach Aphakie nicht nur die Totalrefraktion, sondern auch die Hornhautrefraktion genau zu berücksichtigen.

Von einem Falle abgesehen, der das centrale Sehen durch ausgedehnte Chorioiditis verlor, ist in allen Fällen die Sehschärfe um das 2—4fache, einmal das 5fache gestiegen. Als Ursache ist eine Hebung der Funktion der Netzhaut anzunehmen. Centrale frische und alte chorioiditische Veränderungen sind nicht als Kontraindikation anzusehen, vielmehr wirkt die Myopie-Operation eher dahin, das centrale Sehen zu erhalten (2 Fälle unter 3 beobachteten). Die Axenverlängerung wird nicht aufgehalten, sondern nur gehemmt.

Alle Patienten waren mit dem Erfolge sehr zufrieden, viele gaben eine Abnahme der Sehkraft im Dunkeln an. Die Methode (Fukala) ist bisher durch keine andre übertroffen.

---

4) **Erwerbsfähigkeit bei Augenschäden,** von Dr. W. Feilchenfeld in Charlottenburg.

Verf. schließt aus seinen Untersuchungen, daß für eine große Zahl von Arbeitsgebieten Einäugigkeit und Sehschwäche keine Herabsetzung der Leistungsfähigkeit verursacht, daß aber jeder Fall eine eigene Beurteilung verlangt. Entschädigt muß die Erschwerung der Konkurrenzfähigkeit durch die Entstellung werden; ferner die Gefahr, die in der Möglichkeit der Schädigung des andren Auges liegt.

---

5) **Über Blausehen nach Star-Operation,** von Dr. Enslin, Assistent der Augenheilanstalt Hofrat Distler in Stuttgart.

Verf. berichtet über das bekannte Blausehen nach Linsen-Extraktion. Er führt es darauf zurück, daß die gelb gewordene Linse die blauen Strahlen zurückhielt, und nach ihrer Entfernung eine Kontrast-Empfindung eintritt.

---

6) **Kontusion des Auges mit nachträglicher Netzhaut-Ablösung,** von Dr. G. Weill in Straßburg.

Bei einem 18jährigen Emmetropen, der sogleich nach schwerer Kontusion des Auges in Beobachtung trat, stellte sich erst zwei Monate nach dem Unfalle Netzhautablösung ein. In einem zweiten kurz erwähnten ähnlichen Falle verliefen zwischen Unfall und Netzhautablösung 14 Tage.

---

**Heft 3.**

1) **Über Komplikationen der Heterochromie,** von Prof. Dr. Fuchs in Wien.

Bei Heterochromie (Heterophthalmus) ist es eine Erfahrungs-Tatsache, daß auf dem helleren Auge sich oft Katarakt entwickelt. Verf. hat 38 Fälle (23 Männer, 15 Frauen) genauer untersucht. In 33 Fällen bestand Katarakt, in 29 Fällen sind Präzipitate an der hinteren Hornhautwand beobachtet, doch

sind sie sicher häufiger und zuerst nicht genügend beachtet. In der Regel besteht Trübung der Linse und Erkrankung des vorderen Abschnittes der Uvea, Cyclitis, zusammen, doch kommt auch Cyclitis ohne Katarakt vor, während es unwahrscheinlich ist, daß sich am pigmentärmeren Auge Katarakt ohne Cyclitis entwickelt. Zwischen Heterochromie, Cyclitis und Katarakt besteht sicher ein ätiologischer Zusammenhang. Die verschiedene Färbung kann in seltenen Fällen reines Naturspiel sein, gewöhnlich ist sie pathologisch. Am wahrscheinlichsten ist es, daß eine Krankheitsursache unbekannter Art erst die Störung der Pigmentierung der Iris, dann in einem späteren Zeitraume die eigentliche Erkrankung des Auges verursacht.

---

2) **Keratitis parenchymatosa und Trauma,** von Dr. Enslin, Assistent der Augenheilanstalt Hofrat Distler in Stuttgart.

Bei einem 18jährigen entwickelte sich im Anschluß an eine Hornhautverletzung durch ein Gipsstück eine Keratitis parenchymatosa, deren Verlauf wenig von dem gewohnten abwich.

---

3) **Über Chrysarobin-Einwirkung auf das Auge,** von Dr. R. Krause, Assistent des Elisabeth-Krankenhauses (Dr. Ulrich) in Königsberg.

Bericht über 3 Fälle, bei denen nach Chrysarobin-Anwendung primäre Keratitis auftrat, die bei 2 Patienten eine Ringform hatte. Weitere Beobachtungen müßten ergeben, ob es sich bei dieser Erkrankung vorzugsweise um primäre Keratitiden oder um katarrhalische Conjunctivitiden mit sekundärer Kornealaffektion handelt.

---

5) **Über Lidspalten-Erweiterung mit Benutzung von kutanem Gewebe,** von Hermann Kuhnt.

Die Kanthoplastik kann nach Verf. bei der Behandlung der Granulose gar nicht oft genug ausgeführt werden, da sie es oft erst ermöglicht, therapeutisch vorzugehen. Das Ammon'sche Verfahren ist bei kranker Bindehaut nicht durchführbar, an seiner Stelle empfiehlt Verf. zwei Verfahren. Zunächst Überpflanzung der Blepharotomie-Wunde mit Thiersch'schen Hautschollen aus dem Oberarm. Fürchtet man Verlust des Effektes oder ist schon beginnende Inversion der Lidränder da, dann ist eine Plastik mit gestieltem Lappen angebracht, der den tiefsten Teil der Blepharotomie-Wunde bedeckt. Die genau zu beachtenden Einzelheiten schildert Verf. mit einer Abbildung.

---

6) **Ausgedehnte Reste der fötalen Augengefäße,** von Dr. Ruhwandt, Assistent der Univers.-Augenklinik Würzburg.

In Verf.'s Falle war die hintere Linsenkapsel mit einem feinen Netzwerk aus weißlichen Fäden bedeckt, aus dem ein Strang zur Papille zog. Es handelt sich um die Art. hyaloidea persistens, mit fötalen Glaskörpergefäßen und ihrer Ausbreitung auf der hinteren Linsenkapsel.

---

Heft 4.

1) **Klinische und experimentelle Beiträge zur Frage der subconjunctivalen Injectionen,** von Dr. Verderame, Assistent der Univ.-Augenklinik Basel.

Aus Kaninchenversuchen schließt Verf., daß auch hoch konzentrierte Kochsalz-Injektionen (10 %) keine schädliche Wirkung auf die Bindehaut haben. Anwendung von Quecksilbercyanat und Oxycyanatlösungen 1 : 5000

wirkten örtlich schädlich wie Sublimatlösungen; ein Zusatz von Kochsalz (2 %) bewirkte eine geringere Reizung der Gewebe. Acoin-Zusatz hatte eine schädliche Wirkung. Klinische Untersuchungen ergaben dasselbe und bestätigten die gute Wirkung der Kochsalz-Injektionen durch Steigerung der Resorption entzündlicher Produkte.

2) **Zur Methodik klinischer Farbensinn-Untersuchungen,** von Stabsarzt Dr. Collin. (Univers.-Augenklinik Berlin.)

Verf. bemängelt die bisherigen Untersuchungsmethoden. Am Perimeter sind die Farben nicht hell genug, die Holmgreen'schen Wollbündel sind so groß, daß mit dem centralen das periphere Sehen benutzt wird. Abhilfe bietet ein Perimeter mit elektrisch durchleuchteten farbigen Gläsern und der Nagel'sche Farbengleichungs-Apparat, der allerdings nur den centralen Farbensinn vermittelt.

3) **Zur Behandlung frischer, komplizierter, penetrierender Verletzungen der Hornhaut,** von Hermann Kuhnt.

Verf. versteht unter komplizierter, penetrierender Hornhaut-Verletzung eine Mitbeteiligung der Linse eventuell auch der vorderen Uvea und des Glaskörpers. Sehr wichtig ist guter Wundschluß; die Wunde ist deshalb von allen Einlagerungen zu befreien und durch Überspannung oder Lappenbildung mit Bindehaut zu schützen. Da eine Extraktion der Katarakt meist nicht möglich ist, ist durch eine Iridektomie bei frischen Traumen ein Sicherheitsventil zu schaffen. Die zum Schnitt nötige Spannung wird dadurch erzeugt, daß die Lederhaut im Bereiche des Limbus mittels 2 Pinzetten mit vorspringenden kreuzschnabelartigen Zähnen gespannt wird.

Auch wenn keine stärkere Linsenquellung zu erwarten ist, ist die Iridektomie bei allen größeren penetrierenden Verletzungen und bei geringer Wahrscheinlichkeit der Prima reunio anzulegen. Die Reizung durch den Eingriff wird von nicht aussichtslosen Augen vertragen.

4) **Hyperopie und Diabetes mellitus,** von Dr. Edwin Gallus in Bonn.

Anschließend an die Mitteilung eines Falles spricht sich Verf. dahin aus, daß die gegen die Fälle von Hyperopie durch Diabetes gemachten Einwendungen nicht zutreffen. Über die Entstehung hat er keine Anhaltspunkte, vielleicht kommt eine Änderung des Kornealradius in Frage.

Heft 5.

1) **Über Bindehaut- und Tarsus-Exzisionen bei Trachom,** von Privatdozent Dr. S. v. Blaskovics in Budapest.

Verf. hat an seinem großen Trachom-Material die Exzisionen in steigendem Maße, zuletzt in 55 % der Fälle, angewendet. Er bespricht die kleinen Modifikationen des Kuhnt'schen Verfahrens, die er anwendet und die im wesentlichen die Anlage der Nähte betreffen.

Die Erfolge waren sehr günstige.

2) **Beitrag zu den Erkrankungen des Auges in ihren Beziehungen zu den Nasennebenhöhlen-Empyemen,** von Dr. A. Gutmann. (Univ.-Augenklinik Berlin.)

Unter Mitteilung von Fällen geht Verf. auf einige Einzelheiten ein. Bei zwei Fällen von Stirnhöhlen-Eiterung war der Durchbruch in die Orbita

an den typischen Stellen neben der Fovea trochlearis durch pralle Oberlidphlegmone am inneren oberen Orbitalwinkel charakterisiert.

Es folgen vier Fälle von Nebenhöhlen-Erkrankungen, bei denen Perforation in die Orbita von der Siebbeinhöhle aus erfolgt war. Alle zeigten Lidödeme. In einem Falle war Hyperämie der Papille festzustellen, ebenso in einem Falle, bei dem bei leichter entzündlicher Schwellung der Lider und Kopfschmerz Kieferhöhlen und Siebbein-Empyem nachzuweisen war. In weiteren drei Fällen konnte bei bestehendem Orbital-Abszeß nicht mit Sicherheit eine Nebenhöhlen-Erkrankung festgestellt werden, jedoch schien der Zusammenhang der Orbital-Eiterung mit einem Nasenleiden wahrscheinlich. Der Durchbruch des Siebbein-Empyems in die Orbita erfolgt typisch durch die Lamina papyracea. Es entsteht ein Lidabszeß in der Gegend des Canthus internus, bei dem beide Lider gleich beteiligt sind. Der Augapfel pflegt temporal ohne Höhendifferenz verlagert zu sein. Bei Orbital-Abszeß nach Stirnhöhlen-Empyem besteht Höhenabstand neben Seitenabstand.

Sehr selten perforiert ein Kieferhöhlen-Empyem in die Orbita. In einem Falle des Verf.'s bestand Exophthalmus und Amaurose rechts mit Stauungserscheinungen im Augengrunde bei linksseitigem Kieferhöhlen-Empyem. Die Fortsetzung auf die Gegenseite ist vielleicht durch Thrombosierung einiger kleiner Orbitalvenen und der Vena centralis retinae erfolgt.

---

3) **Beitrag zur Lehre von der Kurzsichtigkeit,** von Dr. G. Pause in Chemnitz.

Gegen die Stilling'sche Theorie wendet Verf. ein, daß sie nur die durch Nahearbeit entstandene Myopie berücksichtigt. Er begründet weitere Einwendungen und erklärt die Myopie für eine Krankheit, die Schwächlichkeit des Körpers entspricht, so daß die gewöhnlichen Anstrengungen nicht ertragen werden und zur Myopie führen.

---

4) **Eine Gefahr des Argyrols,** von Dr. Spengler in Hildesheim.

Verf. erklärt Argyrol für das beste Silbersalz. Es dient ihm zur Erkennung von Erkrankung der Tränenorgane; da auf der erkrankten Seite nach Einträuflung in die Bindehaut die Nasensekretion erst später braunfärbende Wirkung zeigt, als auf der gesunden.

Die Gefahr des Argyrols besteht darin, daß bei Durchspülung der Tränenwege in die Gewebe durch Risse eindringendes Argyrol dauernde schiefergraue Verfärbung verursacht.

---

5) **Zur traumatischen Spät-Ablösung der Netzhaut,** von Dr. E. Asmus in Düsseldorf.

Die Netzhautablösung wird in einem Falle vom Verf. mit einem $1^1/_2$ Jahre zuvor erlittenen Trauma in Zusammenhang gebracht.

---

Heft 6.

1) **Die pathologische Anatomie der reflektorischen Pupillenstarre,** von Prof. Dr. Bach in Marburg.

Die Befunde widersprechen sich erheblich. In Zukunft ist weiter auf das Halsmark, ferner auf die Medulla oblongata, sowie auf die Bahnen zu achten, welche von den Vierhügeln zur Medulla auf- und abziehen. Außerdem ist besondere Aufmerksamkeit den Bahnen zu widmen, welche vom

Rückenmark zum Großhirn aufsteigen und von da zur Medulla oblongata absteigen.

---

2) **Über Keratitis ex acne rosacea,** von Prof. Schirmer in Greifswald.

In 3 Fällen beobachtete Verf. eine oberflächliche, oft rezidivierende Keratitis bei älteren Personen, die Ähnlichkeit mit der skrophulösen Hornhautentzündung hatte und auf Acne rosacea als Ursache zurückgeführt werden mußte.

---

3) **Erfahrungen an 1284 Katarakt-Extraktionen mit Iridektomie,** von Dr. H. Koellner. (Aus der Univers.-Augenklinik Berlin.)

Bei dem Verfahren v. Michel's ist aus der Vorbereitung zur Star-Operation zu erwähnen, daß der Bindehautsack mit steriler physiologischer Kochsalzlösung aus einer Undine, die in $^1/_4$ m Höhe gehalten wird, bespült wird. Cocaïn wird $10^0/_0$ benutzt. Der Schnitt wird stark in die Sklera verlegt und ein Bindehautlappen bis zu 4 mm Höhe gebildet. Doppelseitiger Verband für einen Tag, Monoculus noch 2 Tage, der Patient braucht seine Lebensweise nicht zu ändern, muß sich nur in den ersten Tagen „ruhig“ halten. Der Heilungsverlauf zeigte keine wesentlichen Besonderheiten.

Verf. berichtet über einzelne Komplikationen, die sich am häufigsten (289 Fälle) als einfache Synechien zeigten. Iritis und Cyclitis waren in $4{,}2^0/_0$ der Fälle vorhanden, bei den Fällen mit Diabetes in $21{,}6^0/_0$. Wundinfektionen kamen in $0{,}5^0/_0$ der Fälle vor. Nachstar-Operationen wurden 61, also $5^0/_0$, vorgenommen. Das Sehvermögen war in $92{,}6^0/_0$ gut bezw. befriedigend. Verf. berichtet kurz über die Fälle von Operation bei Cataracta complicata und betont abschließend nochmals die alte Regel, daß bei Starkranken Allgemeinleiden und ihre Beziehung zur Wundheilung berücksichtigt werden müssen.

---

4) **Kali chloricum in der Augenheilkunde,** von Prof. W. Koster Gzn. in Leiden.

Verf. empfiehlt $3^0/_0$ Kali chlor.-Lösungen zu Waschungen des Auges und Einträuflung bei allen Formen der Conjunctivitis. Besonders bei chronischen Entzündungen mit kleinen Geschwüren am Hornhautrande oder Erosionen, bei denen Zinc. sulf. nicht vertragen wird, ist es angenehm. Sehr gut wirkte es bei chronischer katarrhalischer Conjunctivitis. Schlechte Folgen hat Verf. nicht gesehen; er ist zweifelhaft, ob das Mittel Neigung zu Gerstenkörnern bei einzelnen Personen hervorruft, und berichtet über einen Fall, wo es ätzend gewirkt hat (Idiosynkrasie?).

Die Wirkung ist eine adstringierende, teilweise auch desinfizierende.

---

5) **Angiolipom des Augenlides und der Orbita,** von Dr. K. Laspeyres, Assistent der Univers.-Augenklinik zu Gießen.

Mitteilung eines Falles der seltenen Erkrankung.

---

6) **Spontane Pulsation einer atypischen, nahe der Macula gelegenen Wirbelvene,** von Privatdozent Dr. Sachs in Wien.

---

7) **Über die Beteiligung der Orbita und des Auges an den lymphomatösen Prozessen,** von Dr. J. Meller. [Univ.-Augenklinik (Prof. Fuchs) in Wien.]

Im Anschluß an einen Fall spricht sich Verf. dahin aus, daß man in dem Auftreten einer Orbitalgeschwulst bei einem lymphomatösen Prozesse noch nicht ein Zeichen einer atypischen heterotopen Wucherung erblicken darf, wohl aber ist das Vorhandensein einer Chorioideal-Infiltration dafür beweisend. In den Fällen der Orbitalgeschwulst bei lymphomatösen Prozessen geht die Geschwulst von der adenoiden Schicht der Bindehaut oder von dem lymphadenoiden Gewebe der Tränendrüse aus. Von der Bindehaut aus macht die Geschwulst dabei einen bösartigen Eindruck, da sie infolge der anatomischen Verhältnisse keine scharfen Grenzen zeigen kann.

Die Chorioidal-Infiltration kann nur heterope Bildung sein. Sie ist mit dem Augenspiegel nicht zu erkennen.

---

Band XVI. Heft 1.

1) **Anthropometrische Studien über die Größe und Gestaltung der Orbitalmündung bei den Schweden, mit besonderer Berücksichtigung der Beziehungen zwischen Kurzsichtigkeit und Augenhöhlenbau,** von Privatdozent Dr. Ask in Lund.

Noch nicht beendet.

2) **Zur Histologie des Frühjahrskatarrhs,** von Dr. A. Thaler. (Univers.-Augenklinik Marburg.)

Verf. untersuchte ausgeschnittene Stückchen aus Bindehaut und Tarsus, um zu erkennen, ob beim Frühjahrskatarrh die Wucherung des Epithels oder des Bindegewebes die Hauptrolle spielt. Er fand bedeutende Veränderungen des subepithelialen retikulären Bindegewebes. Die elastischen Fasern waren wenig vermehrt, nicht entartet. Es handelt sich um Hyperplasie und hyaline Degeneration des lymphadenoiden Gewebes, so daß an eine lymphatische Allgemein-Erkrankung (v. Michel) zu denken ist.

---

3) **Weitere Erfahrungen über die Behandlung des sogenannten Heufiebers,** von Prof. Dr. Koster Gzn. in Leiden.

Verf. ist durch Beobachtungen an sich und andren zu der Überzeugung gekommen, daß die auffallenden Krankheits-Erscheinungen in der Zeit der Blüte des Grases nur akute Exacerbationen eines chronischen Katarrhs der Conjunctiva und der Luftwege sind, der nie ganz verschwindet und zur Zeit, in der Pollen in der Luft sind, die meisten Beschwerden verursacht. Dieser Katarrh muß behandelt werden. Am besten bewährte sich Gurgeln mit 3 % Kali chloricum und Augenbäder mit denselben Mitteln. Während der Zeit der Reiz-Erscheinungen ist besondere Vorsicht nötig. Vom Dunbar'schen Serum sah Verf. keine wesentlichen Erfolge.

---

4) **Ein Fall von doppelseitiger traumatischer Abducens-Lähmung,** von Dr. Isakowitz, Assistent der Augenheilanstalt zu Nürnberg.

Nach Fall auf den Hinterkopf entstand Lähmung beider Außenwender. Der Ursprung ist an die Gehirnbasis zu verlegen, wo Verf. eine Blutung annimmt.

Spiro.

---

III. Zehender's Klinische Monatsblätter für Augenheilkunde. 1906. Juni.

1) **Zur Behandlung der Myopie,** von H. Sattler.

Nach den Ausführungen des Verf.'s ist es möglich, bei Einhaltung eines genügenden Arbeits-Abstandes und Vermeidung einer zu starken Senkung

der Blickebene durch die dauernde Vollkorrektion der Myopie deren Fortschreiten zu hemmen. Bei jugendlichen Individuen wird selbst bei Myopie von 10 D. und mehr nicht selten die Vollkorrektion vertragen. Findet dennoch eine Progression statt, so ist sie in der Regel nur gering. Auch bei hohen Graden der Myopie ist es erforderlich, durch eine entsprechende Korrektion einen Arbeitsabstand von mindestens 20—25 cm herbeizuführen. Eine rechtzeitige, richtige Korrektion scheint ein Schutzmittel gegen die dem kurzsichtigen Auge drohenden Gefahren zu sein. Die Insuffizienz der Konvergenz wird durch die Vollkorrektion der Myopie in der Regel genügend gehoben, um keine Beschwerden hervorzurufen. Muskulär asthenopische Störungen erfordern neben der Korrektion der Myopie bei einem großen Grade von Exophorie die Rücklagerung eines oder beider äußeren geraden Augenmuskeln, ohne jene eine entsprechende Prismenkorrektion. Bei höchstgradiger Kurzsichtigkeit (18 D. und mehr) ist bei jugendlichen Individuen bis gegen Ende der dreißiger Jahre die Extraktion der durchsichtigen Linse mittels der Hohllanze zu empfehlen. Die primäre Extraktion ist der Fukala'schen Methode der primären Diszision überlegen, durch die geringe Zahl der Eingriffe, die weit raschere Herstellung eines guten Sehvermögens, die viel größere Sicherheit vor Glaskörperverlust, die Vermeidung von Drucksteigerung und, wie es scheint, die geringere Gefahr einer postoperativen Netzhautablösung.

---

**2) Eine auffallende Entwicklungs-Anomalie der Augen (eine strangförmige Verbindung zwischen Hornhaut und Pigmentblatt der Iris)**, von Dr. Herbst.

Bei einem 9jährigen Mädchen fand Verf. am rechten Auge vom Pigmentblatt der Iris herkommend ein schwarzbraunes, strangförmiges Gebilde, das sich durch die vordere Kammer hinzog und sich an der Hinterfläche der Kornea inserierte. Auch am linken Auge fand sich ein ähnlicher Strang, der sich aber nicht an der Kornea inserierte. Verf. hält diese schwarzbraunen Stränge, welche vom Pigmentblatt aus in das Pupillargebiet hineinragen, für Ausstülpungen des Pigmentblattes, wie sie bei Tieren häufig gesehen werden.

---

**3) Über einige seltene Infektions-Krankheiten der Hornhaut**, von Dr. zur Nedden.

Zunächst bespricht Verf. die infektiösen Randgeschwüre der Kornea. In 75 Fällen fand er einen charakteristischen Bazillus, dessen Pathogenität für die Kornea er durch zahlreiche Experimente am Kaninchenauge nachwies. Das infektiöse Randgeschwür zeigt zunächst eine beschränkte perikorneale Injektion, etwa 1—2 mm vom Limbus entfernt zeigt sich in der Kornea eine schmale, oberflächliche Trübung. In den nächsten Tagen entwickelt sich aus derselben ein $1^1/_2$ bis 2 mm langes, ovales Geschwür. Meist tritt es einseitig auf. Darauf teilt er 4 Fälle von Hornhautgeschwür mit, die durch den Petit'schen Diplobacillus liquefaciens veranlaßt waren. Klinisch haben dieselben einige Ähnlichkeit mit dem Ulcus serpens. Zuletzt macht Verf. Mitteilung von einem Falle von Hornhautgeschwür, welches durch Influenzabazillen hervorgerufen war. Das Geschwür nahm in den ersten Wochen langsam zu, dann reinigte es sich allmählich und war nach 8 Wochen mit Hinterlassung einer weißen Narbe geheilt.

---

**4) Neuritis retrobulbaris nach Haut-Verbrennungen,** von Dr. Lindenmeyer.

Nach Verbrennung der Handrücken, der Vorderarme und des Gesichtes trat nach 2—3 Wochen bei einem 19 Jahre alten Arbeiter allmählich eine Abnahme der Sehschärfe ein, so daß nur Finger auf 1 m gezählt wurden. Dabei bestand ein centrales absolutes Skotom für Weiß und Farben. Dabei erschien nur die Papillengrenze etwas verschwommen und ihre temporale Hälfte leicht abgeblaßt. Daneben fanden sich einige kleine Netzhautblutungen. Letztere verschwanden, danach hob sich die Sehschärfe auf $^1/_{15}$ bezw. $^1/_{25}$.

---

**5) Zwei Fälle von Verletzungen des Auges durch elektrischen Kurzschluß,** von K. K. K. Lundsgaard.

Verf. berichtet über einen Fall, welcher centrales Skotom, chorioretinale Veränderungen und sekundäre Netzhaut-Ablösung zur Folge hatte. In einem andern Falle trat danach oberflächliche Hornhaut-Entzündung auf.

---

**6) Historisches über weniger gebrauchte Arten von Brillengläsern,** von Ed. Pergens.

Die Perspektivbrillen, von Descartes 1637 angegebene konische Gläser, dienen zur Vergrößerung für Kurzsichtige und bestehen aus einem Stück Kristall. Die isochromatischen Gläser, bestehend aus einem weißen planosphärischen Glase und einem plano-planen Glase kamen in Paris vor 1841 vor. Die Franklin'sche Brille mit schwarzer Gläserhälfte und Kataraktbrille wurde 1841 von Chevalier beschrieben. Die plano-konkaven Fazettengläser sind schon im Jahre 1626 von Schreiner abgebildet. Die Benutzung der Konvexgläser für Kurzsichtige ist 1681 von Robert Hook angegeben.

---

**7) Über Erkrankungen des Epithels der Hornhaut,** von E. Franke.

Nach frischen, oberflächlichen Hornhaut-Verletzungen, wie sie durch Fingernägel, Palmenblätter usw. entstehen, ist schon 10—12 Stunden nach der Verletzung eine mehr oder weniger ausgedehnte Lockerung des Epithels, welche über die Stelle der Verletzung hinausgeht, klinisch nachweisbar. In gleicher Weise, nur meist ausgedehnter, findet sich diese Lockerung bei der rezidivierenden Erosion und auch der sog. traumatischen Keratalgie. Anatomisch findet sich in diesen letzten Fällen eine eigentümliche Entartung des Epithels, welche das Substrat für die klinisch nachweisbare Lockerung bildet und deren Anfänge sich nach 10—12 Stunden nach der frischen Verletzung nachweisen lassen. Nach den mikroskopischen und klinischen Befunden handelt es sich bei diesem Leiden zunächst um eine reine epitheliale Erkrankung. Auch bei einer Reihe wohl charakterisierter Hornhautleiden finden sich gleiche klinische Erscheinungen des Epithels.

Auch experimentell läßt sich beim Kaninchen eine Hornhaut-Affektion erzeugen, bei welcher ähnlich, wie beim Menschen klinisch die Epithellockerung nachweisbar ist und die zunächst als reine epitheliale Erkrankung auftritt.

Therapeutisch haben sich bei der rezidivierenden Erosion und der traumatischen Keratalgie die Entfernung des erkrankten Epithels mit nachfolgender Pinselung mit unverdünntem Chlorwasser als bestes Mittel gegen Rezidive bewährt.

---

### Juli—August.

1) **Über angeborene Defektbildung der Descemet'schen Membran,** von E. v. Hippel.

Verf. wendet sich gegen die von Peters ausgesprochene Ansicht, daß die centrale Defektbildung der Descemetis des Endothels und der hintersten Hornhautschichten als Hemmungsbildung unter Ausschluß krankhafter, speziell entzündlicher Veränderungen anzusehen sei. Vielmehr sprechen die Veränderungen an der Hornhautsubstanz, die Zellen-Ansammlungen auf der vorderen Irisfläche und zwischen den Zonulafasern für einen noch nicht abgelaufenen entzündlichen Krankheitsprozeß. Das Fehlen dieser Befunde bei dem Peters'schen Falle ist darauf zurückzuführen, daß die Augen viel später zur Untersuchung gelangten.

---

2) **Ist die fötale Hornhaut vaskularisiert?** von Camill Hirsch.

Das sog. Randschlingen-Netz der Hornhaut stellt nach Verf. ein zierliches, bandartiges Kapillargeflecht vor, welches von außen von dem aus den zuführenden Augenmuskel-Arterien gebildeten Gefäßringe, innen, von einem durch Konfluenz der Maschen entstandenen Ringgefäß begrenzt, den Limbus conjunctivae corneae derart überlagert, daß es die kaum 1 mm breite äußerste Randpartie der durchsichtigen Kornea bedeckt. Central von diesem waren niemals irgend welche Gefäße in der Hornhaut zu entdecken. Auch bei keinem Embryo waren centralwärts verlaufende Gefäße zu finden. Somit ist die Ansicht eine vollständig irrige, daß das Randschlingen-Netz der Rest eines vollständigen fötalen Hornhautgefäß-Netzes sei.[1]

---

3) **Über Antipyrin-Keratitis,** von Michiyasu Inouye.

Nach Antipyringebrauch traten bei einer 48jährigen Patientin am Hornhautrande beider Augen zahlreiche kleine Infiltrate auf.

---

4) **Über eine vereinfachte Operation des Kornealstaphyloms,** von B. Wicherkiewicz.

Verf. punktiert zunächst die Staphylomwand, wonach das Kammerwasser abfließt, dann trägt er aus der Mitte der Staphylomwand ein ovales Stück von der Breite der Hornhaut und etwa 4—6 mm hoch ab. Die Wundränder liegen tadellos nebeneinander, ein Druckverband folgt.

---

5) **Beitrag zu den Schädigungen des Auges durch künstliche Anilinfarben,** von R. Mellinghoff.

Einem Arbeiter in einer Anilinfabrik flog 100 % Methylviolett in das linke Auge. Danach trat eine heftige Keratitis mit Mitbeteiligung der Iris auf. Dieselbe heilte langsam mit Zurücklassung einer strichfömigen Trübung der Hornhaut.

---

6) **Über Iriscysten, besonders ihre Therapie,** von Wilh. Früchte.

Verf. beschreibt 2 Fälle von serösen Cysten und einen Fall von Perlcyste der Iris, welche sämtlich nach einem Trauma entstanden waren. Bei den serösen Cysten ist eine schonende Behandlung und zwar der eventuell zu wiederholenden Eröffnung (Transfixion) vor der Radikal-Operation der Vorzug zu geben. Bei den Perlcysten hingegen ist die Total-Exstirpation mit großem Hornhautschnitt und Umschneidung des Tumors unter Schonung des Sphinkter iridis am meisten zu empfehlen.

---

[1] Vgl. Einführung in die Augenheilk. II, 1, S. 102. H.

**7) Fibromyxom der Conjunctiva**, von H. Yamaguchi.

Beschreibung von 2 Fällen, die mikroskopisch untersucht waren.

---

**8) Die Arbeitsmyopie der Tuchstopferinnen**, von G. Cramer.

Unter 100 Tuchstopferinnen fand Verf. 69 Myopen, der Grad der Kurzsichtigkeit schwankte zwischen 0,75 und 9 Diopt. Eine Zunahme der Kurzsichtigkeit konnte er bis zum 35. Lebensjahre feststellen. Die Erblichkeit spielte nur eine sehr geringe Rolle. Verf. führt dieses häufige Vorkommen der Myopie bei Tuchstopferinnen auf dieselbe Ursache zurück, wie die beim Lesenlernen kleiner Kinder. Auch führt sie ebensowenig wie die unkomplizierte Schulmyopie jemals zu hohen Graden von Kurzsichtigkeit mit ausgedehnter Augenhintergrunds-Veränderung.

---

**9) Über die typische Exzentrität des kleinen Irisringes und das Verhältnis der Exzentrität des Sehnerven zu der Ora serrata**, von W. Lohmann.

Nach den Untersuchungen des Verf.'s war in 84 Fällen die Anordnung der Exzentrität des kleinen Irisringes eine derartige, daß derselbe dem Pupillarring medial und oben näher gelagert war, während er in 10 Fällen nur oben die nähere Berührung zeigte. In 6 Fällen war auch unten die Pupillarzone verringert, ja ganz verstrichen. Das Verhältnis zwischen Sehnerv und Ora serrata ist so ausgebildet, daß die breiteste Partie des letzteren allemal weit entfernt von der geringsten Kornea-Sehnerven-Distanz sich findet.

---

**10) Septische Retinal-Veränderungen bei Typhus abdominalis**, von L. Paul.

Bei einem Typhuskranken fanden sich in der Netzhaut beider Augen kleine, weißliche, rundliche Herdchen von etwa $^1/_2$ Papillen-Durchmesser in der Nähe der größeren Gefäße, nicht in allernächster Nähe der Papille, aber auch nicht allzuweit von ihr entfernt, und umgaben kranzartig die Papille; außerdem fanden sich an manchen Stellen größere und kleinere Hämorrhagien. Da der Exitus erfolgte, war es möglich die Augen einer anatomischen Untersuchung zu unterwerfen. Von Mikroorganismen war daselbst nichts zu finden. Die kleinen Herde sind wohl auf einen toxischen Ursprung zurückzuführen und gleichen vollständig den von Roth gefundenen Herden bei septischen Erkrankungen, woselbst der bakteriologische Befund auch stets negativ ausgefallen war.

---

**11) Über die Wirkung der einzelnen Teile des Ciliarmuskels auf das Ligamentum pectinatum**, von Dr. Küsel.

Die Kontraktion der meridionalen Fasern des Ciliarmuskels erleichtert die Filtration des Kammerwassers in den Schlemm'schen Kanal hinein nicht, sondern erschwert sie. Je mehr Fasern nun aus der streng meridionalen Richtung ablenken, je stärker durch ihre Verflechtung der Ringmuskel ausgebildet wird, um so weniger kann die ungünstige Beeinflussung des Ligamentum pectinatum zutage treten. Bei dem radiären Teil des Ciliarmuskels müssen zwei ganz verschiedene Fasergattungen unterschieden werden. Diejenigen, welche von der Innenwand des Canalis Schlemmii in derselben Weise wie die meridionalen Fasern entspringen und dann allmählich in zirkulare Richtung umbiegen, und die, welche von der Chorioidea her erst meridional ziehen, um dann bogenförmig in den Müller'schen Muskel einzutreten. Die

ersteren entfalten den Lamellenfächer des Ligamentum pectinatum und erweitern den Sinus selbst; die zweite Gattung dient einfach der Akkommodation, indem sie die Wirkung des Müller'schen Muskels auf die Chorioidea und die Zonula verstärkt.

12) **Über Pigmentschwund und pigmentierte Beschläge im Verlaufe von Iritis,** von W. Gilbert.

Der Pigmentschwund der Iris kann als Folgezustand der Iritis vorkommen, wie auch ohne vorhergehende Entzündung, teils ohne bekannte Ursache, teils nach Analogie gewisser mit Pigmentverschiebung einhergehender Hautleiden, wobei das Auftreten von pigmentierten Beschlägen von dem Verhalten der Abflußwege abhängt.

13) **Über seltene Fälle von Lähmung der Akkommodation und von Pupillenstarre,** von E. v. Hippel.

Verf. berichtet über 3 Fälle von Akkommodations-Lähmung bei normaler Pupille, von denen zwei an Epilepsie litten, weiter über einen Fall, wo eine totale Akkommodations-Lähmung in Verbindung mit hochgradiger Mydriasis und absoluter Starre bei einem 26jährigen Manne bald rechts, bald links, bald an beiden Augen gleichzeitig auftrat, um nach einem Bestehen von einer Reihe von Tagen vollkommen normalen Verhältnissen Platz zu machen. Die Störung soll sich nach einem Schädeltrauma entwickelt haben. Zum Schluß erwähnt er noch einen Fall von doppelseitiger Mydriasis mit absoluter Pupillenstarre und Akkommodations-Lähmung bei einer tabesverdächtigen Patientin, sowie einen Fall typischer, einseitiger, reflektorischer Pupillenstarre mit Mydriasis bei einem 42jährigen Tabiker.

14) **Ein Beitrag zur isolierten Blicklähmung nach oben und unten,** von Dr. Tödter.

Verf. berichtet über 2 Fälle von isolierter Blicklähmung nach oben und unten, von denen der eine wahrscheinlich auf einer intrakraniellen Blutung beruhte, bei dem andern sich kein Grund nachweisen ließ. Außerdem teilt er noch einen Fall von kongenitaler Ptosis, kombiniert mit Blicklähmung nach oben, wahrscheinlich auf hereditärer Basis beruhend, mit.

15) **Die Bekämpfung des Trachoms in Ungarn,** von E. v. Grósz.

Verf. teilt mit, daß durch die bisherige Bekämpfung des Trachoms in Ungarn die Zahl der Trachomkranken dort erheblich abgenommen hat.

16) **Die Entwicklungsgeschichte des Wirbeltierauges,** von F. Keibel.

Ein klares Bild der Entwicklungsgeschichte des Wirbeltierauges.

Horstmann.

## Vermischtes.

1) Herrmann Cohn, am 4. Juni 1838 zu Breslau geboren, studierte zuerst (1857—1860) Naturwissenschaften, besonders Physik und Chemie, zu Breslau wie auch zu Heidelberg, woselbst er das Glück hatte, zu dem berühmten Dreigestirn — Bunsen, Kirchhoff, Helmholtz — emporschauen zu dürfen, und promovierte als Doktor der Philosophie zu Breslau am 20. Oktober 1860 auf Grund einer bei Bunsen gearbeiteten Dissertation

„De acido hypochlorico". So vorgebildet wandte er sich dem Studium der Heilkunde zu, sowohl in Breslau, als auch in Berlin, und promovierte zum Doktor der Medizin an der letztgenannten Universität auf Grund seiner Dissertation „De infantis situ ad partum", welche einen Teil seiner von der Breslauer medizinischen Fakultät gekrönten Preis-Schrift über diesen Gegenstand bildete. Sofort wandte er sich der Augenheilkunde zu, wurde Assistent Richard Foerster's, der damals als Privat-Dozent an einer kümmerlichen[1] Anstalt die Breslauer Studenten in die Augenheilkunde einzuführen bestrebt war; ließ sich dann 1866 zu Breslau als Augenarzt nieder, begründete sofort eine kleine Privat-Augenheilanstalt, an der er mit Eifer wirkte und auch lehrte, nachdem er 1868 (auf Grund seiner Schrift „über Xerosis conjunctivae") sich als Privat-Dozent habilitiert hatte. Im Jahre 1874 wurde er zum außerordentlichen Professor ernannt und 1904 durch die Ernennung zum Geheimen Medizinal-Rat ausgezeichnet. Zahlreiche in- und ausländische Orden schmückten seine Brust; am liebsten war ihm die goldene Staats-Medaille für Hygiene, die ihm 1883, auf der Hygiene-Ausstellung zu Berlin, Kronprinz Friedrich persönlich überreicht hatte. In den letzten Jahren war seine Gesundheit gestört. Vor $^3/_4$ Jahren erlitt er einen Schlaganfall, von dem er langsam sich zu erholen begann, als ein neuer Anfall seinem Leben ein Ziel setzte.

H. Cohn war herzensgut und menschenfreundlich, voll Feuereifers für seine hygienischen Ideale, durchdrungen von dem Wert seiner Arbeiten, somit leicht hingerissen zu literarischen Streitigkeiten; ein glücklicher Arzt, ein beliebter Lehrer, der tüchtige Schüler, wie Schubert, Fick und Peschel, ausgebildet und bis zum Jahre 1899 die stattliche Zahl von 2646 Zuhörern unterwiesen hat; ein emsiger Forscher, besonders auf dem Gebiet der Statistik und Hygiene.

Zahlreiche Werke und über 200 Aufsätze hat er verfaßt. Er selber hat, bei Gelegenheit seines 25jährigen Professoren-Jubiläums (Breslau, den 15. Juni 1898, 17 S.) uns die Liste veröffentlicht. Wir wollen die wichtigsten hier anführen, zuerst die den verschiedensten Gebieten der Augenheilkunde angehörigen, dann die seiner Lebens-Arbeit, der Hygiene des Auges gewidmeten.

A) 1. Atropin-Vergiftung, 1865. 2. Ophthalmoprostatometer, 1865. 3. Mikroskopie am lebenden Auge, 1867. 4. Persist. Pupillar-Membran, 1867 und 1881. 5. Erster Jahresbericht der Augenklinik, 1867. 6. Exophthalmometer, 1867. 7. Augen-Verletzungen bei Metall-Arbeitern und neue Schutzbrillen, 1868. 8. Xerosis conjunctivae, 1868.[2] 9. Granulose in der Taubstummen-Anstalt, 1869. 10. Follikular-Katarrh bei Schulkindern, 1890 und 1898. 11. Glimmer-Schutzbrillen, 1869. 12. A. v. Graefe, 1871. 30. Augen-Schußwunden, 1871. 31. Enukleation nach Schuß-Verletzungen, 1871. 32. Sympathische Erkrankung nach Schuß-Verletzungen, 1871. 33. Kolobom der Aderhaut, 1871. 34. Refrakt. Augenspiegel, 1872. 35. Schuß-Verletzung des Auges, 1872. 36. Strychnin gegen Amblyopie, 1872. 37. Nachstar Operation, 1872. 38. Vorarbeiten für eine Geographie der Augenkrankheiten, 1874. 39. Hemiopie, 1874. 40. Die Augen der Greise, 1874. 41. Einheilung von Kaninchen-Bindehaut, 1875. 42. Netzhaut-

---

[1] H. Cohn hat selber in seinem Nekrolog auf Foerster diese Verhältnisse geschildert.

[2] Gesperrter Druck bedeutet Sonderschriften.

Ablösung, 1877; Drainage bei Netzhaut-Ablösung, 1879. 43. Statistik der Augenkrankheiten, 1877. 44. Über die Notwendigkeit der Urin-Untersuchung, 1877. 45. Glaukom-Prodrome, 1878. 46. Farbenblindheit, 3 Arbeiten, 1878, und noch mehrere später. 47. Amblyopie und Diplopie bei Diabetes, 1878. 48. Extraktion eines subretinalen Cysticercus, 1878 und 1881. 49. Der Farbensinn der Nubier, 1879; der Helgoländer, 1896; der Kalmücken, 1897; der Ägypter, 1898; der Dahomey-Neger, 1898. 50. Die Augen der Frauen, Vortrag, 1879. 51. Sehstörung bei Fleisch- und Fisch-Vergiftung, 1880. 52. Hypnotisierung des Auges, 1880. 53. Das Dioptrie-Lineal, 1889. 54. Kokaïn, 1885. 55. Pemphigus des Auges, 1885. 56. Flora artefacta ophthalmologica, 1886. 57. Statistik über 40000 Augenkrankheiten, 1887. 58. Über künstliche Augen aus Celluloid, 1888. 59. Über Photographien des Auges, 1888. 69. G. Bartisch's Schriften über Augendienst und Blasenstein-Operation, 1893. 70. Ptosis, 1894. 71. Spezifische Iritis bei einem 80jährigen, 1894. 72. Über Abnahme der Sehschärfe im Alter, 1899. 73 u. 74. Verhütung der Augen-Eiterung der Neugeborenen, 1895, 1896, 1897. 75. Eserin gegen Glaukom, 1895. 76. Abhängigkeit der Sehschärfe von Licht-Intensität, 1895. 77. Kontag. Augen-Entzündung, 1896. 78. Operative Heilung hochgradiger Kurzsichtigkeit.

B) 79. Myopie der Schulkinder, 1866. 80. Untersuchungen der Augen von 10060 Schulkindern nebst Vorschlägen zur Verbesserung der den Augen nachteiligen Schul-Einrichtungen, Leipzig 1867. 81. Schulbänke, 1867. 82. Die Augen der Breslauer Studenten, 1867; die der Breslauer Schriftsetzer, 1868; von 240 atrop. Dorfschulkindern, 1871; der Schüler des Friedrich-Gymnasiums, 1872; der Uhrmacher usw., 1877; der Medizin-Studierenden, 1881; der Musiker, 1892; von 50000 Breslauer Schulkindern, 1898. 83. Schultisch-Frage 1869, 1873, 1874, 1883, 1887. 84. Bindehaut-Erkrankung unter 6000 Schulkindern, 1877. 85. Über Schrift, Druck und zunehmende Kurzsichtigkeit, 1880. 86. Hygiene des Auges in den Schulen 1883, 1892. 87. Künstliche Beleuchtung 1883, 1884, 1885, 1886; Lichtmessung 1886, 1893, 1894, 1899. 88. Über Schulärzte 1886, 1887, 1888, 1898. 89. Über Entstehung der Kurzsichtigkeit, 1889. 90. Lehrbuch der Hygiene des Auges, 1892. 91. Sehproben 1891, 1897, 1898; transparente, 1894. 92. Über den Einfluß der Impfung auf die Abnahme der Erblindung, 1896.

H. Cohn war der eifrigste (allerdings nicht immer maßvolle) Vorkämpfer der Schul-Hygiene. Seine Arbeiten, die von manchen unterschätzt werden, haben jedenfalls viel gutes gestiftet. Die Arbeit war seine Lebens-Freude. Zwei Wochen vor seinem Tode schrieb er mir, mit zitternder Hand, in stenographischer Schrift, eine Postkarte, der ich das folgende entnahm: „Wohl Ihnen, daß Sie gesund und arbeitsfreudig sind; ob ich noch einmal zur Arbeit kommen werde?"

Sein Andenken wird in seinem Werk fortleben. Seine Hygiene des Auges ist das brauchbarste Buch über diesen Gegenstand, das wir zur Zeit besitzen.

2) Wilhelm Czermak, geboren zu Brünn im Jahre 1856, studierte Medizin in Graz, wurde daselbst Assistent an der Universitäts-Augenklinik, später in Wien unter Fuchs, habilitierte sich an der dortigen Universität im Anfang der 80er Jahre, wurde 1892 Professor und Direktor der Augenklinik in Innsbruck und von dort 1895 in gleicher Eigenschaft an die deutsche Universität in Prag berufen. Hier vollendete er das schon in Innsbruck

begonnene Werk seines Lebens „Die augenärztlichen Operationen" (Wien 1893—1904), — die umfangreichste Sonderschrift, die jemals bisher, sei es in der deutschen, sei es in der ausländischen Literatur, über dieses Kapitel geschaffen worden, 1284 Seiten mit 223 Original-Holzschnitten. Seit Arlt's meisterhafter Operationslehre (1874, Graefe-Saemisch, I. Ausgabe) ist ein so vollständiges und so brauchbares Lehrbuch dieses wichtigsten Gegenstandes in unsrem Sonderfach in deutscher Sprache nicht geschrieben worden, als das von Czermak, das neben dem späteren von Terrien (Paris 1902) von jedem sorgsamen Operateur regelmäßig befragt wird und, wenn es auch in der geschichtlichen Darstellung nicht ganz lücken- und fehlerfrei sein möchte, doch wegen seiner Vollständigkeit und Gründlichkeit mir des höchsten Lobes würdig zu sein scheint.

Gegen die Operations-Lehre tritt Czermak's Jugendwerk (Semiotik und Diagnostik der äußeren Augenkrankheiten, 1889) an Bedeutung weit zurück. Sonstige Arbeiten betreffen die fadige Hornhaut-Entzündung, Hornhaut-Narben und Fisteln, Mikrophthalmus, Entstehung des Glaukoms usw.

W. Czermak war ein tüchtiger und gewissenhafter Operateur, ein fleißiger Lehrer, ein freundlicher, liebenswürdiger Mensch, wie Jeder erfahren, der ihm einmal nahe getreten. Sein frühzeitiges Hinscheiden wird allgemein betrauert.

3) Prof. Dr. H. Magnus in Breslau hat den Charakter als Geh. Med.-Rat erhalten.

4) Dr. O. Fehr, seit 9 Jahren Assistent an Prof. Hirschberg's Augenheilanstalt, seit etlichen Jahren erster und Vertreter, ist zum dirigierenden Arzt der neu geschaffenen Augenabteilung des Rudolf Virchow-Krankenhauses der Stadt Berlin ernannt worden.

5) Herr R. Swanzy in Dublin ist für 1906 zum Präsidenten des Royal College of Surgeons, Ireland, gewählt worden.

---

## Bibliographie.

1) Zur Thyreoid-Behandlung des Morbus Basedowii und insbesondere seiner Kombination mit Myxödem, von Dr. A. Holub in Karlsbad. (Wiener klin. Wochenschrift. 1906. Nr. 19.) In einer Strumafamilie zeigte die zweitjüngste Tochter wesentliche Züge von Morb. Based. und Myxödem; eine Schwester litt an deutlichen Zeichen von Basedow'scher Erkrankung. Die Thyreoidin-Behandlung war von günstigen Einfluß auf alle krankhaften Symptome.

2) Tetanie-Star, Zucker-Star, Alters-Star, von Dozent Dr. F. Pineles. (Wiener klin. Wochenschrift. 1906. Nr. 23.) Der Tetanie-Star verdankt seine Entstehung dem supponierten Tetanie-Gifte, das infolge Ausfalles einer Blutdrüse seine schädliche Wirkung im Organismus entfaltet. Die zweite Form eines konstitutionellen Stars, der Zucker-Star, schließt sich ihm enge an; auch der Diabetes zeigt ebenfalls innigen Zusammenhang mit Blutdrüsen. Aber auch das Alter hat manche Beziehungen zu Blutdrüsen und tendiert in hohem Grade zur Starbildung. Es erscheint daher vom heuristischen Standpunkte gerechtfertigt, bei Untersuchungen über den Altersstar auch diese Beziehungen zu den Blutdrüsen zu berücksichtigen.

3) Durch Syphilis-Impfung erzeugte Keratitis parenchymatosa beim Kaninchen, von Dr. G. Scherber, Assistent in Wien.

(Wiener klin. Wochenschrift. 1906. Nr. 24.) Durch Einbringung syphilitischer Produkte in die vordere Augenkammer von Kaninchen erhielt Verf. bei allen geimpften Tieren, 6 Wochen nach der Impfung, meist ohne besondere entzündliche Reaktion, eine der menschlichen Keratitis parenchymatosa äußerst ähnliche Hornhaut-Affektion.

4) Sollen Trachome assentiert werden? Erwiderung auf den Artikel des Prof. Karl Hoor: die Trachomprophylaxe im 4. Korps in den Jahren 1888—1894, von Dozent Dr. Schmeichler. (Militärarzt. 1906. Nr. 9 und 10.)

5) Zur Technik der Glaukom-Iridektomie, von Prof. W. Czermak in Prag. (Prager med. Wochenschr. 1906. Nr. 24.) Bei Fällen von akuten und subakuten Glaukom, bei denen die Iris nur angepreßt oder angeklebt erscheint und keine ausgesprochene Atrophie der Iris vorliegt, legt Verf. die Hornhautwunde mit einem bauchigen Skalpell schichtweise einschneidend an und erweitert die Wunde mittels der Scheere. Bei dem Hervorholen der Iris sucht er die Iris möglichst nahe an der Grenze der Anlötung zu fassen und sie dann vor dem Herausziehen schon vom Ligamentum abzulösen, um sie beim Herausziehen so vorbringen zu können, daß nach der Exzision kein Stumpf stehen bleibt. Bei Fällen, wo die Iris bereits verwachsen ist und dabei ein mehr oder weniger hoher Grad von Atrophie besteht, hat Verf. in einigen Fällen die Kyklodialyse von Heine, allerdings bis jetzt in allen Fällen ohne bleibenden Erfolg, ausgeführt; er wurde aber auf den Gedanken gebracht, diese Operation als Vorakt der Iridektomie in jenen Fällen zu verwerten, wo bei dieser von vorneher ausgeführten Operation eine Ablösung der angelöteten Iris häufig mißlingt. Diese Erwägung führte ihn endlich zu dem Versuch, diesen Vorakt und die Irisausschneidung gleich in einer Operation zu vereinigen. Verf. hat dieses kombinierte Verfahren bereits in einer großen Zahl von Fällen in Ausführung gebracht. Die Versuche sind noch nicht endgiltig abgeschlossen.

6) Der heutige Stand der Bakteriologie in der Augenheilkunde, von Dozent Dr. V. Hanke in Wien. (Wiener klin. Rundschau. 1906. Nr. 25 u. 26.) Ergebnisse der neueren bakteriologischen Forschungen auf dem Gebiete der Augenheilkunde für praktische Ärzte geschildert.

7) Kyanose der Retina, Maladie bleue, Hemiplegie infolge von Keuchhusten, von Babinski und Mlle. Toufesev in Paris. (Allg. Wiener med. Zeitung. 1906. Nr. 30.) Kyanose der Retina bei einem 10jährigen Knaben, der an Maladie bleue litt und bei dem infolge von Keuchhusten Hemiplegie auftrat — es wurde die Kyanose als prädisponierende Ursache, ein heftiger Keuchhusten-Anfall als bestimmende Veranlassung der Hemiplegie angenommen.

8) Schlußbemerkung zur sogenannten Trachomprophylaxe in der Armee, von Prof. Dr. C. Hoor in Klausenburg. (Militärarzt. 1906. Nr. 12. — Wiener med. Wochenschrift. 1906. Nr. 25.) Erwiderung auf den Artikel des Dozent Dr. Schmeichler: Sollen Trachome assentiert werden? (Militärarzt, 1906, Nr. 9—10).

9) Immunitätslehre in der Augenheilkunde, von Dr. Viktor Reis. (Wiener klin. Wochenschr. 1906. Nr. 29.) In einem Vortrage bespricht Verf. die Bedeutung von Römer's Forschungen und zeigt, daß an denselben ein stufenweise sich entwickelnder Fortschritt zu bemerken ist; von biologisch am wenigsten komplizierten Prozessen, wie die Wirkung der Toxine und Bakteriolysine geht Römer zur Untersuchung der bisher nicht entschiedenen

Frage der sympathischen Ophthalmie und der Pathogenese des Altersstares über und benutzt dieselbe Methode zur Ergründung der Lebensverhältnisse, der wichtigsten inneren Haut des Auges, der Retina. Die Hypothesen, die aus seinen Experimenten gefolgert werden können, sprechen zur Überzeugung, und zwingen den von ihm gewählten Weg als den richtigen zu erkennen, zumal als die Abrin-Immunität und die kombinierte Immunisierung gegen die Pneumokokken schon zu praktischen therapeutischen Zwecken ausgenutzt werden. Schenkl.

10) Die konjugierte Deviation der Augen und die Halbblindheit, von J. Grasset. (Revue neurologique, 1904, Nr. 13, nach einem Referat im Neurologischen Centralblatt. 1906. Nr. 6.) Verf. hält fest an seiner Lehre von der engen Nachbarschaft der sensorischen und motorischen Bahnen für die korrespondierende Gesichtsfeldhälfte in jeder Hemisphäre.

11) Über Inkoordination der Augenbewegungen nach einer oberflächlichen Gehirnläsion, von Dr. H. Klein. (Deutsche Zeitschr. f. Nervenheilk. XXVI. 1904. Nach einem Referat im Neurol. Centralbl. 1906. Nr. 6.) Die Beobachtung eines Falles von Schädel-Impression, welche etwa über dem mittleren Drittel der beiden linken Centralwindungen liegt, verleiht der Vermutung eine Stütze, wonach die Centren für die willkürlichen Bewegungen der Augen in den Fuß der 2. Stirnwindung und in die dahinter liegende Partie der vorderen Centralwindung lokalisiert werden.

12) Über Gesichtsfeld-Ermüdung, von Karl Kroner. (Inaug.-Dissert. Berlin. 1904.) 1) in den Fällen, wo das Gesichtsfeld, nach der gewöhnlichen Methode untersucht, nicht ermüdbar war, gelang es auch durch körperliche Anstrengung nicht, oder nur in geringem Maße, Gesichtsfeld-Einschränkung und weitere Ermüdung hervorzurufen. 2) Bei Personen mit ermüdbarem Gesichtsfeld zeigte sich nach der Arbeit eine konzentrische Einschränkung mit weiterer, meist rascher als vorher verlaufender Ermüdbarkeit. 3) In einem Teile der Fälle wurde nur eine Einschränkung ohne weitere Ermüdbarkeit erzielt. 4) Nach $^1/_4$—$^1/_2$ Stunde zeigte sich schon eine Erholungs-Ausdehnung, die nach der Peripherie zuerst schneller, dann langsamer vor sich ging. Nach der Ansicht des Verf.'s gehört die Gesichtsfeld-Aufnahme, besonders die Gesichtsfeld-Ermüdung, zu einer vollständigen neurologischen Untersuchung, namentlich für die Unfallbegutachtung, da wir mittels einer einfachen Methode ein ungefähres Bild der psychischen Leistungsfähigkeit der betreffenden Person bekommen. Was die Simulation anbetrifft, eine viel erörterte Frage, so dürfte es unmöglich sein, ein stetiges Nachinnenrücken der Grenzen, also Gesichtsfeld-Ermüdung, vorzutäuschen. (?)

13) Hirnrinde und Augenbewegungen, von Dr. W. Sterling. (Arch. f. Anat. und Psych. 1903. Phys. Abteilung.) Bei Versuchen, die an Hunden angestellt wurden, stellte sich heraus, daß es im Gebiet der sog. „Nackenregion" ein Gebiet gibt, dessen Reizung Bewegung der Augen ohne Erregung der Nackenmuskeln hervorruft. Es sind konjugierte Bewegungen beider Bulbi nach der der gereizten Hemisphäre entgegengesetzten Seite. Fritz Mendel.

Um Einsendung von Separatabdrücken wird gebeten (Berlin NW. 26 Schiffbauerdamm)

Verlag von Veit & Comp. in Leipzig. — Druck von Metzger & Wittig in Leipzig.

# Centralblatt

## für praktische

# AUGENHEILKUNDE.

Herausgegeben von

**Prof. Dr. J. Hirschberg, Geh. Med.-Rat, in Berlin.**

Unter ständiger Mitwirkung der Herren Dr. Ancke in München, Dr. Berger in Paris, Prof. Dr. Birnbacher in Graz, Dr. Brailey in London, Dr. Bruns in Steglitz, Doz. Dr. Cl. du Bois-Reymond in Berlin, Dr. Crzellitzer in Berlin, Prof. Dr. E. Emmert in Bern, Prof. Dr. C. Gallenga in Parma, Dr. Ginsberg in Berlin, Prof. Dr. Goldzieher in Budapest, Dr. Gordon Norrie in Kopenhagen, Dr. Hamburger in Berlin, Prof. Dr. Horstmann in Berlin, Dr. Issigonis in Smyrna, Prof. H. Knapp in New York, Prof. Dr. Krückow in Moskau, Dr. Loeser in Berlin, Geh. Med.-Rat Prof. Dr. Magnus in Breslau, Major F. P. Maynard, I. M. S. Calcutta, Dr. F. Mendel in Berlin, Dr. Moll in Berlin, Dr. Neuburger in Nürnberg, Dr. Pergens in Maeseyck, Prof. Dr. Peschel in Frankfurt a. M., Dr. Purtscher in Klagenfurt, Dr. M. Reich in Petersburg, Med.-Rat Dr. Scheer in Oldenburg, Prof. Dr. Schenkl in Prag, Prof. Dr. Schwarz in Leipzig, Dr. Spiro in Berlin, Dr. Steindorff in Berlin. Dr. Stiel in Köln.

Monatlich ein Heft. Preis des Jahrganges 12 Mark. Zu beziehen durch alle Buchhandlungen des In- und Auslandes und die Postanstalten des Deutschen Reiches.

**1906. Dreißigster Jahrgang. Oktober.**




# Augenspiegel-Bilder.


Von **J. Hirschberg** und **O. Fehr.**


## 3. Die späteren Wandlungen der spezifischen Netz-Aderhaut-Entzündung.

Am 5. Mai 1887, also vor mehr als neunzehn Jahren, kam eine 57jährige Bäuerin zur Aufnahme in meine Augenheilanstalt.

Vor einem Jahre von ihrem Manne angesteckt, bemerkte sie 8 Tage vor Weihnachten, daß die Sehkraft des linken Auges sehr rasch abnahm, bis zur Erblindung; auch das rechte wurde sehschwach, aber langsam, und ist jetzt gleichfalls nahezu vollständig erblindet.

Das rechte, zuletzt und langsamer erkrankte Auge erkennt noch die Zahl der Finger in 1,5 m. Sein Gesichtsfeld ist leicht eingeengt, die Mitte zeitweilig ganz verdunkelt. Das linke, zuerst und schnell erkrankte unterscheidet nur Handbewegungen auf 1 m; sein Gesichtsfeld ist nicht mehr aufzunehmen. Auf dem rechten Auge, dessen Pupille durch Homatropin sich vollständig erweitern läßt, sieht man ganz dichte, staubförmige Glaskörpertrübung, welche den Augengrund stark verschleiert. Dabei besteht Entzündung des Sehnerven und der Netzhaut. Die Grenze der Sehnervenscheibe ist undeutlich, namentlich nasenwärts und unten. Die Schlag-Adern sind hier streckenweise stärker verschleiert. Nasenwärts-oben sitzt eine kleine Blutung am Rande des Sehnerven. In der mittleren Gegend des Augengrundes ist die Netzhaut stark getrübt. Leichte Veränderungen in der Peripherie. Auf dem linken Auge ist dieselbe Veränderung nachweisbar, jedoch nicht so deutlich, da Pigment-Punkte auf der Vorderkapsel und die wegen einzelner hinterer Verwachsungen nur mittelmäßige Erweiterbarkeit der Pupille den Einblick in's Innere mehr stören.

Urin normal. Sonst keine wesentlichen Abweichungen. Sofort wurde eine kräftige Einreibungs-Kur eingeleitet. Schon am 12. Mai war eine geringe Besserung der Sehkraft, zunächst auf dem schlechteren Auge, nachweisbar: dasselbe vermochte Finger zu zählen, auf 0,3 m. Aber 23 Tage nach Beginn der Behandlung war bereits ein völliger Umschwung eingetreten. Das rechte Auge hatte S = $^1/_4$, das linke = $^1/_7$ wieder gewonnen; das Gesichtsfeld des ersteren war völlig, das des letzteren nahezu normal geworden, mit unbestimmten Verdunklungs-Flecken.

Nachdem 72 Einreibungen zu 2 g verabreicht worden, verließ die Kranke meine Anstalt mit S = $^1/_3$ des rechten, $^1/_5$ bis $^1/_4$ des linken Auges, normalen Grenzen des Gesichtsfeldes beiderseits, in dessen Mitte ein kleiner, zarter Dunkelfleck geblieben. Sie wollte zu Hause die Einreibungen noch fortsetzen.

Am 13. Oktober 1888 kehrte sie wieder. Sie hat nur 15 Mal 2 g eingerieben. Sie klagt jetzt hauptsächlich 1) über unaufhörliches Flimmern vor den Augen, das den ganzen Tag anhält, auch bei geschlossenen Lidern sichtbar ist; 2) über Blasser-Sehen. Die Sehkraft hat wieder etwas abgenommen, rechts auf $^1/_4$, links auf $^1/_5$; das Gesichtsfeld zeigt beiderseits außen-oben eine leichte Einschränkung.

Als ständige Überbleibsel der spezifischen Augengrunds-Veränderung entdeckt man: 1) staubförmige Glaskörpertrübung, 2) kleine Pigment-Punkte und Striche in der Peripherie, besonders in der Nähe von Netzhaut-Blutadern; dazu natürlich die Pigment-Punkte auf der Vorderkapsel und die

hinteren Verwachsungen im linken Auge. Durch Wiederholung der Einreibungskur erfolgte wiederum eine deutliche Besserung. Am 15. November 1888 ist beiderseits S $\geq 1/_3$. Die Kranke, welche dann von Hause sehr beglückte Briefe schrieb, sollte die Kur weiter gebrauchen und alle 3 Monate sich wieder vorstellen. Beides hat sie nicht getan. Sie erschien erst wieder nach beinahe 18 Jahren, — ebenso blind, ja noch mehr, als bei der ersten Vorstellung im Jahre 1887.

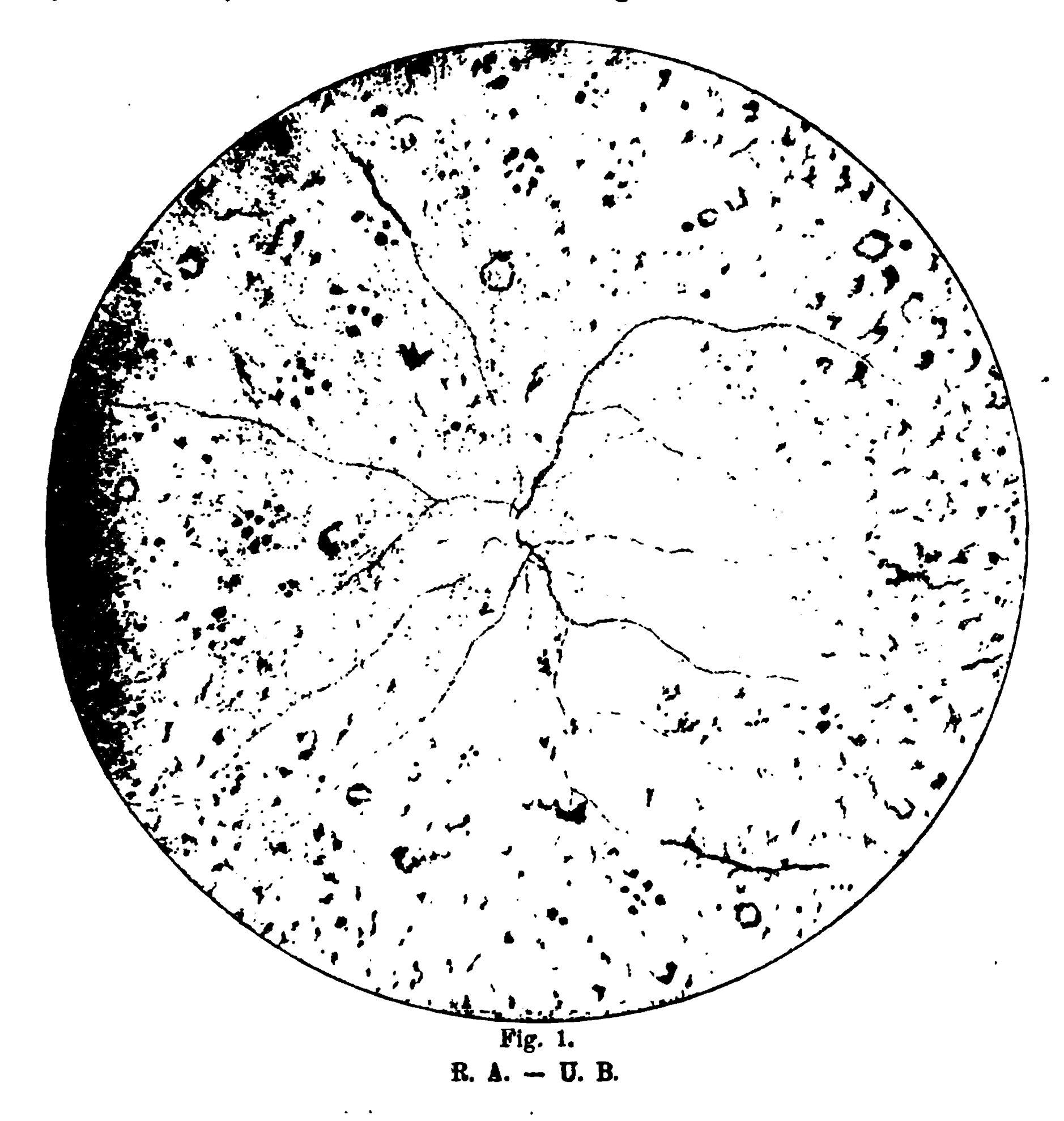


Fig. 1.
R. A. — U. B.

Als sie nämlich am 19. Juni 1906 in das Sprechzimmer geführt wurde, vermochte das rechte Auge nur die Handbewegungen auf $1/_2$ m wahrzunehmen, das linke hatte nur Lichtschein.

Die ziemlich teilnahmlose Kranke gab an, daß im Laufe der Jahre die Sehkraft ganz allmählich abgenommen habe; sonst sei sie nicht krank gewesen.

Aber der Augengrund zeigte jetzt ein ganz andres Bild. Vgl. Fig. 1, welches das rechte, bessere Auge darstellt. Der Sehnerv ist deutlich abgeblaßt und nur schläfenwärts schärfer abgegrenzt. Alle Schlag-Adern der Netzhaut sind fadendünn. Auch die Blut-Adern sind erheblich verengert. Die Blutgefäße der Aderhaut rings um den Sehnerv sind in weiße Bänder umgewandelt (sklerotisch); mit abnehmender Stärke erstreckt sich diese Veränderung bis weit in die Peripherie hinein.

Der ganze Augengrund ist mit Pigment-Herden übersät. Einzelne finden sich schon nahe dem Sehnerven. Vor dem Äquator ist die Pigment-Bildung stärker und reichlicher und bildet einen Gürtel rings-herum.

Die Veränderung ist ähnlich, aber nicht gleich der typischen Pigment-Entartung. Vielfach erscheinen Gruppen von Klümpchen, auch schwarze Ringe; aber auch Pigment-Scheiden über Strecken von Blut- und Schlagadern der Netzhaut.

Links bestehen noch die Pigment-Punkte auf der Vorderkapsel, die Verwachsungen; ganz leichte Linsen-Trübung ist hinzugetreten.

Wer keine Erfahrung hat, möchte an jeder Möglichkeit einer Besserung verzweifeln und die Kranke als unheilbar entlassen. Wir machten uns unverdrossen an die Wiederholung der Einreibungs-Kur.

Am 19. Juni 1906, nach 5 Einreibungen, war es schon besser. Rechts Finger auf 20 cm, Gesichtsfeld aufnehmbar, allseitig eingeengt, besonders innen-oben. Am 26. Juni 1906 ist das Flimmern ziemlich fort. Rechts Finger in 30 cm; am 24. Juli Finger auf 1 m. Am 21. August 1906 hat das rechte Auge $S = {}^{5}/_{35}$, Gesichtsfeld besser; das linke Auge zählt Finger in 20 cm, das Gesichtsfeld ist aufnehmbar (a 50°, i 15°, o 25°, u 30°).

Am 25. September 1906 erkannte das linke Auge Finger auf 2 m in engem Gesichtsfeld; das rechte hat $S = {}^{5}/_{20}$ bei leidlich gutem Gesichtsfeld. (Vgl. Fig. 2.) Allerdings verengte sich bei stark herabgesetzter Beleuchtung dieses Gesichtsfeld bis zu der punktierten Grenze, und die centrale Sehschärfe sank dabei auf ${}^{1}/_{12}$. Aber trotzdem besteht nicht eigentliche Nachtblindheit. Die Kranke selber gibt an, in der Dämmerung sogar besser zu sehen, als bei hellem Tageslicht.

---

Die Lues ist ja so recht eigentlich eine chronische Erkrankung. Will man über den Dauer-Erfolg ihrer Behandlung klar sehen, so nützt es nichts, nur die für kurze Zeit, einige Monate oder Jahre, beobachteten Fälle mit ihren Besserungen und gelegentlichen Rückfällen zusammenzustellen: vielmehr muß man alle Fälle, die gegen 20 bis 30 Jahre beobachtet werden konnten, der Beurteilung zugrunde legen. Dies kann ich heute nicht tun, werde es aber gelegentlich nachholen. Jetzt möchte ich nur das folgende hervorheben. Drei Hauptfälle kommen vor:

25. September 1906.

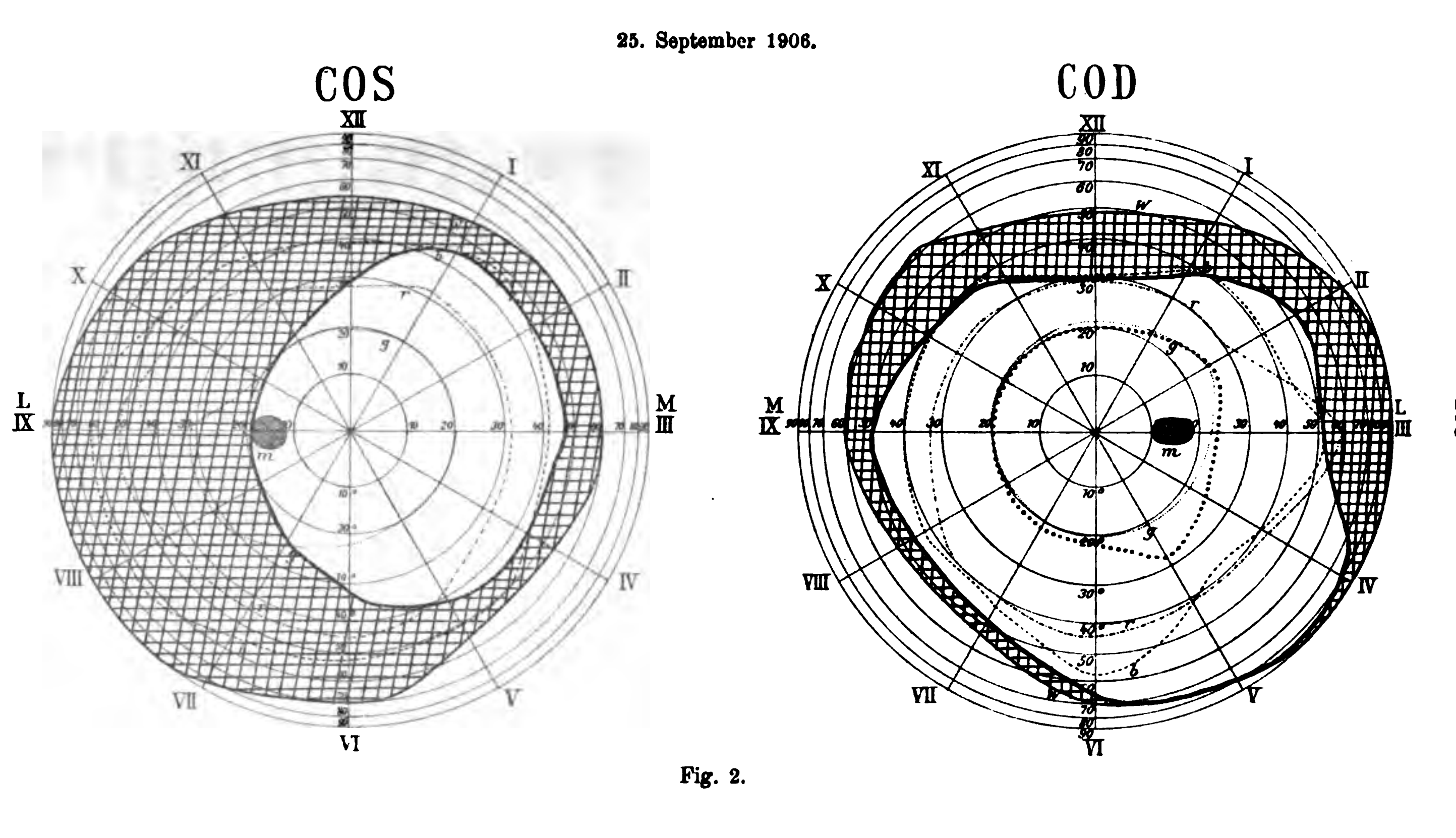



Fig. 2.

1) Dauernde Heilung der schwersten spezifischen Neuroretinitis. (Daß dabei die Aderhaut mit beteiligt ist, brauche ich nicht erst besonders zu bemerken.)

2) Später Rückfall der Sehstörung, mit neuer Besserung durch geeignete Behandlung.

3) Später Rückfall mit dem Ausgang in unheilbare Erblindung. (Der tabische Sehnerven-Schwund nach Lues ist keine eigentlich spezifische Erkrankung und auch der entsprechenden Behandlung nicht untertan.)

Von dem 2. Fall haben wir soeben ein Beispiel kennen gelernt. Von dem ersten und dritten wird jetzt je einer folgen.

a) Ein 22jähriger Herr[1] hatte 1872 eine Ansteckung erlitten. Nach 2 Jahren, im April 1874, klagte er zuerst über die Wahrnehmung von dunklen Punkten und hellen Figuren im rechten Auge, während Sehschärfe, Gesichtsfeld und Augengrund völlig normal gefunden wurden. Im Juni desselben Jahres, als er sich zu Reichenhall befand, begann die Sehkraft des rechten Auges erheblich zu sinken. Als er am 20. August 1874 mich wieder aufsuchte, vermochte das rechte Auge nur noch mühsam die Finger auf mehrere Fuß exzentrisch nach außen zu erkennen. Das linke Auge war gesund. Das rechte zeigte diffuse Trübung der Netzhaut mit Verwischung der Sehnerven-Grenzen und mit feinen Glaskörpertrübungen. Gründliche Einreibungs-Kur. Am 29. Oktober 1874: Rechts $S = {}^{15}/_{40}{}'$, mit $- 50''$ sogar ${}^{15}/_{20}{}'$.

Den Rat der Nachbehandlung befolgte der Kranke nicht. Am 10. Dezember klagte er wieder über Flockensehen. Glaskörpertrübungen waren wieder nachweisbar.

Neue Aufnahme, Einreibungs- und Nachkur durch 9 Monate, dann noch eine Kur in Aachen.

Seitdem ist das befallene Auge für den Kranken von dem gesunden nicht zu unterscheiden; es ist auch keine Erkrankung bei ihm wieder aufgetreten, die mit der Lues in Zusammenhang gebracht werden kann.

Am 11. Juli 1906, also 32 Jahre nach dem Beginn des spezifischen Augenleidens habe ich den (jetzt 56jährigen) Herrn wieder gesehen und genau untersucht und das Auge, das der Erblindung nahe gewesen, in vollkommen gutem Zustand gefunden.

Das rechte Auge hat mit + 0,75 Di cyl. (5° t.) $S = {}^{5}/_{7}$, liest die feinste Schrift fließend (mit + 1,75 Di sph. ⊂ + 0,75 Di cyl.) und hat ein normales Gesichtsfeld. (Das linke Auge ist gesund.) Bei genauester Untersuchung ist in dem rechten Auge, das vor einem Menschen-Alter so

[1] Den Anfang dieser Geschichte habe ich vor 30 Jahren veröffentlicht, im ersten Heft meiner Beiträge zur prakt. Augenheilkunde, 1876, S. 38—39. H.

schwer erkrankt gewesen, keine weitere Abweichung von der Norm zu erkennen, als daß die Netzhaut-Schlagadern auf diesem etwas enger sind, als auf dem linken, gesunden.

Solche Beobachtungen, die man eher in der privaten, als in der poliklinischen Tätigkeit anzustellen in der Lage ist, scheinen mir von der allergrößten Wichtigkeit zu sein. Sie ermutigen uns zu einer gründlichen und lange fortgesetzten Behandlung.

Aber leider ist dieser dauernd günstige Ausgang nicht die Regel. Den schlimmsten Ausgang nehmen solche Fälle, wo der Kranke, durch den Rückfall entmutigt, längere Zeit gar nichts unternommen, so daß die Erkrankung der Netzhaut-Schlagadern bereits zum Schwund des Sehnerven und zur Pigment-Bildung im ganzen Augengrund geführt hat.

b) Am 22. Juni 1874 kam ein 44jähriger Meister zur Aufnahme. 1870 Ansteckung, 1872 Haut-Ausschlag; seitdem keine andren Zeichen der Ansteckung, außer am Auge:

1871 Entzündung des rechten Auges, seit 1872 Flimmern und Abnahme der Sehkraft. Weihnachten 1873 trat er in die Behandlung eines Augenarztes (Kj., künstliche Blutegel); dann in die eines Homöopathen.

Kräftig gebauter Mann ohne deutliche Zeichen von Lues. Sehkraft stark herabgesetzt. (Beiderseits Finger 4'; mit + 6 Sn xx' in der Nähe, bei leicht exzentrischer Fixation.)

Rechts ein alter Fleck in der Mitte des unteren Quadranten der Hornhaut. Zahlreiche hintere Verwachsungen. Sehnerven-Eintritt verwischt, Blutgefäße verschleiert. Nach außen-unten vom Sehnerven-Eintritt ragen dicke Trübungen vom Augengrunde in den Glaskörper hinein. In der Mitte der Netzhaut 3 blaß-rosa Flecke. In der Peripherie, besonders nach unten, Entfärbung des Netzhaut-Epithels.

Links ist die Trübung des Sehnerven-Eintritts und der umgebenden Netzhaut gleichfalls vorhanden, aber geringer. Gründliche Einreibungs-Kur. Nach 12 Tagen (nachdem 30 Mal 1,5 grauer Salbe verrieben worden, und leichter Speichelfluß begann,) bedeutende Besserung. Jedes Auge für sich liest (mit + 6) feinste Schrift (Sn $1^1/_2$' in 6"). Kur fortgesetzt, auch nach der Entlassung aus der Anstalt, in der er nur 4 Wochen verblieben.

26. August 1874 erster Rückfall auf dem rechten Auge, mit der ursprünglichen Sehstörung. (Sn xx' in 6" mühsam.) Wieder Einreibungen.

10. September 1874 rechts Sn $2^1/_2$' in 6".

9. Januar 1875 zweiter Rückfall auf dem rechten Auge (Sn xx' in 6").

Oktober 1875 dritter Rückfall auf dem rechten Auge.

11. März 1879 vierter Rückfall auf beiden Augen. (Rechts Finger 2—3', links C: 15'.) Rechts im Centrum ein großer vertiefter Herd vom Netzhaut-Aderhaut-Schwund; daneben kleine, rosa-farbene. Zahlreiche Herde auch in der Peripherie, abwechselnd mit Unregelmäßigkeiten der

Pigmentierung. Links scheint das Centrum frei, aber in der Peripherie sind zahlreiche kohlschwarze Herde sichtbar.

Die stets hilfreiche Kur wird von neuem verordnet. Aber der Kranke entzieht sich bald der Beobachtung. Im Jahre 1891 (25. September) kehrt er wieder, um ein kleines Papillom vom linken unteren Lidrand sich entfernen zu lassen und teilt mit, daß die Sehkraft des rechten Auges seit 1879 schlecht geblieben und später ganz erloschen sei.

In der Tat, während das linke Auge noch feinste Schrift liest und für die Ferne S = $^{15}/_{50}{}'$ besitzt, erkennt das rechte nur noch Handbewegungen.

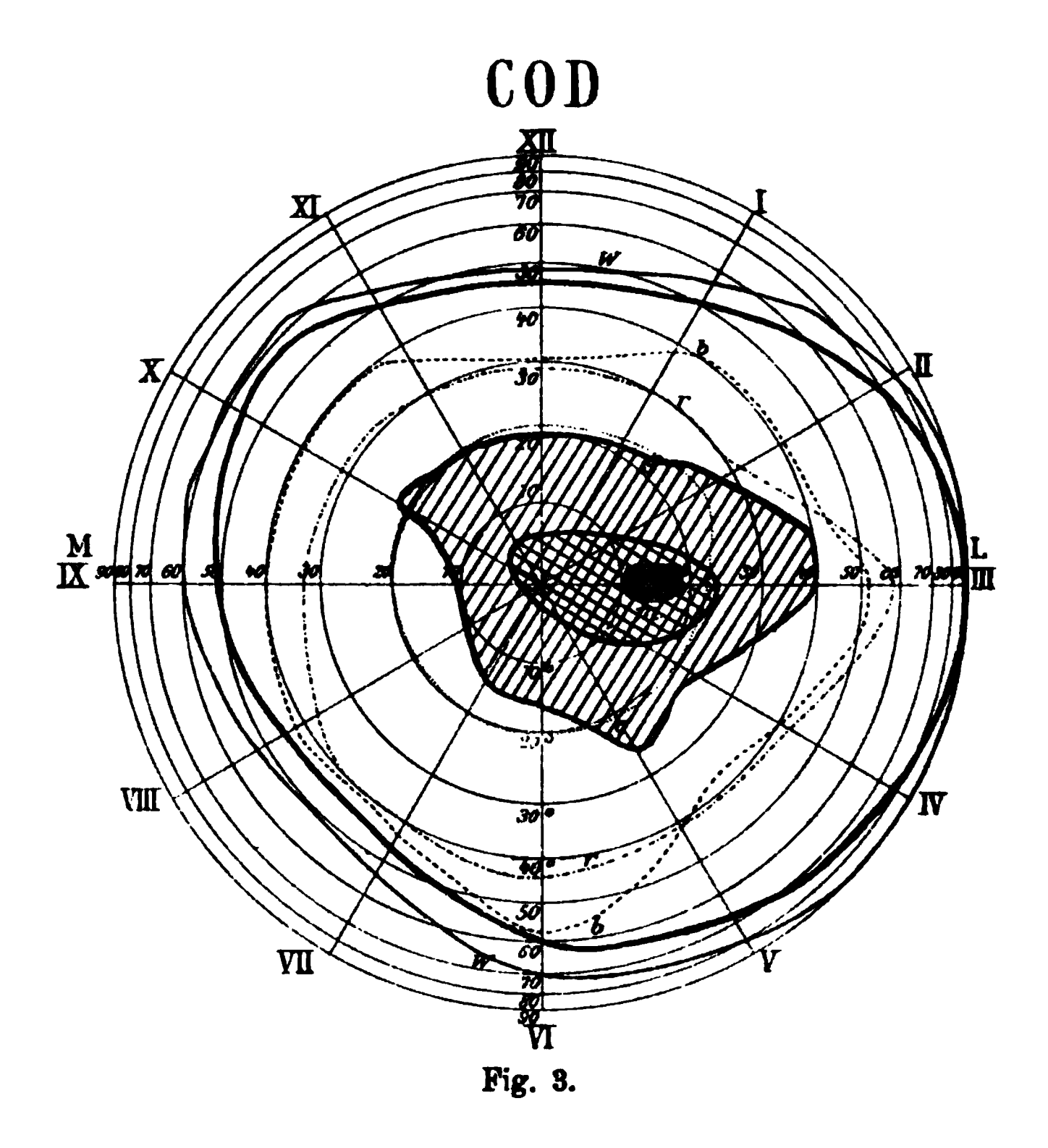



Fig. 3.

Der rechte Sehnerv sieht atrophisch aus, aber nur in mäßigem Grade. Klumpige Pigmentfiguren sind über den Augengrund zerstreut, bis nahe zum Sehnerven. In der Mitte des Augengrundes sitzt ein großer, vertiefter Herd mit schwarzem Rand. In der Peripherie zahlreiche teils helle, teils scheckige, teils schwarze Herde, auch an Netzhautgefäßen. Pigment-Schwund im Augengrund. Sklerose von Aderhautgefäßen.

Links nur einzelne periphere Pigment-Herde.

Zum letzten Mal sah ich den Kranken am 24. April 1897, d. h. fast 23 Jahre nach dem Beginn meiner Behandlung und 27 Jahre nach der

Infektion. Er kam wegen einer eigentümlichen Entzündung am Rande der Hornhaut des linken besseren Auges, die einen gichtischen Charakter zu haben schien: oberflächliche Gefäße dringen in den Randteil der Hornhaut ein; vor den vorgeschobenen Randschlingen sitzen Gruppen von weißlichen Punkten, in bogen- oder kreisförmiger Anordnung.

Das linke Auge erkannte mit — 2 D. cyl. ↑ noch $^5/_6$ und hatte normales Gesichtsfeld. Nur einzelne periphere Pigment Punkte. Das rechte war blind bis auf Wahrnehmung von Handbewegung. Exzentrisch vermochte es noch die Zahl der Finger anzugeben, besonders nach unten zu. Mit großem Gegenstand (weißem Papier-Quadrat von 50 mm Breite) war es noch möglich das beigefügte Gesichtsfeld zu erheben. (Vgl. Fig. 3.) Der Augenspiegel zeigte jetzt eine sehr große helle Figur rings um den Sehnerven, die hier und da scharf begrenzt war, rundliche Pigment-Flecke und Kreise trug und deutliche Sklerose der Aderhautgefäße erkennen ließ. Sehnerv noch schwach rötlich.

Also Sehnerv-Netzhaut-Aderhaut-Entzündung beider Augen beginnt 2 Jahre nach der Ansteckung, schreitet bei Kj. ebenso wie bei homöopathischer Behandlung binnen 2 Jahren bis zu fast vollständiger Erblindung ($S = {}^1/_{50}$) beider Augen fort, kommt unter unsrer Hg-Behandlung zur Heilung, wird auf dem schlechteren Auge, bei großer Nachlässigkeit des Kranken, wiederholt rückfällig und endigt auf diesem in nahezu vollständige Erblindung ($S = {}^1/_{\infty}$), 21 Jahre nach der Ansteckung, und bleibt so noch 6 weitere Jahre, ohne auf dem besseren Auge schlimme Folgen herbeizuführen.

---

## Gesellschaftsberichte.

### 1) Berliner Gesellschaft für Psychiatrie und Nervenkrankheiten.

Sitzung vom 5. März 1906.

Abelsdorff demonstriert einen Patienten mit linksseitiger reflektorischer Pupillenstarre nach geheilter linksseitiger Oculomotoriuslähmung. Vortr., der die Oculomotoriuslähmung als eine peripherische, mittels Kompression durch eine Blutung hervorgerufene auffassen zu müssen glaubt, sieht in dem Verhalten der Pupillen den Beweis, daß nicht jede einseitige reflektorische Pupillenstarre centralen Ursprunges zu sein braucht. Fritz Mendel.

---

### 2) Ärztlicher Verein in Nürnberg. (Deutsche med. Wochenschrift. 1905. Nr. 43.)

Sitzung vom 17. August 1905.

Alexander spricht über Vaccine-Infektion des Auges. Bei einem an Ekzem des Kopfes leidenden $1^1/_2$jährigen Kinde traten 10 Tage nach der

Impfung Pusteln im Gesicht, auf dem behaarten Kopf und auf Arm und Bein auf. An den 4 Lidrändern multiple Impfgeschwüre, auch eins auf dem Umschlagsteil der Bindehaut; nach $2^1/_2$ Wochen glatte Heilung. Wimpern defekt. Fehr.

---

8) **Medicinische Gesellschaft in Tokio.** (Deutsche med. Wochenschrift. 1905. Nr. 43.)

Sitzung vom 7. Dezember 1904.

Herr Nakaizumi: Über Chromsilber-Imprägnation bei Netzhautgliom. Vortr. zieht den Namen „Neurogliom" dem des „Neuroepithelioms" vor.

Sitzung vom 8. Februar 1905.

Herr Mizuo: Über Gliom der Retina.

12 Fälle liegen seinen Untersuchungen zugrunde.

„Die Rosetten finden sich entweder nur in den Metastasen oder auch am ursprünglichen Herd der Geschwulst und scheinen aus der proliferierenden Zellenschicht der primären Augenblase (Koganei) zu entstehen, woraus auch das ganze Gliom abzuleiten ist." Fehr.

---

## Referate, Übersetzungen, Auszüge.

1) **Die Quecksilber-Behandlung bei Augenkrankheiten.** Nach einem klinischen Vortrage von H. Schmidt-Rimpler. (Deutsche med. Wochenschrift. 1906. Nr. 1.)

Verf. macht bei der Behandlung auch der nicht syphilitischen Augenkrankheiten vom Quecksilber den weitgehendsten Gebrauch. Er bevorzugt die subkutane bezw. intramuskuläre Injektion (bei Erwachsenen 1 g von einer Lösung: 0,5 Sublimat, 2,5 Chlornatrium, 50,0 Aqua dest.) in die Glutaen. Nur bei überempfindlichen Patienten und Kindern wendet Verf. die Schmierkur an (4 g täglich bei Erwachsenen, 1—2 g bei Kindern). Auf Niere und Darm muß geachtet, und die Kranken zur sorgfältigen Mundpflege angehalten werden. Schwerere Zufälle sah Verf. nie auftreten.

Die Wirksamkeit der Mercurialisierung bei syphilitischen Augen-Affektionen steht außer Diskussion, Besonders auffällig ist sie bei den Erkrankungen der Iris und Chorioidea. Bei der Keratitis diffusa e lue congenita ist die Wirkung des Hg wegen des übermäßig langsamen Verlaufs der Erkrankung weniger deutlich. Recht günstig werden die syphilitischen Augenmuskellähmungen beeinflußt, ebenso die syphilitische Neuritis optica, auch wenn schon ein Übergang in Atrophie deutlich ist. Dagegen versagt das Quecksilber meist ganz bei der progressiven Atrophie, auch wenn Lues nachgewiesen ist.

Schöne Erfolge sah Verf. auch häufig von der Hg-Behandlung bei nicht syphilitischer Neuritis optica und gelegentlich auch bei Neuritis optica retrobulbaris. In erster Linie aber sind es die schweren Formen von Iritis, Iridocyclitis mit Glaskörpertrübungen und Chorioiditis, für die die Quecksilberbehandlung indiziert ist. Auch eitrige infektiöse Prozesse, z. B. nach Verletzungen werden nach Verf. günstig durch Hg beeinflußt, ferner die sympathische Ophthalmie.

Weiter wendet er Quecksilber an bei Chorioiditis disseminata und ähnlichen Krankheitsformen der Chorioidea und Retina, und zwar besonders in frischen Fällen mit ziemlich sicherem Erfolg. Die Besserung der Chorio-Retinitis centralis bei exzessiver Myopie durch Hg spricht gegen die Auffassung, daß alle Veränderungen am hinteren Pol allein als Dehnungsvorgänge aufzufassen sind. Selbst bei einzelnen Fällen von Netzhaut-Ablösung soll man mit Quecksilber noch etwas erreichen. Zahlreiche besonders charakteristische Krankengeschichten sind den Ausführungen des Verf.'s eingeflochten.

Fehr.

---

2) **Das Melanosarkom als einzige Sarkomform des Uvealtraktus.** Eine pathologisch-anatomische Abhandlung, von Dr. Franz Schieck, Privatdozent an der Universität und Oberarzt der königl. Augenklinik zu Göttingen. Wiesbaden 1906.

Verf. steht auf dem Boden der Ribbert'schen Anschauungen vom Melanosarkom und sucht diese für die Ophthalmologie nutzbar zu machen. Seine Untersuchungen, über die in dem ersten Teil des vorliegenden Buches berichtet wird, führen ihn zu folgenden Resultaten: Die scheinbar so verschiedenen Geschwülste der Aderhaut sind nur Erscheinungsformen einer und derselben Tumorgattung, nämlich des Melanosarkoms; sie alle sind entstanden durch Proliferation der pigmentierten Stromazellen der Uvea, der Chromatophoren. Die Ursache der Vielgestaltigkeit der Melanosarkome ist darin zu suchen, daß das Aussehen der Geschwulst abhängig ist: „1) von dem Entwicklungsstadium, in welchem die Chromatophoren angetroffen werden; 2) von der Rolle, welche das Gefäßsystem bei dem Wachstum der Sarkome spielt; 3) von der Form des Pigmentes und 4) von dem Auftreten degenerativer Prozesse."

ad 1) Die sog. Leukosarkome sind unreife Melanosarkome, Sarkome, deren Elemente den embryonalen Habitus der Chromatophoren wiederholen. Die Chromatophore geht im embryonalen Leben von einem Stadium der unpigmentierten Rundzelle und ovalen Zelle aus und erzeugt erst nach Erreichen einer gewissen Reife das Pigment. Diese verschiedenen Entwicklungsstadien der Chromatophore finden wir im Sarkom wieder; die polymorphen und rundlichen Zellen stellen die jüngeren, weniger differenzierten Stadien dar, diese gehen über in eine Zellform mit bläschenförmigen epitheloiden Kern oder direkt in die Spindelzelle, aus der sich dann die echte Chromatophore durch Imprägnation mit Pigment und Hervortreten der Ausläufer bildet. Diese Bahn braucht jedoch nicht von Anfang an durchlaufen zu werden, sondern kann auf irgend einer Station einsetzen.

Auch in den makroskopisch ganz pigmentfrei erscheinenden Geschwülsten finden sich stets (?) bei der mikroskopischen Untersuchung mehr oder weniger zahlreiche Pigmentzellen, die die wahre Natur der Geschwulst als Melanosarkom verraten. Die Pigmentbildung innerhalb der unfertigen Zellgruppen von Chromatophoren schreitet nicht von der Grenze der gefärbten Tumorzone fort, sondern sie tritt inselförmig auf und ohne Zusammenhang mit bereits pigmentierten Zellgruppen. Es ist unrichtig, die sporadisch auftretenden einzelnen Pigmentzellen oder inselförmig vorkommenden Gruppen derselben als abgesprengte Teile des pigmentierten Mutterbodens anzusehen.

ad 2) Es besteht die Tendenz der jungen Chromatophoren sich entlang der neugebildeten Gefäße vorwärts zu schieben und sich in ihrer Umgebung der günstigen Ernährung wegen auszubreiten. Hierdurch wird ein alveolärer

Bau der Uvealsarkome bedingt. Diese Erscheinung hat zu der falschen Auffassung geführt, daß es sich hier um eine Wucherung der zelligen Elemente des Gefäßrohrs handele und zu der falschen Bezeichnung eines Angiosarkoms, Perithelioms und Endothelioms.

ad 3) Die Pigmentbildung in der Zelle beginnt als ein nur bei stärkster Vergrößerung sichtbarer Staub im Protoplasma-Leib teils in der Nähe des Kerns, teils in den Ausläufern. Das Wachstum des Pigments geschieht sowohl durch Vergrößerung der Körnchen, als auch durch Vermehrung ihrer Zahl bis zur völligen Anfüllung der Zelle mit Farbstoff. Diese lebensfähigen Zellen geben nie eine positive Eisenreaktion, auch nicht in der Nähe von Blutungen. Neben diesen physiologischen Chromatophoren kommen noch Zellen vor, die klumpiges und scholliges Pigment führen; diese sind als in Degeneration begriffene nicht mehr lebensfähige Elemente aufzufassen; sie ermöglichen eine positive Eisenreaktion. Dem in Zersetzung befindlichen, flüssig gewordenen Farbstoff kommt die Eigenschaft zu, Eisen zu binden, das in gelöstem Zustande zufällig (aus benachbarten Blutungen) mit ihm in Berührung kommt.

Retinale Pigment-Epithelien kommen als zufällige Beimengungen der Uvealsarkome in Betracht; man findet sie meist in den dem retinalen Pigment benachbarten Abschnitt, zuweilen auch tiefer, wo sie gar nicht mehr von dem degenerierten Chromatophoren zu trennen sind. Das sporadische Auftreten von Blutpigment wird nicht in Abrede gestellt; ihm aber jede Bedeutung abgesprochen.

ad 4) Die weiteren degenerativen Veränderungen im Tumor, die das Bild des Melanosarkoms verschleiern, sind alles zufällige Erscheinungen; so die Nekrosen, die das Bild des Gliosarkoms vortäuschen können, so die Bildung von Knochen, Knorpel, Schleimgewebe. Der Ausdruck der Osteo-, Chondro-, Myxosarkom muß durch den Begriff des Melanosarkom mit Knochenanlagerung usw. ersetzt werden. Dasselbe gilt von dem Auftreten der Riesenzellen; es empfiehlt sich von einem Melanosarkom mit Riesenzellenbildung zu sprechen.

Im 3. Teil des Buches beleuchtet Verf. die in der Literatur als Leukosarkome niedergelegten Fälle. In fast allen fand er eine Notiz über das Vorhandensein spärlichen Pigments also von Chromatophoren im bereits pigmentierten Stadium; er sieht darin den Beweis für das Vorliegen eines Melanosarkoms, ebenso sucht Verf. die falsche Diagnose in den als Angiosarkom, Gliosarkom usw. beschriebenen Fälle nachzuweisen. Verf. schließt mit dem Ausspruch: „Im Uvealtraktus kommen, soweit unsre jetzigen Erfahrungen reichen, nur Melanosarkome vor, und die Existenz von andersartigen primären Sarkomen muß erst noch bewiesen werden."

Es ist sehr verführerisch, diese klar und bestimmt ausgesprochenen Thesen als Tatsachen hinzunehmen. Würde doch damit die Auffassung von der Genese des Uvealsarkoms und seiner verschiedenen Formen und damit ihre Einteilung, die bei jedem Autor eine andre ist, wesentlich vereinfacht. Doch wird hier wohl das letzte Wort noch nicht gesprochen sein. Jedenfalls wird man sich nur schwer dazu entschließen, eine Geschwulst, die auf dem Durchschnitt glänzend weiß aussieht, schwarzes Sarkom, Melanosarkom zu nennen, auch wenn ihre Entwicklung aus den gefärbten Stromazellen der Aderhaut anerkannt wird. Gegen die von Ribbert vorgeschlagene Bezeichnung Chromatophoren mag einzuwenden sein, daß darin die Malignität nicht genügend zum Ausdruck kommt. Soll der Name Leukosarkom fallen,

so wird meines Erachtens nichts andres übrig bleiben, als schlechtweg von Uvealsarkom zu sprechen, dem als unwesentliches Merkmal das den Grad der Pigmentierung bezeichnende Adjektiv beigefügt wird. In klinischer Beziehung ist an unsrer (Geheimrat Hirschberg's) Anstalt zwischen Leuko- und Melanosarkom nie ein prinzipieller Unterschied gemacht worden, da die hier gemachten Erfahrungen übereinstimmend mit denen des Verf.'s gelehrt haben, daß ersteres dem letzteren durchaus nicht an Bösartigkeit nachsteht.

Fehr.

## Journal-Uebersicht.

I. Zehender's Klinische Monatsblätter für Augenheilkunde. 1906. September.

1) **Über die Beziehungen der Mikulicz'schen Erkrankung zu den lymphomatösen und chronisch-entzündlichen Prozessen,** von J. Meller.

Mikulicz fand bei einem Manne eine starke Vergrößerung der Tränendrüsen und sämtlicher Mundspeicheldrüsen, sonst aber keine andren pathologischen Erscheinungen, weder eine Schwellung der Milz, noch der Lymphdrüsen. Das Blut war normal. Die Exstirpation der beiderseitigen Tränendrüsen wurde vorgenommen und es fand sich, daß die Hauptmasse des Tumors aus kleinen Rundzellen bestand. Die Größenzunahme war lediglich durch eine massenhafte kleinzellige Infiltration des interstitiellen Gewebes bedingt. Die Diagnose Sarkom konnte Mikulicz ausschließen. Die Tränendrüse erkrankt bei dem Prozesse immer zuerst, erst später die andren Drüsen. Es scheint, daß die Tränendrüsen den ersten und vornehmlichsten Angriffspunkt des Krankheits-Erregers abgeben. Nach Mikulicz ist die Erkrankung durch Hyperplasie des in den befallenen Organen vorhandenen lymphadenoiden Gewebes bedingt und handelt es sich um einen infektiösen oder parasitären Prozeß, wobei der Krankheits-Erreger von außen in die Drüse hineinkommen dürfte. Die Fälle, in welchen die Schwellung der Tränen- und Speicheldrüsen nur als eine Teilerscheinung einer allgemeinen Lymphomatose auftreten, gehören nicht hierher, diese gehören gewiß einer Pseudoleukämie oder Leukämie an.

2) **Über ein neues Augensymptom bei Morbus Basedowii,** von H. Gifford.

Verf. fand bei an Morbus Basedowii Erkrankten das Bestehen eines unwillkürlichen Widerstandes gegen das Umstülpen des oberen Lides; dabei waren die Patienten ganz willig, machten gut auf und sahen gut nach unten. Auch fand er zuweilen eine gewisse Verdickung des Gewebes gerade unterhalb der Augenbrauen.

3) **Augen-Erkrankungen und Erythema nodosum,** von W. Reis.

Verf. beobachtete in einem Falle von Erythema nodosum das Auftreten von doppelseitiger eitriger Cyklitis. Er ist der Ansicht, daß beide Erkrankungen als koordinierte, nur zeitlich getrennt erfolgte Äußerungen ein und desselben Erregers sind. Die Erkrankung des Sehorgans war dem Auftreten der Haut-Effloreszenzen um geraume Zeit vorausgegangen.

**4) Zur Histologie der Keratitis punctata superficialis (Fuchs), Keratitis subepithelialis (Adler),** von G. Wehrli.

Verf. hatte Gelegenheit, in 2 Fällen von Keratitis punctata superficialis ein Stückchen Hornhaut zu untersuchen. Es fand sich eine Lymphocyten-Invasion hauptsächlich der hinteren Epithelschichten mit Bildung kleiner rundlicher Zellanhäufungen, ferner eine Läsion der Epithelzellen. Es handelt sich um intraepithelial gelegene, subakute, entzündliche Veränderungen, also um eine eigentliche Keratitis intraepithelialis. Das klinische Bild dieser Keratitis, die punktförmige Zeichnung der Kornea, findet in den histologischen Befunden ein zwanglose Erklärung.

---

**5) Über die Wirkung des Ciliarmuskels auf das Ligamentum pectinatum bei Glaukom,** von Dr. Küsel.

Das entzündliche Glaukom ist eine Erkrankung älterer Personen mit meist hypermetropischem Refraktionszustande und gut ausgebildetem Müller'schen Muskel. Die vordere Kammer ist flach, die Hülle des Auges rigide. Das Ligamentum pectinatum ist infolge von Altersveränderungen weniger durchlässig, doch nicht in dem Maße, daß es bereits hierdurch allein zur Druck-Erhöhung käme. Schon in der Ruhe, durch seinen Tonus, noch mehr bei der Akkommodation durch seine stärkere Zusammenziehung wirkt der Müller'sche Muskel und die von letzterem nach dem Ligament hin ziehenden radiären Fasern derartig eröffnend auf das Plattenwerk ein, daß die Filtrationsverhältnisse trotz jener Veränderungen noch vollkommen für das Auge genügen. Sei es nun, daß der sklerotierende Prozeß im Ligamentum pectinatum weiter fortschreitet, sei es, daß durch irgend welche Einflüsse die Sekretion des Kammerwassers dauernd zunimmt, oder wegen andren Schädlichkeiten den bereits an der Grenze seiner Leistungsfähigkeit angelangten Müller'schen Muskel treffen, — er versagt, das durch ihn entfaltete Plattenwerk kollabiert, die gewissermaßen künstlich erhaltene Filtration sistiert und in kurzer Zeit tritt Drucksteigerung auf.

---

**6) Über einen Fall von kongenitaler Knorpelgeschwulst in der Gegend des inneren Augenwinkels,** von H. Reuchlin.

Es handelte sich um ein Chondrom, das in seinem Bau sowohl den Typus des hyalinen als auch den des Bindegewebs-Knorpels enthielt. Der Tumor war solitär; als Ausgangspunkt kam die Grenze des linken Nasenbeins mit dem seitlichen Nasenknorpel in Betracht. Durchweg war die Geschwulst gutartig und hatte zu keiner Metastasenbildung nachweislich Veranlassung gegeben.

---

**7) Über Epithel-Implantation in die Linse,** von Wilh. Früchte.

Nach einer perforierenden Verletzung der Hornhaut, bei der auch die Regenbogenhaut und die Linse verletzt waren, mußte das Auge nach 35 Tagen wegen sympathischer Entzündung des andren Auges enukleïert werden. Dadurch, daß Teile des Hornhautepithels und der Regenbogenhaut in die Tiefe gerissen und in das Innere der Linse und Regenbogenhaut verpflanzt waren, hatte sich eine Perlcyste in der Iris und eine solche in der Linse entwickelt.

---

**8) Über einen Fall von epibulbärem Dermoid nebst einigen Bemerkungen über seine Pathogenie,** von G. F. Cosmettatos.

Es handelt sich um ein erbsengroßes Dermoid, daß am untern und äußern Teil der Korneoskleralgrenze des rechten Auges sich fand.

---

9) **Zur Exstirpation des Tränensacks,** von A. Leßhaft.

Verf empfiehlt die von Axenfeld angegebene subperiostale Exstirpation des Tränensacks und benutzt dazu ein von ihm angegebenes Raspatorium.

10) **Instumentelles,** von A. Leßhaft.

Verf. beschreibt einen von ihm konstruierten Instrumentenkasten, eine Modifikation der Pravaz'schen Spritze, der eine stumpf abgeschliffene neusilberne Kanüle angefügt ist, zur Einführung in das Tränenröhrchen, und eine kleine Undine zur Ausspülung der vorderen Kammer.

11) **Alypin in der Augenheilkunde,** von W. Zimmermann.

Verf. wendet eine 5 % Alypinlösung statt des Cocaïns an. Das Alypin in ungiftig, es beeinflußt nicht die Akkommodation und den Sphincter pupillae, auch nicht die Muskulatur des oberen Lides. Es setzt den Linsendruck des Bulbus leicht herunter, bezw. es steigert nicht einen bereits pathologisch gesteigerten Augendruck. Horstmann.

II. Die ophthalmologische Klinik. 1906. Nr. 1.

1) **Über Sehstörungen infolge der Beobachtung der Sonnenfinsternis,** von Dr. Sp. Ferentinos in Athen.

Verf. hat wegen Sehstörungen 5 Patienten behandelt, die eine Sonnenfinsternis mit unbewaffnetem Auge beobachteten. An der Hand dieser Fälle, bei denen die mit dem Augenspiegel sichtbaren Veränderungen in der Macula lutea sehr eigentümlich ausgeprägt waren, gibt Verf. eine eingehende Schilderung des typischen Krankheitsbildes.

2) **Multiple fibromatöse Polypen (Fibromes muqueux) der Lid-Bindehaut,** von Dr. G. F. Cosmettatos in Athen.

Beobachtung bei einem 7jährigen Kinde.

Nr. 2.

1) **Inkrustationen durch Wasserstoffsuperoxyd,** von Dr. Neustätter in München.

Bei Anwendung von Wasserstoffsuperoxyd auf die Konjunktiva sieht man gelegentlich scharf umgrenzte, intensiv gelblich-weiße Flecken, die nach einer Stunde, ohne Spuren zu hinterlassen, verschwinden.

Eine genügende Erklärung für die Erscheinung kann Verf. nicht geben.

2) **Das Guajakol in der augenärztlichen Therapie,** von Dr. A. Terson.

Die therapeutischen Kräfte des Guajakols können auch in der Augenheilkunde mit Vorteil verwendet werden.

1) Lokale Applikation.
2) Inhalation und nasale Applikation.
3) Verabreichung per os.
4) Injektionen in die Gewebe.

Nr. 3.

**Bemerkungen zur Exstirpation des Tränensacks,** von R. Jocqs.

Verf bespricht einige Punkte der operativen Technik der Tränensackexstirpation. Er ersetzt die erstarrende Injektionsmasse durch einen kleinen,

mit Flüssigkeit getränkten und ausgedrückten Wattebausch, mit dem der Sack ausgestopft wird, nachdem er mittels Vertikalschnitts eröffnet, leergetupft und gereinigt ist.

Sonst weicht er nicht viel von den gewöhnlichen Operationsmethoden ab.

---

Nr. 4.

**Über den Ersatz des Heurteloup'schen Apparates zur künstlichen Blut-Entziehung durch Saugapparate nach Bier-Klapp**, von Prof. A. Peters.

Die neue Methode mittels Saugapparaten nach Bier-Klapp steht der mit dem Heurteloup'schen Blutegel in keiner Weise nach, unterscheidet sich aber sehr vorteilhaft davon durch das Vermeiden der Narben, durch das Fehlen der Dunkelkur, und schließlich ist der Gebrauch der Apparate handlich und einfach.

---

Nr. 5.

**Über die Natur der einfachen Atrophie der Netzhaut**, von Dr. Sp. Ferentinos aus Patras (Griechenland

Jedes lebende Wesen hat ein vergängliches Leben. Bei der Pigment-Atrophie der Netzhaut findet die Alters-Involution frühzeitig statt. Je mehr von der Funktionsfähigkeit der Netzhaut verloren geht, um so mehr verengern sich die die Netzhaut versorgenden Gefäße. Bis diese Gefäßverengerung sich zu den neuen Erfordernissen der Netzhautfunktion angepaßt hat, proliferiert das Bindegewebe.

---

Nr. 6.

**Eine neue Theorie der Farben-Empfindung auf anatomisch-physikalischer Grundlage**, von E. Raehlmann in Weimar.

(Vorläufige Mitteilung.)

---

Nr. 7.

**Alypin als Anästhetikum für die Sprechstunde**, von Dr. Kirchner in Bamberg.

Das Alypin ist billiger als Cocaïn, weniger giftig, läßt sich, ohne Schaden zu nehmen, kochen, wirkt schneller als Cocaïn und wenige Minuten später sind alle Wirkungen verschwunden. Verf. benutzt eine 4 % Lösung mit ausgezeichnetem Erfolg.[1]

---

Nr. 8.

**Pigmentnaevus der Chorioidea**, von Dr. Segalowitz in Stuttgart.

Die etwa 4 Pupillendurchmesser nach außen von der Macula befindlichen Pigment-Anhäufungen können als angeborene Pigment-Anomalien der Chorioidea aufgefaßt werden, welche Annahme noch dadurch unterstützt wird, daß sich an noch drei andern Körperstellen der 11jährigen Patientin kleine braune Warzen zeigten.

Fritz Mendel.

---

III. Wochenschrift für Therapie und Hygiene des Auges. 1906. Nr. 16.

**Über Alypin**, von Dr. H. Landolt.

Verf. kommt zu dem Resultat: Alypin wirkt etwas weniger stark und etwas langsamer, als Cocaïn; Alypin hyperämisiert. Beide Mittel üben bei

---

[1] Ebenso ausgezeichneten Erfolg hat die 2 % Cocaïn-Lösung. H.

gewissen Patienten einen zerstörenden Einfluß auf die Hornhaut aus, welches öfter, welches weniger oft, ist noch nicht festgestellt. Alypin empfiehlt sich bei Glaukom-Operationen und bei Extraktion von Fremdkörpern aus der Hornhaut bei Patienten, die gleich nachher weiter arbeiten müssen und keines Verbandes zum Schutze der Wunde bedürfen. Das „Anästheticum an sich" ist Alypin nicht.

Nr. 17.

**Itrol Credé pro oculis in verbesserter Aufmachung**, von Dr. F. R. v. Arlt.

Das bisher leicht zersetzliche Präparat wird jetzt in andrer, vom Verf. angegebener Form abgegeben, wodurch dieses Silberpräparat wesentlich besser für die Praxis geeignet erscheint.

Nr. 18.

**Die armierte Sonde**, von Dr. Haass in Viersen.

Verf. erhitzt eine Sonde aus reinem Silber (8—10 cm lang, 0,2—0,4 mm dick) und taucht sie für einen Moment in die — in einem kleinen Tiegelchen geschmolzene — Höllensteinmasse. Der Höllenstein haftet fest, man hat somit die Möglichkeit sehr fein zu dosieren, wenn man im Bereich des Auges, etwa ein kleines Hornhautgeschwür oder dergl. ätzen will. Verf. hat ein kleines Besteck angegeben, welches die Herstellung dieser armierten Sonde sehr erleichtern dürfte.

Nr. 20.

**Dionin und Atropin.** Mitteilung aus der Praxis, von Dr. Förster in Remscheid.

In einem Falle, in welchem die Pupille bei heftiger Reizung des Auges nicht nachgeben wollte, erzielte Verf. fast maximale Mydriasis durch Verwendung von Atropin und — nach etwa 7 Minuten — von Dionin, beides in Substanz. Auch bei häuslicher Anwendung (kombinierte Lösung von 1 % Atropin mit $^1/_2$ % Dionin) zweimal täglich, hielt dieser günstige Befund an.

C. Hamburger.

IV. L'Ophtalmologie Provinciale. 1906. Februar.

1) **Die Entfernung des Tränensacks, Technik und Resultate**, von Dr. Gendron.

Die Technik läßt sich kurz zusammenfassen: Der Tränensack muß wie eine subkutane Cyste behandelt und wie eine solche entfernt werden. Anstatt zur Erleichterung der Extraktion eine feste Masse in den Tränensack einzuspritzen, führt Verf. eine einfache Bowman'sche Sonde durch den unteren Tränenkanal. Unter 35 operierten Fällen bestand nur in einem einzigen, in dem der Sack während der Operation geplatzt war, die Eiterung weiter. In den Fällen, in denen nach der Operation noch starkes Tränen den Pat. stört, muß zu einer Entfernung der Tränendrüse geschritten werden.

2) **Dermoid der Hornhaut und subconjunctivales Lipom**, von Dr. A. Bourgeois.

**März.**

1) **Beitrag zum Studium der Blutung, einer Komplikation der gewöhnlichen Alterstar-Operation**, von Dr. Chevalier.

Zu den 9 veröffentlichten Fällen fügt Verf. einen eigenen hinzu. Er bespricht im Anschluß an die Ätiologie, die Symptomatologie und die Behandlung. Die nach Star-Operation auftretende Blutung ist eine sehr seltene Komplikation, deren Pathogenese unbekannt ist. Als Behandlung kommt in Betracht Druckverband, Sklerocorneal-Naht, später Enukleation.

2) **Beitrag zum Studium des Epithelioms der Lider,** von Dr. Lacaussade.

April.

**Blattern der Lider,** von Prof. de Lapersonne.

Beobachtung an einem 25jährigen Patienten. Starkes Ektropion des Ober- und Unterlids mit Nekrose der Lidränder.

Mai.

1) **Radikal-Behandlung der Dakryocystitis und des Tränens,** von Dr. Camille Fromaget.

Die Entfernung des Tränensacks, die Verf. aufs wärmste empfiehlt, muß vervollständigt werden durch das Auskratzen des Nasenkanals und durch die Exstirpation der Glandula palpebralis.

2) **Ein Fall von traumatischer Akkommodationslähmung,** von Dr. Laferrère.

3) **Die Augenmigräne,** von Dr. A. Bouchart.

Beobachtung an 111 Fällen. Fritz Mendel.

V. La clinique ophtalmologique. 1906. Nr. 2.

1) **Einige Bemerkungen über die Exstirpation des Tränensacks,** von Dr. Jocqs.

Zur besseren Abgrenzung des Tränensacks bedient sich Verf. eines Kügelchens von nasser hydrophiler Baumwolle, mit der er den aseptisch entleerten Tränensack nach senkrechter Eröffnung desselben ausstopft.

2) **Der Strabismus convergens der Kurzsichtigen und seine Behandlung mit einem neuen Modell von Diploskop,** von Dr. Bruno Bordeaux.

Der vom Verf. konstruierte Apparat ist eine Modifikation des Rémy'schen.

Nr. 3.

**Keratitis parenchymatosa nach Verletzung,** von Dr. Terlinck.

Verf. hat Fälle beobachtet, in denen die Keratitis parenchymatosa in unmittelbarem Anschluß an Verletzungen auftrat, jedoch kann auch die Keratitis nach längerem Zwischenraum der Verletzung folgen.

Nr. 4.

1) **Einseitige Neuritis optica mit gutem Ausgang in einem Fall von Abszeß infolge von Insektenstich,** von Dr. Guichemerre und Rochon-Duvigneaud.

Der Insektenstich an der Hand war von einer schweren Lymphangitis gefolgt. Am 14. Tage nach dem Stich trat eine Neuritis optica auf mit

starker Herabsetzung der Sehschärfe, die nach Rückgang der entzündlichen Erscheinungen an der Hand wieder vollständig verschwand.

2) **Ein neues Anästheticum, das Alypin,** von Dr. Darier.

Für Anästhesien von kürzerer Dauer verwendet Verf. Alypin oder Stovaïn, er möchte indessen das Cocaïn nicht vollständig missen.

3) **Über das Argyrol in der Augenheilkunde,** von Dr. James Hinshelwood.

Vorsichtig angewandt leistet das Argyrol bei vielen äußeren Augenerkrankungen vortreffliche Dienste.

Nr. 5.

**Entzündung der Orbita als Folgezustand eines akuten Empyems des Sinus frontalis,** von Dr. Charles Lafon.

Die Entzündung wurde hervorgerufen durch den Staphylococcus und durch einen pseudo-diphtherischen Bazillus.

Nr. 6.

1) **Gliom der Netzhaut des linken Auges. Enukleation. Heilung,** von Dr. de Spéville.

Die Enukleation wurde im 3. Lebensjahre der Patientin gemacht, 7 Jahre später sah der Operateur sie vollständig gesund wieder.

2) **Über die Prognose und die Behandlung des Netzhautglioms,** von Dr. Rochon-Duvigneaud.

Eine zur richtigen Zeit ausgeführte, ausgiebige Operation gibt zu einer günstigen Prognose quoad vitam Anlaß, vorausgesetzt, daß nicht auch das zweite Auge vom Gliom befallen wird. Der Sehnerv muß so weit als möglich hinter seinem Eintritt in das Auge durchtrennt werden. Ist das Gliom im Sehnerven nachgewiesen, so ist es auch in der Orbita noch vorhanden und erfordert die vollständige Ausräumung der Orbita.

3) **Vollständiges Ektropion des Unterlides durch vertikale Kauterisation der Lidbindehaut geheilt,** von R. Jocqs.

Nr. 7.

1) **Katarakt als Folge von Malaria,** von Dr. G. F. Cosmettatos.

Verf. schiebt die Entstehung des Stars auf Zirkulationsstörungen im Auge, die eine Veränderung in der Ernährung der Linse herbeigeführt haben.

2) **Hemianopsie mit nachfolgender Blindheit in einem Falle von Hirnsyphilis,** von Poulard et Boidin.

Nr. 8.

**Vorsprünge der Ora serrata im ophthalmoskopischen Bilde sichtbar,** von Dr. A. Trantas.

Durch Fingerdruck auf dem Bulbus kann man diese verhältnismäßig häufig auftretende Erscheinung wahrnehmen.

Nr. 9.

1) **Zwei Fälle von Blepharospasmus auf 2 verschiedene Methoden geheilt,** von Dr. de Spéville.

Bei der ersten 62jährigen Patientin Injektion von 1 ccm Alkohol zu 80 % mit einem Centigramm Stovaïn am Austrittspunkt des Nervus facialis.

Bei der zweiten 58jährigen Patientin Durchschneidung des Nervus facialis mit folgender Einpflanzung seines peripherischen Endes in den äußeren Ast des spinalen.

---

2) **Blutungen in Aderhaut und Netzhaut bei jugendlichen Individuen infolge körperlicher Anstrengung,** von Dr. Thilliez.

Fritz Mendel.

---

VI. Ophthalmology. 1905. Januar.

1) **Geschichte der okulären Behandlung der Migräne und Kopfschmerzen,** von Wilkinson in Washington.

Arbeit durchaus referierenden Inhalts.

---

2) **Welches sind die sogen. Reflexe, die speziell auf Augen-Überanstrengung bezogen werden müssen?** von Howe in Buffalo.

Mit Rücksicht auf die in den letzten Jahren etwas zu sehr in den Vordergrund gestellte Auffassung von dem Zusammenhang vermehrter Akkommodations- bezw. Konvergenz-Anstrengung (eye-strain) mit den verschiedensten funktionellen und auch organischen Störungen hat Verf. eine diesbezügliche Umfrage bei 208 Fachgenossen veranstaltet. Unter den 150 Antworten waren 24 ganz vollständig. Von diesen 24 nun hatten 20 Autoren überhaupt keinen einzigen derartigen Fall reflektorischer Störung infolge von „eye-strain“ gesehen; die vier übrigen berichteten über 3 Fälle von Choroidalerkrankung, 1 Fall von Erkrankung der Macula, 1 Laryngitis hysterica, 1 Chorea, 5 Epilepsie, 12 Schlaflosigkeit.

Auch von den andren amerikanischen Augenärzten wurden nur sehr wenige Fälle dieser Art beobachtet.

---

3) **Die Symptome der Ametropie,** von Hansell in Philadelphia.

---

4) **Netzhautblutungen in anscheinend gesunden Augen,** von Stevens in Denver.

Verf. bespricht die Netzhautblutungen, wie sie vorkommen bei 1) Blutkrankheiten (Purpura, Pyämie, Septicämie, Skrofulose, perniciöser Anämie und parasitischen Blutkrankheiten), 2) Herzkranken, 3) embolischen Prozessen und Thrombose, 4) Menstruationstörungen, 5) Blutungen bei der Geburt, 6) hohen Blutdruck. Bericht über 8 eigene Beobachtungen.

---

5) **Ein neues Instrument zur Entfernung von Membranen aus dem postpupillären Raum bei traumatischem oder sekundärem Star und zur Bildung einer künstlichen Pupille,** von Stevenson in Ohio.

---

6) **Über intraokuläre Irrigation,** von Lippincott in Pittsburg.

Verf. bringt. wie er selbst sagt, nichts Neues, sondern gibt nur einen Überblick über die Geschichte und Anwendungsart der intraokularen Irrigation und die verschiedenartigen dazu verwandten Flüssigkeiten.

---

7) **Euphthalmin-Conjunctivitis**, von Kipp in Newark.

Verf. teilt einen Fall mit, wo die vier Wochen lang 2 Mal täglich fortgesetzte Einträufelung einer 4% Euphthalmin-Lösung eine Blepharo-Conjunctivitis hervorrief, die nach Aussetzen der Einträufelung schwand, und bei erneuter Anwendung des Mittels wieder sich einstellte. Die bakteriologische Untersuchung der angewandten Lösung ergab das Fehlen aller für die Entstehung der Conjunctivitis verantwortlich zu machenden Mikroorganismen, so daß es sich also um eine reine Euphthalmin-Conjunctivitis handelte.

---

1905. April.

1) **Konvergenz**, von Hansell in Philadelphia. Referat.

---

2) **Atypischer Morbus Basedow. mit Endotheliom der Glandula pituitaria und der Thyreoidea. Tod infolge allgemeiner Sepsis. Autopsie.** Von Würdemann und Becker in Milwaukee.

Der tödliche Ausgang war durch eine Streptokokken-Infektion bedingt, die von einem eitrigen Prozeß der Nasenhöhlen herrührte und entweder infolge direkter Fortsetzung der Entzündung durch das Siebbein auf die Meningen, oder durch Resorption des eitrigen Materials zustande kam.

---

3) **Bericht über einen Fall von cystischer Degeneration der Glandula pituitaria mit Druck auf das Chiasma,** von Peck in Chicago.

Betrifft eine 41jährige Patientin. Es bestand bitemporale Hemianopsie. Die Sektion ergab einen wallnußgroßen, cystisch degenerierten Tumor der Glandula pituitaria.

---

4) **Traumatische Iridocyclitis mit besonderer Erkrankung der Conjunctiva. Besserung durch Tuberkulin-Einspritzungen,** von Risley.

Bei einem 31jährigen Kohlenarbeiter war im Anschluß an eine traumatische Affektion der Hände, des Gesichts und der Augen, wobei zahlreiche Kohlenpartikelchen in der Gesichts- und Lidhaut sowie in der Cornea saßen, eine eigenartige Conjunctival-Erkrankung aufgetreten: es kam in der Conjunctiva bulbi, in der Gegend des Ciliarkörpers zur Bildung multipler, erhabener Knötchen. Nachdem sie vielfacher Behandlung getrotzt hatten, schwanden sie durch Tuberkulin-Injektionen, so daß Verf. trotz des Fehlens der pathologisch-anatomischen Untersuchung und des experimentellen Nachweises den tuberkulösen Charakter der Conjunctival-Erkrankung für wahrscheinlich hält.

---

5) **Ein zweiter Fall von Keratitis disciformis; Bericht über einen Fall von Corneal-Erosion,** von Posey in Philadelphia.

Es handelt sich hier ebenso wie in dem früher vom Verf. veröffentlichten Falle (Mai-Nummer, Ophth. Review) um eine Affektion nur der oberflächlichen Hornhautschichten, während Fuchs in seiner ersten Beschreibung gerade die Beteiligung der tieferen hervorhebt. Möglicherweise ist das in den Fällen des Verf.'s in einem früheren Stadium auch der Fall gewesen.

Ferner beschreibt Verf. noch einen Fall von rezidivierender Hornhaut-Erosion und bespricht die Beziehungen, die zwischen dieser Affektion und der Keratitis disciformis vielleicht bestehen.

---

6 **Ein Fall von Keratitis filamentosa,** von Zentmayer und Goldberg in Philadelphia.

Betrifft eine 35jährige Frau, bei der die ganze obere Hornhautpartie mit kleinen durchscheinenden Tröpfchen, die mit einem Stiel mit der Hornhaut in Verbindung standen, übersäet war. Der untere Hornhautbezirk war, abgesehen von zwei kleinen Epitheldefekten, frei. Das Leiden war mit heftigen neuralgischen Schmerzen verbunden, so daß die Patientin die Entfernung des Augapfels wünschte. Schließlich trat aber nach vielen vergeblichen Versuchen unter der Behandlung mit Jodoformsalbe, Ammoniumchlorid-Waschungen und Kompressions-Verbänden Heilung ein.

7) **Gefahren der allgemeinen Medikamente, wie sie vom Augenarzt beobachtet werden,** von Blaaner in Buffalo.

Besprechung der bekannten, gelegentlich für den Augenapparat schädlichen Einwirkungen verschiedener Medikamente, wie z. B. des Naphthalin, Santonin, Chinin, Filix Mas, Phosphor, Arsen, Mercur usw. Loeser.

Oktober.

1) **Über Divergenzlähmung,** von Alexander Duane in New York.

Divergenzlähmung sei gekennzeichnet durch plötzlich auftretende gleichnamige Doppelbilder, Schwindel und Schielen nach einwärts, die alle drei abnehmen bei starker Annäherung des Objektes. Durch Blickrichtung nach rechts und links bleibt das Doppeltsehen unverändert oder nimmt noch eher ab. Die Beweglichkeit der Augäpfel ist normal. Das Leiden ist auf Jahre hinaus unverändert. Es folgen 11 neue Fälle.

2) **Lähmung der Aufwärtsbewegung beider Augen,** von W. Zentmayer in Philadelphia.

Bei einem Manne trat über Nacht, nach Übelkeit am Abend zuvor, Lähmung der Aufwärtsbewegung beider Augen auf. Die Seitenbewegungen erhalten, aber nystagmisch. Die Konvergenz schwach. Linke Pupille träg auf Licht. Sehschärfe rechts = $^6/_9$, links = $^6/_{12}$. Gesichtsfeld stark eingeengt, im Urin viel Zucker. Nach 14 Tagen tritt vertikale Diplopie auf, beruhend auf Schwäche des linken Rect. superior. Allmähliche Besserung der Beweglichkeit. Diagnose: Läsion dicht am Aquäduct Sylv., in der Oculomotoriuskammer. (Ursprüngliche Diagnose einer Lähmung des Koordinationscentrum in den Corpor. quadrigemin. wurde fallen gelassen.)

Morrison Ray berichtet von zwei Geschwülsten, einem Epitheliom, ausgehend von einer Hornhautnarbe, und einem Carcinom in Hornhaut und Lederhaut.

Rich. H. Johnston schildert ein primäres Melanosarkom der Augenlider. Würdemann ebensolchen Fall. Michiyasu Inouyé gibt ein Bild der japanischen Augenheilkunde und Edmond E. Blaaner in Buffalo ein solches von den Vorstellungen der Alten über die Anatomie des Auges.

Crzellitzer.

VII. The ophthalmic Review. 1905. September.

**Beobachtungen an 2 Personen mit angeborener Nachtblindheit ohne sonstigen pathologischen Befund,** von W. Sinclair.

Es war Mutter und Sohn aus einer Familie, in der bei fünf einander

folgenden Generationen Nachtblindheit sich zeigte. Der beigegebene Stammbaum ist zu lückenhaft, um irgendwelche Schlüsse zu gestatten.

Oktober.

**Die retrookulare Neuritis**, von Marcus Gunn.

Knappe Darstellung aller Symptome, die im Gegensatze zur Papillitis (mit Augenspiegelbefund) die reine Sehnervenentzündung charakterisieren. Wo objektive Merkmale fehlen, ist die Diagnose aufgebaut auf 1) raschem Sinken der Sehschärfe, besonders einseitig; wichtig die rasche Ermüdbarkeit in hellem Licht, so daß die Kranken an sonnigen Tagen schlechter sehen; intelligente Kranke vergleichen die flackernde Unruhe der Konturen mit dem Eindruck kinematographischer Bilder; Lichtsinn (besonders die Unterschiedsschwelle für Helligkeiten) herabgesetzt. 2) Farbensinnstörung; zunächst relatives Skotom für grün und rot an oder bei dem Fixierpunkt. Rot erscheint schwarz, grün grau. 3) Gesichtsfeld nicht konzentrisch eingeengt, wie früher oft angegeben, sondern central defekt. Aus dem relativen Farbenskotom wird allmählich ein absolutes, das gern temporal vom Centrum aus sich ausbreitet und später fächerförmig zur Peripherie hinstrebt. 4) Schmerzen im Auge und seiner Nachbarschaft oft das allererste Symptom. 5) Das erste objektive Symptom ist meist ungleiche Pupillenreaktion. In einem Drittel der Fälle kommt es bald zur Veränderung der Papille; ansteigend von bloßer Verwaschenheit der Grenzen und Venenüberfüllung bis zur erheblichen Schwellung und totalen Abblassung. Letztere kann vorkommen bei völliger Wiederherstellung zur normalen Sehschärfe.

Verf. teilt die Fälle in A) solche, bei denen die Entzündung dem Sehnerv aus seiner Umgebung her sich mitteilt, wie Orbitalzellgewebs-Entzündung bei Verletzungen, bei fortwirkendem Erysipel, heftigen Erkältungen sowie Orbitalperiostitis; B) solche Formen, wo der Sehnerv primär erkrankt, d. h. syphilitische Neuritis, tuberkulöse und primäre Neuritis im engern Sinne mit nicht vollkommen aufklärbarer Ursache. In die letzte, zahlreichste Gruppe gehört multiple Sklerose, Influenza, Gicht, Fleischvergiftung, chronische Verstopfung u. a. m. Hier herrschen vor die Fälle von Frauen zwischen 20 und 30 Jahren.

November.

**Ein Fall von angeborener Wortblindheit**, von Herbert Fisher.

Verf. teilt einen Fall von angeborener Wortblindheit mit, einer Krankheit, die zuerst Hinshelwood im Lancet 1900 beschrieb und deren wesentliches Merkmal die Unfähigkeit, Lesen zu lernen, bildet. Mädchen von 6 Jahren, sonst gut begabt, mit gutem Gedächtnis für Gedichte, Tatsachen usw. kann nicht lesen, noch buchstabieren lernen. Auch schriftlich rechnen macht große Mühe. Dabei volle Sehschärfe und normale Augen. Angeblich guter Erfolg auf die (in England auch sonst übliche) „Look and read"-Methode, bei der das Wort als Ganzes eingeprägt wird und auf Buchstabieren ganz verzichtet.

Dezember.

**Der Riesenmagnet**, von John Wharton.

Verf. faßt seine Erfahrungen über den Riesenmagneten zusammen in die Empfehlung, bei frischen Fällen mit offener Wunde die Herausziehung durch

dieselbe Wunde zu versuchen, bei älteren mit schon verheilter Eingangswunde die Anziehung nach der Vorderkammer um die Linse herum. Bei aller Wertschätzung des Riesenmagneten behalte jedoch der gewöhnliche Handmagnet nach Hirschberg seinen wichtigen Platz.

Ein Artikel von Maddox im British medical Journal vom 21. Oktober 1905 über eine operative Behandlung Kurzsichtiger erfährt durch den Herausgeber, W. George Sym, eine ausführliche und vernichtende Kritik. Maddox hatte einen Patienten, der seine Annahme beim Militär erzwingen wollte, obgleich seine Kurzsichtigkeit das zulässige Maß etwas überschritt, zunächst mit Druckmassage behandelt, dann, da hiermit nur vorübergehende Wirkung zu erzielen, zwei Operationen zum Zwecke der Hornhaut-Abflachung vorgenommen. (Bildung eines Bindehautlappens, Zurückklappen dieses auf die Hornhaut, im Limbus Einschnitt, Wiederannähen des Lappens unter starker Anspannung; alles das erst im horizontalen, nach 3 Monaten im senkrechten Meridian.) Der betreffende Bursche wurde 4 Monate später zum Militär genommen. Sym tadelt, wohl mit Recht, das Fehlen eines genauen Status, insbesondere der Angabe, ob das Resultat Dauer hätte und verweist auf das Mißverhältnis zwischen Risiko, d. h. Gefahren und Zweck der Operation.

Bei Gelegenheit des 25jährigen Bestehens der Ophthalm. Soc. of the United Kingdom hielt deren Vorsitzender Priestley Smith eine bemerkenswerte Rede über die Bedeutung alles dessen, was wir gern als „Milieu" bezeichnen, in seinen Anwendungen auf Augen-Erkrankungen: Essen, Trinken, Rauchen, Art der Erholung, des Schlafes usw. Auch an Feuchtigkeit oder schlechte Ventilation der Wohnräume sei zu denken. Insbesondere käme für die Wohlhabenden die Überernährung mit Fleisch, der Mißbrauch von Alkohol und Tee (für Deutschland wohl mehr Kaffee) in Betracht. Bei Gichtikern folgen oft Schmerz-Anfälle im Auge auf den einfachen Genuß von Rhabarbergemüse hin, da sie gegen Säuren in der Nahrung besonders empfindlich sind. Bei akutem Glaukom sei Verstopfung, bei Lederhaut-Entzündungen der Aufenthalt in feuchten, dumpfigen Wohnungen verantwortlich zu machen.

---

1906. Januar.

**Spindelförmige Vergrößerung des blinden Fleckes, verbunden mit Kongestion der Papille,** von Ramsay und Sutherland.

Es werden 5 Fälle mitgeteilt, wo es im Anschluß an eine Verletzung des einen Auges zu einer sympathischen Reizung des zweiten kam. Ophthalmoskopisch konnte eine leichte Kongestion der Papille festgestellt werden. Außerdem fand sich in 4 Fällen eine geringfügige vorübergehende Myopie des sympathisierten Auges und eine ganz charakteristische spindelförmige Vergrößerung des blinden Fleckes, dessen größter Durchmesser vertikal verlief.

Auf dieses Symptom legen die Verff. den größten Wert, indem sie meinen, daß es zuverlässiger sei als das ophthalmoskopische Bild, zu dessen sicherer Beurteilung der Vergleich mit dem andren Auge fehle, einen Kongestionszustand der Papille und damit den drohenden Ausbruch einer sympathischen Erkrankung anzeige. Sie empfehlen in allen entsprechenden Fällen dem Verhalten des blinden Fleckes große Beachtung zu widmen und halten den positiven Nachweis seiner spindelförmigen Vergrößerung für eine Indikation zu sofortiger Enukleation.

---

Februar.

**Ein Fall von Tuberkulose der Conjunctiva,** von Fergus in Glasgow.

Betrifft einen Knaben, bei dem sich unter dem Oberlid in der Conjunct. palpebr. ein großes Geschwür fand, das von zahlreichen, kleine miliare Knötchen tragenden Granulationen umgeben war. In dem exzidierten Gewebe wurden Tuberkelbazillen nachgewiesen. Die Therapie bestand in der Exzision des erkrankten Gewebes und der präaurikularen Drüsen, die bereits verkäst waren.

Loeser.

VIII. British Medical Journal. 1905. Juli.

**The perception of Light and Colour,** von F. W. Edrigde Green.

Das in das Auge gelangende Licht macht Sehpurpur aus den Stäbchen frei (wie die Hitze eine Salbe zerschmelzen läßt), zersetzt den Purpur und übt so einen chemischen Reiz auf die Nerven-Endigungen aus. Diese „Sehimpulse" pflanzen sich nach dem Gehirn fort, wo sie zwei Centren erregen, das Sehcentrum, das nur farblos perzipiert, und das Farbencentrum.

Verf. stützt diese Anschauung zunächst durch die Entwicklung, sowohl historische, wie individuelle; zuerst Lichtsinn, dann erst Farbenunterschiede. Allmählich erst wächst das Farbencentrum. Ferner durch die Erscheinung der Farbenblindheit. Verf. unterscheidet Farbenblinde mit Sehstörung (bei denen er annimmt, gewisse Strahlen würden nicht perzipiert, analog den Lücken in der Tonleiter, bei manchen Formen der Taubheit,) von solchen Farbenblinden mit guter Sehschärfe und normalem Lichtsinn. Hier wäre das Farbencentrum mangelhaft entwickelt. Verf. nennt die Normalen „hexachromisch", weil sie im Spektrum an 6 Stellen den Eindruck elementarer Empfindung hätten. Die total Farbenblinden nennt er „monochromisch" und unterscheidet noch die 4 Zwischenstufen. — Wenn Gegenfarben gemischt werden, hebt sich ihre Wirkung auf das Farbencentrum auf, so daß nur die Wirkung auf das Helligkeitscentrum übrig bleibt und „Weiß" perzipiert wird. Die Farbenblindheit der Netzhautperipherie beruhe auf „unvollständiger Vertretung" dieser Stellen im Gehirn; sozusagen Entwicklungshemmung im Vergleich zur Makula.

Unhaltbar erscheint dies mir aus folgenden Gründen: einmal kann der Sehpurpur allein nicht eine derartige ausschlaggebende Rolle beim Sehakt spielen, weil die Möglichkeit eines Sehens ohne Sehpurpur erwiesen ist. Zweitens ist die Gesamtheit der Phänomene des Dämmerungssehens, auf denen sich die Lehre vom Hell- und Dunkelapparat der Stäbchen im Gegensatze zum Zapfensehen aufbaut, unberücksichtigt und unvereinbar. Drittens ist mir die Annahme eines Farbencentrum bezw. einer bloßen Farbenvorstellung ohne Raumbeziehung vollkommen unfaßbar.

1906. April.

1) **Bemerkungen über Unfall-Verletzungen der Augen und ihre Entschädigungen,** von Snell.

Statistisches Material, das eine Reihe von 170 Fällen betrifft. Zum Referat nicht geeignet.

2) **Eine Vorlesung über wichtige Symptome bei Augenkrankheiten,** von Ramsey.

Der Vortrag ist für praktische Ärzte bestimmt.

3) **Heterochromia iridis**, von Allan.

Bei einem 8jährigen Knaben war die Iris des linken Auges im oberen inneren Quadranten braun, im oberen äußeren Quadranten teils braun, teils blau, im übrigen blau gefärbt. Die rechte Iris war blau. Im übrigen keinerlei Abweichungen von der Norm.

---

IX. Annales of ophthalmology. 1905. Juli.

Ein Fall von Cornealcyste, anatomisch untersucht von Mortimer Frank.

F. C. Hotz beschreibt, wie man für die Symblepharon-Operation Thiersch'sche Lappen einpflanzen soll. V. L. Raja: angeborene Abduzenslähmung mit Konvergenzschielen am andren Auge. Mary Buchanan: zwei Fälle von Spasmus nutans. H. Dickson Bruns fünf von Motais'scher Ptosisoperation, d. h. Verpflanzung der Sehne des M. rectus superior an die Sehne des M. levator palpebrae. O. Wilkinson ein Fall von Keratitis nodosa. Webster Fox partielle „Ablepharie" der oberen Lider. W. B. Johnson: Gibt es eine Amblyopie durch Nichtgebrauch bei Schielenden? In zwei Fällen von Schielen mit Schwachsichtigkeit eines Auges wurde das gute Auge verletzt und enukleïert bezw. durch Verband ausgeschaltet. Das sehschwache Auge erlangte in beiden Fällen binnen kurzem normale Sehschärfe, obwohl vorher im ersten Falle nur Finger bis 15 cm gesehen wurden. Verf. zieht den Schluß, daß die Amblyopie nur durch das Schielen bezw. den Nichtgebrauch veranlaßt war. Als Ursache des Schielens spricht er die angeblich immer vorhandene, ungleich starke Hypermetropie an.

Lagleyze: Neue Operation gegen Entropion und Trichiasis. J. C. Beck: Radium bei Trachom angewandt durch Auflegen der radiumenthaltenden Kapsel auf die Körner bezw. auf den Pannus; Zeit 10—30 Minuten, alle Tage. Angeblich in 3 Fällen vorzüglicher Erfolg. (Doch bei dem Fehlen genauerer Angaben über die Art der Besserung und über das weitere Verhalten ist vor der Wiederholung dieser Versuche in dieser Weise dringend zu warnen.) Williams berichtet über 5 Fälle hysterischer Blindheit, die er mit starkem seelischen Choc behandelte; z. B. er erschreckte die Patienten durch plötzlichen Feueralarm und dergl. mehr. In allen Fällen Heilung.[1]

E. Hazen führt Kopfschmerzen in den meisten Fällen zurück auf Insuffizienz der äußeren Augenmuskeln und behandelt sie dementsprechend mit Prismen, Übungen, zu deren bequemer Anwendung er ein eignes Instrument, das „Kratometer" erfunden hat. G. M. Gould will eine Ätiologie des Astigmatismus geben, gibt aber nur eine plausible Erklärung für die gewöhnlich vorhandene Symmetrie der Achsen.

David de Beck: Üble Wirkung von Adrenalin (1:1000,0) bei einem Iritiker mit hinterer Synechie; auf seinen Wunsch aus kosmetischer Rücksicht gegeben, veranlaßt es Blutung in die vordere Kammer, leichte Rotfärbung des Kammerwassers, Herabsetzung der Sehschärfe und Schmerzen; diese beiden Symptome schon eine Stunde nach der Einträuflung. Nach 3—4 Tagen war das Blut resorbiert. Da die Adrenalinlösung frisch bereitet und sonst in keiner Weise verdächtig, bei andren Personen keine Nebenwirkung gezeigt hatte, scheint doch Vorsicht am Platze. Crzellitzer.

[1] Das kann man milder und einfacher machen. H.

X. The Journal of the American med. Association. 1906. Nr. 3.

**Ein Fall von amaurotischer familiärer Idiotie,** von Mortimer Frank in Chicago.

Das vom Verf. beobachtete Kind war 1 Jahr alt, jüdischer Rasse. Es war apathisch, unfähig zu sitzen, verstand nichts. Die Reflexe waren gesteigert und besonders bemerkenswert eine abnorme acustico-motorische Reaktion. Von seiten der Augen bestand träge Pupillar-Licht-Reaktion, graue Atrophie der Sehnerven und das für die familiäre amaurotische Idiotie typische Bild im Verhalten der Maculae luteа. Verf. gibt im Anschluß an seine Beobachtung eine Übersicht über die von andrer Seite beschriebenen (54) Fälle und die Resultate der in 6 Fällen mitgeteilten mikroskopischen Untersuchungen.

---

Nr. 8.

**Über den Gebrauch von Paraffin-Platten bei Verletzungen der Nase und des Auges,** von Moraweck und Hall in Louisville.

Analog dem Verfahren, das die Verff. nach der Vornahme intranasaler chirurgischer Eingriffe zur Vermeidung von Adhäsionen angegeben haben, und das darin besteht, daß dünne, leicht schneidbare und so in jeder beliebigen Form anwendbare Paraffinplättchen zwischen die Wundflächen eingeführt werden, empfehlen sie ein ähnliches Vorgehen auch nach entsprechenden Verletzungen (Verbrennungen) der Conjunctiva und nach Symblepharon-Operationen. Sie haben zu diesem Zwecke die Paraffinplatten über einem künstlichen Auge modelliert und entsprechend der Cornea mit einem kreisförmigen Ausschnitt versehen, so daß diese von dem Paraffin nach dem Einlegen der Paraffin-Schale in den Bindehautsack vollkommen frei bleibt.

---

Nr. 17.

**Praktische Vorschläge zur Beseitigung der Ursache für ein Viertel der vermeidbaren Erblindungen in den Vereinigten Staaten,** von Lewis in Buffalo

Verf. bespricht das Vorkommen, die Prophylaxe und Behandlung der Blennorrhoea neonatorum.

---

XI. California State Journ. of Medicine. 1906. Februar.

**Bemerkungen über die konservative Behandlung schwerer Augenverletzungen,** von Allport in Chicago.

Aus den Mitteilungen des Verf.'s sei nur seine Empfehlung der neuen Silberpräparate, insbesondere des Silber-Vitellins und der Credé'schen Salbe hervorgehoben. Das Silber-Vitellin, das er ursprünglich nur bei eitrigen Conjunctival- und Corneal-Erkrankungen angewandt hat, wurde später auch mit gutem Erfolge vor der Vornahme von Bulbus-Operationen eingeträufelt, event. bei „Furcht vor Infektion" auch in die vordere Kammer eingeflößt, gelegentlich auch in den Glaskörper. Auch wenn schon Eiterungsprozesse ausgebrochen waren, hat Verf. noch gute Erfolge erzielt. Die Credé'sche Salbe wird während der Nacht auf die geschlossenen Lider aufgelegt.

---

## Vermischtes.

1) Wir beklagen den Tod von Prof. Adamük aus Kasan. Er hat bei uns studiert und erfolgreich gearbeitet. Im Jahre 1871 war er mein Zuhörer gewesen. Nach einer erfolgreichen Tätigkeit in Lehre, Wissenschaft und Praxis mußte er sich wegen schwacher Gesundheit von der amtlichen Tätigkeit zurückziehen. Im Jahre 1897 kam er noch zum internationalen Kongreß nach Moskau, um seine alten Freunde, auch aus dem Ausland, zu begrüßen. Wir feierten ein fröhliches Wiedersehen. Eine genauere Würdigung seiner bedeutenden Leistungen müssen wir uns vorbehalten.

2) Herr Dr. Natanson ist zum Privat-Dozenten der Augenheilkunde an der Universität Moskau ernannt worden.

---

## Bibliographie.

1) Volksmittel gegen Augenkrankheiten in Sibirien. (Sibirskija Wratschebnyja Wjedomosti, 1906, Nr. 6.) In einem größeren Artikel „Über die Volksmedizin im Kreise Mihussinsk" bringt Dr. S. Arkanow folgende Kuriosa: „Augenkrankheiten werden meist mit harmlosen Mitteln behandelt, aber einmal schmierte eine Quacksalberin einem Kranken mit irgendeinem Mittel die Augen ein, worauf die Wimpern für immer ausfielen. Bei ‚Augenschmerzen' bitten die Kranken um ein Blasenpflaster hinter dem Ohr, verreiben eine Kartoffel oder eine rote Rübe und binden den Brei auf das Auge: tauchen ein Läppchen in blaue Tropfen (unbekannter Zusammensetzung) und legen es auf die Augen; Kopfweh vergeht, wenn Kampfer mit Branntwein oder Rettigsaft auf den Kopf gelegt wird. ‚Geschwulst' im Gesicht verschwand nach Auflegen von Rettigsaft auf den Nacken, die Herzgegend und den Rücken. Bei Iritis wurde gestoßener Zucker ins Auge gestreut. Bei Trachom hat ein Kranker eine Zwiebel[1] zerdrückt und zweimal den Saft eingeträufelt; es gab furchtbare Schmerzen, aber es kam nichts dabei heraus. Bei Conj. blennorrh. werden Blasenpflaster gelegt, und Zinktropfen und weißer Vitriol eingeträufelt, oder Tropfen, die ein Dorf-Roßarzt aus Sublimat und Branntwein bereitet. Bei Leucoma adhaerens wurde Frauenmilch eingeträufelt. Die Entfernung von Fremdkörpern aus dem Bindehautsack und der Hornhaut wird von alten Frauen durch Auslecken mit der Zunge bewerkstelligt." A. Natanson, Moskau.

2) Über die in der Augenklinik zu Jena während der Jahre 1901—1905 vorgenommenen Magnet-Operationen, von Wilhelm Binder. (Inaug.-Dissert. Jena. 1905.) Es sind 24 Fälle. 20 kamen frisch, 4 nach 3 Wochen bis 6 Monaten zur Operation. In sämtlichen gelang die Ausziehung. In 4 Fällen saß der Splitter im vorderen, in den übrigen im hinteren Augapfelabschnitt. Von letzteren wurden 2 schon beim Anlegen des Riesenmagneten durch die Eingangspforte nach außen gezogen; in 10 Fällen zog dieser den Splitter nach vorn, um dann mit dem Handmagneten herausgeholt zu werden; in 3 Fällen wurde der Splitter nach Versagen des Riesenmagneten durch Einführung des Hirschberg'schen Handmagneten extrahiert. In 2 Fällen wurde, um die durchsichtige Linse zu schonen, gleich nach Hirschberg operiert und zwar mit bestem Erfolg. (In beiden $S = {}^5/_4$.) In

[1] Vgl. meine Geschichte d. Augenheilk. im A., S. 60. H.

einem Falle förderte der Handmagnet nach Meridionalschnitt nichts, wohl aber der der Wunde genäherte Riesenmagnet; in einem andren versagten beide Magneten, da der große Splitter sich festgehakt hatte; er wurde nach Erweiterung der Wunde mit der Pinzette geholt. Das Endresultat ist folgendes: in 8 Fällen Enukleation, in 2 Amaurose, in 2 $S = 1/\infty$, in 3 Cataracta traum., in 8 $S = 1-1/_3$ und in 1 Fall $S = 1/_7$. Zum Studium der Literatur genügte dem Verf. E. Praun, Die Verletzungen des Auges.

3) A frame for examining eye skiagrams, by G. H. Stover, M. D. (The Journal of the American Medical Association., 1905, April.) Der abgebildete Rahmen dient dazu, die nach der Sweet'schen Methode gewonnenen Negativs aufzunehmen. Er ermöglicht bei guter Beleuchtung ein bequemes Studium und exakte Messung.

4) Über Keratitis superficialis als Folgekrankheit von Acne rosacea, von Ernst Kuntz. (Inaug.-Dissert., Greifswald, 1905.) Verf. beschreibt aus der Greifswalder Universitäts-Augenklinik 2 Fälle der Art. Es sind beides Frauen in den 40er Jahren, die seit Jahren an ausgedehnter Acne rosacea des Gesichts leiden. Die Keratitis tritt bei beiden unter erheblichen Reiz- und Entzündungs-Erscheinungen als subepitheliale Entzündung des Hornhautparenchyms auf mit der Tendenz, centralwärts sich anzuschieben und Gefäße nach sich zu ziehen. In Fall 1 fand sich außerdem am Limbus ein kleines derbes Knötchen. In beiden Fällen, besonders dem zweiten, bestand Neigung zu Rezidiven. Mit der Heilung der Acne trat in Fall 1 völlige Heilung ein.

5) Arbeiten aus Dr. H. Neumann's Poliklinik für Kinderkrankheiten zu Berlin. IV. Bericht über die Augenabteilung, von Dr. Georg Spiro. Im Jahre 1904 kamen 1024 Fälle neu zur Beobachtung. Das größte Kontingent stellen naturgemäß die Erkrankungen der Skrophulösen an Bindehaut, Hornhaut und Lidern mit meist ausgesprochen ekzematösem Charakter. Die Behandlung bestand in möglichster Besserung der hygienischen Verhältnisse, ferner im Gebrauch von Kalomel, Quecksilber-Salben und Adstringentien. Zur Aufhellung der Hornhaut-Trübungen wurde Dionin mit Erfolg angewandt, Jequirity versagte. Augen-Eiterung der Neugeborenen wurde 27 Mal beobachtet; 3 Kinder kamen mit völlig verlorenen Augen, 1 Kind mit schwer affizierter Hornhaut des einen Auges. Interessant ist das Ergebnis der regelmäßigen Untersuchung der Säuglinge mit Zeichen von Lues, über das Verf. in eingehender Arbeit noch zu berichten verspricht. Er fand, daß als Begleit-Erscheinung und sehr wichtiges Symptom früher Lues Neuritis optica verhältnismäßig häufig ist. Die Hg-Kur brachte in 14 Fällen Heilung, in 7 Fällen war der Ausgang Atrophia nervi optici bei schweren chorioretinitischen Veränderungen. Von 9 Fällen mit Keratitis diffusa zeigten 8 Zeichen von Lues congenitalis und heilten unter Quecksilber. Bei 5 Fällen von Keratomalacie bewährten sich die Hirschberg'schen feuchten Verbände mit Kollodiumdecke. Die Katarakt-Operationen (9 Catar. cong. und 3 Catar. zonul.) verliefen glatt mit einer Diszission und einer Lanzenextraktion. Fehr.

6) Experimentelle und klinische Untersuchungen über die Entstehung der Phthisis bulbi, von Prof. Dr. Schirmer. (Deutsche med. Wochenschr. 1906. Nr. 20.) Verf. kommt zu folgenden Schlüssen: 1) Die Ursache der primären Hypotonie ist die entzündliche Zirkulationsstörung. Sie bewirkt, daß ein abnorm eiweißreiches Kammerwasser in abnorm geringer Quantität abgesondert wird. 2) In den ungünstig verlaufenden

Fällen gehen während der Entzündung so zahlreiche Gefäße in den Ciliarfortsätzen zugrunde, daß auch nach Aufhören der entzündlichen Zirkulationsstörung die restierenden Gefäße nicht imstande sind, genügende Menge intraokularer Flüssigkeit zu liefern. Die nicht mehr gespannt gehaltenen Bulbuswandungen ziehen sich dann durch ihre eigene Elastizität zusammen.

7) Paradoxe monokuläre Stereoskopie, von Claparède. (Arch. de psychol. IV. 1904. Novbr. Nach einem Referat im Neurol. Centralbl. 1906. Nr. 6.) Das Verhalten der Konvergenz stört die Illusion der Tiefe bei binokulären, befördert sie beim monokulären Sehen. Die auffallende Tatsache der Tiefenwirkung von perspektivischen Flächendarstellungen bei einäugiger Betrachtung findet auf diese Weise ihre Erklärung.

8) Über die Struktur der Netzhaut, von R. Rebizzi. (Riv. di patol. nerv. e ment., X. Nach einem Referat im Neurol. Centralbl., 1906, Nr. 10.) Verf. hat versucht, die nervösen Elemente der Netzhaut bei verschiedenen Tieren mit Hilfe der von Lugaro angegebenen Methode (Imprägnation mit kolloidalem Silber) darzustellen. Nur in der Netzhaut des Meerschweinchens gelang eine Darstellung nervöser Elemente und zwar nur die der horizontalen Zellen.

9) Auge und Epilepsie. Die Augen der Epileptischen in den Anstalten Hochweitzschen und Kleinwachau, von Prof. Schoen und Dr. Thorey. (Arch. für Psych. und Nervenkr. XXXIX. Nach einem Referat im Neurolog. Centralbl. 1906. Nr. 4.) Seit ungefähr 2 Jahrzehnten haben amerikanische und englische Autoren Fälle mitgeteilt, in denen Epilepsie nach Behandlung von Augenfehlern mit Brillen oder Schiel-Operation geheilt oder gebessert sein sollte. In der Epileptiker-Anstalt Hochweitzschen (350 männliche, 243 weibliche Kranke) wurde bei einem sehr hohen Prozentsatz von Epileptikern 61% solche Augenfehler nachgewiesen, wie Hypermetropie, Astigmatismus, Höhenschielen, Insuffizienz und Auswärtsschielen. Über den Erfolg der eingeleiteten Therapie (Tragen von Brillen) kann noch nicht berichtet werden.

10) Akutes an beiden Augen nach einem schweren Trauma des Schenkels aufgetretenes Glaukom, von Dr. L. Thilliez. (Journ. des science méd. de Lille. 1905. Nr. 50. Nach einem Referat in der Deutschen Mediz. Zeitung. 1906. Nr. 16.) Das auf beiden Augen einige Stunden nach dem Unfall aufgetretene Glaukom war ohne Zweifel eine Folge desselben. Es muß eine Fernwirkung des Trauma angenommen werden, dessen Ausgangspunkt die Kontusion des Schenkels, die Fraktur des Femur oder die Läsion der benachbarten Nervenfäden war.

11) Blindheit ohne ophthalmoskopische Läsionen mit Erhaltensein der Pupillarreflexe, von Chaillous. (Presse méd. 1905. Nr. 99. Nach einem Referat in der Deutschen Mediz. Zeitung. 1906. Nr. 16.) Verf. glaubt, daß es sich bei dem 16jährigen Patienten um eine Blindheit infolge einer Affektion der hinteren Optikusbahnen handle.

12) Ein Beitrag zum Studium der Rinden-Lokalisation des Sehens; ein Fall von Quadranten-Hemianopsie mit pathologischem Befund, von Beevor und Collier. (Brain, Summer 1904. Nach einem Referat im Neurolog. Centralbl. 1906. Nr. 6.) Der von den Verff. beobachtete Fall ist der erste von Quadranten-Hemianopsie, wo eine genaue mikroskopische Untersuchung die Intaktheit der Sehstrahlungen ergeben hat.

13) Einiges über die Psychosen im Anschluß an die Augen-Operationen, von Prof. Dr. Michel Lapinsky in Kiew. (Ruß. med.

Rundschau. III. Nr. 2.) In dem vom Verf. beschriebenen Falle handelt es sich um „halluzinatorische Verwirrtheit des Greisenalters, toxischen Ursprungs", aber nicht um „Phantasieren nach der Operation oder Dunkelzimmer-Delirien".

14) Neuritis optica aus unbekannter Ursache, von Howell T. Pershing. (Journ. of Nerv. and Ment. Dis. 1904, Januar. Nach einem Referat im Neurol. Centralbl. 1906. Nr. 6.) Mitteilung dreier Fälle von doppelseitiger Neuritis optica bei zwei Tuberkulösen und einem völlig gesunden Mädchen, bei denen nur in den beiden ersten Fällen möglicherweise eine protrahierte Ohreiterung von ätiologischer Bedeutung war, ohne daß zerebrale Komplikationen vorlagen. In allen Fällen gingen die Entzündungserscheinungen an den Sehnerven völlig zurück.

15) Ein Fall von primärer Neubildung auf der Papille des Optikus, von Dr. Kurzezunge und Dr. B. Pollack in Berlin. (Zeitschr. f. Augenheilkunde X. Heft 4.) Die Verff. veröffentlichen aus der Silex'schen Poliklinik einen Augenspiegelbefund, der als Unikum bezeichnet werden kann. Es handelt sich bei einem 21 jährigen Manne um eine von reichen Kapillaren durchzogene, glänzend rötlichgelbe Neubildung auf der Pupille des einen Auges, welche etwa 1 mm in den Glaskörper hineinragt. Da die Neubildung sich in 6 monatlicher Beobachtung trotz intensivster Hg- und JK-Kur absolut nicht verändert hat, dürfte dieselbe als gutartig und in der Kinderzeit entstanden zu betrachten sein. Die Verff. nehmen mit großer Wahrscheinlichkeit ein primäres Neurofibrom oder Myxosarkom der Papilla nervi optici an. Fritz Mendel.

16) Über die Centralgefäße im Sehnerven einiger einheimischer Carnivoren, von Wolfgang Stockmayer. (Inaug.-Diss. Tübingen, 1905.) Verf. untersuchte Sehnerven von Hund, Fuchs und Katze in Serienschnitten. Beim Hund existiert ein centraler Gefäßstrang. Außerdem in der Papille viele cilioretinale Gefäße. Ähnliche Verhältnisse herrschen bei Fuchs und Katze; hier tritt die Arteria centralis retinae (von den hinteren Ciliarnerven stammend) 1—2 mm hinter dem Bulbus quer in den Sehnerven ein und läuft dann zur Lamina cribrosa. Bei beiden Tierarten, besonders der Katze, hat aber die Arteria centralis wenig Bedeutung im Vergleich zu den cilioretinalen Gefäßen.

17) Experimentelle Untersuchungen zur Physiologie der Bewegungsvorgänge in der Netzhaut, von H. Herzog. (Archiv für Anatomie u. Physiologie, 1905, Phys. Abt. S. 413.) Die genauesten bisherigen Untersuchungen über den Einfluß des Lichtes auf die Netzhaut wurden von Pergens an Fischen angestellt. Verf. experimentierte an Fischen und benutzte eine nach seiner Angabe bessere Fixationsmethode, nämlich mit Salpetersäure. Untersucht wurde die Verkürzung der Zapfenlänge sowie das Vorrücken des Pigmentes, das übrigens beim Frosche niemals bis zur Limit. ext. erfolgt. Zunächst zeigte sich, daß extreme Temperaturen, starke Erhitzung sowohl wie auch starke Abkühlung, ebenso wirken wie Belichtung: d. h. die Zapfen kontrahieren sich, und das Pigment rückt vor und konzentriert sich um die sog. Ellipsoidkörper. Die Ursache erblickt Verf. in reflektorischer Netzhautreizung, auf dem Wege der Hautreizung ausgelöst. Im zweiten Teil der Arbeit versucht Verf. die Wirkung homogener Lichter auf Zapfen und Pigment festzustellen. Zu diesem Zwecke wurden die Frösche unter eine bunte Glasglocke (doppelwandiger Lichtfilter mit Nagel'schen Lösungen für Rot, Grün und Blau) gesetzt und diese in einen Kasten gestellt, an dessen Innenwand fünf elelektrische Glühlampen zu mehr oder weniger

starkem Leuchten gebracht wurden. Gemessen wurde die variiertere Spannung in Volt. Monochromatisches Licht im eigentlichen Sinne wurde hierbei nicht erzielt, denn die rote Flasche ließ passieren Wellenlängen 693—593 $\mu\mu$, die grüne von 576—444 $\mu\mu$, die blaue von 500—391 $\mu\mu$. Die Helligkeit in der Rotflasche verhielt sich zu der in der Blauflasche wie 4 zu 3. Trotzdem zeigte sich in gleicher Reizzeit das blaue Licht als wesentlich stärker auf die Zapfenkontraktion wirkend. (Diese Tatsache ist vielleicht das interessanteste Resultat der mühevollen Herzog'schen Versuche, interessant einmal deshalb, weil (wenigstens dem Menschen) nicht das Blauviolett, sondern das Grün als die hellste Farbe des Spektrums erscheint. Falls es also überhaupt gestattet ist, die für die Froschnetzhaut gefundenen Tatsachen für die menschliche Physiologie zu verwerten, so wäre nach der Meinung des Referenten hier ein neuer Beweis erbracht, daß die Zapfen und ihre Kontraktion mit dem Hell- und Dunkelsehen nichts zu tun haben. Andrerseits aber möchte Referent auf die überraschende Analogie der retinomotorischen Wirkung zur aktivischen bezw. chemischen hinweisen. Auch dort, bei der photochemischen Wirkung liegt im Blauviolett das Intensitätsmaximum des gesamten Spektrum.) Von den übrigen Resultaten sei noch erwähnt, daß bei Belichtungen, die kürzer als etwa $^1/_2$ Minute dauerten, eine Zapfenkontraktion auch bei noch so hellem weißem Licht nicht erzielt werden konnte. Jedenfalls ist also der Zapfenapparat des Frosches gegenüber raschem Wechsel von Hell und Dunkel ein außerordentlich träges und ungeeignetes Perzeptionsinstrument. Die Vorstellung, daß jeder Farbe etwa ein bestimmter Kontraktionsgrad der Zapfen entspräche, ist unhaltbar, da mit jedem homogenen Licht, je nach der Intensität die verschiedensten Zapfenlängen herbeigeführt werden konnten. Crzellitzer.

18) Über traumatische reflektorische Pupillenstarre, von Prof. Th. Axenfeld. (Deutsche med. Wochenschr. 1906. Nr. 17.) Nach Kontusionen des Schädels kommen nicht nur Fälle von Sphinkterlähmung als Teilerscheinung einer Okulomotorius-Läsion vor, sondern es kann sich auch das Vollbild der Robertson'schen typischen reflektorischen Pupillenstarre ausbilden: fehlende direkte und konsensuelle Reaktion bei prompter Konvergenz-Kontraktion bei sonst normaler Pupillenweite oder mit Miosis. Bei Verletzung der Sehnerven und nach Bulbuskontusionen ohne Schädelverletzungen kann bei vorhandenem Sehvermögen die direkte Lichtreaktion gestört sein, während die konsensuelle und die auf Konvergenz vorhanden ist. Schließlich können sehr eigenartige, dauernde Lichtstarren nach Bulbuskontusion vorkommen, deren Ursache auf Veränderungen im Bereich der Iris selbst zurückzuführen sein dürfte. Fritz Mendel.

19) Westnik Ophtalmologii. September—Oktober 1906. — J. Kasass. Augen-Untersuchungen der Gymnasialschüler in Brest-Litowsk. — A. Skorobogatow. Indikationen zu den Entropion-Operationen am Oberlid nach Snellen, Watson-Junge und Panas. — A. Sytschew. Melanosarkom der Bindehaut. — B. Löwensohn. Filamente im Glaskörper (Art. hyaloid. persist.). — A. Ferentjew. Noch ein Fall von Polycorie. — Referate. — Gesellschaftsberichte: Französische ophthalm. Gesellschaft. Ophthalm. Sektion des XIV. Kongreß in Lissabon. — Ophthalm. Chronik.

Um Einsendung von Separatabdrücken wird gebeten (Berlin NW. 26 Schiffbauerdamm).

Verlag von Veit & Comp. in Leipzig. — Druck von Metzger & Wittig in Leipzig.

# Centralblatt

## für praktische

# AUGENHEILKUNDE.

Herausgegeben von

**Prof. Dr. J. Hirschberg, Geh. Med.-Rat, in Berlin.**





Monatlich ein Heft. Preis des Jahrganges 12 Mark. Zu beziehen durch alle Buchhandlungen des In- und Auslandes und die Postanstalten des Deutschen Reiches.

**1906. Dreißigster Jahrgang. November.**




## August von Rothmund,

geboren am 1. August 1830 zu Volkach in Bayern,

gestorben am 28. August 1906 zu München.

[Aus Geh.-Rat Hirschberg's Augenheil-Anstalt.]

# Zur Untersuchung des Doppeltsehens.

Von Joh. Ohm, 1. Assistenten.

1) Unter unseren Methoden, beim Schielen, sei es muskulären, neuroparalytischen oder sonstigen Ursprungs, Art und Grad der Abweichung der Sehachse und des vertikalen Meridians zu bestimmen, ist die Analyse des Doppeltsehens die beste, vorausgesetzt natürlich, daß die Korrespondenz der Netzhäute normal ist.

In den Fällen, wo man zur Erkenntnis der Muskelstörung kein anderes Hilfsmittel besitzt, als diese Analyse, ist eine ganz genaue Messung des Doppelbilder-Abstandes unerläßlich. Bis jetzt wird die Genauigkeit derselben noch durch 2 Fehlerquellen beeinträchtigt, nämlich durch die Schwierigkeit von seiten des Patienten, das Doppelbild genau aufzufassen und richtig zu lokalisieren. Die Schwierigkeit der Auffassung ist bedingt durch die mit dem Abstand vom Fixierpunkt zunehmende Sehschwäche der exzentrischen Netzhautstellen; die Schwierigkeit der Lokalisation hat ihren Grund in der Verwirrung, die das Doppeltsehen mit sich bringt. Letztere äußert sich in manchen Fällen darin, daß der Patient bei dem Befehle, auf das Scheinbild zu zeigen, unsichere, zum Teil weit ausfahrende Bewegungen macht.

Um diese Unsicherheit auszuschließen, bedient man sich schon lange gewisser Kunstgriffe, deren Wesen darin besteht, die Lokalisation der Eindrücke vom Gesichtssinn unabhängig zu machen und dem Gedächtnis und Tastgefühl zu überlassen.

Albrecht von Graefe verlangte schon, daß der zeigende Finger möglichst schnell vorgestoßen werde, damit der Patient keine Zeit habe, seinen Irrtum zu bemerken.

Alfred Graefe[1] ließ den Tastversuch unmittelbar nach Schluß der Augen ausführen oder er legte ein mit einem Ausschnitt für Kopf und Hals versehenes Stück Pappe, Landolt[2] ein Brett auf die Schultern des Patienten, und sie beobachteten alsdann den unter dem Schirm vorgestoßenen Finger.

Bei genauerer Betrachtung haben wir aber keine Veranlassung, bei der Lokalisation des Scheinbildes auf die Kontrolle durch den Gesichtssinn zu verzichten, zumal da er uns bessere Dienste leistet, als das Gedächtnis. Im Grunde genommen kommt auch obigen Methoden, falls sie ein richtiges Resultat liefern, eine Beziehung zum Gesichtssinn zu.

Da das Scheinbild die in den Raum verlegte Erregung einer Netzhaut

[1] Alfred Graefe, Motilitätsstörungen, Graefe-Saemisch, 2. Aufl., Bd. VIII, S. 24. 1898.

[2] Landolt, Untersuchungsmethoden, Graefe-Saemisch, 2. Aufl. IV. S. 740.

darstellt, so kann sein absoluter Ort im Raum nicht angegeben werden, sondern nur die Richtung, in der es erscheint. Bedienen wir uns bei der Untersuchung zur Messung des Abstandes der Doppelbilder einer in viereckige Felder eingeteilten Tafel, wie sie schon ALBRECHT v. GRAEFE benutzte, und stößt der Patient den Finger oder Stock in ein Viereck vor, so lesen wir den Winkel der Exzentrizität direkt ab. In manchen Fällen, besonders bei Vertikalabstand der Bilder, bleibt der Patient aber mit der Spitze des Fingers oder Stockes in mehr oder minder erheblichem Abstand von der Tafel. Falls wir dann ein richtiges Resultat haben wollen, müssen wir die Linie, in der das Bild gesehen wird, erst konstruieren und bis zur Tafel verlängern. Der eine Punkt dieser Linie ist die Kuppe des Fingers. Wo aber liegt der andere?

Dies führt uns auf das Problem des Zeigens. Die Linie, die uns das Zeigen, sofern es in Beziehung zum Gesichtssinn steht — nur dann ist es genau — liefert, kann einmal die Sehrichtung sein, d. h. die Richtung, in der unserer Seele ein gesehener Gegenstand zu liegen scheint. Bekanntlich wird nur der central fixierte Punkt an seinem wirklichen Orte wahrgenommen, alle anderen sind verschoben (HERING). Oder sie kann, wie es beim Zielen der Fall ist, die Hauptstrahlrichtung sein, indem dann in einem Auge das Bild des Gegenstandes mit dem Bilde der Fingerkuppe auf der Netzhaut zusammenfällt. Wenn also die Fingerkuppe der eine Punkt der zu konstruierenden Linie ist, so ist beim ersten Modus des Zeigens der Knotenpunkt eines zwischen beiden Augen in der Gegend der Nasenwurzel gelegenen, sogenannten Cyklopenauges (HERING), beim zweiten Modus der Knotenpunkt eines der beiden Augen der andere. Fixieren beide Augen central, so ist zu erwägen, daß die zeigende Fingerspitze, wenn sie sich zwischen Gegenstand und Beobachter befindet, in gekreuzten Doppelbildern gesehen wird, und je nachdem ihr rechtes oder linkes Bild sich mit dem Gegenstande deckt, ist der Knotenpunkt des entgegengesetzten Auges jener zweite Punkt. Ist ein Auge abgewichen, so ist für die absolute Lokalisation, d. h. die Lokalisation des Bildes in den wirklichen Raum, in der Regel das central fixierende Auge maßgebend. Bei paralytischen Abweichungen indes, wenn das gelähmte Auge die Fixation übernommen hat, und bei gewissen Formen des konkomitierenden Schielens, wenn das für gewöhnlich schielende Auge eingestellt wird, ist für die Lokalisation doch das abgewichene Auge entscheidend. Uns kommt es hier zunächst nicht auf die absolute Lokalisation, sondern auf die relative, d. h. die Winkelbeziehung des central fixierten Gegenstandes zu seinem Doppelbilde, an. Empfängt bei Abweichung eines Auges ein Auge einen Eindruck auf der Fovea centralis, das andere einen solchen auf einer exzentrischen Netzhautstelle, so kann die Winkeldrehung des einen Auges schnell und sicher jedesmal nur von einem Auge ermittelt werden, aber sowohl vom central fixierenden, als vom abgewichenen. Wir werden später noch darauf zurückkommen. Die

Unsicherheit, die der Patient bei der Doppelbilder-Untersuchung so oft kundgibt, hat also darin ihren Grund, daß der zeigende Finger beiden Augen sichtbar ist. Es bedarf dies noch einer kurzen Erörterung. Wenn das Zeigen uns den Schielwinkel liefern soll, so muß es gewissermaßen ein Zielen mit einer exzentrischen Netzhautstelle sein. Bei zwei verschiedenen Stellungen kann sich die Spitze des Stockes am Scheinbilde befinden. Einmal, wenn er das Objekt berührt, dann befindet er sich natürlich auch am Scheinbild des Objektes. Oder er befindet sich nicht am Objekt, aber wohl am Scheinbild, dann wird er aber peripher noch einmal gesehen. Mit anderen Worten: Bei der ersten Stellung decken sich die Netzhautbilder von Gegenstand und Stockspitze im abgelenkten Auge (natürlich auch im fixierenden), bei der zweiten Stellung fällt das Bild der Stockspitze im gesunden Auge auf eine Netzhautstelle, die mit der vom Gegenstandsbild im abgewichenen Auge getroffenen identisch ist. Nur die zweite Stellung des Stockes gibt uns Aufklärung über den Stand des Scheinbildes. Sie ist jedoch auch noch fähig zu verwirren, weil weiter nach der Peripherie zu noch ein zweites Bild des Stockes vom abgelenkten Auge gesehen wird. Das abgelenkte Auge ist also unfähig, seine Erregung richtig zu lokalisieren, das fixierende Auge aber kann die Lokalisation übernehmen.

Um also die Verwirrung mit einem Schlage zu beseitigen, ist weiter nichts nötig, als dem abgelenkten Auge sein Gesichtsfeld mit Ausnahme des Objektes zu nehmen und Stock oder Finger nur dem fixierenden Auge sichtbar zu machen. Das kann auf verschiedene Weise geschehen.

Dunkle farbige Gläser, vor das abgelenkte Auge gesetzt, schwächen natürlich das Doppelbild des Stockes, ohne es jedoch ganz zum Verschwinden zu bringen. Snellen hat folgende Methode angegeben, deren Beschreibung ich Landolt[1] entnehme: „Der zu Untersuchende wird in einen dunkeln Raum gebracht. Ihm gegenüber, in möglichst großer Entfernung, befindet sich ein horizontales Brett mit einer Reihe von hinten beleuchteter, mit rotem Glase bedeckter Öffnungen. Unter einer dieser Öffnungen ist eine andere, mit grünem Glas bedeckte Öffnung angebracht. Der Untersuchte trägt eine Brille mit einem grünen und einem roten Glase, und zwar sind diese Farben denjenigen der Öffnungen komplementär, so daß das eine Auge nur die roten Lichtpunkte, das andre nur den grünen Punkt sieht. Der Untersuchte hat dann anzugeben, unter welchem der roten Punkte ihm der grüne Punkt zu liegen scheint. Aus dem Abstande zwischen dem wirklichen und dem scheinbaren Orte des grünen Lichtes ergibt sich wiederum der Ablenkungswinkel der Gesichtslinien."

Ähnlich ist die von Charles Williams[2] angegebene Vorrichtung.

---

[1] Landolt, Untersuchungsmethoden, Graefe-Saemisch, 2. Aufl. IV. S. 687.

[2] Charles Williams, A new instrument for testing the position of the axes of the eyes. Transactions of the americ. ophthalm. Society. 1901. S. 388.

Sie besteht aus 2 Kreuzen, von denen das eine rote Lichter, das andere grüne Zahlen trägt. Die Arme sind isoliert erhellbar. Um z. B. eine wagerechte Ablenkung zu konstatieren, erleuchtet man den vertikalen Balken des roten und den horizontalen des grünen Kreuzes und befiehlt dem Patienten, der im Brillengestell rote und grüne Gläser trägt, den Mittelpunkt des grünen Balkens, der vor dem des roten liegt, zu fixieren. Die grüne Zahl, auf die dann der Untersuchte die rote Linie verlegt, gibt das Prisma an, das die Ablenkung ausgleicht. Raddrehung kann man dadurch nachweisen und messen, daß man z. B. die vertikalen Balken des roten und grünen Kreuzes erhellt. Sie entspricht dem Winkel, um den der grüne Arm gedreht werden muß, damit er dem roten parallel erscheint.

In ähnlicher Weise bestimmt Bielschowsky[1] den Anomaliewinkel bei Inkongruenz der Netzhäute. Auf der Fovea des Schielauges wird ein intensives Bild eines elektrischen Glühfadens erzeugt, dann das Auge verdeckt und durch das Gesichtsfeld des führenden Auges ein Stab bewegt, bis er sich mit dem Glühfadennachbild deckt. Die Linien, die den Stab einerseits und den Fixierpunkt andrerseits mit dem Knotenpunkt des führenden Auges verbinden, schließen den Winkel der Anomalie ein.

Die Einrichtungen von Snellen und Williams sind nur für eine mittlere Richtung verwendbar. Ich benutze farbige Gläser und entsprechende Färbung des Blickfeldes und des Stockes. In unserer Klinik bedienen wir uns regelmäßig bei der Untersuchung des Doppeltsehens des bekannten von Herrn Geh.-Rat Hirschberg[2] angegebenen Blickfeldmessers. Er ist eine große in viereckige Felder eingeteilte Tafel von weißer Farbe mit dunklen Linien. Die Augen des Patienten befinden sich dem Nullpunkt gegenüber in einem Abstand von 1 m. Die Tafel stellt die Tangentialebene einer Kugel von 1 m Radius dar. Die Entfernung eines beliebigen Teilstriches vom Nullpunkt ist die Tangente des Winkels, dessen Scheitelpunkt im Centrum der Kugel, dessen Schenkel die Verbindungslinien des Nullpunktes einerseits und des betreffenden Teilpunktes andrerseits mit dem Centrum der Kugel sind. Die Untersuchung gestaltet sich dann so, daß wir an verschiedenen Stellen der Tafel ein Kerzenlicht als Sehobjekt hinhalten, nachdem wir vor das rechte Auge ein rotes Glas gesetzt haben, und nach Übereinkunft immer den Stand des roten Halbbildes im Vergleich zum weißen notieren. Wir schreiben zunächst den Horizontalabstand, dann den Vertikalabstand auf, und zwar bezeichnen wir den Abstand mit +, wenn das rote Halbbild rechts (gleichnamig) und höher, mit —, wenn es links

---

[1] Bielschowsky, Untersuchungen über das Sehen der Schielenden. Graefe's Archiv f. Ophth. L. S. 414.

[2] Hirschberg. Über Blickfeldmessung 1875. Arch. f. Augen- u. Ohrenheilkunde. IV. 2. S. 273. Derselbe, On the quantitative analysis of diplopic strabismus. Aus dem Englischen übersetzt von Dr. F. Krause, Berlin. Centralbl. f. Augenheilk. 1881. Januar—März. Derselbe, Fünfundzwanzigjähriger Bericht. Berlin. 1895.

(ungleichnamig) und tiefer als das weiße steht. Mit einem Stock gibt der Patient den Stand des Scheinbildes an. In manchen Fällen, bei geringerem Abstand lassen wir auch die Distanz in Vierecken schätzen.

Unsere Aufzeichnungen nach dieser Art sind präzis und für jeden übersichtlich und bequem analysierbar. Nach obigen Erwägungen habe ich als Unterlage des Blickfeldes zuerst schwarzes Tuch und als Linien blaue Fäden gewählt. Ich setzte dann vor das fixierende Auge ein blaues, vor das abgelenkte Auge ein rotes Glas. Als Objekt verwende ich nicht ein Licht, sondern um die Neigung leichter zur Wahrnehmung zu bringen, einen weißen Papierstreifen von etwa 20 cm Länge und 1,5 cm Breite, der überall mit einer Nadel leicht befestigt werden kann. Als Zeiger diente ein schwarzer Stock mit blauer Spitze. Das abgelenkte Auge sieht also außer dem roten Scheinbilde nichts, das fixierende übernimmt die Lokalisation desselben mittels der ihm allein sichtbaren blauen Vierecke und der blauen Stockspitze. Wir müssen nur darauf dringen, daß der Patient das rote Scheinbild mit der Stockspitze berührt.

Eine ganz analoge, wenn auch weniger genaue Methode wäre folgende, die sich zweier zusammengesetzter Maddoxstäbchen bedient. Unser Maddoxstäbchen ist zusammengesetzt aus 5 Glascylindern. Vor das Auge gehalten, entwirft es auf der Retina von einem leuchtenden Punkte eine Zerstreuungslinie, die auf der Längsrichtung der Cylinder senkrecht steht und sich bei genauerer Betrachtung als aus 5 Stücken, entsprechend der Anzahl der Cylinder bestehend erweist. Als Zerstreuungsbilder sind die Teilstücke in ihrer Länge abhängig von dem Abstand der Cylinder vom Auge und von der Weite der Pupille. Sie verlängern und verkürzen sich daher bei Pupillenschwankungen, indem sie entweder eine bald kleinere, bald größere schwarze Lücke zwischen sich lassen oder sich auch etwas übereinander schieben. Entferne ich die beiden mittleren Cylinder ein wenig von einander und blicke ich durch den feinen Spalt nach einem leuchtenden Punkt, so sehe ich einen leuchtenden, aus Teilen zusammengesetzten Bogen, der sich beiderseits von der Flamme ausbreitet und z. B. horizontal verläuft, wenn die Cylinder vertikal stehen. Er wendet seine Konkavität dem Auge zu, wenn die Gesichtslinie auf der Ebene, in der die Cylinder angeordnet sind, senkrecht steht. Befindet sich der Maddox dicht vor meinem Auge, so entspricht jedes Teilstück einem Bogen von etwa 8—10° (die Cylinder, die im Handel vorhanden sind, sind nicht alle gleich dick) und behält diesen Wert auch bei beliebiger Entfernung der Flamme ungefähr bei. Stelle ich nun vor das andere Auge einen zweiten Maddox so, daß seine Cylinder zu der Richtung derjenigen vor dem ersten Auge senkrecht stehen, so sehe ich ein Kreuz, dessen senkrechter Balken bei normaler Augenstellung durch die Flamme, bei Abweichung einer Sehachse aber rechts oder links von ihr den wagerechten Balken trifft. Man kann dann angeben, welches Teilstück er schneidet. Um dieses zu erleichtern, kann

man den Maddox aus mehrfarbigen Cylindern zusammensetzen, z. B. aus einem grünen, roten und weißen nach jeder Seite vom Spalt.

Wie bemerkt, ist diese Methode nicht so genau wie die vorige, sie läßt sich auch nur für eine mittlere Richtung verwenden, hat aber den Vorteil, daß man Schwankungen der Schielstellung für verschiedenen Abstand des fixierten Punktes approximativ messen kann, da ein Auge immer den Gradbogen mit sich trägt.

2) Hiermit war also die eine Fehlerquelle, die Unsicherheit in der Lokalisation beseitigt, es blieb die andere, nämlich die durch die minderwertige periphere Sehschärfe bedingte mangelhafte Auffassung des Scheinbildes, die besonders bei größerem Abstand und Neigung desselben die Genauigkeit der Messung beeinträchtigt. Letzterer Übelstand läßt sich auf Grund folgender Erwägungen vermeiden. Was wird geschehen, wenn man das Objekt in 2 Teile teilt, den einen von ihnen fest aufstellt und von einem Auge fixieren läßt und den andern durch das Gesichtsfeld führt? Der Patient wird im allgemeinen 4 Bilder sehen. Nur 2 Stellen sind im gemeinsamen Gesichtsfeld, an denen er nur 3 Bilder wahrnimmt, abgesehen von einem solchen Stande, daß in einem Auge ein Bild auf den blinden Fleck fällt. Führt man nämlich das bewegliche Objekt nach dem Scheinbild des feststehenden Objektes, so werden beide Eindrücke verschmolzen werden, wenn das Bild des beweglichen Objektes im fixierenden Auge auf die Netzhautstelle trifft, die mit der vom feststehenden Objekt im abgewichenen Auge gereizten identisch ist. Das Scheinbild des beweglichen Objektes wird dann vom abgewichenen Auge aus noch weiter peripheriewärts gesehen. Führt man aber das bewegliche Objekt in diametral entgegengesetzter Richtung, so wird es einmal im abgewichenen Auge auf die Macula fallen und dann entsprechend dem Hering'schen Gesetz, daß identischen Netzhautstellen identische Richtungswerte zukommen, mit dem festen Objekt verschmolzen werden, genau symmetrische Lage vorausgesetzt. Das normale Auge empfängt bei dieser Stellung des beweglichen Objektes ein Bild von ihm auf einer exzentrischen Netzhautstelle und lokalisiert es entsprechend. Bei dieser Versuchsanordnung kommen zwei gleichartige Netzhautstellen, und zwar die besten, nämlich die beiden Foveae centrales zur Verwendung. Diese Stellung der Objekte gibt uns also die Punkte, in denen die Gesichtslinie des abgewichenen Auges die Tafel schneiden sollte und in Wirklichkeit schneidet.

Schon Sachs[1] hat die Entfernung der Doppelbilder mittels zweier Objekte bestimmt. Er sagt darüber S. 13: „Die Distanz der Doppelbilder wurde mit Hilfe eines zweiten Objekts bestimmt. Es werden dann 4 Bilder gesehen. Man entfernt nun das zweite Objekt vom Fixationsobjekt so weit,

[1] Sachs: Klinische Beiträge zur Lehre von den Augenmuskellähmungen. Arch. f. Augenheilk. 1898, Bd. 37, S. 9.

daß die beiden inneren Doppelbilder aufeinander fallen und nur 3 Bilder gesehen werden: jetzt ist die Distanz der Objekte gleich der der Doppelbilder.“ Nach obigen Erörterungen gibt es zwei Stellungen, die diese Bedingung erfüllen. Es ist nicht ersichtlich, welche von ihnen SACHS gewählt hat. Auf die Verwendung beider Foveae hat HERING[1] schon vor vielen Jahren sein Haploskop gegründet. Er setzt die Zahl der Bilder dadurch auf das Minimum herab, daß er jedem Auge sein Objekt im Spiegel darbietet, so daß es vom andern nicht gesehen werden kann. Dieser Apparat ist nur für horizontale Abweichungen verwendbar.

MARTIN[2] bedient sich desselben Prinzips, um Abweichungen für die Lesedistanz zu messen. Auf einer Platte bietet er dem rechten Auge einen weißen Pfeil, dem linken eine rote Linie, damit nicht beide jedem Auge sichtbar sind, trennt er das Gesichtsfeld durch einen Schirm, der von links oben nach rechts unten geht, in 2 Teile. Im rechten und obern steht der weiße Pfeil, im linken und untern die rote Linie, die so lange verschoben wird, bis der Patient sie in der Richtung des Pfeiles wahrnimmt.

Um alle Abweichungen genau messen zu können, verwende ich folgende Methode. Ich nehme zwei farbige Papierstreifen von 15 cm Länge und 1,5 cm Breite, die an einem Ende in eine dreieckige Spitze auslaufen, am andern stumpf sind, z. B. einen roten und einen grünen und zwei komplementäre Gläser, die so gewählt wurden, daß jedes die andere Farbe möglichst gut auslöscht. Ganz ideale Gläser und Farben sind wohl nicht zu beschaffen, aber wohl praktisch genügende. Sie müssen sich vor allem auch nach der zur Verfügung stehenden Beleuchtung richten.

Bei der praktischen Ausführung des Versuches habe ich nicht die Absicht, die Bilder wirklich zur Verschmelzung zu bringen, weil bei Anwendung der Farben Wettstreit der Sehfelder einträte, sondern ich lasse das rechte mit dem grünen Glase bewaffnete Auge den grünen Papierstreifen, der nach unten spitz zuläuft, fixieren und zwar genau an seiner untern Spitze. Den roten Papierstreifen stelle ich so, daß er sich nach unten an den grünen anschließt. Wird er vom Patienten da nicht gesehen, so ist eine Abweichung des linken Auges, welches das rote Glas trägt, vorhanden, und ich verschiebe nun den roten Streifen so lange, bis seine obere dreieckige Spitze an die untere des grünen stößt, und drehe ersteren dann um seine obere Spitze, bis er im Eindrucke des Patienten die geradlinige Verlängerung des grünen Streifens bildet. Alsdann gibt die Spitze des roten Streifens die Richtung der Gesichtslinie, die Stellung des ganzen Streifens die Richtung des korrespondierenden Netzhautmeridians an. An Exaktheit ebenbürtig, doch wie mir scheint etwas umständlicher,

[1] Beschreibung des Haploskops bei PERLES: Über die relative Akkommodationsbreite. Graefe's Archiv f. Ophth. Bd. 35, 4. S. 86.

[2] WILLIAM MARTIN, A simple Phorometer adapted for use at the reading distance. Ophthalmic Record 1904. S. 111.

ist dieser Methode die Nachbildmethode TSCHERMAK's.[1] Er läßt zunächst das Schielauge einige Zeit einen elektrischen Glühfaden fixieren, bis es ein intensives Nachbild gewonnen hat. Dann bringt er das andere Auge zur Fixation einer Marke und bewegt, dem führenden Auge verborgen, einen Stab durch das Gesichtsfeld des Schielauges, bis er mit dem Nachbild in gleicher Richtung gesehen wird. Diese Stellung gibt, falls das Schielauge mit der Fovea centralis fixiert hat, die Lage der Gesichtslinie an.

Zur bequemen Ausführung der Untersuchung und genauen Messung der Abstände und der Drehung habe ich dann folgenden Apparat[2] konstruiert (Fig. 1). An der Wand hängt ein Kreuz von 2 eisernen Stangen,

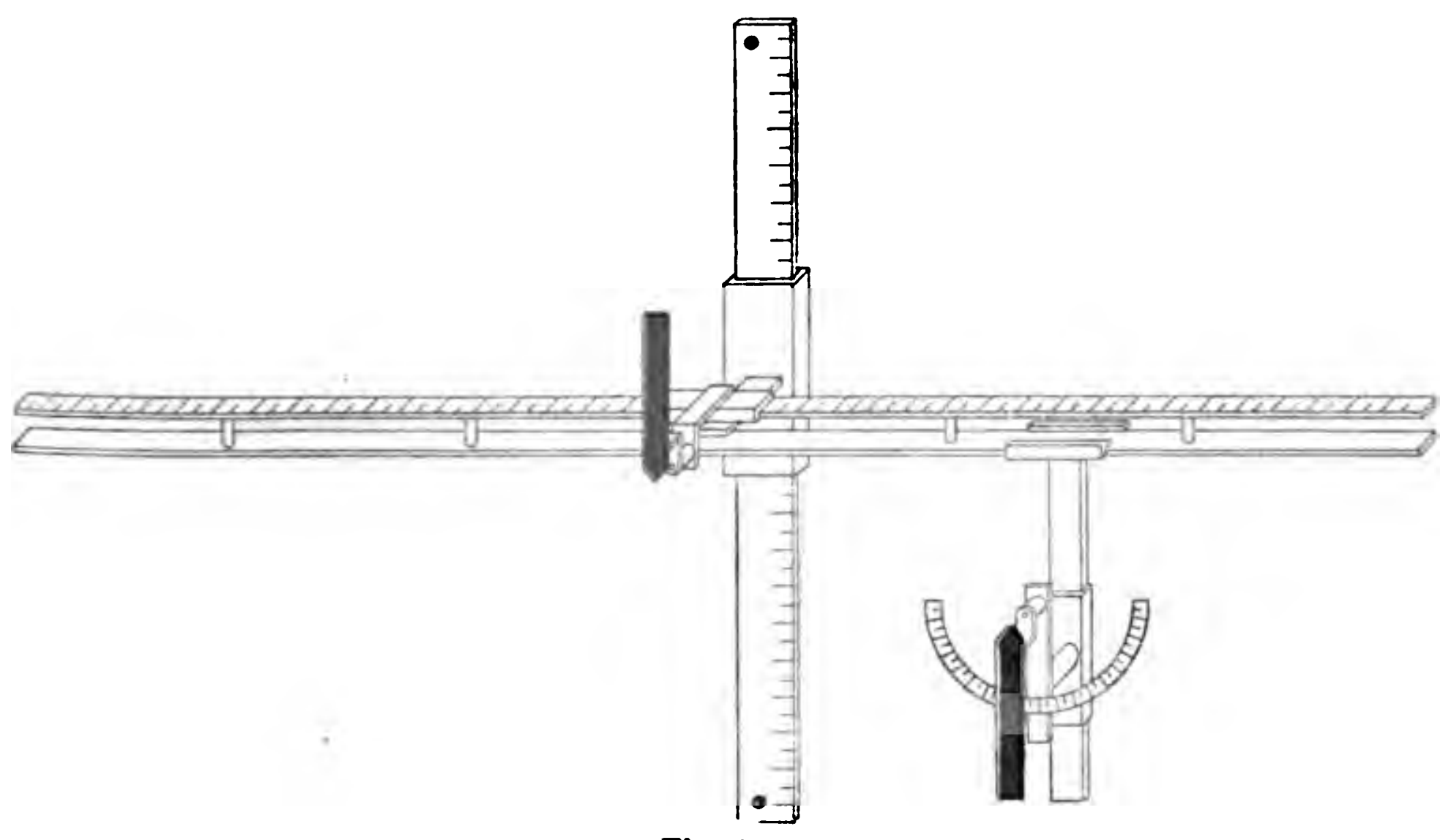


Fig. 1.
Ansicht des Apparates schematisiert.

von denen die senkrechte 1,5 m, die wagerechte 2 m lang ist. Sie sind bei der Nullstellung den beiden mittleren Linien in Herrn Geh.-Rat HIRSCHBERG's Koordinatensystem analog und in Grade eingeteilt; die senkrechte umfaßt nach jeder Seite vom Nullpunkt 35°, die wagerechte nach jeder Seite 45°.

Die horizontale Stange ist senkrecht zu der vertikalen, die an der Wand befestigt werden muß, verschiebbar, und auf der horizontalen Stange kann das grüne, zum Fixieren bestimmte Objekt, das noch um seine Spitze drehbar ist, auf jeden Grad eingestellt werden. Somit läßt sich das grüne

---

[1] TSCHERMAK, Centralbl. f. Augenheilk. 1899. Juli. S. 214—216.

[2] Zu beziehen von der Firma Dörffel u. Färber, Berlin, Friedrichstr. 105a.

Spitze gibt die Richtung der Gesichtslinie des linken Auges an. Ferner befestigen wir einen grünen Streifen so, daß er sich an das rote Halbbild von $AB$ anfügt. Er gibt in bezug auf $AB$ den Grad der Exzentrizität an. Vom fixierenden Auge aus kann man also die Hauptstrahlrichtung, vom abgewichenen Auge aus die Richtung der Gesichtslinie aufsuchen.

Die Punkte $K_1$ und $K_2$ sind die Knotenpunkte. Die Winkel $A K_1 E$ und $A K_2 C$ sind die Hauptstrahlwinkel und einander gleich. Schielwinkel ist der Winkel, welcher von der pathologischen Richtung der Gesichtslinie, deren Endpunkt $C$ ist, mit der normalen Richtung derselben, deren Endpunkt $A$ sein sollte, gebildet wird. Der Scheitelpunkt des Schielwinkels ist mit dem Drehpunkt des Auges nur dann identisch, wenn die Gesichtslinie mit der Augenachse zusammenfällt. Bildet sie, wie es meist der Fall ist, mit der Augenachse einen Winkel, so kann der Drehpunkt nicht der Scheitelpunkt des Schielwinkels sein, aber dieser liegt in unmittelbarer Nachbarschaft des ersteren. Um die Tangente eines dieser Winkel an unserer Skala ganz genau ablesen zu können, müßte theoretisch der Scheitelpunkt des betreffenden Winkels mit dem Mittelpunkt der Kugel, wozu unsere Tangentenskala gehört, zusammenfallen. Praktisch genügt es aber, wenn die Mitte der Basallinie sich in 1 m Abstand dem Nullpunkt der Skala gegenüber befindet. Bei dieser Entfernung sind die Werte von Schielwinkel und Hauptstrahlwinkel nur wenig von einander verschieden.

Es ist gut, beide Methoden zur Verfügung zu haben, denn die bessere, die ich die direkte nennen will, ist nicht anwendbar, wenn die Gesichtslinie hinter dem inneren oder äußeren Lidwinkel verschwindet. Bei hochgradigem konkomitierendem Schielen kann man sich so helfen, daß man das grüne Fixationsobjekt etwas seitlich aufstellt, damit die andere Gesichtslinie die Tangentialebene in einem mittleren Bezirke schneidet. Wenn es aber auf eine Grenzstellung ankommt, z. B. bei der Messung der Sekundärablenkung beim paralytischen Schielen, muß man zu der weniger vollkommenen indirekten Methode greifen.

Vor der Anwendung der Prismen zu diagnostischen Zwecken hat die direkte Methode, wenngleich beide auf demselben Prinzip beruhen, 3 große Vorteile:

1) ist sie bequemer und schneller ausführbar;

2) kann sie auch gebraucht werden, wenn der Schielwinkel so groß ist, daß wir kein Prisma zur Verfügung haben, ihn zu kompensieren;

3) bietet sie die Möglichkeit, auch die Neigung des korrespondierenden Meridians bestimmen zu können.

Bedürfen wir aber eines Prismas zu therapeutischen Zwecken, so setzt uns unsere genaue Untersuchung sofort in den Stand, dasselbe zu finden.

Bei der Verordnung eines Prismas sind 2 Fragen zu beantworten:

1) wie groß muß der brechende Winkel sein?

2) wie muß die Prismenachse stehen?

Der Prismenwinkel ergibt sich aus dem Abstande der Spitze des roten Streifens von der Spitze des grünen. Stehen beide auf demselben Kreuzbalken, wenn dieselben die Nullstellung innehaben, so läßt sich der Ablenkungswinkel unmittelbar ablesen. Befindet sich das grüne Objekt am Nullpunkt, das rote in einer peripheren Stellung, so erhält man den Ablenkungswinkel, wenn man die Verbindungslinie auf der horizontalen Skala vom Nullpunkt an abträgt. Nehmen die Objekte einen anderen Ort ein, so ist die Verbindungslinie nur annäherungsweise die Tangente.

Der korrigierende Prismenwinkel muß immer doppelt so groß sein, als der an der Skala abgelesene Schielwinkel.

Wie muß nun das Prisma gestellt werden? Das Prisma verschiebt für den Beobachter einen gesehenen Gegenstand nach seiner brechenden Kante. Da nun das Bild in die Gesichtslinie des schielenden Auges gebracht werden soll, so muß sich bei der indirekten Methode die Basis des Prismas dem Doppelbild, die Kante dem Gegenstand, bei der direkten Methode die Basis dem vom normalen Auge fixierten Gegenstand, die Kante der Gesichtslinie des Schielauges zuwenden. Die Richtung ist natürlich in beiden Fällen die gleiche. Die Prismenachse muß also mit der horizontalen Stange denselben Winkel bilden, wie die Verbindungslinie beider Spitzen. Doch ist dies nicht die einzige Möglichkeit, den Abstand auszugleichen. Man kann auch zum Ziele kommen mit zwei sich kreuzenden Prismen, von denen das eine die horizontale, das andre die vertikale Ablenkung kompensiert. Ja in manchen Fällen mit gutem Fusionsvermögen genügt es oft, den Höhenabstand zu korrigieren, mit dem Seitenabstand wird dann das in der horizontalen Richtung am stärksten entwickelte Fusionsvermögen allein fertig. Endlich kann man die Prismen auf beide Augen verteilen.

Mit Sachs[1] ist noch hervorzuheben, daß die Doppelbildmethode nur den Grad der Ablenkung des schielenden Auges angibt. Wohin bei Reizung beider Foveae centrales der gemeinsame Eindruck verlegt wird, ob in die Richtung des grünen oder des roten Objekts oder in eine andre Richtung, das kann nur der Tastversuch entscheiden.

Oben ist gesagt worden, daß man den Schielwinkel sowohl vom fixierenden, als vom abgelenkten Auge aus bestimmen könne. Zur näheren Erläuterung ist dem noch hinzuzufügen, daß man mittels eines nur dem central eingestellten Auge sichtbaren Objekts die Netzhautstelle finden kann, die mit der vom Fixationsobjekt im schielenden Auge getroffenen identisch ist, und mit Hilfe einer nur dem schielenden Auge wahrnehmbaren Marke kann man die Richtung von dessen Gesichtslinie aufsuchen. Ein Blick auf Figur 2 macht das verständlich. Die Richtigkeit der Stellung dieser

---

[1] Sachs, Beiträge zur Lehre von den Augenmuskel-Lähmungen. Arch. f. Augenheilkunde 1898. Bd. 37. S. 10.

beiden Marken wird dadurch gewährleistet, daß sie unter den entsprechenden Halbbildern des Fixationsobjcktes gesehen werden.

Der prinzipielle Unterschied der Doppelbildermethode und des Tastversuchs liegt darin, daß die Doppelbildermethode die relative Lokalisation, und zwar bei ein und derselben Stellung von jedem Auge bestimmbar angibt, während der Tastversuch uns die absolute Lokalisation kennen lehrt, die bei ein und derselben Stellung der Augen nur von einem Auge richtig geleitet werden kann. Sind beide Augen ganz gleich und normal, wie z. B. bei einem Falle von gewöhnlichem, konkomitierendem Schielen, so wird der centrale Eindruck des jedesmal fixierenden Auges auf den Ort des Objektes verlegt. Besteht auf einem Auge eine Lähmung, z. B. des linken Abduzens, während das rechte Auge ganz normal ist, und fixiert das linke Auge unter Inanspruchnahme seines Abduzens central, während das rechte in die Sekundärablenkung übergetreten ist, so geschieht die Lokalisation so, als ob beide Bilder auf der Netzhaut des rechten Auges lägen. Bei dieser Stellung wird also der periphere Eindruck des rechten Auges auf den Ort des Objektes projiziert. Es gibt auch Formen von konkomitierendem Schielen, die sich sonst von dem gewöhnlichen nicht unterscheiden, welche ein ganz analoges Verhalten zeigen. Sind endlich zwei gleichzeitig in Aktion tretende Muskeln beider Augen gestört, so wird bei Gebrauch derselben weder der centrale, noch der periphere Eindruck richtig lokalisiert.

Mittels der oben geschilderten Methode habe ich auch eine Anzahl von Fällen mit Inkongruenz der Netzhäute untersucht. Entspricht nämlich der Doppelbilder-Abstand nicht dem auf andere Weise gemessenen Schielwinkel, so muß es sich um Inkongruenz der Netzhäute handeln. Mit dem roten Objekt sucht man dann die Stelle der Netzhaut des Schielauges auf, die mit der Fovea des führenden Auges korrespondiert. Handelt es sich nun z. B. um einen Strabismus convergens von 20°, und gibt der Untersuchte an, daß er das am Nullpunkt unter dem grünen stehende rote Objekt wirklich unter dem grünen sehe, so beträgt der Anomaliewinkel 20° Sieht er gleichnamige Doppelbilder von 5° Abstand, so ist der Anomaliewinkel 5° kleiner, sieht er gekreuzte Bilder von 5° Abstand, so ist er 5° größer als der Schielwinkel.

Bei der Ausführung der Untersuchung bedarf es oft einiger Geduld, besonders bei muskulärem Schielen mit starker Unterdrückung des Schielaugenhalbbildes, bis der Patient verstanden hat, worauf es ankommt. Um die Wahrnehmung der beiden Objekte zu erleichtern, soll der Apparat, der, abgesehen von den Objekten, schwarz gehalten ist, an einer schwarzen Wand aufgehängt werden. Die Farben müssen möglichst leuchtend, die Beleuchtung vom Rücken des Patienten aus sehr hell sein. Die Intensität des Eindruckes des Schielauges kann man dadurch heben, daß man den Eindruck des führenden Auges durch Vorsetzen von mehreren grünen Gläsern schwächt. Hilft das nicht, so nehme man dem Schielauge das

rote Glas fort, der rote Streifen wird dadurch deutlicher und ist auch dann nur dem Schielauge sichtbar. Wenn auch das nicht zum Ziele führt, so fange ich an, den roten Streifen auf und ab zu bewegen und ihn der mutmaßlichen Richtung der Gesichtslinie zu nähern.

Beide Objekte des Apparates können auch durch weiße ersetzt werden. Stellt man sie so, daß sie verschmolzen werden müssen, so wird das Fusionsvermögen mehr in Tätigkeit treten, als bei den bunten, unter einander stehenden Streifen. Ferner kann man sie so anbringen, daß einer unter dem anderen gesehen wird. Überhaupt ist man z. B. bei der indirekten Methode auf weiße Streifen angewiesen, wenn die in Aktion tretenden Netzhautstellen so peripher gelegen sind, daß sie die Farben nicht deutlich mehr wahrnehmen. Endlich kann man auch ein weißes Objekt mit einem bunten kombinieren. Auch dabei ist die Orientierung eine sehr leichte.

Über 50 Fälle von Lageanomalien aus Prof. HIRSCHBERG's Augenheilanstalt, worunter die gewöhnlichen muskulären Schielformen in der Mehrzahl waren, habe ich mittels dieser Methode genauer untersucht und bin in allen, selbst bei schlechter Sehschärfe und bei 8—10jährigen, einigermaßen intelligenten Kindern zu einem positiven Ergebnis gelangt.

---

## Klinische Beobachtungen.

### Ein Fall von Embolie der rechten Netzhaut-Schlagader infolge von Aneurysma der Aorta.

Von J. Hirschberg.

Das Krankheitsbild, das wir nach der Entdeckung Albrecht v. Graefe's als Embolie der Netzhaut-Schlagader bezeichnen, kommt oft genug vor ohne krankhafte Erscheinungen von Seiten des Herzens. Diese Fälle haben zu vielfachen Erörterungen Veranlassung gegeben. Manche Autoren sind neuerdings so weit gegangen, die plötzliche Verstopfung der Netzhaut-Schlagader durch einen vom Blutstrom hineingeschleuderten Pfropf überhaupt zu leugnen. Ohne noch weit ausgedehntere anatomische Untersuchungen wird es ja recht schwierig sein festzustellen, wie häufig die örtliche Gerinnung (Thrombose) in der Netzhaut-Schlagader gegenüber der Einschleppung des Pfropfes sein mag. Immerhin werden aber Fälle beobachtet, wo der letztgenannte Zustand die viel wahrscheinlichere Annahme bildet, soweit man überhaupt klinisch, d. h. am Lebenden, zu urteilen imstande ist. Einen solchen Fall habe ich kürzlich beobachtet.

Am 23. August 1906 kam ein 69jähriger Droschkenkutscher in meine öffentliche Sprechstunde, mit der Angabe, daß er 2 Tage zuvor sich schnell gebückt und sofort danach Erblindung des rechten Auges beobachtet habe.

Das linke Auge ist gesund und sehkräftig. Das rechte ist blind, d. h. es vermag nur noch schläfenwärts Handbewegungen wahrzunehmen. Es zeigt das gewöhnliche Bild der Verstopfung der Netzhaut-Schlagader. Die Pupille ist weit und starr. Die Netzhaut ist in ihrem mittleren Bezirk weißlich getrübt, genau im Centrum zeigt sich die kleine rote Stelle. Alle Schlagadern sind ganz eng und dabei hell rot; die Blutadern sind weiter als die

ersteren, aber doch enger als in der Norm, und auch dunkler als die ersteren. Sofort wird das kunstgerechte Reiben (Massage) des Augapfels vorgenommen. (Übrigens jeden Tag, für die nächste Woche, wiederholt; dazu Jodkali gegeben: ohne Erfolg.)

Die gleich am ersten Tag vorgenommene Untersuchung des Körpers ergab Albuminurie, Dämpfung unter dem Brustbein und unreine Herztöne. Dabei erklärte der Mann, daß er stets gesund gewesen — bis auf eine Blinddarm-Entzündung, an der er vor 14 Jahren gelitten, — und auch jetzt sich gesund fühle.

Herr Prof. Michaelis hatte die Güte am folgenden Tage den Kranken zu untersuchen und mir den folgenden Bericht zu senden: Der Kranke leidet



1) an einem Aneurysma der Aorta, das durch eine Dämpfung über dem Sternum nachgewiesen wird, 2) an chronischem Luftröhren-Katarrh, 3) an chronischer, parenchymatöser Nieren-Entzündung. Im Sediment des Harns finden sich zahlreiche verfettete, granulierte Cylinder.

Herr Prof. Grunmach, Direktor des Königl. Universitäts-Instituts für Untersuchungen mit Röntgen-Strahlen, hatte die Güte, den Kranken zu untersuchen, mir das beigefügte Bild zu übersenden, wofür ich ihm zu besonderem Danke verpflichtet bin, und hinzuzufügen: „Ich fand eine starke aneurysmatische Erweiterung der Aorta ascendens und des Arcus."

In diesem Bilde beruht die Wichtigkeit des Falles. Denn wahrscheinlich ist ein solches von einem Fall, der die Erscheinungen der Netzhaut-Embolie dargeboten, noch niemals veröffentlicht worden. (Überhaupt sprechen die neuesten Autoren über Embolie der Netzhaut-Schlagader, Marc Dufour und J. Gonin, in der Encycl. franç. d'opht., VI, 766, 1906, nur von einem Fall, der durch

Aneurysma bedingt war.) Der weitere Verlauf war der gewöhnliche. Am 25. August 1906 wurde ein kleiner Blutfleck unterhalb der Netzhaut-Mitte beobachtet. 27. August 1906: Ödem der Netzhaut geringer, aber doch im mittleren Bezirk, nebst dem roten Fleck, noch nachweisbar. Sehnerv rötlich, Schlag- und Blut-Adern etwas mehr gefüllt. 3. September 1906: Ödem fast geschwunden, Blut-Adern weit, Schlag-Adern eng. 13. September 1906: Sehnerv blaß, Schlag-Adern besser gefüllt, aber noch nicht in normaler Weise, kleine Blutung unterhalb der Netzhautmitte. Die Sehkraft ist nicht wiedergekehrt. Bald entwickelten sich weiße Scheiden um die Schlag-Adern.

---

## Unser Büchertisch.

### Neue Bücher.

1) Aulus Cornelius Celsus über die Arzneiwissenschaft in 8 Büchern. Übersetzt und erklärt von Ed. Scheller. Zweite Auflage. Nach der Textausgabe von Daremberg neu durchgesehen von Walther Frieboes, bisherigem Assistent am Institut für Pharmak. und physiol. Chemie zu Rostock. Mit einem Vorwort von Prof. Dr. Kobert zu Rostock. Mit einem Bildnis, 26 Textfiguren und 4 Tafeln. Braunschweig, Fr. Vieweg u. Sohn, 1906. (862 S.)

Für mich ist Celsus angenehm wegen seines guten Lateins. Im übrigen wird er überschätzt, von allen, die nicht in der Praxis stehen, auch von Kobert, dessen die Augenheilkunde betreffenden Ausführungen die alten, von mir widerlegten Irrtümer wiederholen.[1] Aber, da leider die Kenntnis der alten Sprachen den Ärzten unsrer Tage immer mehr abhanden kommt, ist diese Neubearbeitung der Scheller'schen Übersetzung gewiß Vielen sehr erwünscht und wird Liebhaber und Leser finden.

*2) Transactions of the section on ophthalmology of the American Medical Association at the fifty seventh Annual Session, held at Boston, Mass., June 5 to 8, 1906. (674 S.)

*3) Mitteilungen aus der Augenklinik des Carolin. Medico-Chir. Instit. zu Stockholm. Herausgegeben von Dr. J. Widmark, Prof. der Augenheilkunde am Carolin. Medico-Chir. Inst. zu Stockholm. Achtes Heft. Mit 2 Tafeln und 5 Abbildungen im Text. Jena, 1906, G. Fischer.

4) Physiologie de la lecture et de l'écriture par Emile Javal, Membre de l'Académie de médecine, Dir. hon. du laboratoire d'ophtalm. à la Sorbonne. Deuxième édition revue et corrigée. Paris, 1906, F. Alcan.

5) Guide pratique pour le choix de lunettes, par Dr. A. Trousseau, Médecin de la clinique nat. des Quinze-Vingts, Méd. en chef de la fondation ophtalmologique Adolphe de Rothschild. Deuxième Edition, Paris, 1907. (12°, 99 S.) Brevity is the soul of wit.

6) Jahresbericht über die Leistungen und Fortschritte im Gebiete der Ophthalmologie, begründet von Prof. Nagel, red. von Prof. v. Michel. B. f. 1905, I. Hälfte. Tübingen, 1906.

7) Leitfaden der praktischen Optik, von Dr. Alexander Gleichen, Regierungsrat. Mit 158 Abbildungen. Leipzig, 1906, S. Hirzel. (221 S.)

Der Verf. hat die Grundzüge einer Theorie der optischen Instrumente,

---

[1] Über das Wort Cataracta vgl. meine Gesch. d. Augenheilk. im europ. Mittelalter und im Beginn der Neuzeit, 1906, S. 263.

die Konstruktion und die Berechnung derselben nur unter Anwendung der ersten Elemente der Algebra dargestellt, zum großen Vorteil für die Ärzte, die schwierigeren Rechnungen abhold sind. Das IV. Kapitel, S. 58—99, enthält die ophthalmologische Optik.

8) Sehprüfungen. Beispiele nebst Fragen und Antworten, ein Unterrichts- und Lernbehelf von Dr. A. Roth, Oberstabsarzt. 3. Aufl. Leipzig, 1906, G. Thieme.

Die dritte Auflage des Büchleins beweist, wie groß der Wunsch nach Kenntnissen auf diesem Gebiet ist.

*9) Über die Behandlung der Netzhaut-Ablösung nach einem auf dem internationalen med. Kongreß zu Lissabon 1906 gehaltenen Referate. Von Prof. W. Uhthoff, Breslau. Halle, C. Marhold, 1907. (Vossius, Abhandl. zur Augenheilk. VI, 8.)

10) Die Denkschrift zur Bekämpfung der Granulose, bearbeitet in der Medizinalabteilung d. Kgl. Preuß. Minist. d. geistl., Unterr. u. Med.-Angelegenh. ist auch als Ergänzungsband zum klin. Jahrb., Jena, 1906, bei Gustav Fischer erschienen. (76 S.)

*11) Leçons de thérapeutique oculaire d'après les découvertes les plus récentes par le Dr. A. Darier. 1907, Troisième édition complètement remaniée.

Eine formale Verbesserung gegen die früheren Auflagen erkennt man beim ersten Blick. Eine kritische Würdigung des materiellen Inhalts müssen wir uns vorbehalten.

*12) Das System der Skiaskopie und Ophthalmoskopie vom Standpunkt der physischen, physiologischen und geometrischen Optik, von Dr. Hugo Wolff in Berlin. Mit 15 Textfiguren und 10 Tafeln. Berlin, 1906, S. Karger. ($4^0$, 139 S.)

13) Memorias de la segunda reunion de la Sociedad oftalmol. Mexicana verificada en la ciudad de México del 2 al 6 di Mayo de 1906. Edicion de los Anales de Oftalmologia. Mexico, 1906. (201 S.)

14) Leçons d'ophtalmométrie. (Cours de perfectionnement de l'Hôtel-Dieu.) Par G. Weiss, Ingénieur des Ponts et des Chaussées, Prof. agrégé à la Faculté de Médecin. Avec une Préface de Mr. le Prof. de Lapersonne. Avec 149 Figures dans le texte. Paris, 1906, Masson & C^ie^.

Um in 224 Seiten die Begriffe der Ophthalmometrie zu erläutern, bedurfte es der ganzen Klarheit und Schärfe der wissenschaftlichen Methode, welche die Hörer an Prof. Weiss schätzen lernten.

15) *Τὸ Τράχωμα ἐν Τουρκίᾳ ὑπὸ Α. ΤΡΑΝΤΑ. Ἐν Ἀθήναις*, 1906. (125 S.)

*16) Grundzüge der Lehre vom Tastsinn, von Ewald Hering, Prof. in Leipzig. Sonder-Abdruck aus d. Handb. der Augenheilkunde, I. Kap. XII. Leipzig, W. Engelmann, 1905. I. Lief.

*17) J. Hirschberg, Geschichte der Augenheilkunde im Mittelalter und im Beginn der Neuzeit. (Graefe-Saemisch, II. Aufl.)

*18) Bulletins et mémoires de la Société Française d'Ophtalmologie ... Vingt troisième Année, 1906. (Paris, G. Steinheil, 1906, 612 S.) Wenn man den trefflichen Einband des Berichtes betrachtet, ebenso den der Transact. of the Ophth. Society of the U. K. sowie der vor kurzem erschienenen Tr. of the Section on ophth. A. M. A.; so fragt man sich: Wozu die ungebundene Form der Berichte der Heidelberger Ophthalm. Gesellschaft? Im Vaterland des Buchdrucks gibt es doch Buchbinder.

**1) Berliner Ophthalmologische Gesellschaft, 1906.**

Vorsitzender: Herr v. Michel. Schriftführer: Herr Wertheim.

Sitzung vom 18. Oktober 1906.

1) Herr Steindorff: Krankenvorstellung.

2) Herr Greeff und Herr Clausen: Spirochaeten in der entzündeten Hornhaut.

3) Herr Greeff: Oculistisches bei Rembrandt.

4) Herr C. Hamburger: Die neuesten Arbeiten über die Stilling'sche Theorie.

Vortr. bespricht die Arbeiten Ask's und Fürst's aus Schweden (Zeitschrift f. Augenheilk. 1906) und führt aus, daß diese Arbeiten nicht etwa, wie Ask meint, Bestätigungen der Stilling'schen Theorie darstellen, sondern daß sie vielmehr deren zahlreiche Unmöglichkeiten nur wieder von neuem beleuchten. Denn aus Ask's Arbeiten ergebe sich, daß der Prozentsatz an Myopie in Schweden sehr erheblich gesunken sei (von 50 auf 19 %), während er offenbar annähernd hätte derselbe bleiben müssen, wenn wirklich, wie Stilling behauptet, die Rasse, d. h. der Schädelbau den Ausschlag gebe; denn in Schweden sei der Orbitaltyp heute noch genau derselbe, wie vor 30 Jahren, wo viel höhere Myopie-Prozente ermittelt worden seien als jetzt. Ferner sei in der Fürst'schen Arbeit der wichtige Beweis geführt, daß die Gleichsetzung von Langgesicht und länglicher Augenhöhle sowie Breitgesicht und niedriger Augenhöhle, wie dies die Stilling'sche Theorie zur Voraussetzung habe, vollkommen falsch ist, indem sowohl bei länglichem, als bei breitem Gesichtstypus die niedrige Orbita in mehr als 50 % der untersuchten Schädel vorkommt; hiermit vergleiche man den Rückgang der Kurzsichtigkeit in Schweden. Schließlich biete die Ask'sche Arbeit auf anatomischem Gebiet, auf welchem doch die eigentliche Erklärung durch die Theorie gegeben werden müsse, gar nichts, weil sie die einfachsten Kontrollmaßregeln außer Acht lasse, deren Versäumnis Vortr. schon Stilling zum Einwand gemacht habe.

---

**2) Ophthalmological Society of the United Kingdom.** (Brit. med. Journal 1906. Juni—Juli.)

Sitzung vom 14. Juni 1906.

Nettleship und Ogilvie sprechen über congenitale Katarakt und berichten über eine Familie, wo in 4 Generationen 20 Personen eine eigenartige Form angeborener Katarakt zeigten: eine zwischen Kern und hinterem Pol gelegene etwa 4 mm im Umfang messende kreisförmige, nicht sehr dichte Trübung. Die Sehschärfe war kaum beeinträchtigt.

Snell spricht über nicht-magnetische Stahl-Legierungen.

Cargill und Mayon sprechen über miliare Tuberkulose.

Sitzung vom 13. Juli 1906.

Brailey spricht über kongenitale Distichiasis. Interessant ist das Ergebnis der mikroskopischen Untersuchung, die ein Fehlen der Meibom'schen Drüsen und ihren Ersatz durch Haarfollikel ergab.

Usher spricht über „Die Aderhaut und regio macularis". Er

hat durch Untersuchung von 11 normalen Augen festgestellt 1) eine stärkere Pigmentierung und größere Dicke des Netzhautepithels am gelben Fleck, 2) eine erhebliche Zunahme des Pigments der Aderhaut und eine Dickenzunahme der Aderhaut.

Usher spricht ferner über einseitiges Ergrautsein der Wimpern und einiger Haarbüschel bei einem 3 Jahre alten, sonst ganz normal entwickelten Kinde. Loeser.

---

## Referate, Übersetzungen, Auszüge.

1) **Prognose und Therapie der perforierenden infizierten Augapfel-Verletzungen**, von Schirmer in Greifswald. (Deutsche med. Wochenschrift. 1905. Nr. 31.)

Bei richtiger und frühzeitig eingeleiteter Therapie kann man etwa $^2/_3$ der infizierten Augäpfel retten und zwar in recht erheblicher Anzahl mit brauchbarer Sehschärfe. Es gilt vor allem den Körper möglichst schnell mit Hg zu überschwemmen, zu welchem Zweck 6—9 g Ungt. cin., bei Kindern $^1/_2$—3 g eingerieben werden, früh und abends je die Hälfte; wer die graue Salbe nicht verträgt, erhält einen Merkolintschurz zu 50 g. In den ersten Tagen werden täglich intramuskuläre Einspritzungen (1 ccm) von 1 $^0/_0$ Hydrarg. bijodat. in 10 $^0/_0$ Kal. jodat.-Lösung und subkonjunktivale Einspritzungen (0,3 ccm) von Sublimat 1,0 : 2000,0 gemacht, die Patienten hüten 4 bis 6 Wochen das Bett. In entsprechenden Fällen werden auch die alten (?) Medikationen (Galvanokaustik, Atropin, Verband, Schwitzen, warme Umschläge) gebraucht; die intraokuläre Einführung von Jodoform hat sich dem Verf. nicht bewährt. Außer bald vorübergehendem Exanthem und Stomatitis sah er weder lokale noch allgemeine, dem Hg zur Last zu legende Störungen. — Mit der Enukleation aus Furcht vor sympathischer Erkrankung des andren Auges solle man nicht zu voreilig (?) sein; unter 157 infizierten Bulbus-Verletzungen sah Verf. zweimal sympathische Ophthalmie.[1] Vermutlich wirke die Hg-Therapie schützend. — Von 157 verletzten Augäpfeln boten 6 das Bild der Cyclitis serosa, 70 das der Uveïtis fibrinosa, 81 das der U. purulenta; von der fibrinösen wurden 80 $^0/_0$, von der purulenten Uveïtis 50 $^0/_0$ geheilt. Bei der letzteren sind 59 Glaskörperabszesse, sowie 41 Augen mit intraokularen Fremdkörpern, von denen 27 = 66 $^0/_0$ (gegen 50 $^0/_0$ aller eitrigen Uveïtiden) erhalten wurden. Die Fremdkörper waren meist Eisensplitter, wurden möglichst früh mit dem Riesenmagneten in die vordere Kammer gebracht und von da aus leicht extrahiert; zweimal war meridionaler Lederhautschnitt nötig, der guten Erfolg hatte, zwei Steinsplitter mußte man reaktionslos einheilen lassen. Zu den geheilten gehören alle Bulbi, die, wenn auch blind, der Form nach erhalten wurden. Sehvermögen besaßen bei U. fibrinosa 71 $^0/_0$ (83 $^0/_0$ über $^1/_{10}$), bei U. purulenta 41 $^0/_0$ (25 $^0/_0$ über $^1/_{10}$). Von den 157 Bulbi wurden 103 = 66 $^0/_0$ erhalten. Davon 90 $^0/_0$ mit mehr oder weniger großem Sehvermögen.

Von großer Bedeutung ist die möglichst frühzeitige Einleitung energischer Behandlung; „mit jedem Tage, der nach der Verletzung ungenutzt verstreicht, verschlechtert sich die Prognose.“ Unter 50 innerhalb der ersten 3 Tage

---

[1] Aber nicht während oder innerhalb der ersten 3 Monate nach Aussetzen der Hg-Therapie.

nach der Verletzung in Behandlung gekommenen Fälle von U. fibrinosa gingen 8—16 $^0/_0$, unter 20 nach dem 3. Tage übernommenen 6 verloren = 30 $^0/_0$. Bei der U. purulenta lagen die Dinge so, daß von 49 noch nicht pantophthalmitischen Augäpfeln, die bis zum 3. Tage kamen, 28 gerettet wurden, während 21 = 42 $^0/_0$ verloren gingen; nach dem 3. Tage gelangten 32 zur Behandlung mit 18 = 57 $^0/_0$ Verlusten. Während innerhalb der ersten 3 Tage nur sehr wenig Pantophthalmien zur Behandlung kamen, betragen die Verluste nach dem 3. Tage, wenn man die Pantophthalmien zurechnet 80 $^0/_0$.

Verf. rät den praktischen Ärzten, jeden Bulbus, bei dem Verdacht auf Infektion besteht, unverzüglich spezialistischer klinischer Behandlung zuzuschicken.
Kurt Steindorff.

---

2) **Über das Wesen und über den Ursprung einiger Hornhaut-Erkrankungen.** Eine klinische Studie, von Prof. Dr. Karl Hoor. (Stuttgart, 1906.)

Es sind vier einander verwandte Hornhaut-Affektionen, die Keratitis e lagophthalmo, die Xerosis corneae, die Keratomalacie und die Keratitis neuroparalytica, welche der Verf. einer näheren Betrachtung unterzieht, weil sie seiner Meinung nach in den Lehrbüchern zu wenig scharf voneinander gesondert werden; nur das Fuchs'sche Lehrbuch mache hiervon eine lobenswerte Ausnahme. Auf Grund 20jähriger Studien ist Verf. zu der Überzeugung gekommen, daß die genannten Krankheiten nach Ätiologie und Verlauf als gänzlich verschieden aufzufassen sind. Viel Neues bringt die 30 Seiten starke Monographie nicht, denn wenn man die entsprechenden Kapitel des Fuchs'schen Lehrbuches damit vergleicht, so findet man hier dasselbe Einteilungsprinzip mit aller wünschenswerten Klarheit und Präzision durchgeführt. Nur der Begriff der Xerosis corneae wird vom Verf. anders formuliert. Er unterscheidet eine parenchymatöse und eine epitheliale Form. Erstere kann Folge von ausgedehnter narbiger Degeneration der Conjunctiva sein oder aber auf allgemeinen schweren Ernährungsstörungen beruhen. Auch gewisse Hornhaut-Erkrankungen bei Cholera und bei schwerem Morbus Basedowii gehören hierher. Die epitheliale Form dagegen ist die bekannte mit Hemeralopie einhergehende und am häufigsten bei Sträflingen zu beobachtende Affektion. Sie gibt weit bessere Prognose, als die parenchymatöse Form.
Bruns (Steglitz).

---

# Journal-Uebersicht.

I. The Journal of the Americ. Med. Assoc. 1906. Juni.

1) **Keratitis dendritica nach Malaria,** von Ellet in Memphis.

Verf. hat das Leiden fast ausschließlich im Verlaufe der Malaria beobachtet, und zwar entsprechend dem Vorkommen dieser besonders im Spätsommer. Das klinische Bild, das Verf. ausführlich beschreibt, weicht von dem der auch sonst vorkommenden Keratitis dendritica nicht wesentlich ab.

---

2) **Retrobulbäre Neuritis im Puerperium,** von Kipp in Newark.

Mitteilung zweier Fälle. Im ersten ist noch zu bemerken, daß gleichzeitig ein partielles Ergrauen der Augenbrauen und Wimpern eintrat auf der

von dem Sehnervenleiden betroffenen Seite. Ausgang in Atrophie mit Amaurose. Im zweiten Fall, wo ebenfalls nur ein Auge erkrankt war, stellte sich die Sehkraft wieder her.

---

3) **Über Bindegewebsbildung im vordern Teil des Glaskörpers bei jungen Mädchen,** von Kipp in Newark.

Mitteilung eines Falles, der ganz analog ist den von Hirschberg in der „Einführung in die Augenheilkunde" beschriebenen. Es waren hier beide Augen betroffen. Wiederherstellung der Sehkraft.

---

4) **Ein Fall von Amyotrophia spinalis mit Pupillendifferenz, und Dystrophia juvenilis,** von Mettler in Chicago.

Die Beteiligung der Pupillen bei der amyotrophischen Lateralsklerose ist ungewöhnlich. — Der Fall von Dystrophia juvenilis hat kein augenärztliches Interesse.

---

5) **Ein gleichmäßigeres Maß für die Beleuchtung der Sehproben,** von Williams in Boston.

Um die Resultate der Sehprüfungen vergleichen zu können, ist die jeweils vorhandene Beleuchtungsintensität von größter Bedeutung. Verf. hat deshalb ein leicht zu handhabendes Photometer angegeben, das es ermöglicht, die Lichtintensität der Sehproben zu kontrollieren. 6 Figuren erläutern die Einrichtung und Anwendung des Instrumentes.

---

Juli.

1) **Einseitige Entzündungen des N. opticus und der Netzhaut,** von Hubbel in Buffalo.

Verf. beschreibt 4 Fälle von einseitiger Neuritis n. optici, 4 von einseitiger Neuroretinitis und 10 von einseitiger Retinitis.

---

2) **Einträuflung reiner Carbolsäure ins Auge,** von Carter in Denison.

Infolge eines Versehens wurde reine Carbolsäure eingeträufelt. Heftigste Schmerzen, Lidschwellung, Verätzung der Hornhaut in dem untern Bezirke folgten, doch gelang es, ohne Verwachsungen und Schädigung des Sehvermögens die Heilung herbeizuführen.

---

3) **Die Färbung und Untersuchung der Augenbakterien nach einfachen praktischen Methoden,** von Thomson in New York.

Kurze Zusammenstellung der gebräuchlichsten Färbemethoden, deren Referat sich erübrigt.

---

4) **Ein neues Phänomen von Farben-Umkehrung,** von Stevens in New York.

Verf. hat beobachtet, daß ein in der Mitte einer einigermaßen ausgedehnten farbigen Fläche gelegener Streifen von der komplementären Farbe, wenn er längere Zeit fixiert wird, diese Farbe verliert und in der der ausgedehnteren Fläche erscheint. Die Erklärung des Phänomens vermag Verf. nicht zu geben.

---

5) **Der Diplobazillus Morax-Axenfeld,** von Pusey in Chicago.

Verf. konnte in 10 Fällen den Bazillus nachweisen, und zwar handelte

es sich 6 mal um eine chronische Blepharo-Conjunctivitis, 2 mal um akute Conjunctivitis, 1 mal um Ulcus cornea, 1 mal fand er sich, ohne daß klinische Erscheinungen bestanden.

6) **Die pathogenen Bakterien der Conjunctiva. Die pathogenen Bakterien des Augapfels,** von Shumway in Philadelphia.

August.

1) **Über das sog. Leukosarkom der Iris,** von Brown in Chicago.

Verf. teilt 3 Fälle von sog. Leukosarkom der Iris mit, die ihm für Ribbert's Theorie von dem Ursprung aller Uvealsarkome aus Chromatophoren zu sprechen scheinen, da die mikroskopische Untersuchung der drei klinisch als Leukosarkome imponierenden Tumoren neben den unpigmentierten eine große Auzahl proliferierter, pigmentierter Chromatophoren enthielt.

2) **Verletzungen des Auges durch Schrotschuß,** von Marple in New York.

In beiden Fällen handelt es sich um doppelte Durchbohrung des Augapfels. Im ersten Fall, wo aus Furcht vor sympathischer Erkrankung das verletzte Auge enukleïert werden mußte, fand sich ein Schrotkorn hinter dem Bulbus in einer dem Optikus anhaftenden Bindegewebs-Hyperplasie. Im zweiten Falle waren beide Augen durch den Schrotschuß verletzt worden. Das eine mußte sofort enukleïert werden. Die Röntgen-Untersuchung des andren ergab, daß drei Schrotkörner in der Tiefe der Orbita saßen, von denen eines den Bulbus durchschlagen hatte.

3) **Über konjugierte laterale Deviation,** von Claiborne in New York.

Mitteilung zweier Fälle. Im ersten handelte es sich um eine eitrige Meningitis und Verf. meint, daß die Deviation der Augen nach links durch einen Reizzustand des rechten untern Pariotal-Lappens herbeigeführt worden sei. Im zweiten Fall war die Abweichung nach links durch eine Blickparese nach rechts bedingt und hat nach der Meinung des Verf.'s in einem destruktiven Prozeß im Kerngebiet des rechten Abduzens ihre Grundlage.

4) **Paraffin-Platten als ein Hilfsmittel bei der Operation ausgedehnter Symblephara und zur Wiederherstellung des Bindehautsackes zum Einsetzen von Prothesen,** von Wilder in Chicago.

Bereits an andrer Stelle dieses Centralblattes referiert.

5) **Eine Studie über die Konvergenz und ihre Störungen, zugleich eine Analyse über 441 Fälle von Exophorie,** von Reber in Philadelphia.

Die Arbeit enthält zahlreiche Figuren und Tabellen, ohne die ein Referat unmöglich ist.

II. British Medical Journal. 1906. März.

**Die Ophthalmologie einst und jetzt,** von Snell in Sheffield.

Juli.

1) **Ein Fall von angeborener Iridodialysis mit Heterochromie,** von Thorpe. — Abbildung.

2) **Dionin in der Behandlung der Iritis,** von Wray.

Verf. hat bei einem Falle von Iritis durch die Einträuflung einiger Tropfen einer 5% Dionin-Lösung eine starke Miosis auftreten sehen, die auch mehrere Stunden lang fortgesetzten Atropin-Cocaïn-Einträuflungen nicht wich. Er warnt also davor, den Patienten das Dionin zur selbständigen Anwendung zu geben.

3) **Refraktions-Anomalien unter den Kindern der Londoner Elementar-Schulen,** von Thompson.

Zahlreiche Tabellen. Interessant ist das Ergebnis, daß mehr als die Hälfte aller brillenbedürftigen Kinder Cylinder-Gläser nötig hatten.

III. The Ophthalmic Review. 1906. **März.**

1) **Eine verbesserte Methode zur Aufbewahrung von Augenpräparaten in Formalin,** von Priestley Smith.

Kurze Beschreibung eines neuen Glasgefäßes zur Aufbewahrung durchschnittener Bulbi. (Abbildung.)

2) **Bakteriologische Untersuchung von 25 Fällen von Ulcus serpens corneae mit Hypopyon nebst Bemerkungen über die Behandlung,** von Horsmann Mc. Nabb in Manchester.

Übereinstimmend mit den Ergebnissen früherer Untersuchungen wurde in der Mehrzahl der Fälle der Fränkel'sche Pneumococcus gefunden.

April.

1) **Eine neue Erfahrung in der Diagnose des Aderhautsarkoms im zweiten Stadium,** von Buchmann in Glasgow.

Es handelt sich um ein Auge mit ziemlich weit fortgeschrittener Starbildung, in dem plötzlich Drucksteigerung auftrat. Bei der zunächst vorgenommenen Iridektomie fiel es dem Verf. auf, daß der Druck nach der Eröffnung der vorderen Kammer nicht sank und auch dauernd erhöht blieb. Er schloß darauf auf einen intraokularen Tumor, der in dem 8 Tage später enukleïerten Bulbus auch gefunden wurde.

2) **Über die Pathologie der hinteren Vortex-Venen,** von Coats in London.

Die Frage nach der Natur der „hinteren Vortex-Venen", d. h. der gelegentlich, und zwar meist in myopischen Augen, in der Nachbarschaft der Papille beobachteten großen Venenstämme ist noch nicht entschieden. Auf Grund einer zufälligen anatomischen Befundes an einem wegen plastischer Iridocyclitis nach Star-Extraktion enukleïerten Auge, das aber ophthalmoskopisch nicht untersucht worden war, hält es Verf. für wahrscheinlich, daß sich die in Rede stehenden Venen aus Anastomosen entwickeln, die hier normalerweise bestehen. Dementsprechend verlaufen diese Venen aus der Aderhaut durch die Sehnervenscheide nach hinten dicht unterhalb der Pial-Scheide. Verf. hält danach den zuerst von Oeller gebrauchten Namen „chorio-vaginale" Venen für zutreffender.

Mai.

1) **Vorübergehende Blindheit infolge von Spasmus der Retinalarterie,** von A. Lundie.

Nach einem Überblick über die einschlägige Literatur berichtet Verf. über einen 88jähr. Patienten, bei dem Verf. während einer plötzlich beim Lesen eingetreten Sehstörung ophthalmoskopieren und feststellen konnte, daß in dem oberen Hauptast der Netzhautarterie die Blutsäule unterbrochen bezw. eine Strecke weit ein weißer Strang sichtbar war.

Schon nach wenigen Minuten (nach einer Dosis Whisky) zeigte die anfangs blutleere Strecke wieder einen dünnen Blutstreifen, und nach Verabreichung von Amylnitrit wieder ganz normales Verhalten. Die ganze Dauer des Anfalls betrug weniger als eine Stunde.

---

Juni.

**Dermoide der Orbita,** von Pollock in Glasgow.

Bei einem 12jährigen Knaben fand sich in der linken Orbita im äußeren oberen Quadranten seit frühester Kindheit ein etwa bohnengroßer Tumor von fest-elastischer Konsistenz, der sich leicht durch Operation entfernen ließ. Es handelte sich um ein typisches Dermoid. Loeser.

---

IV. The Ophthalmoscope. 1906. Januar.

1) **Argyrol in der Augenheilkunde,** von Hinshelwood in Glasgow.

---

2) **Die Lokalisation von Fremdkörpern im Auge,** von Sweet in Philadelphia.

Bereits referiert.

---

3) **Farbensehen nach Star-Ausziehung,** von Elliot.

Bei 250 Fällen von Star-Operierten konnte Verf. feststellen, daß 110 nach der Operation weiß, 130 blau und weiß oder blau allein sahen. In vereinzelten Fällen wurde auch rot, grün oder gelb gesehen. Eine Erklärung für das Phänomen weiß Verf. nicht zu geben; auf Komplikationen bei oder nach der Operation ist es jedenfalls nicht zu beziehen.

---

Februar.

1) **Zwei Fälle von Lidschluß-Pupillen-Reflex,** von Ballantyne in Glasgow.

Im ersten Fall handelt es sich um eine 17jährige Dame, die an Chorea litt, im zweiten um eine Hysterica. Einen diagnostischen Wert hat das Symptom bis jetzt nicht.

---

2) **Ein ungewöhnlicher Fall von interstitieller Keratitis. Weißwerden der Wimpern,** von Stephenson in London.

---

3) **Die Einwirkung von Formaldehyd auf die Cornea,** von Sager in Brandford.

Es handelte sich um einen Fall, wo zufällig ein Tropfen einer 40% Formaldehyd-Lösung ins Auge geraten war. Trotz sofortigen gründlichen Auswaschens kam es zu einer schweren, mit Chemosis und Ecchymosen der

Conjunctiva bulbi verbundenen Conjunctivitis und späterhin auch zu Trübungen der Hornhaut in ihrem unteren Abschnitte.

4) **Zwei Fälle von melanotischem Sarkom der Aderhaut,** von Parry in Brighton.

März.

1) **Extraktion des Altersstars,** von Critchett in London.

2) **Extraktion des Stars in der Kapsel,** von Herbert in Bombay.

3) **Glaskörperverlust bei der Star-Operation,** von Drake-Brockman.

4) **Über einige Punkte bezüglich der Star-Extraktion,** von Marshall in London.

5) **Intrakapsuläre Starausziehung,** von McMillan in Glasgow.

Alle diese das Gebiet der Star-Operation behandelnde Arbeiten, die auf Veranlassung der Redaktion geliefert wurden, bringen die persönlichen Erfahrungen der betreffenden Autoren neben statistischem und kasuistischem Material.

April.

1) **Die Exstirpation des Tränensackes,** von Brewerton in London.

Arbeit durchaus referierenden Inhalts.

2) **Ante-Partum-Ophthalmie,** von Stephenson und Rosa Ford.

Zu den 37 in der Literatur bekannten Fällen fügen die Verff. 17 neue eigene Beobachtungen von „Ante-Partum-Ophthalmie" hinzu, d. h. einer intrauterin entstandenen, durch bakterielle Infektion bedingten Entzündung, deren Inkubations-Zeit bei der Geburt bereits ganz oder teilweise abgelaufen ist, so daß die Neugeborenen entweder schon mit entzündeten Augen zur Welt kommen, oder kurze Zeit nach der Geburt erkranken; wobei die Zeitdauer bis zum Ausbruch der Entzündung kürzer sein muß, als die kleinste Inkubationszeit. Solche Fälle sind viel häufiger, als bisher angenommen wurde und teils auf eine vorzeitige Ruptur der Membranen zurückzuführen, so daß in utero Mikroorganismen in den Conjunctivalsack eindringen können, oder auf leichte Verletzung der Membranen oder auf eine Infektion durch die unverletzten Membranen hindurch.

Die Verff. glauben, daß viele der sogen. „kongenitalen" Augen-Anomalien (Hornhaut-Trübungen, Staphylom, Mikrophthalmus usw.) auf eine derartige intrauterine Infektion zu beziehen sind.

Mai.

1) **Eine Vorlesung über die Kunst der Star-Ausziehung,** von Taylor in Nottingham.

2) **Bemerkungen über die Star-Ausziehung,** von Maddox in Bournemouth.

3) **Ein Fall von Gumma der Iris und des Ciliarkörpers**, von Smith in Pittsburg.

4) **Epithel-Plaque der Hornhaut**, von Doyne und Stephenson.

Bei einem 27jährigen Patienten, der von jeher schlechte Augen hatte, fand sich auf der nahezu total leukomatös getrübten Hornhaut des rechten Auges eine ovale Plaque. Es handelt sich um einen Fall von „sekundärer Xerose" (Leber). Loeser.

## Vermischtes.

1) August von Rothmund wurde am 1. August 1830 in Volkach, einem kleinen Städtchen im Bayerischen Regierungs-Bezirk Unterfranken, geboren, als Sohn des Gerichtsarztes Franz Christoph Rothmund, der nach 20jähriger Tätigkeit in solcher Stellung 1843 zum Professor in München und Direktor der I. Chirurg. Abteilung und zum Ober-Medizinal-Rat ernannt wurde.

Der Sohn studierte zuerst in München, besonders bei seinem Vater, promovierte 1853 mit einer chirurgischen Dissertation (über Exartikulation des Unterkiefers), wandte sich dann nach Berlin zu A. v. Graefe, bei dessen Vater einst sein Vater sich ausgebildet hatte; hierauf nach Prag zu Arlt, nach Wien zu Jäger; und habilitierte sich bereits 1854 zu München für das Fach der Augenheilkunde. In raschem Fluge durcheilte er die akademischen Stufen, wurde außerordentlicher dann ordentlicher Professor der Augenheilkunde und erhielt 1879 die Leitung der staatlichen Augenklinik, die (allerdings in einem alten Gebäude, einem ehemaligen Gymnasium,) neu begründet worden.[1]

Hier entfaltete A. v. Rothmund eine umfassende Tätigkeit in Praxis, Wissenschaft und Lehre. Seine bedeutendsten Schüler sind Prof. Oscar Eversbusch, sein Nachfolger im Amt, und Prof. Karl Schlösser in München.

Rothmund hat nicht viel geschrieben, aber seine Arbeiten sind ausgezeichnet. Namentlich hat er die operative Augenheilkunde gefördert. Zuerst durch seine Arbeit über die Pupillenbildung, dann durch seine Mitteilung über Magnet-Operation (1873, vgl. die Dissertation Hassenstein 1879), endlich durch die gründliche Erörterung der verschiedenen Star-Operationen. (Vgl. die Arbeit seines Schülers Dantone, 1869.) Sehr gehaltreich sind auch die Mitteilungen aus der Kgl. Universitäts-Augenklinik zu München, die v. Rothmund mit Eversbusch 1882 herausgegeben, worin er selber den Unterricht in der Augenheilkunde eingehend erörtert hat. Den Lesern des Centralblattes sind diese Mitteilungen ja bekannt, aus dem Jahrgang 1882, S. 485 bis 491.

Im Jahre 1900 ist der siebzigjährige in den Ruhestand getreten, am 27. Juli 1903 feierte er unter großen Ehrungen sein 50jähriges Doktor-Jubiläum. Am 28. Oktober d. J. ist er sanft verschieden.

Wenn man August von Rothmund beurteilen will, darf man über den Professor den Menschen nicht vergessen. Er hatte alle die guten Eigen-

[1] Die neugebaute Augenklinik, eine der schönsten und besten in Deutschland, ist 1906 fertig geworden.

schaften seines engeren Vaterlandes, die Freundlichkeit und Offenheit, die Gleichgültigkeit gegen bloße Form. Wer nach der Arbeit in der Klinik abends mit ihm ein freundschaftliches Plauderstündchen genossen, lernte einen durchaus selbständigen Charakter von großer Herzensgüte kennen.

Sein Andenken wird in Ehren bleiben. H.

2) W. Spencer Watson starb, 70 Jahre alt, am 17. September d. J. in London. Er war ebenso tüchtig in den Krankheiten des Auges, wie des Kehlkopfes. Seine Haupt-Arbeiten sind: Keratitis nach Orbital-Leiden (1864), Augendruck (1879), Anatomie und Pathologie der Tränenwege (1892). Die letzten Jahre des trefflichen Mannes waren verdunkelt durch vollständige Blindheit, infolge von Star-Operation.

3) Der königliche ungarische Minister des Innern schreibt einen Preis von 1000 Kronen für das beste Werk über die Ätiologie des Trachoms aus.

4) Nachtrag zur angeborenen doppelseitigen Melanosis corneae von Dr. Kraemer.

Als Ergänzung zu meinen angeführten Literatur-Angaben über Melanosis corneae sind noch folgende wichtige Arbeiten zu verzeichnen, die seit den Beobachtungen Kruckenberg's erfolgt sind:

1. Weinkauff: Zur doppelseitigen Melanose der Hornhaut. Klinische Monats-Blätter. 1900. Bd. 38. S. 345.
2. W. Stock: Weiterer Beitrag zur doppelseitigen angeborenen Melanosis corneae. Klin. Mon.-Bl. 39. Jahrg. II. Bd. S. 771.
3. Zur Nedden: Ein Fall von angeb. Melanosis corneae usw. Mit Abbildung. Klin. Mon.-Bl. 1903. 41. Jahrg. II. Bd. S. 342.
4. Yamaguchi: Beitrag zur Kenntnis der Melanosis corneae. Klin. Mon.-Bl. 1904. 42. Jahrg. Bd. 1. Abbildung.

In der letztgenannten Arbeit ist auch zum ersten Male eine quer gelagerte Pigmentierung der Hornhaut beschrieben und zwar in dem Augenpaare eines Schweines. Die mikroskopische Untersuchung stellt fest, daß die Pigmentierung in der Kornea ausschließlich in der Epithelzellenschichte, und zwar vornehmlich in den Basalzellen, lokalisiert war. In meinem zuletzt beschriebenen Falle angeborener doppelseitiger Melanosis corneae beim Menschen liegt die Pigmentierung sicherlich in der Hornhauthinterwand. Dr. Kraemer,
S. Diego, Californien.

5) Kyoto, Sept. 22. 1906.
Following your footsteps around the world. Kind regards
Arnold Knapp.

6) Kyoto, den 14. Sept. 1906.
Erlauben Sie mir, verehrter und lieber Herr Kollege, Ihnen von dieser entfernten Stadt meinen besten Dank auszusprechen; denn ihrem Beispiele und Ihrer Anregung nach haben wir die Weltreise angetreten und dabei die stärksten und mannigfaltigsten Genüsse empfunden. Ich reise mit meinem Sohne. Ihr ergebenster Dr. M. Dufour v. Lausanne.

7) Königsberg, 21. Oktober 1906.

. . . . . . .

Heute habe ich die Lebensbeschreibung unsres unvergeßlichen Graefe gelesen, und da drängt es mich zu sagen, daß sie mir einen aus-

erlesenen, ungewöhnlichen Genuß bereitet hat. Das Werk habe ich von Anfang bis zu Ende mit dem größten Interesse förmlich verschlungen. Eine so warme Begeisterung und Liebe zu der Person und der von ihr vertretenen Wissenschaft muß auf jeden Leser einen tiefen Eindruck hervorrufen, um so mehr, da die Form der Darstellung einen großen ästhetischen Genuß gewährt. Falls Biographien auch den Zweck haben, auf jugendliche Gemüter befruchtend zu wirken und zur Nacheiferung anzuspornen, so hätte Ihre Beschreibung nicht wirkungsvoller sein können. . . . . Treitel.

8) Nicht Brisseau der Vater (1631—1717), sondern Brisseau der Sohn († 1743) hat die Reform der Star-Lehre bewirkt. H.

---

## Bibliographie.

1) Galvanokaustische Sonde für den Tränenkanal, von Prof. Dr. M. Peschel. (Deutsche med. Wochenschr. 1906. Nr. 12.) Verf. hat von der Firma Reiniger, Gebbert u. Schall in Erlangen eine galvanokaustische Tränensonde konstruieren lassen, welche nur $1^1/_2$ mm dick und sehr stabil ist, so daß sie in der Praxis jeder Anforderung an Brauchbarkeit entspricht. Er betont, daß durch die Galvanokaustik der Tränenwege sehr gute Resultate erzielt, Strikturen erweitert werden und bei Dacryocystoblennorrhoe die Eitersekretion sehr schnell beseitigt wird.

2) Ein neues aseptisches Tropfglas, von Prof. Dr. M. Peschel. (Deutsche med. Wochenschr. 1906. Nr. 39.) Verf. hat ein billiges Tropfglas konstruiert, welches den Vorzug hat, daß durch einmaliges Kochen oder Sterilisieren ein Kollyrium nebst Flasche und Pipette keimfrei gemacht wird. Das Kollyrium wird darauf durch Abschluß vermittelst einer Sublimatlösung steril erhalten. Dieser Abschluß wird dadurch erreicht, daß eine kleine, die Pipette umgebende Glasglocke in einen mit Sublimat gefüllten Ringbehälter eintaucht, welcher den Hals des Fläschchens umgibt. Ein weiterer Vorteil des Tropfglases ist der, daß das Kollyrium beim Kochen seine Konzentration nicht verändert, Das Fläschchen ist mit verschiedenen Inschriften (Cocaïn, Atropin usw.) und Zubehör von Leopold Schmidt u. Co. Nachfolger, Frankfurt a. M. zu beziehen. Peschel.

3) Ein Fall von Verrostung des Auges, von Türk. (Berliner klin. Wochenschr. 1906. Nr. 28.) Verrostung von Linse, Iris und Hornhauthinterfläche eines Auges, das $1^1/_2$ Jahre einen Eisensplitter beherbergt hatte. Die Entfernung des 3,7 mg schweren Fremdkörpers gelang, nachdem er mit Haab's Riesenmagneten in die vordere Kammer gebracht worden war, leicht mit Hirchberg's Handmagneten. Nach Beseitigung des Wundstars betrug $S = {}^4/_{10}—{}^4/_8$.

4) Ein neuer Apparat zur Vornahme von Sehprüfungen, von Beck in Würzburg. (Münchener med. Wochenschr. 1906. Nr. 25.) Bei dem Apparat, dessen Beschreibung im Original nachzulesen ist, können alle beliebigen, bisher im Buchhandel erschienenen, zur S-Bestimmung dienenden Optotypen verwendet werden. Er ist einfach, der Arzt braucht nicht seinen Platz während der Untersuchung neben Patienten und Brillenkasten zu ändern, es ist immer nur ein Sehobjekt sichtbar.

5) Über Behandlung mit Hetol bei Keratitis parenchymatosa, von Cohn in Mannheim. (Münchener med. Wochenschr. 1906. Nr. 25.)

Auffallend schneller Verlauf und völlige Heilung eines frischen und erhebliche Besserung eines subakut verlaufenden Falles von Keratitis parenchymatosa durch Einträufelung einer 1 % mit 1 % Cocaïn versetzten Hetol-Lösung (in physiol. NaCl-Lösung) in den Bindehautsack. Ob die Entzündung angeborene Lues oder ob sie Tuberkulose zur Ursache hat, bleibt unentschieden; es ist möglich, daß Hetol gar kein spezifisches Mittel gegen tuberkulöse Infektion ist, sondern auch bei andrer Ätiologie seine Heilwirkung durch Erregung einer Leukocytose entfaltet.

6) Zur Verhütung der gonorrhoischen Ophthalmoblennorrhoe mit Sophol, von v. Herff in Basel. (Münchener med. Wochenschr. 1906. Nr. 20.) Von 3009 mit Einträuflungen von Protargol 10 % prophylaktisch behandelten Kindern bekam keins eine Früh-, 2 = 0,06 % eine Spät-Infektion; es ist dem Arg. nitr. an Sicherheit der vorbeugenden Wirkung gleich, reizt aber weniger. Mit Argyrol wurden 650 Kinder geschützt, doch ist der Silbergehalt des amerikanischen Präparates in Wirklichkeit geringer, als ihn die Fabrik angibt. Sophol (Friedr. Bayer u. Co. in Elberfeld) ist Formonukleïnsilber, enthält 20 % Ag in maskierter Form; die Lösungen des gelblichweißen, in $H_2O$ leicht löslichen Pulvers müssen kalt bereitet und wegen der Lichtempfindlichkeit des Präparates in dunkeln Gefäßen aufbewahrt werden. 10,92 % der Lösung reizte noch, 9,1 % nicht mehr. Auf gleichen Silbergehalt berechnet ist Sophol ein dem Protargol mindestens ebenbürtiges, auf gleiche Gewichtmengen bezogen ein weit überlegenes Desinficiens. Von 1700 mit Argyrol und Sophol behandelten Neugeborenen bekam nur eins eine wohl intra partum bewirkte Früh-Infektion trotz Sophol-Einträuflung. Von also insgesamt 4709 nach Aufgebung der Arg. nitr.-Behandlung mit milderen Silbereiweiß-Präparaten geschützten Kindern bekam nur eins eine Früh- und zwei eine Spät-Infektion = 0,06 % also erheblich weniger, als die 0,2 % der in derselben Anstalt unter Arg. nitr.-Prophylaxe beobachteten Infektionen.

7) Symmetrische Gangrän beider Lider nach Verletzungen der Stirn, von Apetz in Würzburg. (Münchener med. Wochenschr. 1906. Nr. 19.) Nach einer unbedeutenden Hautwunde, die sich ein 1½ Jahre altes Kind durch Sturz zugezogen hatte, entstand eine symmetrische Gangrän der vier Lider, die ohne Hinterlassung einer Stellungsanomalie der Lider ausheilte. Der bakteriologische Befund ergab ausnahmslos Reinkulturen des Staphylococcus pyogenes. Die Verschleppung der Keime erfolgte wahrscheinlich von der Stirnwunde aus auf dem Wege der subkutan zwischen Haut und M. orbicularis gelegenen Lymphbahnen.

8) Augen-Entzündung der Neugeborenen und einprozentige Höllenstein-Lösung, von Leopold in Dresden. (Münch. med. Wochenschrift. 1906. Nr. 18.) Die Einträuflung 1 % Höllensteinlösung unter genauer Einhaltung der von Credé angegebenen Methode ist sicher ungefährlich und reizlos. Von 1902—1905 wurden 7287 derart behandelt, von denen 5 = 0,06 % eine Früh-Infektion bekamen (bis zum 4. Tage post partum), 13 = 0,17 % eine Spät-Infektion. Erstere ist der mangelhaften Übung der Personen zur Last zu legen, die die Einträuflung vorgenommen haben, letztere der schwer zu bekämpfenden Unsauberkeit der Mütter; erstere müssen vermieden werden, letztere können es nicht immer. Der Argentum-Katarrh wurde 61 mal beobachtet, verschwand aber bald und war an Intensität und Häufigkeit geringer, als nach Verwendung der 2 % Lösung.

9) Über Vaccine-Erkrankung des Auges, von Alexander in Nürnberg. (Münchener med. Wochenschr. 1906. Nr. 11.) Am 10. Tage nach erfolgreicher Erst-Impfung generalisierte sich die Vaccine. An beiden Unterlidern, im intermarginalen Teile der vier Lider und in der rechten unteren Übergangsfalte saßen typische Impfpusteln, ebenso im Gesicht, auf der Kopfhaut, an der rechten Hand und dem linken Bein. Unter Darreichung von 0,03 % Sublimatsalbe und Fixierung der Arme, um Kratzen zu vermeiden, das wohl die Infektion weiter getragen hatte, heilte der Prozeß, ohne daß die Hornhäute ergriffen wurden.

10) Wie kommt die plötzliche Amaurose bei Paraffin-Injektionen an der Nasenwurzel zustande? von Kirschstein in Düsseldorf. (Berliner klin. Wochenschr. 1906. Nr. 37.) Wenn Paraffin in die A. centr. ret. gelangt, so geschieht dies durch Vermittelung der Lymphspalten, die in der Augenhöhle und besonders um die Gefäße herum sehr gut entwickelt sind. Bei der Kürze des Weges (5 m) und der Zeit kommt das Paraffin noch flüssig an das Gefäß und wird durch seine pulsatorischen Anschwellungen in den Spalt des N. opt. hineingezogen; komprimiert, von der Nervenscheide umgeben und erstarrend, das Lumen der Arterie, ohne hineinzugelangen. Anwendung von Hartparaffin, vorsichtige Wahl der Einspritzungsrichtung, feste Abschließung der Orbita nasal durch einen entsprechend gebogenen Spatel lassen jenes unliebsame Ereignis vermeiden.

11) Über senile Atrophie der Augenmuskeln, von Thiele und Grawitz in Greifswald. (Deutsche med. Wochenschrift. 1906. Nr. 31.) Doppelseitige isolierte Ptosis bei einer 70jährigen Frau (Ptosis amyotrophica Goldzieher's). Die Untersuchung des makroskopisch gar nicht veränderten M. levat. palpebr. ergab ebenso, wie die der andren äußeren Augenmuskeln, schwere Entartung, die sich in mehr oder weniger starkem Grade bei allen älteren Individuen ohne Unterschied des Geschlechts fand, ja selbst bei solchen in den 30er und 40er Jahren. In dem betr. Falle bestand eine starke Einziehung des Oberlids unterhalb des Arcus superciliaris. Nachuntersuchungen an zahlreichen Leichen und Lebenden zeigten, daß diese Verhältnisse in keinerlei Abhängigkeit vom Fettreichtum der Orbita stehen. Die Ptosis beruht also nicht auf den im M. lev. palpebr. gefundenen Veränderungen, sondern bei letzteren liegt eine senile Atrophie der Augenmuskeln vor.

12) Thrombophlebitis des V. centralis retinae bei einem Tuberkulösen, von Péchin. (Le Progrès méd. XXII, 33.) Korbmacher von 30 Jahren, phthisisch und rechtsseitig gelähmt, erblindet plötzlich linksseitig; der Augapfel blieb während der ersten 6 Tage empfindlich, was für Phlebitis tuberculosa charakteristisch ist. Ophthalmoskopisch bot sich das Bild der Thrombophlebitis. Auch die Hemiplegia dextra dürfte auf einem phlebitischen Prozeß beruhen.

13) Die Behandlung Augenkranker durch den praktischen Stadt- und Landarzt, von Freytag in München. (Mediz. Woche. 1906. Nr. 29—30.) Elementar-Regeln über die Behandlung von Fremdkörperverletzungen der Bindehaut und Hornhaut.

14) Die Anwendung des Aristol-Öls in der Augenheilkunde, von Binder in Graz. (Therapie der Gegenwart. 1906. Nr. 6.) Die Einträuflung des Aristol-Öls (Aristol plus Sesam-Öl) ist gar nicht unangenehm, die Lösung selbst unbegrenzt haltbar. Von der Auffassung ausgehend, daß Phlyktänen tuberkuloide Granulationsprodukte seien, daß anderseits das jod-

haltige Aristol die Entwicklung von Granulationen hemmt und Vernarbungsprozesse fördert, wendete Verf. das Mittel bei solitären Bindehaut-Phlyktänen, multiplen sandkornförmigen Eruptionen und bei sog. Pustula maligna und phlyktänulärer Hornhaut-Entzündung an. Es reizt nicht, wirkt anästhesierend und adstringierend, bekämpft den Lidkrampf und das Tränenträufeln. Bei Blepharitis (außer bei der parasitären Bl. acaria), bei Erosio corneae zur schnelleren Resorption von Hornhaut-Infiltraten, nach Verbrennungen und Verätzungen, bei operativen Eingriffen an der Bindehaut und den Augenmuskeln (Pterygium, Strabismus) leistet das Aristol-Öl gute Dienste.

15) Augenarzt oder Optiker? von Greven in Aachen. (Medizin. Klinik. 1905. Nr. 31.) Verf. will die praktischen Ärzte warnen, ihre Kranken statt zum Augenarzt zum Optiker zu schicken, indem er 31 innerhalb kurzer Zeit beobachtete Fälle völlig falscher Brillenbestimmung und 3 Fälle mitteilt, in denen der Optiker bei Vorhandensein organischer Veränderungen zum Teil unverhältnismäßig teure Gläser verordnete.

16) Höhenschielen, von Dr. Miller in Bayreuth. (Münchener med. Wochenschrift. 1906. Nr. 3.) In 10 Fällen von Höhenabweichung eines Auges, von denen zwei ausführlicher mitgeteilt werden, bestanden quälende Zeichen starker Vagusreizung: Magendrücken, Magenkrämpfe, Aufstoßen, Übelkeit, Erbrechen, Herzklopfen, Migräne, Schwindel u. s. f. Die Erscheinungen verschwanden sofort durch Prismenkorrektur ($\wedge$ 2°). Verf. erklärt mit Schön diesen Symptomenkomplex als eine von den Centren der Augenmukeln ausgehende Reizübertragung auf das Centrum des N. vagus. Im Gegensatz zu Schön hält er das Höhenschielen nicht für eine angeborene, sondern häufiger noch für eine erworbene Anomalie.

17) Über Gebrauch und Mißbrauch von Atropin in der Augenheilkunde, von R. Deutschmann. (Med. Woche. 1906. Nr. 5 und 6.) Warnung vor der unterschiedslosen Einträuflung von Atropin bei Fremdkörpern der Conjunctiva und Kornea, Verletzungen, die mit Blutungen in die vordere Kammer und traumatischer Mydriasis einhergehen, bei Conjunctivitis phlyktaenulosa ohne centrales Hornhautgeschwür, Lichtscheu und Lidkrampf, Keratitis parenchymatosa, rezidivierender Hornhauterosion und Erkrankungen der Sklera. So sehr Atropin bei Iritis und Iridocyclitis angezeigt ist, so sehr ist doch auch auf drohenden Atropinkatarrh zu achten; dasselbe gilt bei langem Gebrauch des Mittels in Fällen von unreifem Star. Stets ist an die Gefahr zu denken, die in der drucksteigenden Wirkung des Mittels liegt. Zur Refraktionsbestimmung braucht man das Mittel ebensowenig, wie zur Behandlung der progressiven Myopie und der Hypermetropie oder zur Erleichterung des Ophthalmoskopierens.

18) Die Bedeutung der Pupillenuntersuchung für die Diagnostik einseitiger Erblindung durch Sehnervenläsion, von A. Vossius. (Med. Woche. 1906. Nr. 1.) Hinweis auf die Wichtigkeit der reflektorischen Pupillenstarre und der einseitigen Mydriasis trotz Lichteinfalls bei Verdecken des andern Auges für die Diagnose einseitiger Erblindung infolge von Quetschung oder Zerreißung des N. opt. nach stumpfen Traumen.

Kurt Steindorff.

---

Um Einsendung von Separatabdrücken wird gebeten (Berlin NW. 26 Schiffbauerdamm).

Verlag von Veit & Comp. in Leipzig. — Druck von Metzger & Wittig in Leipzig.

# Centralblatt

## für praktische

# AUGENHEILKUNDE.

Herausgegeben von

**Prof. Dr. J. Hirschberg, Geh. Med.-Rat, in Berlin.**



---

Monatlich ein Heft. Preis des Jahrganges 12 Mark. Zu beziehen durch alle Buchhandlungen des In- und Auslandes und die Postanstalten des Deutschen Reiches.

---

**1906.** **Dreißigster Jahrgang.** **Dezember.**

---



---

[Aus der Augenklinik und dem pathologisch-anatomischen Kabinett an der Universität in Kasan (Rußland).]

# I. Über experimentell erzeugtes, lokales Amyloid der Augenlider bei Kaninchen.

Von Dr. Valentin Adamück.

(Vorläufige Mitteilung.)

Wir haben die Erforschung der Amyloid-Degeneration der Conjunctiva vorgenommen, und dem Rate unsres hochgeschätzten Lehrers, sel. Prof. N. M. Lioubimoff folgend, haben wir inzwischen eine Reihe experimenteller Studien durchgemacht, um den Zusammenhang des Leidens mit einer Infektion zu erläutern. Die Amyloid-Degeneration der Augen-Conjunctiva kann mit Recht als ein lokaler Prozeß, unabhängig vom allgemeinen Zustande des Organismus, aufgefaßt werden; es muß also ein lokales, unmittelbar auf die Conjunctiva wirkendes Agens hier tätig sein. Darum haben wir die Augenlider-Conjunctiva bei Kaninchen mit Bouillon-Kultur des „Staphylococcus pyogenes aureus“ infiziert. Die Absicht war, eine energische stationäre Entzündung hervorzurufen.

Wir haben den Staphylococcus aureus benutzt, da er als das sicherste Infektions-Agens bei experimenteller Amyloid-Degeneration der inneren Organe gelten kann. Es wurden 1—2 oder 3 tägliche Kulturen des Staphylococcus in gewöhnlicher Fleisch-Pepton-Bouillon gebraucht. Zuerst haben wir 0,2 bis 0,3 ccm (der Gramm-Spritze) injiciert, später wurde die Quantität der Flüssigkeit bis 0,5 bis 0,6 erhöht. Die Injektion wurde wiederholt, sobald die Entzündungs-Reaktion geschwächt schien. Einige Kaninchen impften wir in solcher Weise 6 Monate lang. Von Zeit zu Zeit wurden die hypertrophischen Teile der Conjunctiva mit einer Schere entfernt, in Alkohol gehärtet und nach üblicher Bearbeitung mit Paraffin oder Zelloidin der mikroskopischen Untersuchung unterworfen. Den toten Kaninchen wurden die Augenlider entfernt und im ganzen untersucht. Von den Kaninchen, mit welchen wir experimentiert haben, konstatierten wir mikroskopisch bei drei die Anwesenheit einer neuen Substanz, die wir für Amyloid halten, da die sichersten und empfindlichsten Amyloid-Reaktionen mit verschiedenen Anilinfarben positiv ausfielen. Jod und Schwefelsäure gaben negative Resultate. Die künstliche Infektion rief eine mehr lokale Reaktion hervor, mit Ausnahme von 3 Kaninchen, die an Pyämie starben.

Das allgemeine Wohlbefinden der Kaninchen erlitt keine Änderungen, manche haben sogar im Gewicht zugenommen. Merkwürdig ist, daß hier das klinische Bild mit dem beim Menschen nicht übereinstimmt. Hier haben wir Abszesse beobachtet, welche größtenteils sich bald öffneten, von

denen aber einige als linsenförmige Verdickungen an den Augenlidern lange Zeit verharrten. In allen Fällen, wo die Abszesse in die linsenförmigen Verdickungen übergingen, wurde in ihrer Nähe Amyloid gefunden. Unter dem Mikroskop erschienen sie schon von Fibroblasten, wie von einem Gürtel, umgeben und sogar in ein neugeformtes junges Bindegewebe inkapsuliert.

Die uns interessierende neue Substanz erschien als isolierte Neubildung zwischen den Zell-Elementen in der Nähe des Abszesses. Die strukturlose Masse schien die Fasern des Bindegewebes zu durchtränken, als ob sie im Gewebe zwischen den Fasern und den Grund-Elementen verbreitet wäre. Im ersten Falle stach das neue Element unter dem Mikroskop sehr intensiv durch sein homogenes, mattglänzendes Aussehen von dem umgebenden Gewebe, als etwas ganz fremdes, ab. Metachromasie mit verschiedenen Anilinfarben, die konstante Anwesenheit bei wiederholten Untersuchungen der Zelloidin- und der Paraffin-Präparate, die Einförmigkeit der Lokalisation und die Beständigkeit der Resultate läßt uns vermuten, daß es keine zufällige Erscheinung sei.

Diese homogene, mit Anilinfarben auf Amyloid reagierende Substanz erschien wie Schollen oder Streifen verschiedener Größe, immer zwischen den Zellen abgelagert, eher sogar eingepreßt. Die Zellen werden dabei auseinandergerückt, zusammengepreßt und dem Zerfall unterworfen.

Die Lokalisation des Amyloid in den Schnitten erwies sich als folgende:

1) die Central-Partie des Präparates war durch eine Anhäufung von Eiter-Zellen mit dominierenden Polynuklearen besetzt;

2) rund herum verbreitete sich eine Schicht von Polyblasten (Maximoff's Plasmazellen);

3) weiter folgten zwischen denselben Zellen die Amyloidmassen;

4) eine Schichte von Polyblasten, an deren Peripherie schon Fibroblasten beigemischt waren;

5) neugeformtes, junges Bindegewebe;

6) das Gewebe des eigentlichen Lides.

In dem eigentlichen Gewebe des Lides wurde in einem großen Raume Hyalin-Degeneration des Bindegewebes beobachtet: Die Fasern verdickt, geschwollen, zusammengeflossen und an manchen Stellen brüchig (unregelmäßige Abbrüche), doch keine Amyloid-Reaktion.

Bei andren Kaninchen, wo kein Amyloid vorhanden war, wurde nur eine Entzündung der Gewebe der Conjunctiva konstatiert und dabei eine konstante Hyalin-Degeneration in den Bindegewebs-Fasern. Also kann die Amyloid-Substanz, die wir künstlich produzierten und die bei intensiver Anhäufung das sogenannte lokale Amyloid bedingt, in den Geweben infolge eines stationären Entzündungs-Prozesses mikroskopischen Ursprungs vorkommen. In unsren Fällen wurde die Entzündung durch Impfung des Staphylococcus hervorgerufen. Dem widersprechen die klinischen Erfahrungen nicht. Es ist aber zu bemerken, daß die Individualität hier eine große Rolle

spielt. Ob die pathologische Erscheinung unter Einwirkung andrer Mikroben, andrer Mikro-Toxine, Fermente, chemischer Agentien möglich ist, — wie es in Beziehung auf das allgemeine Amyloid bekannt ist, — müssen weitere Erforschungen zeigen. In pathologisch-anatomischer Hinsicht stimmen unsre Resultate mit den mikroskopischen Untersuchungen der amyloidisierten Augenlider, welche wir in der Augenklinik in Kasan durchgeführt haben, überein, wobei wir die Transformation der eigentlichen Zell-Elemente in Amyloid-Massen nie beobachteten.

Die Amyloid-Substanz erscheint zwischen den Zell-Elementen, das Bindegewebe tränkend und zwischen die Faserbündeln eindringend.

Kurz, sie trägt den Charakter einer Ablagerung. Dieser Standpunkt wird in letzterer Zeit auch hinsichtlich des allgemeinen Amyloids verteidigt.

---

## II. Geschichtliche Bemerkung über künstliche Augen.

Von J. Hirschberg.

Drei Tatsachen sind allgemein bekannt und auch anerkannt:

1) A. Paré hat als erster, im Jahre 1561, das Einsetzen eines künstlichen Auges (und zwar aus emailliertem Gold, mit den natürlichen Farben,) in die Augenhöhle eines lebenden Menschen, wenn das entsprechende Auge geschrumpft war, zur Verschönerung empfohlen. Er bildet auch das künstliche Auge ab, welches den heute üblichen Formen ziemlich ähnlich ist; gibt sich aber nicht für den Erfinder desselben aus, erklärt auch nicht einmal, daß die Sache neu wäre.

2) Viele Mumien-Umhüllungen der alten Ägypter tragen in der Gesichts-Maske künstliche Augen, welche unsren künstlichen Augen sehr ähnlich sind.

3) Die alten Griechen und Römer schmückten vielfach ihre Standbilder mit künstlichen Augen aus Metall oder Halb-Edelsteinen. Der Verfertiger solcher Kunst-Augen hieß bei den Römern faber ocularіarius, wohl zu unterscheiden vom Augenarzt, medicus ocularius. Bekannt ist ja auch das griechische Epigramm auf den Augenarzt Dion, der nicht bloß seinen Kranken blind gemacht, sondern auch aus dessen Ehrenbildsäule die Augen herausgenommen. (Vgl. meine Geschichte der Augenheilkunde im Altertum, S. 291.)

Die vereinigten Bemühungen aller Forscher haben vor A. Paré keine andre Erwähnung des Einsetzens eines künstlichen Auges in die Augenhöhle eines lebenden Menschen entdecken können, als eine immerhin eigentümliche Stelle im jerusalemer Talmud, die Herr Dr. A. Kotelmann in Hamburg Herrn Prof. Horner in Zürich mitgeteilt, und der letztere in seiner Schrift „Über Brillen“, Zürich, 1885, S. 9, angedeutet

hat: „Im Talmud finden künstliche Augen Erwähnung". Natürlich ist mit diesen Worten unsre Wißbegier nicht befriedigt. Wir sind darum Herrn Dr. med. PREUSS in Berlin zu Dank verpflichtet, daß er die Stelle uns ganz genau mitgeteilt hat, in seiner gründlichen Arbeit „Das Auge und seine Krankheiten nach Bibel und Talmud" (Wiener med. Wochenschrift, 1896, Nr. 49 u. fgd.): ‚Zum Schluß sei hier auch die allerdings nicht ganz sichere Nachricht von einer Augen-Prothese erwähnt, einem goldnen Auge. j. Nedar. IX, 8, fol. 27a: „Wenn jemand sich verschwört, eine Frau nicht zu heiraten, weil sie häßlich sei, und es stellt sich heraus, daß sie schön ist, so ist sie ihm doch gestattet, weil der Schwur irrtümlich war. Nach R. ISMAEL gilt das sogar, wenn sie erst ⟨durch Schmuck usw.⟩ schön geworden ist. Er nahm in einem solchen Falle ein Mädchen in sein Haus, machte ihr ein Auge von Gold, einen Zahn[1] von Gold und gab sie dann dem Manne zur Frau." In b. Nedar. 66b fehlt das goldne Auge.' (j. bedeutet den jerusalemischen Talmud, b. den babylonischen. Der erste entstand bekanntermaßen im 4. Jahrhundert, der letztere wurde etwa um 500 u. Z. abgeschlossen.)

Aber Herr Privat-Dozent Dr. E. MITTWOCH hat mir freundlichst mitgeteilt, daß hier eine Text-Verderbnis vorliegt, und daß diese schon von M. JASTROW bemerkt worden ist. (A dictionary of the Targumim, the Talmud Babli and Jerushalmi. . . . Vol. II, s. v. עין).

Die Worte עין „Auge" und שן „Zahn" sind in der hebräischen Schrift sehr ähnlich. Ursprünglich stand nur „er machte ihr einen Zahn von Gold". Ein Abschreiber schrieb dies zweimal (Dittographie), ein andrer veränderte zufällig oder absichtlich[2] das erste Wort für Zahn in das für Auge. So entstand der jetzige Text. Einige alte Erklärer hatten nur den abgekürzten Text „er machte ihr einen Zahn von Gold", — gerade so wie im babylonischen Talmud.

Somit ist durch philologischen Scharfsinn ein Irrtum aus der Geschichte der Heilkunde wieder ausgemerzt. Ob die falsche Lesart später eine praktische Anwendung veranlaßt hat, ist unbekannt.

Der neueste Schriftsteller über diesen Gegenstand, Dr. ROBERT COULOMB, Oculariste in Paris, hat in seinem trefflichen Werke l'oeil artificiel, Paris, 1904 (S. 46), den Satz ausgesprochen, daß wir die Augen-Prothese nicht über die Zeit des Talmud zurückschieben können.

Nun, diese Stelle ist beseitigt. A. PARÉ bleibt vorläufig der erste Beschreiber.

[1] Die asyndetische Konstruktion (das Fehlen von ו, „und") spricht auch für Text-Verderbnis durch Doppelschreibung.

[2] In Erinnerung an das biblische „Aug' um Aug', Zahn um Zahn".

# III. Zur Behandlung der Embolie der Netzhaut-Schlagader.

Von Dr. A. Schapringer.

Im Augustheft dieses Centralblatts teilt JULIUS FEJÉR einen bemerkenswerten Fall von partieller Embolie, der Arteria centralis retinae mit. Es handelt sich um eine 22jährige anämische Dame mit normalem Herzbefund, welche nach einem Hustenanfall plötzlich am rechten Auge erblindete. Die zwei Stunden nach dem Anfall ausgeführte Spiegeluntersuchung ergab das typische Bild der Embolie der Central-Arterie. Die eingeleitete Behandlung bestand in Druckverband, Massage und Jodkali innerlich. Der Ausgang war verhältnismäßig günstig: fast vollständige Wiederherstellung der oberen Hälfte des Gesichtsfeldes. Spiegelbefund im Schlußstadium: Papille atrophisch; Verzweigungen des oberen Astes der Art. centr. retinae viel enger, als die des untern Astes; Venen überall gleich eng.

Daß es sich in diesem Falle um nichts andres, als eine Embolie des obern Astes der Art. centr. ret., gehandelt haben kann; muß ohne weiteres zugegeben werden. Welcher Natur war aber dieser Embolus?

Die plötzliche Erblindung erfolgte im Anschluß an einen Hustenanfall. Wo immer in der Anamnese dieses Moment auftritt, ist meines Erachtens an Luft-Embolie zu denken. Zur Stütze dieser Annahme sei hier statt jeder weitläufigen Auseinandersetzung nur ein Ausspruch von EWALD und KOBERT[1] angeführt:

„Die Luftdichtigkeit der Lunge ist eine viel geringere, als man gewöhnlich glaubt.... Jedesmal, wenn der Druck in der Lunge eine gewisse Höhe erreicht, treten kleine Luftmengen sowohl in den Pleura-Raum, wie in die Blutbahnen über; aber es erwächst eben wegen der in kurzer Zeit austretenden, nur geringen Mengen daraus keinerlei Nachteil für den Organismus.“

Es sei nun betont, daß es offenbar von nicht bloß akademischem Interesse ist, ob in einem gegebenen Falle von Embolie der Netzhaut-Schlagader die Zirkulationstörung durch einen soliden Pfropfen oder durch eine Luftblase bewerkstelligt wird. Gegen Luftblasen im Blutgefäßsystem gibt es nämlich eine auf physikalischen Gesetzen beruhende, spezifische Behandlungsmethode, zu deren Einführung in die praktische Augenheilkunde ich im folgenden die Anregung gegeben haben möchte; liegen aber die Verhältnisse derartig, daß man einen soliden Pfropfen annehmen muß, so kommt die hier zu besprechende Behandlungsmethode nicht in Betracht.

[1] EWALD und KOBERT, „Ist die Lunge luftdicht?“ Pflüger's Archiv, Bd. XXXI, 1883. Zitiert nach HELLER, MAGER und v. SCHRÖTTER, Luftdruck-Erkrankungen, S. 919.

Diese Behandlungsmethode bestünde nun darin, den betreffenden Patienten so bald als möglich nach Eintritt der Sehstörung in eine pneumatische Kammer zu bringen und ihn dort geraume Zeit verdichtete Luft einatmen zu lassen. Selbstverständlich dürfte der Anstieg des Luftdrucks nur allmählich erfolgen und bei der Dekompression zum Schluß der Sitzung müßte die denkbar größte Vorsicht obwalten. Mit andern Worten: man gehe so vor, wie bei einem Falle von Caisson-Krankheit.

Steht kein pneumatisches Kabinett zur Verfügung, dann dürfte es der Mühe wert sein, einen Versuch mit der Einatmung von Sauerstoff anzustellen, — ein bekanntlich von Paul Bert bei Dekompressions-Erkrankungen empfohlenes therapeutisches Mittel. (Übrigens könnte das Überdruckkabinett mit O-Inhalation kombiniert werden.) Der Lektüre des großen Werkes von Heller, Mager und v. Schrötter über Luftdruck-Erkrankungen verdanke ich weiter die Anregung, zu gelegentlichen Versuchen mit Einatmung von Stickstoffoxydul oder mit von Ozon aufzufordern.

Auch die bei Keuchhusten auftretende plötzliche Erblindung stelle ich mir als durch Luftembolie zustande gebracht vor — entweder in die Art. centr. retinae oder in die betreffenden Hirnabschnitte: letztere insbesondere, wenn es sich um Hemianopsie handelt. Ebenso wird meines Erachtens die plötzliche Erblindung nach Magenblutung durch Luftembolie hervorgebracht.[1] Die pneumatische Therapie sollte auch in Fällen dieser Art in Anwendung gebracht werden, und zwar so bald als möglich nach dem Anfall, bevor die sogenannte „kritische Zeit" verstreicht.

---

## IV. Über Kunstaugen aus Alt-Mexiko und bei einigen andren Völkern.

Von Dr. **Ed. Pergens.**

Beim Besuch der Sammlungen des British Museum zu London betrachtete ich selbstverständlich spezieller dasjenige, welches mit den Augen in irgend einer Beziehung stand. Unter Augen aus dem alten Ägypten, welche anderswo beschrieben werden, möchte ich speziell die Nr. 29583 hervorheben, weil sie von den andren Formen abweicht. Es handelt sich um den Papier-maché-Deckel einer Priesterin von ungefähr 100 p. C. Das Antlitz usw. ist gefärbt; die Augen haben eine weiß gefärbte Sklera; als Limbus corneae ist ein schwacher Ring gezogen; innen von diesem ist ein roter breiterer Ring, während hier die Pupille ausnahmsweise weiß gefärbt ist.

Neben den ägyptischen waren es die Stücke aus Alt-Mexiko, welche mich zuerst anzogen. Das erste Stück ist der vordere Teil eines

[1] Vgl. dieses Centralblatt 1904, S. 282.

menschlichen Schädels; auf dessen ganzen vorderen Seite befinden sich viereckige Steinstückchen durch irgend ein Klebemittel darauf befestigt. Die Steinstückchen sind in Linien mosaikähnlich angeordnet; nach deren Beschaffenheit und Farbe wird der Schädel in drei horizontale Abschnitte geteilt; der obere Abschnitt ist aus Linien von Türkisen zusammengestellt; der mittlere aus Malachit, der untere aus Obsidian. Die Augen sind als runde Scheiben aus einer perlmutterähnlichen Scheibe von irgend einer Molluskenschale angefertigt; hierauf sitzt ein kleineres Kugelsegment von Blutstein (Hämatit), nicht aus Pyrit wie der Zettel des Museums dieses angibt. Der Gedanke, welcher sich beim ersten Betrachten dieses Schädels aufdrängte, war, daß man es mit dem Schädel einer weisen oder hohen Persönlichkeit zu tun hatte, welcher ausgeschmückt konserviert werden sollte. Hat doch in der nordischen Mythologie Odin den Kopf des weisen Mimirs mit Kräutern und Zauberformeln so zubereitet, daß er nicht verwesen konnte und dem Odin sogar Rat erteilen konnte! Aber neben dem mexikanischen Schädel befand sich ein ähnlicher aus Holz geschnitten; die Mosaikdisposition war dieselbe wie beim knöchernen Schädel; die Augen waren oval, ungefähr von der Form, wie sie die offene Lidspalte zeigt; eine runde, ganz durchbohrte Öffnung in der Mitte vertritt die Cornea-Iris; es kann sein, daß früher hierin auch ein Blutstein befestigt war, jedoch glaube ich es nicht, da die Maske gut erhalten ist, und an der ersten und dritten Maske alles an den vier Augen erhalten ist; es wäre befremdend, daß gerade hier beide verschwunden wären. Der dritte Kopf ist auch aus Holz angefertigt und muß irgend einen Tierkopf vorstellen; wie die beiden ersten, ist er mit ähnlicher Mosaik bekleidet. Die Augen sind rund, von Perlmutter angefertigt; in der Mitte ist ein Kugelsegment aus Blutstein befestigt. Wozu haben diese Köpfe gedient? Nach der wahrscheinlichsten Annahme dienten sie bei religiösen Zeremonien. Der Menschenschädel, vielleicht auch die beiden hölzernen, wurden 1845 vom British Museum in Brügge (Belgien) angekauft; man sehe darüber Brasseur de Bourbourg, Monuments anciens du Mexique (1866), pl. 43; Squier, On the Chalchiatl of Mexico (1869), p. 10; Brocklehurst, Mexico of to day (1883), pl. 33.

Abbildungen von Augen befanden sich auch auf alten Töpferarbeiten aus Peru, und zwar mit runder, ovaler und viereckiger Cornea-Iris. Es darf hier hingewiesen werden auf die Augen der Inka-Mumien, welche Curtis 1885 in der Provinz Arika sammelte; nach der Beschreibung in der Revue clinique d'oculistique, Bd. 7, p. 167 sehen diese aus wie gelbe Bronze; man nahm den äußeren Teil davon weg und bekam die Linse zu sehen; nachdem diese poliert war, lieferte sie eine orangenfarbige, tranzluzide Linse, etwas opalartig irisierend. Nach einigen Forschern sollen es menschliche Linsen sein, aber einige davon messen 18 mm im Durchmesser! Nach andren sollen es Augen von Cephalopoden sein. Die Arbeiter, welche in New York die Augen zu einem Kollier verarbeiteten, erkrankten unter Er-

scheinungen, welche einige Analogie mit einer Arsenvergiftung hatten, aber doch nicht identisch waren; sie weigerten sich, die Arbeit zu beenden.

Im Jardin des Plantes zu Paris und im British Museum befinden sich mumifizierte menschliche Köpfe von Maoris (Neu-Seeland); die Augenhöhlen waren in sämtlichen Exemplaren ohne künstliche Augen.

Ein mumifizierter Kopf von Darnley Island (Erub), Torres Strait, seit 1846 im British Museum, hatte viele Augen aus Perlmutter mit schwarzgefärbter Cornea-Iris; bei einem Exemplar von Naghir Island, Torres Strait, waren die Augenhöhlen mit einer rotbraunen Masse ausgefüllt, in der Mitte davon vertrat ein rautenförmiges Stück Perlmutter die Sklera; in dessen Centrum war eine mäßige runde Aushöhlung mit schwarzer Farbe ausgefüllt; diese soll die Cornea-Iris bedeuten; dazu kam eine künstliche Nase aus einer dunkelbraunen Masse gebildet. Von den Salomons-Inseln war ein Exemplar vorhanden mit rundlich ovalen Augen aus Perlmutter, welche die ganzen Augenhöhlen bedeckt; die Cornea-Iris besteht aus drei ovalen konzentrischen Strichen; zwischen je zwei Strichen befinden sich schwarze Speichen gezeichnet; im Centrum eine schwarze Pupille.

Zwei mumifizierte Köpfe aus Süd-Amerika (ohne nähere Angabe) hatten die Augen mit einer schwarzen hervorstehenden Masse ausgefüllt; zwei längliche Tierzähne, in horizontaler Richtung parallel gerichtet, dienten, um einen etwas belebenden Anblick hervorzurufen. Bei Negrito-Schädeln aus Borneo, welche als Schmuck dienen, fand ich nur leere Augenhöhlen, während ausnahmsweise ein Dajakschädel in jeder Augenhöhle eine kleine Cypraea-Schale befestigt hatte, mit der Spalte horizontal und nach vorn gerichtet.

Bei Götzenbildern und andren Puppen kommen verschieden gestaltete Augen vor: so ovale Augen aus Perlmutter mit schwarzgefärbter Cornea-Iris bei Holzbildern von den Nikobaren; ähnliche zur Abschreckung der bösen Geister aus Bengalen, ebenso aus Ceylon. Bei hölzernen Götzen von den Sandwichs-Inseln kommen schief gestellte lange Augen vor aus Perlmutter mit schwarzer, runder Pupille darauf aus Holz. Bei Bildern des Kriegsgottes aus Flechtwerk, wie unsre Körbe, aber von außen mit einem Netz bekleidet, worauf Vogelfedern befestigt sind, kommen ovale Augen vor aus Perlmutter mit und ohne schwarzer Cornea-Iris. Bei hölzernen Götzen aus Neu-Seeland kommen ovale und runde Augen vor aus Perlmutter mit und ohne schwarzer Cornea-Iris; ein Bild hat rechts ein rundes, links ein lang ovales Auge, beide aus Perlmutter mit schwarzer Cornea-Iris. Der Kriegsgott Maru hat runde Augen mit centraler Pupille. Auch auf Lanzen und an Rudern aus Neu-Seeland sind runde Augen mit Pupille abgebildet. Von Rapanui (Ost-Insel, etwa 110° w., von Greenwich 30° s.,) sind hölzerne Götzen anwesend ohne eingelegte Augen; andre mit ovalen oder runden Augen, welche teilweise aus Knochen, teilweise aus

Harz angefertigt sein dürften. Aus dem Süd-Westen Afrikas ist nur ein hölzernes Götzenbild anwesend mit zwei kleinen Cypraea-Schalen als Augen, die Spalte horizontal und nach vorn gerichtet. Aus dem Congo-Gebiete sah ich in Brüssel und in London verschiedene Götzen aus Holz ohne eingelegten Augen, andre mit ovalen Stückchen Glas, worauf hinten eine weiße Sklera und eine schwarze Cornea-Iris gemalt war. Andre Exemplare hatten nur ein Stück Glas, ein Stück einer weißen irdenen Tasse, ein Stückchen eines Glasspiegels, hinten mit einem Silberbelag; endlich waren bei einigen Götzen eine weiße Sklera und eine schwarze Cornea-Iris dem Holz direkt aufgemalt.

Die prachtvollen etruskischen Särge mit nahezu lebensgroßen Figuren wiesen verschiedene Formen auf; ein Sarg mit einer weiblichen und einer männlichen Figur hatte schrägstehende, mandelförmige Lidspalten, wie bei der mongolischen Rasse; die Cornea-Iris ist als vertiefte runde Einsenkung angedeutet; sie gehört somit zur IV. Kategorie, Gruppe 8 von Albertotti.[1] Bei zwei andren Exemplaren waren die Lidspalten horizontal, wie bei der weißen Rasse; die Cornea-Iris wies innen eine vertiefte ringförmige Grube auf, in der Mitte davon erhebt sich die Pupille als Zapfen; diese Abbildung stimmt demnach zur zweiten Gruppe der IV. Kategorie Albertotti's. Ein andrer Kopf hatte eine ringförmige Einsenkung außen am Limbus; die Cornea-Iris war erhaben; die Pupille war als eine kleine centrale Vertiefung angedeutet.

---

## Gesellschaftsberichte.

### 1) Berliner Ophthalmologische Gesellschaft, 1906.

Vorsitzender: Herr v. Michel. Schriftführer: Herr Wertheim.

Sitzuung vom 15. November 1906.

1) Herr Fritz Schoeler: Demonstration eines Falles von Parinaud-scher Conjunctivitis.

Das $1^1/_2$jährige Mädchen, Grete G . . . . ., ist vor etwa 14 Tagen erkrankt und vor 8 Tagen in die Schoeler'sche Augenklinik gebracht worden. Am linken Auge wurde folgender Befund erhoben. Die Schleimhaut des linken Unterlides verdickt und mit großen Körnchen dicht besetzt, die den Eindruck einer frischen Granulose machen. Das Lid fühlt sich verdickt und derb infiltriert an. Ein fibrinöser Belag liegt auf einem Teil der Bindehaut des Unterlides. Die Bindehaut des Oberlides ist in der Art eines akuten Katarrhes verändert, zeigt nur spärliche Granulationen. Am Unterlide ist die Schleimhaut zum Teil ihres Epithels beraubt, erodiert. Ein seröses Sekret, mit Fibrin- und Eiterflocken untermischt, entleert sich in nicht reichlicher Menge. Die Hornhaut ist unverletzt, das Auge wird trotz der Schwere der Lid-Erkrankung

[1] G. Albertotti, La Dicoria e la Espressione. 1901. Memoria della R. accad. di Sci., Lett. ed Arti in Modena, ser. 3, vol. III, p. 211—265. I tav. e molte figure.

leicht geöffnet. Auf derselben Seite sind die vor dem Ohr gelegenen Drüsen stark geschwollen, fast fluktuierend. Die ganze Gegend der Carotis ist verdickt. Auch die Drüsen des Kieferwinkels und der linken Hals-Seite sind geschwollen und weich. Das Kind ist den Tag über ganz munter. Die Temperatur zeigt geringe Schwankungen von 36,6 bis 37,5.

Über den Ursprung der Erkrankung weiß die Mutter nichts anzugeben. Besonders gibt sie auf Befragen an, daß sie keinerlei Tiere halten. Im Hause wäre wohl Hund und Katze, und die Kleine liebte die Tiere sehr. Die Eltern haben aber eine Kneipe, in welcher unter andern auch Kutscher verkehrten. Die Kleine wäre oft im Lokal und würde gelegentlich von den Gästen gestreichelt und geliebkost.

An dem Vorhandensein einer Parinaud'schen Conjunktivitis ist kein Zweifel. Es wäre dies der 46. Fall dieser Erkrankung, der bekannt gegeben wird. Nach dem Ablauf der Erkrankung soll ausführlich über den Fall berichtet werden.

2) Herr May: Demonstration eines Stereoskopes mit einsetzbarem Brillengestell.

Vortr. demonstriert ein Stereoskop, vor dessen Prismen ein Probierbrillengestell mittels zweier Stifte fest vorgesetzt werden kann. Es ist hierdurch das Hemmnis beseitigt, das beim Aufsetzen der großen Probierbrillengestelle dem Patienten beim Stereoskopieren entsteht. Die Vorrichtung, die die Firma Dörffel u. Faerber herstellt, wird sich sowohl beim Prüfen des binokularen Sehaktes als beim Übungs-Stereoskopieren der Schielenden vorteilhaft erweisen.

3) Herr Crzellitzer: Sehschwäche durch Schwefelkohlenstoffvergiftung.

4) Herr J. Hirschberg: Über die älteste Abbildung der Star-Operation.

M. H. Der große Beifall, den Sie in der vorigen Sitzung dem Vortrag des Herrn Kollegen Greeff, mit Recht, gezollt haben, liefert, wenn es noch nötig wäre, einen neuen Beweis für die Tatsache, daß unser Fach ganz nahe der Kunst verwandt ist, und ermutigt mich, dem genannten Vortrag einige kurze Bemerkungen hinzuzufügen, um dem Gegenstand eine neue Seite abzugewinnen.

Herr Kollege Greeff hat uns zu zeigen unternommen, wie Rembrandt, der größte germanische Maler, gleich gründlich im Studium der Wirklichkeit wie getreu in ihrer Wiedergabe, den Star-Stich beobachtet, skizziert, ausgeführt und zur Darstellung der biblischen Tobias-Sage verwertet hat.

Die Beurteilung der technischen Einzelheiten ist selbst für die echten Skizzen und Bilder nicht ganz leicht: einmal, weil ja das Format des Auges darin sehr klein ausgefallen; und zweitens, weil man das ältere, damals geübte Verfahren genau kennen muß. Rembrandt's Schüler und Nachahmer haben sogar in einzelnen Darstellungen desselben Gegenstandes wesentliche Fehler bezüglich der Ausführung der Operationen begangen. Beiläufig möchte ich bemerken, daß mein Freund Prof. Giuseppe Albertotti, früher in Modena, jetzt in Padua, bereits im Jahre 1897 (Annali di ottalmologia, XXVI, S. 18) die gleiche Aufgabe behandelt; er hat ein in der Gallerie zu Modena befindliches Bild aus der Schule von Rembrandt, welcher die Heilung des Tobit von seiner Blindheit darstellt, genau untersucht und beschrieben und festgestellt, daß dieses Bild den Star-Stich, auf dem rechten Auge mit der gleichnamigen Hand ausgeführt, getreulich wiedergibt.

Da erhebt sich denn naturgemäß die Frage: Welches sind die ältesten Darstellungen des Star-Stichs in ärztlichen Werken?

Haben wir solche aus der Zeit von oder kurz vor Rembrandt die zur Erläuterung seines Kunstwerkes dienen können?

Um aber einen höheren Standpunkt zur Übersicht über das ganze Gebiet zu gewinnen, müssen wir zuerst die allgemeine Frage über die Abbildung in ärztlichen Schriften wenigstens streifen.[1] Hierüber herrschen bei Ärzten und sogar bei Geschichtschreibern unsres Faches ganz falsche Ansichten. Einige von den letzeren haben uns Erzeugnisse ihrer eignen Einbildungskraft als geschichtliche Überlieferungen vorgelegt.

Mit den alten Griechen müssen wir naturgemäß auch hier beginnen. Diese besaßen ärztliche und naturwissenschaftliche Bücher mit Abbildungen. Doch nur spärliche Reste davon haben sich bis auf unsre Tage hinübergerettet, einige Bilder von Einrenkungen,[2] von Arzneipflanzen, von der Gebär-Mutter, — nichts augenärztliches. Aber wir besitzen ja auch von ihrer ungeheuren Literatur so überaus wenig, wir haben kein griechisches Werk über Augenheilkunde, obwohl wir von fünfen den Titel kennen, die in den 800 Jahren von Herophilos bis auf Alexander aus Tralles geschaffen worden waren.

Anders steht es mit den Nachfolgern der Griechen in der ärztlichen Literatur, den Arabern. Von ihrer gleichfalls gewaltigen und systematischen Literatur besitzen wir weit mehr und verhältnismäßig ältere Handschriften, solche aus der Lebenszeit der Verfasser, ja Urschriften: beides findet in der Überlieferung der griechischen Literatur kein Seitenstück. Die Araber haben in den 500 Jahren von 870 bis 1370 u. Z. mindestens dreißig Lehrbücher der Augenheilkunde geschaffen, von denen 13 uns erhalten sind.

Wir können uns sofort zur ältesten illustrierten Augenheilkunde der Araber wenden. Nachricht haben wir davon in der arabischen Ärztegeschichte von Uṣaibiʿa aus Damaskus, der um 1269 gestorben ist. Derselbe hat mitgeteilt, daß Ḥunain, der von 808—873 u. Z. zu Bagdad gelebt und das erste wissenschaftliche Werk über Augenheilkunde in arabischer Sprache geschaffen, — es ist in zwei lateinischen Übersetzungen auf unsre Tage gekommen, — einen Neffen und Nachfolger Hubaiš besaß, der ein Werk „Bekanntmachung der Augenkrankheiten“ verfaßt und mit Abbildungen sowohl des Auges, als auch einiger Augenkrankheiten, wie des großen Flügelfells und des Hornhautfells, geschmückt hat. Dieses letztgenannte Werk ist uns nicht erhalten. Es ist durch die Werke der Spezial-Augenärzte verdrängt worden, die etwa 100 Jahre später verfaßt worden und die Oberhand gewonnen.

Die Abbildungen des Auges sind sehr bemerkenswert. Es sind die ältesten aus ärztlichen Schriften, von denen wir Kunde haben. Es ist also ein Irrtum von L. Leclerc, dem berühmten Verf. einer Geschichte der arabischen Heilkunde (aus dem Jahre 1876), daß Andalusien die Wiege der illustrierten Lehrbücher bei den Arabern gewesen.

Allerdings pflegten die in Andalus, d. h. in Spanien, lebenden Araber ihre ärztlichen Schriften zu illustrieren. Ich bin in der glücklichen Lage, Ihnen

[1] L. Choulant, Graphische Incunabeln für Naturgeschichte und Medizin, Leipzig, 1858, enthält in der Einleitung einige hierher gehörige Bemerkungen.

[2] Apollonius von Kitium. Illustr. Komment. zu der Hippokr.-Schrift von den Gelenken, herausgegeben von H. Schöne, Leipzig 1896.

die photographische Wiedergabe einer alten, in der Escorial-Bibliothek aufbewahrten Handschrift vorzulegen, welche die Augenheilkunde eines ungenannten Verf.'s enthält; und einem Arzt und Gelehrten (Abu Abd Allah) aus Guadalajara[1] in Kastilien, der bis 1070 u. Z. lebte, gewidmet ist. Sie enthält ziemlich rohe Zeichnungen von Star-Nadeln und andren Instrumenten. Bekannter sind die Abbildungen der augenärztlichen Instrumente in der Chirurgie des Abulqāsim, der etwa um 1013 u. Z. hochbetagt zu Cordoba gestorben ist: die Figuren der arabischen Handschriften sind ziemlich roh und nicht genau übereinstimmend in den verschiedenen Exemplaren; sie sind sowohl in die mittelalterlich-lateinische Übersetzung des Gerard von Cremona, die 1497 gedruckt worden, sowie in die arabische Ausgabe Channing's vom Jahre 1778 und in die französische Übersetzung von Leclerc aus dem Jahre 1861 übergegangen.

Salāḥ ad-dīn aus Hama in Syrien hat sein um 1296 u. Z. verfaßtes umfangreiches Handbuch der Augenheilkunde, das er als „Licht der Augen" bezeichnet, mit der Abbildung eines Kreuzschnitts[2] vom Augapfel, mit verschiedenen optischen Figuren und mit Darstellungen der Instrumente geschmückt, unter denen besonders die der Hohl-Nadel zum Aussaugen des weichen Stars unsre Aufmerksamkeit verdient. Um das Jahr 1256 u. Z. schrieb Halīfa aus Aleppo in Syrien sein ausgezeichnetes Werk „vom Genügenden in der Augenheilkunde". Dasselbe enthält eine große schematische Figur, welche den Durchschnitt des Gehirns, der Sehnerven-Kreuzung und der beiden Augäpfel darstellt; und eine zweite, welche nicht weniger als 36 Instrumente zur Augen-Operation umfaßt. Ich bin in der Lage, Ihnen diese Figuren in derjenigen Abschrift vorzulegen, welche S. M. der Sultan von der in Konstantinopel aufbewahrten Handschrift dieses Werk für mich hat anfertigen lassen.

Aber eine Darstellung des Star-Stichs am Lebenden haben die Araber begreiflicherweise uns nicht hinterlassen. Aus religiösen Grundsätzen scheuten sie die Abbildung lebender Wesen. Die schiitischen Perser waren frei von diesen Bedenken. Aber das einzige neupersische Werk über Augenheilkunde, von Zarrīn-dast, d. h. Goldhand, aus dem Jahre 1088 u. Z., enthält zwar ein besondres Buch über Augen-Chirurgie, jedoch keine Abbildungen. Auch der Christ Salomo aus Toledo (Alkoati, 1159,) überliefert uns in seinem ursprünglich in arabischer Sprache verfaßten Werke nicht die Abbildung des Star-Stichs, sondern nur die einer Star-Nadel, noch dazu einer unbrauchbaren.

Das christliche europäische Mittelalter ist fast ganz unfruchtbar auf dem Gebiet der Augenheilkunde, auch das 16. und 17. Jahrhundert noch recht dürftig; erst im Beginn des 18. Jahrhunderts bricht für uns die schöpferische Neuzeit an.

Der erste, welcher ein auf eigner Erfahrung beruhendes Hand- und Hilfs-Buch der Augenheilkunde geschaffen, war Georg Bartisch, Bürger, Okulist, Schnit- und Wundarzt in Dresden. Georg Bartisch war ein ungelehrter Wundarzt, der aber eine große Praxis sich erwarb und viele

[1] Die richtige Deutung dieses Namens verdanke ich Herrn Hartwig Derenbourg, Membre de l'Institut, zu Paris und bitte dieselbe der Anm. 2, S. 65, meiner Geschichte der Augenheilkunde bei den Arabern hinzuzufügen.

[2] Unser gelehrter Kollege Ed. Pergens hat in seiner umfangreichen Arbeit (Rech. sur l'acuité visuelle, Annal. d'ocul. Bd. 135, 1906) diese Figur nicht richtig aufgefaßt, da er nicht berücksichtigt, daß Salāḥ ad-dīn sie ausdrücklich als Kreuzschnitt des Auges bezeichnet.

Erfahrungen sammelte, auch eine nicht unbedeutende Begabung für das Zeichnen und Malen besaß, eine größere, als für die Beschreibung von Krankheiten und für die Schilderung von Operationen; und seinen 1583 gedruckten Augendienst mit zahlreichen, selbst gefertigten Abbildungen versehen hat. So sehen wir aus seiner Abbildung des Star-Stichs (S. 63), daß er den Einstich in die Lederhaut etwa 3 mm schläfenwärts vom Hornhautrand verrichtet. Übrigens enthält die Haupt-Figur (S. 62) einen merkwürdigen Fehler, da die 2. Hand des Operateurs nicht, wie es nach seiner eigenen Beschreibung sein sollte, das operierte Auge festhält, sondern oberhalb des andren Auges sich befindet.

Hundert Jahre später, nämlich 1686, ist eine Neu-Ausgabe des Werkes von Bartisch gedruckt worden. Wer von uns kann das von seinen Büchern erwarten? In dieser Neu-Ausgabe sind die Kupfer angeblich besser, aber ich finde nur die Trachten für die damalige Zeit modernisiert. Sonst ist alles ebenso. Auch dieser Fehler des Star-Stichs.

Immerhin kann diese Figur zur Beurteilung der Zeichnungen und Bilder von Rembrandt herangezogen werden, bei denen sich, wie ich glaube, der gleiche Fehler findet. Übrigens verwirft Bartisch die Star-Operation von hinterwärts, d. h. die des rechten Auges mittels der rechten Hand des Arztes, durchaus und mit den allerkräftigsten Worten. Über die zahlreichen andren Bilder Bartisch's will ich nicht ausführlich sprechen, um Ihre Geduld nicht zu erschöpfen.

Nur eines möchte ich noch erwähnen (S. 146), von der Einträuflung ins Auge, da Geheimrat Bode ja eine solche auf dem Bilde von Rembrandt angenommen.

Der erste, welcher in der Neuzeit ein systematisches Lehrbuch der Augenheilkunde verfaßt hat, allerdings hauptsächlich nach den Alten, aber doch in guter Ordnung und Ausführlichkeit, und mit Hinzufügung eigner Erfahrungen, war der gelehrte und tüchtige Chirurg Jacques Guillemeau zu Paris. Sein Werk über die 113 Augenkrankheiten erschien 1585 zu Paris. Es enthält auch einen Kupferstich über die Augenoperations-Instrumente; aber der Star-Stich ist darauf nicht abgebildet.

Eine richtige Darstellung des Star-Stichs finden wir in der Sonderschrift über Katarakt und Glaukoma unsres berühmten Landsmanns Lorenz Heister vom Jahre 1713. Er hat dieselbe auch in die zahlreichen Ausgaben seiner Chirurgie aufgenommen. Die genaueste Darstellung in der natürlichen Größe sehen wir in der berühmten, unter dem Präsidium von Jo. Godofr. Guntz, von J. Phil. Schnitzlein 1750 zu Leipzig verteidigten Dissertation über Natur und Heilung des Stares.

Zum Schluß zeige ich Ihnen einen Kupferstich, der uns die Heilung des alten Tobit vorführt und gewissermaßen ein Gegenstück zu dem Motiv von Rembrandt darstellt. Das Bild ist ein Gastgeschenk, das mir mein Freund Prof. Albertotti, als ich ihn 1902 in Modena besuchte, verehrt hat. Das Original stammt von Malatesta. Dieser ausgezeichnete Maler, welcher 1891, hochbetagt, gestorben ist, hat etwa 1886 meinem Freund erzählt, daß um 1840 der Herzog von Modena einen reisenden Star-Operateur kommen ließ, der dann in einer Art von Hospital operierte, wohin Malatesta sich begab, um Studien für sein Tobias-Bild zu machen. Malatesta hat gleichfalls, wie Prof. Albertotti an der schon erwähnten Stelle mitgeteilt, die Skizzen vielfach verändert; ursprünglich stützte die Gehilfin den Kopf des Kranken fester gegen ihre Brust; der Operateur hat die tadellose

Stellung eines vollkommenen und eleganten Augenarztes, der im Begriff steht, eine Operation, es kann die Star-Operation sein, stehend mit der rechten Hand am linken Auge des sitzenden Kranken auszuführen; oder vielmehr hat er sie, nach meiner Ansicht, schon vollendet und reinigt mit einem Bäuschchen das bereits sehende Auge des in freudiges Staunen versetzten Kranken.

Der Operateur dürfte nach einem Briefe von Prof. Albertotti, für den ich ihm zu großem Danke verpflichtet bin, Jean Christiaen aus Rotterdam gewesen sein, einer der letzten jener irrenden Ritter der Star-Operation, der auch nach Modena gekommen ist und 1845 (Annal. d'Ocul. XIII, S. 181) seine Ausziehung des Stars in der Kapsel[1] beschrieben hat, nebst der Stellung des Wundarztes, die auf dem Bild dargestellt wird.

5) Herr Abelsdorff und Herr Wessely: Zur vergleichenden Physiologie des intraokularen Flüssigkeitswechsels mit Demonstrationen.

Die Versuche beschäftigen sich mit dem Auge der Vögel und Fische und stellen den ersten Teil von Untersuchungen dar, welche bezwecken, die bisher auf das Säugetier-Auge beschränkte experimentelle Erforschung des intraokularen Flüssigkeitswechsels auch auf die andren Klassen des Tierreiches auszudehnen, um dadurch einen größeren Überblick über die Ernährungs-Verhältnisse des Auges im allgemeinen und ein vergleichend-kritisches Material zur Beurteilung der auf dem Gebiete bisher üblichen Methodik zu gewinnen.

Die wesentlichsten der erhaltenen Resultate sind folgende:

a) Der Neuersatz des Kammerwassers ist bei den Vögeln ein viel schnellerer, als bei den Säugetieren, was darin begründet ist, daß sich der Glaskörper daran in ganz andrem Maße beteiligt. Dies kann nach mehrfachen Entleerungen der Vorderkammer so weit gehen, daß der Glaskörper dadurch zu seinem größten Teil aufgezehrt wird. Damit steht in Einklang, daß der Glaskörper bei Vögeln zum Teil aus viel flüssigerer Masse besteht, als bei den Säugetieren, so daß durch Aspiration ein großer Teil von ihm entleert werden kann (besonders gut ausführbar an der Eule), wobei schließlich auch die Vorderkammer vom Glaskörper aus ausgesogen werden kann. Der Eiweißgehalt des Kammerwassers nimmt bei Vögeln mit nicht zu großer Vorderkammer stufenweise von der ersten bis zur sechsten Punktion zu.

b) Die anatomische Untersuchung punktierter Augen ergibt nicht, wie beim Kaninchen-Auge, blasige Abhebungen des Ciliarepithels, (solche wurden übrigens auch beim Katzen- und Affen-Auge gefunden,) sondern eine geradezu überraschende Hyperämie der Aderhaut, welche zu ganz enormen Blut-Ansammlungen innerhalb derselben führen kann.

c) Obwohl die Regenbogenhaut besonders bei den Tauben ihrem anatomischen Bau nach — sie zeichnet sich durch einen großen Reichtum an knospenartig in die Kammer hineinragenden Gefäßen aus, — am meisten dazu geeignet erscheinen müßte, als Hauptquelle des Kammerwassers angesehen zu werden, ist sie dies augenscheinlich nicht; denn es gelang, sie aus den Augen zu entfernen, ohne daß diese dadurch irgend eine Abweichung von der Norm erlitt, auch nicht hinsichtlich des Wiederersatzes von Kammerwasser. Ebenso wenig hat sich für den Pecten des Vogelauges, der bisher

[1] Neuerdings wird sie von Amerikanern als indisches Verfahren bezeichnet, da Engländer sie in Ostindien üben.

# Journal-Uebersicht.

## I. A. v. Graefe's Archiv für Ophthalmologie. LXIV. 1.

1) **Neue Untersuchungen über den Flüssigkeitswechsel des Auges,** von Prof. Th. Leber in Heidelberg und Dr. A. Pilzecker in Freiburg i. B.

Neue, mit Hilfe des Filtrationsmanometers angestellte Versuche, deren Technik zunächst eingehend beschrieben wird.

Wird in die vordere Kammer oder in den Glaskörper injiziert, so ist der Druck in den betreffenden Räumen von dem im Filtrationsmanometer herrschenden so wenig verschieden, daß der Unterschied bei Verwendung frischer Augen kaum, jedenfalls nicht genau gemessen werden kann. Diese annähernde Gleichheit des Druckes besteht während der ganzen Dauer des Versuches fort.

Wird in die vordere Kammer injiziert und der im Glaskörper herrschende Druck gemessen, so zeigt sich, daß in frischen Augen der Druck in beiden Räumen rasch gleich ist oder höchstens Unterschiede von $^1/_4$ bis $^1/_2$ mm Hg aufweist.

Bei kurzer Versuchsdauer ist der Einlauf bei Injektionen in den Glaskörper nicht geringer als bei Injektionen in die vordere Kammer. Bei längeren — bis 100 Minuten — dauernden Versuchen nimmt der Einlauf sehr viel mehr ab, wenn in den Glaskörper, als wenn in die vordere Kammer injiziert wird. Vermutlich liegt die Ursache in einer allmählich eintretenden Verengerung des Kammerwinkels, durch den der Abfluß stattfinden muß. Im übrigen verhält sich das Auge wie ein einziger Hohlraum. Das Diaphragma zwischen Glaskörper und vorderer Kammer ist leicht beweglich und für Flüssigkeiten durchgängig.

Bei Benutzung einer 1 $^0/_0$ Na.Cl-Lösung waren die Resultate nicht anders, als bei Injektion von Humor aqueus. Hat die Flüssigkeit Körpertemperatur, so ist der Einlauf 3—4 mal größer, als wenn die Temperatur auf annähernd Null herabgesetzt wurde.

Nach kurzer Unterbrechung des Zuflusses wächst die eintretende Flüssigkeitsmenge, hält sich eine Zeit lang auf der Höhe und sinkt dann auf den früheren Wert zurück.

Bei Erhöhung des Augendrucks findet eine Dehnung, und bei Herabsetzung eine Zusammenziehung der Bulbuskapsel statt. Die Veränderungen wirken längere Zeit nach und üben ihren Einfluß auf den Inhalt der Bulbuskapsel.

Der Einlauf setzt sich zusammen aus dem Verluste durch Filtration und aus der Volumszunahme durch Dehnung der Bulbuskapsel. Die Dehnung der Kapsel nimmt im Verlaufe der Versuche ab und wird schließlich Null, dem entsprechend ist die Menge der im Auge zurückbleibenden Flüssigkeit anfangs am größten und vermindert sich mehr und mehr, während die Menge des Filtrats anfangs geringer ist und später zunimmt.

Nach dem Tode und nach der Enukleation erfolgt durch Flüssigkeitsabgabe eine Entspannung des Bulbus, die beim Einlauf zunächst ausgeglichen werden muß. Daher stammen die hohen Anfangswerte. Läßt man im Augenblick des Todes soviel Flüssigkeit eintreten, daß der Augendruck nicht sinkt, so erhält der Einlauf nach wenigen Minuten einen Wert, welcher bis zum Ende des Versuchs konstant bleibt. So würde es auch am lebenden Auge sein.

Die Filtration und somit auch die Kammerwasser-Absonderung beträgt etwa 5 cmm in der Minute.

Hervorgehoben zu werden verdient, daß, wie die Untersuchungen ergaben, das Auge sich — wenn auch geringen — Volumsänderungen ohne Änderung des Augendrucks anzupassen vermag. Dadurch wird Druckschwankungen entgegengewirkt. Bisher hat man die Dehnbarkeit der normalen Augenwandung zu gering angeschlagen und die relativ beträchtliche elastische Nachwirkung nicht genügend beachtet.

---

2) **Über die Bestimmung der Sehschärfe nach den Methoden von Landolt und v. Guillery.** von Prof. W. Koster Gzn. in Leiden.

Der gegen die v. Guillery'sche Methode erhobene Einwand, daß bei Anwendung eines Punktes das Minimum separabile nicht festgestellt werden könne, ist nicht stichhaltig. Zwei gegenüberliegende Seiten des schwarzen Punktes stellen zwei leuchtende Objekte dar.

Benutzen wir Buchstaben, so sieht der Untersuchte auch dann, wenn er den Buchstaben noch nicht erkennt, ein verschwommenes Objekt, welches die Fixation erleichtert. Dagegen erfordert es große Aufmerksamkeit, anzugeben, wenn der Punkt wirklich verschwunden ist, und vielleicht noch größere Anstrengung, in einem folgenden Viereck den Punkt zu suchen. Ermüdete Patienten versagen bei dem an sich zeitraubenden Verfahren. Ferner ist zu beachten, daß die Punkte um so kleiner sein können, je schwärzer sie sind und je weniger Licht sie reflektieren. Sind sie tief schwarz, ohne Reflexe, so werden sie schon erkannt, wenn ihr Durchmesser kleiner ist, als 0,8′ entspricht.

Die Landolt'schen unterbrochenen Ringe messen tatsächlich nicht das nimum separabile, sondern bieten nur einen leuchtenden Punkt auf dunklem Grunde. Günstiger liegen die Verhältnisse, wenn, wie Verf. vorschlägt, weiße unterbrochene Ringe auf schwarzem Grunde benutzt werden mit einem Unterbrechungswinkel von $^1/_2{}'$ und einer Höhe, welche die achtfache Breite des Ausschnitts beträgt. Die Enden der Linien, welche den Ausschnitt begrenzen, werden verbreitert, so daß der Ausschnitt unter einem Winkel von 1′ gesehen wird.

---

3) **Über die hinteren Grenzschichten der Iris,** von Dr. Aurel v. Szily. (Aus der Univ.-Augenklinik in Freiburg i. Br.)

Wendet sich besonders gegen Levinson. (v. Graefe's Archiv, LXII, 3.)

Beim menschlichen Embryo differenzieren sich die Fibrillen des Dilatator pupillae in den basalen Zellteilen des vorderen Epithelblattes. In der ausgebildeten Iris folgt der inneren Epithellage eine Reihe längsovaler Kerne, welche von wechselnden Protoplasmamengen umgeben sind, und daran reiht sich eine fibrilläre Schicht. Nach der Entwicklungsgeschichte gehören vordere Kernreihe und fibrilläre Schicht zusammen. Sie bilden vereint den Dilatator pupillae.

---

4) **Pathologisch-anatomische Befunde bei seltenen Netzhaut-Erkrankungen,** von Prof. Eugen v. Hippel. (Aus der Univ.-Augenklinik zu Heidelberg.)

I. 29jährige Frau. Das seit der Jugend schwachsichtige linke Auge wurde von einer schmerzhaften Entzündung befallen und bot 8 Tage später

das Bild des Glaucoma absolutum. Heller Reflex aus der Tiefe, in der abgelösten Netzhaut weiße Partien, Blutungen, obliterierte Gefäße. Enukleation.

Bei der anatomischen Untersuchung fand sich eine fast vollständige Netzhaut-Ablösung. Alle Gefäße der Netzhaut bis zu den kleinsten waren hochgradig erkrankt: Endarteriitis, Endophlebitis, hyaline Entartung der stark verdickten Wandung, dabei Neubildung von Gefäßen. Wucherung des Stützgewebes hatte zum Schwund der nervösen Elemente geführt. Umschriebene Herde fibrinös-eitriger Entzündung zeigten einzeln eine so reichliche Fibrinausscheidung, daß sich mit Fibrin ausgefüllte cystische Räume in der Retina fanden. Infolge der gewucherten Stützsubstanz, der Neubildung und Verdickung der Gefäße und der pathologischen Einlagerungen war die Retina verdickt, und die Verdickung wurde durch eine Zusammenziehung der ganzen Membran verstärkt. Da die Chorioidea kaum verändert war und Glaskörperstränge fehlten, so ist die Ablösung der Netzhaut wahrscheinlich Folge ihrer Schrumpfung. Die Gefäß-Erkrankung dürfte den krankhaften Prozeß eingeleitet haben.

II. 13jähriger Knabe. Anamnese fehlt. Der erblindete rechte Bulbus wurde wegen entzündlichen Glaukoms enukleïrt. Das Augenspiegelbild war dem der Chorioiditis exsudativa (Schieck) ähnlich.

Die Untersuchung ergab: In der Retina waren die nervösen Elemente fast ganz geschwunden, die Stützsubstanz gewuchert. Gefäße spärlich, zum Teil obliteriert, vielfach ausgesprochene Endarteriitis. In der Nähe der Papille lagen cystische, mit Fibrin und feinkörnigen Massen angefüllte Hohlräume in der Retina, weiter nach vorn kolloidartige Massen mehr diffus im Gewebe. Von der Papille aus zogen längere, aus stark vaskularisiertem Bindegewebe bestehende Stränge in den Glaskörper und durch den Glaskörper zur Innenfläche der Retina, mit der sie fest verwachsen waren. Zahlreiche präretinale Blutungen, unten starke herdförmige Infiltration der Chorioidea mit Lymphocyten, besonders temporal-unten zwischen Chorioidea und Retina eine schalenförmige Gewebsneubildung, welche aus kernarmem Bindegewebe bestand, in dem feinkernige Massen, pigmentierte Zellen, Cholestearin-Kristalle mit angelagerten Riesenzellen lagen.

Man darf annehmen, daß zunächst die Netzhautgefäße erkrankten. Die dadurch bedingten Blutungen führten zu Bindegewebs-Neubildung hinter und in der Netzhaut. Möglicherweise bewirkten die Umwandlungsprodukte der im subretinalen Raume vorhandenen roten Blutkörperchen einen Reiz, welcher die Infiltration der Chorioidea verursachte.

---

5) **Notiz über spontane Lochbildung in der Fovea centralis**, von Prof. v. Hippel. (Aus der Univ.-Augenklinik zu Heidelberg.)

59jährige Patientin. Trauma fehlt.

In der Gegend der Fovea befand sich in der hochgradig ödematösen Netzhaut eine große mit Flüssigkeit gefüllte Höhle, die nach dem Glaskörper hin nur von der Limitans interna, nach außen von einer dünnen Lage neugebildeten Gliagewebes begrenzt war.

Der Befund gleicht dem Fuchs'schen, nur war das primäre Netzhautödem nicht durch ein Trauma, sondern wahrscheinlich durch Gefäß-Erkrankung bedingt.

6) **Zur pathologischen Anatomie der Augen-Veränderungen bei Morbus maculosus Werlhofii**, von Dr. Hermann Marx, Assistenzarzt der Univ.-Augenklinik zu Heidelberg. (Aus der genannten Klinik.)

Bei einem 32jährigen Manne stellten sich Blutungen in verschiedenen Hautgebieten, später auch im Zahnfleisch und in der Zunge ein. Große Mattigkeit, Frösteln, erhöhte Temperatur, Vergrößerung der Milz. Kurz vor dem Tode konnten in beiden Netzhäuten ausgedehnte Blutungen und helle Herde beobachtet werden. Funktionsprüfung nicht ausführbar. Tod 3 Wochen nach Beginn der Erkrankung. Die Obduktion ergab außer den genannten punktförmige und größere Blutungen im Gehirn, im Kleinhirn, Magen, Lungen, Perikard usw.

Die Netzhaut-Blutungen lagen in der Nervenfaserschicht, der Zwischenkörnerschicht und der inneren, weniger in der äußeren Körnerschicht. Eine größere dünne Blutlage breitete sich zwischen Retina und Membr. hyaloid. corp. vitr. aus, und geringe Mengen lagen zwischen Neuro-Epithel und Pigmentepithel. Keine nennenswerte Erkrankung der Gefäßwände. Auffallend waren zahlreiche, teils diffuse, teils herdförmige Rundzellen-Ansammlungen in der Retina. Die Zellen besaßen meistens einen großen Kern und wenig Protoplasma, nur vereinzelt fanden sich kleine polynukleäre Elemente.

Auch die Nerven und Muskeln enthielten Blutungen und Rundzellenherde.

In der Nervenfaserschicht bestanden Veränderungen, welche, wenn auch ihr Vorkommen neuerdings geleugnet worden ist, nur als sog. variköse Nervenfasern angesprochen werden können. Fettkörnchen fehlten.

Die varikösen Nervenfasern werden ebenso wie die dichteren Rundzelleninfiltrate ophthalmoskopisch als weiße Herde erscheinen.

Durch die Rundzellen-Infiltration unterscheidet sich der Befund von dem der Retinitis septica, bei der die Infiltration nicht beobachtet wird.

---

7) **Über die angeborenen geschwulstähnlichen, drüsigen Mißbildungen des vorderen Bulbusabschnittes**, von Elia Baquis, Privat-Dozent an der Universitäts-Augenklinik zu Florenz, Primär-Augenarzt an dem königl. Spital zu Livorno.

Bei einem Neugeborenen fand sich eine rosa-gelbliche Anschwellung, welche den ganzen äußeren Abschnitt der Conjunctiva bulbi bis zum Canth. ext. einnahm, sich oben und unten bis zu den Übergangsfalten erstreckte und in eine weiße Membran überging, welche das äußere Drittel der Hornhaut bedeckte. 7 Monate später Ausrottung der inzwischen anscheinend etwas vergrößerten Geschwulst. Sie bestand aus einem mit Epithel überzogenen bindegewebigen Stroma, in welchem zahlreiche den Krause'schen ähnliche acino-tubulöse Drüsen mit vielen Ausführungsgängen lagen. Unterhalb der subepithelialen Schicht befand sich Knorpelgewebe, welches, wie die plastische Rekonstruktion aus den Serienschnitten ergab, zwei getrennten Knorpelstückchen verschiedener Größe und Form angehörte.

Gegen die Annahme, daß die Drüsen des Gebildes aus den Krause'schen Drüsen oder aus der Tränendrüse selbst ihren Ursprung nehmen, spricht der Umstand, daß eine ähnliche Geschwulst beobachtet wurde, welche von der Karunkel ausging und die mediale Hälfte der Bulbusoberfläche einnahm. Handelte es sich um eine dislozierte Tränendrüse, so könnten nur 5 bis 8 gedehnte und der oberen Übergangsfalte zustrebende, aber nicht zahlreiche zerstreute Ausführungsgänge vorhanden sein. Zudem würde die

durch die Dislokation in ihrer Funktion gestörte Drüse der fettigen und fibrösen Entartung anheimfallen.

Verf. rechnet mit der Möglichkeit, daß infolge eines entzündlichen Prozesses in der Conjunctiva bulbi acino-tubulöse Drüsen entstehen, wie sie sonst nur in der Übergangsfalte vorkommen. Jedenfalls sind in der Geschwulst Anzeichen abgelaufener und florider Entzündung unverkennbar. Die Knorpelbildung könnte die Bedeutung haben, daß das Mesoderm sich durch eine besonders resistente Gewebsart gegen das Eindringen des Ektoderms zu schützen suchte.

8) **Beiträge zur Lehre von den fötalen Augen-Entzündungen.** (Anatomische Untersuchung eines Falles von frischer Kerato-Iritis bei einem 8monatlichen Fötus und eines Falles von frischer Keratitis bei einem 7monatlichen Fötus), von Dr. Seefelder, Königl. Sächs. Stabsarzt. (Aus dem histolog. Laboratorium der Univ.-Augenklinik in Leipzig.)

Verf. beobachtete bei 2 unreifen Neugeborenen krankhafte Veränderungen des vorderen Bulbus-Abschnitts und konnte in beiden Fällen die anatomische Untersuchung ausführen.

Im ersten Falle handelte es sich rechts um Keratitis interstitialis. In der Cornea war das Epithel stellenweise defekt und mit Lücken durchsetzt, das Stroma mit polynukleären Leukocyten infiltriert. Die Hornhautkörperchen zeigten Proliferationsvorgänge, dem kaum veränderten Endothel des M. Descemeti lagen Präcipitate an, und aus den Gefäßen der Iris und Pupillarmembran hatte eine starke Auswanderung von Leukocyten stattgefunden.

Links war die Hornhaut nicht wesentlich verändert, dagegen zeigten Iris und Pupillarmembran die Erscheinungen, wie rechts.

Im zweiten Falle waren Iris und Pupillarmembran kaum beteiligt, doch war Infiltration der Hornhaut vorhanden und zwar rechts dichter und ausgebreiteter, als links. Außerdem fand sich rechts unten, links nasal eine starke Infiltration der Conjunctiva und perivaskuläre Infiltration der Gefäße des Randschlingennetzes.

Im ersten Falle könnte nach der Anamnese Tuberkulose der Mutter vorliegen, doch ist die Annahme nicht gesichert.

Der bestimmte Nachweis, daß eine als interstitielle Keratitis zu bezeichnende Krankheit im Fötalleben entstehen kann, gestattet den Schluß, daß es auch angeborene, auf entzündlicher Basis beruhende Hornhauttrübungen geben muß, ohne daß es zu eitriger Einschmelzung der Hornhaut kommt.

Möglicherweise sind manche als Membrana pupillaris perseverans bezeichnete Stränge entzündlichen Ursprungs, besonders solche, welche an einer kapselstar-ähnlichen Ansatzstelle fest mit der Linsenkapsel verwachsen sind.

Auch für die Pathogenese des Hydrophthalmus congenitus ist der Nachweis fötaler Entzündungen von Bedeutung. Scheer.

---

II. Die ophthalmologische Klinik. 1906. Nr. 9 und 10.

**Wie wird gegenwärtig die Star-Operation ausgeführt?** Rundfrage der Clinique ophtalmologique.

Aus dem Gemeinsamen der Methoden zur Verbesserung der Star-Operationen ergeben sich 2 Gesichtspunkte: Auf der einen Seite das Bestreben, den Irisvorfall mit seinen mannigfaltigen ungünstigen Folgen nach Möglich-

keit zu verhüten, auf der andren Seite die Sorge für eine möglichst vollkommene und den besonderen Verhältnissen unsres Operationsgebietes möglichst genau angepaßte Aseptik.

Nr. 11.

**Über Unfall-Verletzungen, insbesondere Augen-Erkrankungen durch elektrische Starkströme,** von Dr. Junius.

Es ist sicher, daß im Anschluß an elektrische Traumen Blutungen in Netzhaut, Aderhaut und Sehnerv vorkommen und zu schweren Veränderungen führen können, und der bei der ersten ärztlichen Behandlung nach dem Unfall festgestellte Befund an den Augen kann von größter Wichtigkeit sein für die Begutachtung eines später in die Erscheinung tretenden Augenleidens.

Nr. 12.

1) **Begriff und Lokalisation der reflektorischen Pupillenstarre,** von L. Bach in Marburg.

Die Störung, welche zur reflektorischen Starre einerseits, zur Miosis andrerseits führt, ist in der Regel nicht an dieselbe Stelle zu lokalisieren. In den Fällen von reflektorischer Starre mit ausgesprochener Miosis sind wohl meist Halsmarkhinterstrang-Veränderungen vorhanden, hingegen ist die reflektorische Starre bei der Tabes nicht direkt von der Halsmark-Erkrankung abhängig.

2) **Über Exkreszenzen der Ora serrata,** ron Dr. A. Trantas.

Man findet diesen Befund zu einem großen Teil bei Individuen mit hereditärer oder akquirierter Syphilis, es kommen aber auch konstitutionelle Erkrankungen, vorgerücktes Alter und Überanstrengung des Ciliarmuskels infolge von Refraktions-Anomalien in Frage.

Nr. 13.

**Über die Ätiologie der chronischen Iridochorioiditis der Erwachsenen,** von Hofrat Dr. Distler in Stuttgart.

Nach der Ansicht des Verf.'s kommen sämtliche Ursachen, die eine akute Iritis, Iridocyclitis und Iridochorioditis hervorrufen, auch für die chronische Uveïtis in Betracht. In der Ätiologie der chronischen Uveïtis der Erwachsenen spielt bei der Fällen, wo die Untersuchung keine der bekannten Ursachen nachzuweisen vermag, die Lues wohl kaum die ausschlaggebende Rolle. Die Tuberkulose scheint eine hervorragende Rolle zu spielen, auch die Frage der Auto-Intoxikation, der Gicht und verwandter Stoffwechsel-Anomalien bedarf weiterer Aufklärung.

Nr. 14.

**Über Sekundärglaukom und traumatische Katarakt,** von E. Raehlmann.

Die Drucksteigerung, ein Folgezustand der Linsenquellung nach einer Diszission der vorderen Kapsel, ist zurückzuführen auf die Verlegung der Abflußwege durch Eiweißmassen, die aus der Linse stammen.

Nr. 15.

**Neue Mitteilung über die Photographie des direkten umgekehrten Augengrundbildes,** von Dr. Hugo Wolff in Berlin.

Nr. 16.

**Über Tuberkulose der Aderhaut,** von G. Carpenter und S. Stephenson in London. Mit 18 Abbildungen.

80 Fälle von Aderhaut-Tuberkulose, darunter 49 mit akuter Erkrankung, 11 chronischer Art und 20 mit ausschließlich narbigen Veränderungen wurden untersucht.

---

Nr. 17.

**Sitzungsberichte wissenschaftlicher Gesellschaften.** Fritz Mendel.

---

III. La clinique ophtalmologique. 1906. Nr. 11.

1) **Über die Behandlung der Iritis rheumatica durch intravenöse Injektionen,** von Henry Sauton.

In allen Fällen, in denen man mit der lokalen Behandlung nicht auskommt, rät Verf. die intravenösen Injektionen vorzunehmen, die nur bei Nierenkranken und Schwangeren kontraindiziert sind.

---

2) **Impfinfektion der Bindehaut,** von Dr. Jaqueau.

---

Nr. 12.

**Die intrauterine Ophthalmie,** von Sydney Stephenson und Rosa Ford.

1) Die intrauterine Ophthalmie ist häufiger als man bisher geglaubt hat.

2) In der einen Hälfte der Fälle erklärt sie sich durch das vorzeitige Reißen der Häute, wodurch den Mikroorganismen Eintritt verschafft wird.

3) In der andren Hälfte hat eine Wunde der Häute die Infektion herbeiführen müssen.

4) Viele sogenannte angeborene Anomalien der Augen, wie Staphylome, Hornhauttrübungen, Mikrophthalmos, Kryptophthalmus und Tränendrüsenabszesse können durch die Theorie der intrauterinen Infektion erklärt werden.

---

Nr. 13.

1) **Tuberkulose der Chorioidea,** von Georges Carpentier und Sydney Stephenson.

---

2) **Pathogenese und Behandlung der Basedow'schen Krankheit,** von Dr. de Mets.

Verf. hat durch den lang anhaltenden Gebrauch von salicylsaurem Natron zu 3 g gute Erfolge erzielt. Die Tachycardie schwindet und der Exophthalmus verkleinert sich.

---

Nr. 14.

1) **Spontane Ruptur der Hornhaut,** von Dr. Houdard.

Patient ist 72 Jahre alt, das Auge, das während angestrengter körperlicher Arbeit von dem Riß betroffen wird, zeigt vorher Katarakt und Drucksteigerung.

---

2) **Doppelseitige blenorrhagische Iritis. Gonorrhoische Polyarthritis. Reichlicher Ausfluß aus der Urethra,** von Dr. A. Darier.

Heilung durch Collargol in Form von intravenösen und von Argyrol in uretralen Injektionen.

Nr. 15.

1) **Gasförmige Panophthalmie und Bacillus perfringens**, von Dr. Darier.

Verletzung des Auges durch einen Eisensplitter, mit dem Luft in das Auge eingedrungen ist. Die Sektion des enukleïrten Auges zeigt in mikroskopischen Präparaten den Bacillus perfringens.

2) **Naevus pigmentosus der Chorioidea bei einem 11jähr. Mädchen**, von Dr. Iggalowitz.

3) **Anatomische und physikalische Theorie der Farbenempfindung**, von Dr. Raehlmann.

Nr. 16 u. 17.

1) **Die subconjunctivalen Injektionen von sterilisierter Luft bei der tuberkulösen sklerosierenden Keratitis und bei den infizierten marginalen Hornhautgeschwüren**, von Dr. Terson.

Verf. hat gute Erfolge davon gesehen.

2) **Hämorrhagisches Glaukom bei einem jugendlichen Individuum**, von Dr. Dujardin.

3) **Zwei Fälle von Augen-Erkrankungen nach Sumpffieber**, von Dr. Maurice Bargy.

Im ersten Falle handelt es sich um Netzhaut und Glaskörper-Blutungen, im zweiten um Hornhaut-Entzündungen.

4) **Seröse Cyste in der Vorderkammer beweglich**, von M. Roy.

Die Cyste wird bei der 21jährigen Patientin seit 8 Jahren in der Vorderkammer beobachtet.

Fritz Mendel.

IV. Transactions of the American Ophthalmological society. 1905. X. 3.

1) **Zwei Fälle von Melanosarkom der Aderhaut**, von Kipp in Newark.

Im ersten Falle handelte es sich um ein diffuses Melanosarkom der Aderhaut, das der Hauptsache nach aus polygonalen pigmentierten Zellen und unpigmentierten Spindelzellen bestand, alle Schichten der Chorioidea durchsetzt und die Sklera perforiert hatte. Klinisch war das wiederholt anfallsweise Auftreten umschriebener chemotischer Schwellungen der Conjunctiva bemerkenswert. Im zweiten Falle handelte es sich um ein kleines umschriebenes Melanosarkom der Aderhaut mit frühzeitiger Invasion der Sklera.

2) **Über Melanome der Aderhaut mit dem Bericht über einen Fall dieser Art und eines pigmentierten Sarkoms der Aderhaut in seiner frühesten Entwicklung**, von de Schweinitz und Shumway in Philadelphia.

In einem Bulbus, der einer wegen Tumor cerebri operierten Patientin entstammte, wurde als zufälliger Befund in der Nähe dee Papille eine kleine verdickte Stelle in der Aderhaut gefunden, die sich bei der mikroskopischen

Untersuchung als ein Melanom erwies. Bei einem zweiten gleichfalls nach einer Gehirnoperation zugrunde gegangenen Patienten wurde ein 0,9 mm dickes und 4,4 mm breites Knötchen gefunden, dessen mikroskopische Untersuchung ergab, daß hier das früheste Stadium eines Aderhautsarkoms vorlag.

---

3) **Metastatisches Karcinom des Ciliar-Körpers,** von Cutler in New York.
Nach Mammakarcinom entstanden.

---

4) **Die Sachs'sche Lampe zur Transillumination des Auges,** von Thomson in New York.
Abbildung ähnlich der von Leber angegebenen.

---

5) **Verbesserung der chirurgischen Methoden zur erfolgreichen Anwendung des Elektro-Magneten,** von Sattler in Cincinnati.
Verf. empfiehlt angelegentlichst eine sorgfältige Lokalisation des Fremdkörpers mittels der Radiographie und zu diesem Zwecke den Apparat von Sweet.

---

6) **Über die verschiedenen Methoden zur Lokalisation von Fremdkörpern im Auge mittels Röntgen-Strahlen,** von Weeks in New York.
Genaue Vorschriften über die Art der Aufnahmen und die Deutung der erhaltenen Skiagramme. Zahlreiche Abbildungen und Berechnungen.

---

7) **Welches sind die sogen. Reflexe, die speziell auf Augen-Überanstrengung (eye-strain) bezogen werden können?** von Howe in Buffalo.
Bereits an andrer Stelle referiert.

---

8) **Residivierende Iritis, 9 Fälle,** von Woods in Baltimore.
Die Arbeit enthält die ausführlichen Krankengeschichten von 9 Fällen, aber nichts Neues.

---

9) **Juveniles Glaukom,** von Sattler in Cincinnati.
Kurze Mitteilung zweier Fälle.

---

10) **Ein Fall von erworbener Cyste der Conjunctiva, ein Gebilde von embryonaler zahnähnlicher Struktur enthaltend,** von Edward Stieren in Pittsburg.
Bei einem 16jährigen Mädchen war im 10. Lebensjahre oben-außen in der Conjunctiva bulbi ein stecknadelkopfgroßes Knötchen entstanden, das jetzt etwa bohnengroß geworden war und deshalb exzidiert wurde. Die entfernte Geschwulst war von cystischem Charakter, entleerte eine kleine Menge strohgelber Flüssigkeit und war nahezu vollkommen ausgefüllt von einem anscheinend gut entwickelten Schneidezahn.

---

11) **Ein Fall von cystischem Sarkom der Orbita. Exstirpation, Tod.** Von Hansell in Philadelphia.

---

12) **Einige angeborene Augenaffektionen nach starken Eindrücken bei der Mutter während der Schwangerschaft,** von Derby in Boston.
Verf. berichtet über 6 Beobachtungen, wo die angeborenen Augen-

veränderungen (Ptosis, Katarakt, Hornhauttrübungen) möglicherweise auf ein „Sich-Versehen“ der Mütter hätten zurückgeführt werden können.

---

13) **Aderhaut-Erkrankung infolge einer Ptomaïn-Vergiftung bei intestinaler Entzündung**, von Stedman Bull in New York.

Im ersten Falle handelte es sich um eine ausgebreitete Chorioiditis disseminata; daneben bestand Akkommodations-Lähmung. Ausgang in Heilung mit vollkommener Wiederherstellung der Sehkraft, die anfangs auf $^{15}/_{50}$ herabgesetzt war, und ohne Gesichtsfelddefekt.

Im zweiten Falle war im Anschluß an eine schwere Magendarm-Affektion unter Ausbruch eines weit verbreiteten Pemphigus gleichfalls eine Akkommodations-Lähmung und Chorioiditis mit erheblicher Beeinträchtigung der Sehkraft aufgetreten. Auch hier vollständige Heilung.

---

14) **Über die Behandlung inoperabler Fälle von malignen Orbital-Erkrankungen mittelst der Röntgen-Strahlen**, von Stedman Bull in New York.

Bericht über 10 eigene Fälle, die im Anschluß an den operativen Eingriff mit X-Strahlen behandelt wurden.

Zwei davon, ein Epitheliom und ein Carcinom, wurden wesentlich gebessert, nahezu geheilt. In den übrigen 8 Fällen, alle Sarkome, konnte ein wesentlicher Einfluß der X-Strahlen-Therapie nicht festgestellt werden.

---

15) **Frühjahrskatarrh bei den Negern**, von Roy in Atlanta.

Verf. hat 10 Fälle von circumcornealer Hypertrophie bei Negern beobachtet bei im übrigen durchaus normalem Verhalten der Lidbindehaut. Entgegen der Ansicht, daß Frühjahrskatarrh bei Negern nicht vorkomme, glaubt Verf. diese Fälle nicht anders deuten zu können. Die die Cornea umgebenden ringförmigen Wucherungen reichten in die klare Hornhaut hinein, gelegentlich bis zu 4 mm, so daß nur ein kleiner Bezirk durchsichtiger Hornhaut übrig blieb.

---

16) **Über den Wert der sogenannten hochgespannten Ströme bei gewissen Augenkrankheiten.** Vorläufiger Bericht von Lester in Brooklyn.

Kurzer Bericht über 3 Fälle. Verf. hält es für wahrscheinlich, daß die Wechselströme eine günstige Einwirkung auf Glaskörpertrübungen und Augenmuskellähmungen haben.

---

17) **Bericht über 2 Fälle von Tumoren der Conjunctiva und Cornea**, von Ray in Louisville.

Im ersten Falle handelte es sich um ein papilläres, von einer Hornhautnarbe ausgehendes Epitheliom; im zweiten um ein in die vordere Kammer durchgebrochenes bösartiges Epidermoid-Carcinom der Cornea und Sklera.

---

18) **Über einen Fall von linksseitiger Tetartanopsia inferior nach einer toxischen Dosis von Natr. salicyl.**, von Claiborne in New York.

Nach innen und unten vom Fixierpunkt fand sich in jedem Auge ein absolutes Skotom von dreieckiger Form in einer Ausdehnung von 30—35°, während für rot und grün der Defekt den ganzen inneren unteren Quadranten und auch die Peripherie der übrigen betraf.

---

19) **Epitheliale Hornhaut-Cyste,** von Claiborne in New York.

Die Cysten waren auf einer von einer Verletzung herrührenden Narbe entstanden. Das betreffende Auge wurde enukleïrt und mikroskopisch untersucht.

20) **Ein Fall von in weitem Umfange persistierender Pupillar-Membran,** von Marple in New York.

21) **Ein Fall von Diskoloration der Hornhaut durch Blutpigment und ein andrer von Blutung in die Hornhaut,** von Wadsworth in Boston.

Fall 1. Einen Monat nach einer perforierenden Hornhautverletzung mit Irisprolaps, die nach der Regel behandelt und geheilt war, war unter neuen Entzündungs-Erscheinungen eine $2^1/_2$ mm breite, bandförmige, graurote Trübung aufgetreten, die das Vorhandensein der Linse in der vorderen Kammer so sehr vortäuschte, daß zur Operation geschritten wurde. Dabei zeigte sich der — schon vor der Operation vermutete (! d. R.) Irrtum, und daß die eigenartige Trübung nur durch Blutpigment bedingt war. Als später wegen andauernden Reizzustandes das Auge enukleïrt werden mußte, ergab die mikroskopische Untersuchung eine dichte, umschriebene, interstitielle Ablagerung von Hämatoidin-Partikeln in der Hornhaut. Im 2. Falle war bei einem centralen Leukom der Cornea eine große dreieckige, rote Zone aufgetreten. Wegen des starken Reizzustandes, Drucksteigerung usw. wurde das Auge enukleïert. Die mikroskopische Untersuchung ergab ein dichtes Blutextravasat in dem Leukom.

22) **Über die Symptome der akuten Conjunctivitis, wie sie durch die verschiedenen bakteriologischen Typen geboten wurden,** von Duane in New York.

Verf. hat 132 Fälle von akuter Conjunctivitis untersucht, um 1) festzustellen die vorherrschenden Typen der betreffenden Infektions-Erreger, 2) die Beziehungen zwischen diesen und den klinischen Symptomen.

Auf zahlreichen Tabellen finden sich die Ergebnisse dieser Untersuchung, von denen nur hervorgehoben sei, daß bestimmte Beziehungen zwischen Erreger und Symptomatologie der Conjunctivitiden nicht gefunden wurden, daß Staphylokokken am meisten zur Miterkrankung der Hornhaut disponieren und Mischinfektionen im allgemeinen weniger schwere Infektionen bedingen.

23) **Ein Fall von Cyanosis retinae,** von Posey in Philadelphia.

Abbildung des Ophthalmoskop-Bildes.

24) **Bemerkungen über die klinische Bestimmung der Sehschärfe sowie die Konstruktion und Abstufung der Sehproben und die verschiedenen Systeme der Notierung,** von Green in St. Louis.

Dr. Loeser.

## Vermischtes.

1) Æmilian Adamük,

geboren in Litthauen (Gouv. Grodno) am 11/23. Juni 1839, gestorben in Kasan am 5/18. September 1906. A. studierte in Kasan 1858—1863 und war

1863—1868 Assistent an der chirurgischen und Augenabteilung des Landschaftskrankenhauses daselbst. 1867 mit einer Dissertation „Zur Lehre vom intraokularen Blutkreislauf und Druck" promoviert, wurde er 1868 zum Privatdozenten ernannt und ins Ausland abkommandiert, wo er in den Laboratorien und Kliniken Deutschlands, Österreichs, der Schweiz, Frankreichs und der Niederlande arbeitete. 1871 zum außerordentlichen, 1872 zum ordentlichen Professor der Augenheilkunde befördert, setzte Adamük die Installierung einer Augenklinik an der Universität Kasan, zunächst mit 6, hierauf mit 10 und 15 Betten durch, in der er volle 30 Jahre wirkte. 1900 trat er in den Ruhestand, sein Nachfolger ist Prof. Agababow. — Ungemein fleißig und rege, vermochte der Verstorbene, neben seiner ausgedehnten klinischen und wissenschaftlichen Tätigkeit noch eine enorme Privatpraxis zu besorgen, als erste okulistische Autorität für Ostrußland, mit Einschluß des ganzen Wolgagebietes, und für Sibirien.

Die Früchte seiner wissenschaftlichen Arbeiten und reichen praktischen Erfahrung hat Adamük in seinem leider nur in russischer Sprache herausgegebenen „Praktischen Handbuch der Augenkrankheiten" (Kasan, 1884 und 1897), sowie in seinen „Ophthalmologischen Beobachtungen (Kasan, 1876, 1878, 1880) niedergelegt. Von seinen übrigen Veröffentlichungen in russischer, deutscher (zum Teil im Centralbl. f. Augenheilk.), französischer, englischer und holländischer Sprache seien hier die wichtigsten in chronologischer Reihenfolge aufgezählt.

1. Über die Wirkung des N. sympathicus auf den Intraokulardruck (Centralbl. f. d. med. Wissensch., 1866). 2. Manometrische Bestimmung des intraokularen Druckes (ebendaselbst, 1866); Zusatz 1869. 3. De l'étiologie du glaucome (Ann. d'ocul., 1867). 4. Einige Bemerkungen über den Intraokulardruck (Zehender's klin. Monatsbl., 1868). 5. Over de innervatie der oogbewegingen (Utrecht, 1869). 6. De l'action de l'atropine sur la pression intraoculaire (Annal. d'ocul., 1870). 7. Zur Frage über den Mechanismus der Akkommodation (Centralbl. f. d. med. Wissensch., 1870). 8. Zur Frage über die Akkommodation der Presbyopen (in Gemeinschaft mit Woinow, Zehender's klin. Monatsbl., 1870). 9. Beiträge zur Lehre von den negativen Nachbildern (in Gemeinschaft mit Woinow, Graefe's Arch., 1870). 10. Über die Pupillen-Veränderungen bei der Akkommodation (in Gemeinschaft mit Woinow, ebendaselbst, 1870). 11. Zur Frage über die Kreuzung der Nervenfasern im Chiasma nn. opt. des Menschen (ebendas., 1872). 12. Über die Gültigkeit der Katarakt-Extraktionsmethoden (Zehender's klin. Monatsbl., 1873). 13. Einige Bemerkungen in Beziehung der Arbeit von Hensen und Völckers „Über den Ursprung der Akkommodations-Nerven" (Centralbl. f. Augenheilk., 1878). 14. Beiträge zur Pathologie der Linse (Arch. f. Augenheilk., 1878). 15. Über das Glaukom (ebendas., 1878). 16. Ein Fall motorischer Innervations-Abwesenheit der Augen (Centralbl. f. Augenheik., 1878). 17. Ein Fall von Ruptur der Chorioidea (ebendas., 1878). 18. Amyloiderkrankung des Auges (Gesellsch. d. Ärzte in Kasan, 1879). 19. Das Chininum bei Glaukom (Centralbl. f. Augenheilk., 1880). 20. Zur operativen Behandlung der Skleritis (ebendas., 1881). 21. Zur Ätiologie der Chorioiditis disseminata (ebendaselbst, 1881). 22. Einige Beobachtungen über Geschwülste des Auges (Arch. f. Augenheilk., 1881). 23. Jequirity-Ophthalmie (Gesellsch. d. Ärzte in Kasan, 1883). 24. Zur Frage der Schul-Kurzsichtigkeit (Westn. Ophth., 1886). 25. Zur Äetiologie des Trachoms (Wratsch, 1887). 25. Zur Frage über die Transplantatio corneae (Zehender's klin.

Monatsbl., 1887). 27. Zwei Fälle von Glaukom in aphakischen Augen (Westn. Ophth,, 1888). 28, Über eine merkwürdige Motilitäts-Anomalie der Lider und Augen (Zehender's klin. Monatsbl., 1888). 29. Über einen Fall von Retinitis haemorrhagica albuminurica mit Ausgang in Genesung (Centralbl. f. Augenheilk., 1889). 30. Drei Fälle von knöchernen Orbitaltumoren (ebendas., 1889). 31. Zur Pathologie der Tabes dorsalis (Arch. f. Augenh., 1889). 32. Zur Kasuistik der Amaurosis transitoria (ebendas., 1890). 33. Trauma und Eiterung bei der Star-Extraktion (Zehender's klin. Monatsbl., 1890). 34. Behandlung der Tränensack-Erkrankungen (Wratsch, 1892). 35. Hornhautnaht (Westn. Ophth., 1892). 36. Heilbarkeit der Netzhautablösung (ebendas., 1892), 37. Ätiologie der Hemeralopie (ebendas., 1892). 38. Zur Frage über den Einfluß der Chorioidea auf die Ernährung der Netzhaut (Arch. f. Augenheilk., 1893). 39. Zwei Fälle von Neubildung des N. opticus und der Orbita (ebendas., 1894). 40. Etwas zur Pathologie des N. opticus (ebendas., 1894). 41. Über Augen-Affektionen bei typhösen Prozessen (Wratsch, 1894). 42. Zwei Fälle von Glaucoma malignum (ebendas., 1896). 43. Zur Kasuistik der Corpora aliena in der Orbita (Zehender's klin. Monatsbl., 1896). 44. Über traumatische Netzhaut-Degeneration (Arch. f. Augenheilk., 1897). 45. Über die sog. Jaesche-Arlt'sche Operation (Westn. Ophth., 1898). 46. Über Neuritis retrobulbaris (ebendas., 1898). 47. Über die rezidivierende Keratitis (ebendas., 1898). 48. Zur Trachomfrage (VII. Kongreß russ. Ärzte, Kasan, 1899). 49. Geschichte des ophthalmologischen Unterrichts an der Universität Kasan (im Druck, 1906).

Der letzte im Mai—Juni-Heft des Westn. Ophth., 1906 veröffentlichte Artikel „In Anlaß der Äußerungen Dr. Wygodski's über die Behandlung des Glaukoms" erklärt zum Teil Adamük's besonderes Interesse für diese Krankheit. Er litt seit dem 36. Jahre an Glaukomanfällen, welche durch Eserin rasch gehoben wurden; er ließ sich nicht operieren und hat bis an sein Lebensende normales Sehvermögen bewahrt.

Mit Adamük ist einer der begabtesten und gewissenhaftesten russischen Hochschullehrer dahingegangen. Von seinen zahlreichen Schülern wirken die meisten erfolgreich im Osten Rußlands und in dem riesigen Gebiet Sibiriens. Dozent Dr. A. Natanson in Moskau.

2) Emil Venneman, geboren den 23. Juni 1850 zu Lehle in Belgien, 1879 Professor der Anatomie, 1881 Professor der Augenheilkunde zu Loewen, ist am 13. November 1906 daselbst ganz plötzlich an einem Herzleiden verstorben. Die Leser dieses Centralblattes kennen seine Arbeiten über Buphthalmos (1902, S. 275), über die Ernährung des Auges (1904, S. 392), und besonders seine gründliche Bearbeitung des Uveal-Traktus in der Encyclopédie française d'Opht. Emil Venneman war bei seinen Studenten ebenso beliebt wegen seines klaren Vortrags wie bei den Fachgenossen wegen seines freundlichen Wesens. Wir beklagen den frühen Tod des tüchtigen Mannes.

3) Zu Rostock verstarb im 76. Lebensjahre Dr. L. Matthiessen, Prof. der Mathematik und Physik an der dortigen Universität, Verfasser zahlreicher Arbeiten zur Dioptrik des Auges, insbesondere einer Schrift „Grundriß der Dioptrik geschichteter Linsensysteme, 1877."

4) Peter Borel (1653) hat bereits Hohlspiegel und Sonnenlicht benutzt, um in die Tiefe der Nase, des Afters, der Vulva hineinzuleuchten und Geschwüre örtlich zu behandeln. (Histor. und observ. medico-physic. centur. IV, II, 52.)

5) Zur geographischen Verbreitung des Epitarsus.

Der Schluß eines aus Tokyo, den 14. Oktober 1906 datierten, an A. Schapringer in New York gerichteten Briefes lautet wie folgt:

„. . . . Gelegentlich teile ich Ihnen mit, daß der von Ihnen entdeckte Epitarsus hier in Japan nicht selten vorkommt, sowohl mit, als auch ohne Trachom. Bald nach dem Erscheinen Ihres ersten Berichtes haben Prof. Onishi und der verstorbene Dr. Tatsushichiro-Inouye ihre Erfahrungen über die betreffende Anomalie in einer japanischen Spezial-Zeitschrift veröffentlicht. Auch ich habe nicht wenige Fälle gesehen, die ich aber noch nicht publiziert habe. Hochachtungsvoll Ihr ergebenster

Michigasu Inouye."

---

## Bibliographie.

1) Über Vollkorrektion der Myopie, von Kayser. Nebst einem Anhang als Antwort auf Prof. Dr. Königshöfer. (Med. Korresp.-Bl. des Württemb. ärztl. Landesvereins. LXXV.)

2) Bemerkungen zn der Arbeit Dr. Kayser's, von Königshöfer. (Ebendaselbst.) Verf. nimmt als Ursache der Myopie eine angeborene Disposition an, die in abnormer Verminderung der Widerstandsfähigkeit der Lederhaut gegen den intraokularen Druck besteht. Die Nahearbeit wirkt schädlich durch die Akkommodation, die von innen, und durch die Konvergenz, die von außen auf die Sklera einen Druck ausübt, dessen Resultante nach hinten gerichtet ist. Aus dem Mißverhältnis zwischen Akkommodation und Konvergenz entsteht ein Akkommodationskrampf, wozu eine persistente, nicht wie in physiologischen Fällen abklingende Arbeitshyperämie kommt. Verf. unterscheidet nach Art der Progression und Zeit des Beginns vier Formen von Myopie: a) eine permanent progressive; b) eine, die stationär wird, wenn der Fernpunkt in die gewöhnliche Arbeitsdistanz hineingerückt ist; c) eine mit den Pubertätsjahren beginnende, mit dem Aufhören des Körperwachstums stationär bleibende; d) eine mit Beginn der Nahearbeit beginnende und progredient bleibende. Außerdem existiert eine angeborene Myopie, von der 2 Fälle mitgeteilt werden. Während Verf., wie hiernach teicht einzusehen ist, ein Feind bedingungsloser Vollkorrektion ist, nimmt Kayser warm für sie Partei, sich auf Wegelin's Dissertation (Tübingen, 1905) stützend. Kurt Steindorff.

3) Über Helladaptation, von Dr. W. Lohmann. (Zeitschrift für Sinnesphysiologie. Bd. 41.) Verf. hat den zeitlichen Verlauf der Helladaptation zum Gegenstand seiner Untersuchungen gemacht und mit Hilfe einer geeigneten Vorrichtung festgestellt, daß „die Veränderung, die die Empfindlichkeit des Auges schwachen Lichtreizen gegenüber während der Einwirkung von Lichtreizen erleidet, in den beiden ersten Minuten bedeutend und konstant zunehmend ist, während dies nicht in der gleichen Weise nach der zweiten Minute bei den folgenden Minuten zutrifft."

4) Über den Gehalt verschiedener Spektralbezirke an physiologisch wirksamer Energie. Vortrag in der med.-naturw. Gesellsch. zu Jena am 25. Dezember 1905, von Prof. G. Hertel. Der Vortrag faßt die Resultate interessanter Versuche zusammen, über die Verf. bereits in früheren Arbeiten ausführlich berichtet hat. Die in Frage kommenden Publikationen sind S. 183 des XXIX. und S. 222 des XXX. Jahrgangs dieses Centralbl. referiert.

5) Mitteilungen über die Wirkung von Lichtstrahlen auf lebende Zellen, von Prof. E. Hertel, vorgelegt der Königl. Gesellsch. d. Wissenschaften zu Göttingen in der Sitzung vom 3. Febr. 1906. Der Bericht deckt sich inhaltlich mit den beiden auf S. 222 dieses Centralbl. referierten Arbeiten desselben Verfassers.

6) Junius, Über Farbenblindheit und den sogen. „schwachen Farbensinn": Feststellung und praktische Bedeutung des Fehlers, besonders im Eisenbahndienst. Vortrag, gehalten in der Med. Gesellsch. zu Magdeburg 25. Januar 1906. (Münch. med. Wochenschr. 1906. Nr. 14.) Vortr. weist darauf hin, daß bei der bahnärztlichen Untersuchung die sogen. Farbenschwachen, die zumeist der Gruppe der „anomalen Trichromaten" angehören, eine besondere Beachtung verdienen. Es werden demnächst „Tafeln zur Untersuchung des Farbenunterscheidungsvermögens nach Prof. W. Nagel" erscheinen, die auch zur Feststellung dieser Anomalie geeignet sind.

7) Zwei Apparate zur Sehschärfen-Prüfung, von Prof. Dr. Hoppe. (Münchener med. Wochenschr. 1906. Nr. 15.) Der eine zur Untersuchung in der Ferne bestimmte Apparat ermöglicht es, dieselbe auch bei beschränktem Raum vorzunehmen und bietet durch geeignete Spiegel-Vorrichtungen außerdem den Vorteil, daß die Sehprobe sich in unmittelbarer Nähe des Untersuchten befindet, wodurch dem Untersucher das lästige Hin- und Hergehen erspart wird. Die zweite Vorrichtung soll vor allem eine genauere und rasche Bestimmung des Nahepunktes gestatten. Die Konstruktion der Apparate muß im Original nachgelesen werden.

8) Farbenprüfung und Farbenproben. Vortrag bei der Generalversammlung des Verbandes sächsischer Bahnärzte, von Dr. Aladár Békéss. (Zeitschr. f. Eisenbahnhygiene. 1906.) Verf. hat eine Laterne konstruiert, durch welche die natürlichen Verhältnisse möglichst nachgeahmt werden, indem dieselbe Lichtquelle und dieselben farbigen Gläser, wie bei den optischen Signallaternen der Bahnen, benutzt werden. Um auch den Faktor der wechselnden Entfernung des Signallichtes berücksichtigen zu können, werden, da eine Untersuchung auf einen Abstand von mehreren hundert Metern untunlich ist, statt dessen durch Blenden die ausfallenden Lichtmengen abgestuft. Durch vorgesetzte trübende Gläser endlich werden die optischen Verhältnisse der Atmosphäre (Nebel, Schnee) nachgeahmt. Mit Hilfe dieses rein praktischen Verfahrens konnte Verf. nicht wenige Fälle als farbentüchtig rehabilitieren, die von andren Ärzten nach den gebräuchlichen Methoden geprüft und infolge von Fehlern bei der Untersuchung als farbenblind beanstandet worden waren.

9) Zur Kenntnis des Lymphangioma cavernosum orbitae, von Dr. H. Kann. (Beitr. z. Augenheilk. 65. Heft.) Die bisher vier Fälle umfassende Kasuistik wird um zwei weitere Beobachtungen vermehrt. Während im ersten Falle der scharf begrenzte, abgekapselte Tumor sich glatt exstirpieren ließ, ging bei dem zweiten die Geschwulst ohne Abgrenzung in das Orbitalgewebe über. Es wurde daher von einer Operation abgesehen und durch langwierige elektrolytische Behandlung erhebliche Besserung, aber keine dauernde Heilung erzielt.

Bruns (Steglitz).

---

**Um Einsendung von Separatabdrücken wird gebeten (Berlin NW. 26 Schiffbauerdamm.)**

**Verlag von Veit & Comp. in Leipzig. — Druck von Metzger & Wittig in Leipzig.**

# Centralblatt

## für praktische

# AUGENHEILKUNDE.


Herausgegeben von

**Prof. Dr. J. Hirschberg, Geh. Med.-Rat, in Berlin.**




---


Monatlich ein Heft. Preis des Jahrganges 12 Mark. Zu beziehen durch alle Buchhandlungen des In- und Auslandes und die Postanstalten des Deutschen Reiches.


---

## Supplement zum Jahrgang 1906.

---

# Gesellschaftsberichte.

1) **Verein der Ärzte Düsseldorfs.** (Nach einem Referat in der Deutsch. med. Wochenschr. 1906. Nr. 35.)

Sitzung vom 8. April 1906.

Asmus stellt einen Fall von Mucocele des Sinus frontalis mit Durchbruch in die Orbita vor.

Engelen: Einseitiges, nur beim Essen auftretendes Tränenfließen nach Facialislähmung.

Vortr. nimmt an, daß die erschwerte Reizleitung im Facialisverlauf einen Erregungszustand im Facialiskern hervorgerufen hat, der in geringer Kontraktur, in Mitbewegungen und vor allem in dieser sehr seltenen Art des Tränenfließens beim Essen sich äußert. Der Verlauf erscheint günstig, durch feuchtwarme Aufschläge ist in 14 Tagen schon ein sehr erheblicher Rückgang der krankhaften Erscheinungen erzielt. Fritz Mendel.

---

2) **Gesellschaft der Charitéärzte in Berlin.** (Nach einem Referat in der Deutschen med. Wochenschr. 1906. Nr. 36.)

Sitzung vom 10. Mai 1906.

Greeff stellt 4 Patienten mit gonorrhoischen Metastasen im Auge vor. Die Prognose ist bei richtiger Behandlung (warme Umschläge) günstig.

Thorner bespricht 2 Fälle von persistierenden Glaskörpersträngen und erläutert eingehend die Entstehung dieser Gebilde.

Wiesinger stellt in einer längeren Auseinandersetzung die neueren Methoden der Schielbehandlung zusammen.

Clausen: Hemianopsia bitemporalis bei Hypophysistumor.

Fritz Mendel.

---

3) **XXXI. Wanderversammlung der südwestdeutschen Neurologen und Irrenärzte in Baden-Baden am 26. und 27. Mai 1906.** (Nach einem Referat im Neurolog. Centralbl. 1906. Nr. 12.)

Bach (Marburg): Begriff und Lokalisation der reflektorischen Pupillenstarre.

Vortr. bespricht die Differentialdiagnose zwischen amaurotischer und absoluter Starre sowie zwischen der absoluten Pupillenträgheit. Bei dem Vorhandensein von Miosis hält er Veränderungen im Halsmark sowie Veränderungen in einem von der Hirnrinde zur Medulla oblongata ziehenden Faserzug für wahrscheinlich, für die Erklärung der reflektorischen Pupillenstarre dürfte an eine Degeneration eines von den Vierhügeln zu der Medulla oblongata hinziehenden Faserzuges zu denken sein.

Bumke (Freiburg i. Br.): Über die pathologische Anatomie der reflektorischen Pupillenstarre.

Die Untersuchungen des Vortr. beschäftigen sich speziell mit der Annahme von Reichardt, der bei Paralyse immer dann eine Erkrankung in

der sog. Bechterew'schen Zwischenzone im oberen Halsmark gefunden hat, wenn klinisch Pupillenstarre konstatiert wurde.

v. Hippel (Heidelberg): Über seltene Fälle von Akkommodations-Lähmung. Fritz Mendel.

---

4) **Medizin. Gesellschaft in Gießen.** (Deutsche med. Wochenschr. 1906. Nr. 49.)

Sitzung vom 26. Juni 1906.

Happe: Auskleidung der Vorderkammer mit geschichtetem Plattenepithel nach Cornealruptur.

Bippart: Gutartiges cystisches Epitheliom der Bindehaut.

Laspeyres: a) Beiderseitige Iristuberkulose. Günstiges Heilresultat durch Kochsche T.-B.

b) 12 Fälle von Eisensplitter-Verletzungen. Man soll erst im Notfalle zum Hirschbergschen Magneten greifen, nachdem trotz großer Geduld es nicht gelungen ist, den Splitter mit dem Riesenmagneten nach vorn zu ziehen.

Vossius: a) Siderosis bulbi. 11 jähr. Knabe, 5 Jahre zuvor Verletzung. Enukleation wegen rezidivierender Kammerblutungen und entzündlicher Reizung. Verrostung der Iris und Retina. Der 4 mg schwere Eisensplitter fand sich im oberen Abschnitt des Augapfels hinter dem Ciliarkörper eingekapselt in der Netzhaut.

b) Augenkrankheiten bei Hautkrankheiten. (Pediculosis und Acne rosacea.)

c) Lokalanästhesie bei Augenoperationen.

Es wird dem alten Cocaïn vor den neueren Mitteln, wie Stovaïn, Alypin, Novocaïn, der Vorzug gegeben. Bei Rückenmarks-Anästhesie mit Stovaïn sah Vortr. Auftreten einer Abducens-Lähmung, die 6 Wochen p. oper. noch unverändert bestand. Fehr.

---

5) **Erster Italienischer Kongreß zum Kampf gegen das Trachom zu Palermo** am 20. bis 22. April 1906.

Prof. C. Addario Vorsitzender — 36 Teilnehmer.

1. Alaimo (Girgenti): Über die Prophylaxis des Trachoms. Da das Trachom in Sizilien und Sardinien überhaupt stark zunimmt, spricht er über die Ursachen dieser Zustände, welche dreierlei Art, d. h. hygienische, klimatische und soziale sind. Für prophylaktischen Zweck empfiehlt er Erziehung, Reinlichkeit, elementare Publikationen für das Volk, besondere öffentliche Ambulatorien und parallele Sanatoriumschulen usw.

2. Addario (Palermo): Experimentelle Untersuchungen über die Kontagiosität des Trachoms. Der Vortr. veröffentlicht drei Impfungs-Versuche von Stücken exzidierter trachomatöser Bindehaut in oberflächliche Wunden der unteren Übergangsfalte bei drei Konjunktivalgesunden ganz erblindeten Männern. Nach 5 Tagen erschienen die ersten Symptome der Ansteckung. Binnen 45 Tagen ist das Trachom bei allen drei Individuen gut charakterisiert, und beweisen die hystologischen Untersuchungen die betreffenden Veränderungen der geimpften Bindehaut.

3. Leone (Siracusa): Prophylaxis des Trachoms. Er meint, daß in Italien fast 300000 Trachom-Erkrankte (davon ungefähr die Hälfte in Sizilien und Sardinien) sich finden. Der Vortr. empfiehlt die Anzeige der Fälle an die munizipalen Behörden, die Einrichtung zahlreicher Ambulatorien Volks-Erziehung mittels Konferenzen, die Trachomschulen für die armen Kinder. Er spricht endlich über die Prophylaxis und Behandlung der trachomatösen Seeleute und Emigranten.

4. Costa (Riace): Zur Kontagiosität und Bekämpfung des Trachoms. Klinische Beispiele um die Diffusionsfähigkeit zu demonstrieren, und Empfehlung der obligatorischen Behandlung in speziellen Provinzialsanatorien, und besonders Trachomschulen für die Knaben.

5. Peri (Sestri Ponente): Hygienische und pädagogische Betrachtungen in der Erziehung der trachomatösen Schüler. Psychologische Rücksichten auf die trachomatösen Kinder — Anzeigepflicht — amtliche Untersuchungen der Kranken, endlich pädagogische Einrichtungen in den betreffenden Schulen.

6. Decristofaro (Catania): Das Trachom bei den Eisenbahnbeamten. Im allgemeinen ist bei den Familien der Bahnwärter, die längs der Linien in einigen Gegenden wohnen, das Trachom sehr verbreitet. Für diese rät er spezialistische Hilfe, Inspektionen usw.

7. Berlin (Palermo): Prophylaxis des Trachoms. Er empfiehlt Trachomkurse für die praktischen Landärzte, Eröffnung von Ambulatorien, wo sie fehlen, unentgeltliche Behandlung in den Augenkliniken und Spital-Augen-Abteilungen, ausführliche Überwachung in den Schulen, Erziehungshäusern, Kasernen usw.

8. Morgano (Catania): Über die Aktion der Regierung und der Gemeinden zur Bekämpfung des Trachoms. Der Vortr. bringt eine aus der Univ.-Augenklinik in Catania erstattete Statistik (41 % der Augenkranken unter den Stadteinwohnern sind trachomatös). Das hängt von der Zusammenhäufung der Bevölkerung, dem Fehlen des Wasser, der schlechten Ernährung, den örtlichen Vorurteilen und endlich von der Sorglosigkeit der Behörden, ab. Er empfiehlt tätige Anregung zur Bekämpfung der Krankheit in der Bevölkerung mittels Konferenzen, populärer Vorträge und Erziehungsmaßnahmen, Anzeige der Trachomfälle, Einsetzung eines Bundes gegen das Trachom usw.

9. Lupino (Trapani): Beitrag zur Ätiologie und Prophylaxis des Trachoms. Die Beziehungen zwischen Klima und Trachom sind noch unbestimmt. Starken Einfluß hat die Zusammenhäufung der armen Leute, zwischen welchen die Ansteckung sehr leicht möglich ist. Das geschieht auch in den privaten Kinderschulen und Armen-Anstalten. Der Vortr. beantragt Erziehung des Volkes, Inspektion der Schulen, Fabriken, Armenhäuser, Eröffnung von unentgeltlichen Ambulatorien.

10. Di Leo (Ribera): Legislation für das Trachom. Amtliche Ambulatorien, wiederholte Revisionen, von Seite der Regierung unter der Kontrolle der Centraldirektion der öffentlichen Gesundheitspflege.

11. Trombetta (Florenz): Das Trachom im Kriegsheere. Im Jahre 1900 war in Italien 1,84 %, der Soldaten trachomatös, jetzt ist es weniger. Unter anderen Maßregeln empfiehlt der Vortr., daß die militärischen ärztlichen Autoritäten im Fall des Abschiedes eines trachomatösen Soldaten immer die respektive Zivilautorität seines Geburtsorts verständigen.

12. Addario (Palermo): Anatomischer Beitrag zur Lehre der verschiedenen Formen von Trachom und Conjunctivitis follicularis. Aus seinen wichtigen Untersuchungen gibt der Vortr. die folgenden Erörterungen: Die Hyperplasie der adenoiden Schichten und die Entstehung der Lymphfollikel charakterisieren am Anfang den entzündlichen trachomatösen Prozeß. Die entstehende Hyperplasie ist entweder diffus oder papillär. Die Lymphzellen entstehen aus den Lymphzellen und Plattenzellen der adenoiden Schicht. Die Trachomfollikel repräsentieren eine der Hyperplasie der Zellen der adenoiden Schicht sekundäre Formation und so bilden sich Proliferationsherde, in denen die Lymphzellen speziell an den peripherischen Teilen durch Mitose sich vermehren: hier können diese ein epitheloides Aussehen annehmen. Die Herde werden immer oberflächlicher und ergreifen das Epithel: später erscheint eine Zerstörung des Epithels durch die Invasion der Lymphzellen, die mit gleichzeitigen capillären Hämorrhagien die ulzerierten Phasen des Trachoms verursachen. Diesen geschwürigen Zuständen folgt bald der Vernarbungsprozeß, der aus der Adventitia der Gefäße seinen Ursprung mittels der Bildung von Faserzellen, die zwischen den Lymphzellen sich ansetzen, nimmt. Die Faserzellen vermehren sich und verursachen Atresie der Gefäße und später Atrophie der Bindehaut. Trachoma follikulare und Trachoma mixtum bieten keine wesentlichen Verschiedenheiten. Das Trachoma mixtum entsteht meist akut. Bei der Conjunctivitis follicularis tritt nicht Zerstörung des Epithels ein; aber es findet sich Hyperplasie des adenoiden Gewebes; später verschwinden die Follikel, und erscheint die Heilung. Für weitere Notizen muß die Arbeit im Original nachgelesen werden.

13. Sampieri (Bologna): Neuer Beitrag zum Studium der Follikulär-Conjunctivitis bei den Kavallerie-Soldaten. Die Follikel entstehen aus einer schweren Infiltration von mononukleären stark an der Peripherie anhaftenden Lymphzellen, aber ohne Netzwerk oder Kapsel. Die drüsenähnlichen Einsenkungen des Epithels werden durch eine Hyperplasie und Vertiefung desselben in den weniger festen adenoiden Gewebe der Bindehaut verursacht. Der Vortr. hat nie ulzerierte Phase der Follikel beobachtet, die durch einen Resorptionsprozeß verschwinden. Er leugnet absolut eine spezifische Ansteckung der Krankheit, die nur eine Reaktion auf Reize repräsentiert. Diese Reize sind die ammoniakalische Stalluft und der Staub beim Striegeln, welche in den prädisponierten Leuten die Krankheit verursachen.

14. Petella (Spezia): Zur Verschiedenheit zwischen wahren und falschen Granulationen. Er gibt ein diffuses Bild dieser Verschiedenheiten in klinischen und anatomischen Verhältnissen zur Demonstration dieses Arguments mit einer synoptischen Tafel.

15. Mannino (Vizzini): Komplikationen und Postuma des Trachoms in der Hornhaut. Er glaubt, daß das ganz verlaufene Trachom nicht mehr weitere Krankheits-Erscheinungen bringt, und daher sollen die so geheilten Fälle in den Emigrations-Dampfschiffen aufgenommen werden.

16. Spoto (Palermo): Ätiologie, klinisches Bild und Behandlung des trachomatösen Pannus. Der Vortr. nimmt an, daß der trachomatöse Pannus nur per continuitatem entsteht. Der traumatische Pannus durch Trichiasis usw. soll vom ersten differenziert werden. Er empfiehlt die Peritomie und in den schweren Fällen die Galezowski'sche Exzision der oberen Übergangsfalte.

17. Scinemi (Messina): Chirurgische Behandlung des Trachoms. Nach seiner Erfahrung empfiehlt er die Knapp'sche Pinzette.

18. Petella (Spezia) spricht von den guten Resultaten der Expression nach Kuhnt und Knapp. Er erinnert an histologische Untersuchungen von Junius (Zeitschr. f. Augenheilk. 1902) und findet das Tachiol (1 : 5000) nützlicher als die Sublimatlösung.

19. Vullo (Catania): Über die Pathogenese der Folliculär-Conjunctivitis. Nach seinen Untersuchungen ist die Krankheit nicht kontagiös.

20. Colderaro (Palermo): Über eine bisher unbekannte Komplikation der Hornhaut bei Trachom. Mittels Czapski's Mikroskop konnte er bei 11 trachomatösen Kranken in den letzten Phasen eine aus grauweißen, unregelmäßigen, fast centralen Opazitäten charakterisierte Bildung in der Dicke der Hornhaut nachweisen. Diese entstehen auf der Anhäufung von körniger Substanz mit wenigen Lymphzellen und vielen epitheloiden Zellen zwischen den Hornhautlamellen.

21. Tornabene (Palermo): Die Grenze der chirurgischen Behandlung des Trachoms. Oberflächliche Skarifikationen und Expression nach Knapp, besonders in den Fällen, in denen Trachoma mixtum vorhanden ist.

22. Raimondi (Paris) spricht von Galezowski's Exzision der Übergangsfalte, die nach einigen Tagen mit der Kauterisation mittelst Argentum nitricum kombiniert werden soll.

23. De Forti (Palermo): Klinisches Bild des akuten Trachoms. Beschreibung der Symptome nach seiner persönlichen Erfahrung.

24. Alessandro (Messina) spricht von einem Fall von Abadie's Operation mit Erfolg.

25. Zanotti (Vercelli): Das Trachom in einigen Gegenden in Piemont. Kleine statistische Studie, aus der ersichtlich ist, daß das Trachom mehr verbreitet in jenen Orten ist, wo die Zustände des Volkes schlechter sind.

26. Paparcone: Das Trachom in Nord-Afrika. Die Franzosen unter den Europäern und Mozabiten und Araber unter den Eingeborenen sind die, welche weniger an Trachom erkranken.

27. Scalinci (Neapel) erhielt gute Resultate nach Jequiritol-Behandlung.

28. Ingiulla empfiehlt die Anwendung des Cuprum aceticum.

29. Crainiceano (Ploesti in Rumänien) spricht von seiner Monographie über das Trachom (Oc. Doin. Ed. Paris 1905). C. Gallenga.

---

## Referate, Übersetzungen, Auszüge.

**Über Entzündung der Netzhaut und des Sehnerven infolge von angeborener Lues**[1], von J. Hirschberg. (Deutsche med. Wochenschr. 1906. Nr. 19.)

M. H. Daß Lues Sehstörungen, also Leiden des Sehorgans im weiteren Sinne, verursachen könne, ist ganz bekannt, so lange man die Lues kennt. Ich will hier nur auf zwei Stellen hinweisen, die in den heutigen Er-

[1] Nach einem am 23. Januar 1906 in der Berliner Dermatologischen Gesellschaft gehaltenen Vortrag.

örterungen fast gar nicht erwähnt werden, aber mir doch wichtig erscheinen.

Die erste findet sich in der Abhandlung „De morbo Gallico" von Johannes de Vigo, aus dem Anfang des 16. Jahrhunderts; sie ist in das 1567 gedruckte Sammelwerk „Aphrodisiacus"[1] aufgenommen und lautet folgendermaßen: „Verschiedene Augenkrankheiten, welche von der Lues hervorgerufen werden, habe ich öfters geheilt, namentlich die Augen-Entzündung infolge von kalter Materie mit Verdunklung des Gesichts."[2]

Zweitens hat Zacutus Lusitanus, der, im Jahre 1625 wegen seiner Religion aus Portugal vertrieben, in Amsterdam praktizierte, in seinen „Wundern der Heilkunst"[3] einen Fall von „Ophthalmia Gallica Mercurii ope curata" beschrieben.

Aber genauere Darstellungen kann man bei diesen alten Schriftstellern noch nicht erwarten, da ja überhaupt die Augenheilkunde noch nicht genügend ausgebildet war. Wir müssen schon bis zum Anfang des 19. Jahrhunderts herabsteigen, um in Joseph Beer's klassischem Lehrbuch der Augenheilkunde[4] eine naturgetreue Beschreibung der syphilitischen Augen-Entzündung anzutreffen und auch befriedigende Grundsätze der Behandlung, wenigstens der allgemeinen mit Quecksilber, während die örtliche, mit pupillenerweiternden Mitteln, noch gänzlich fehlt, da ja das Atropin erst 1831 (von Mein) entdeckt worden ist.

In der ersten Sonderschrift über syphilitische[5] Augenkrankheiten[6] werden auch bereits zwei Beobachtungen über Iritis bei Kindern mit angeborener Lues mitgeteilt. Das klassische Werk von Jonathan Hutchinson über die Augen- und Ohrenleiden infolge von angeborener Lues, das 1863 in London erschienen, bringt Vieles und Bedeutsames, aber keine Mitteilung über frische Fälle von Netzhaut- und Aderhaut-Entzündung bei kleinen Kindern, die mit Lues congenita behaftet sind.[7]

Ich will Sie mit weiterer Aufzählung[8] der Lehrbücher sowohl der Augen- wie auch der Geschlechtskrankheiten, welche alle keine Belehrung über diesen Gegenstand bieten, nicht behelligen, und bemerke, daß ich, nachdem ich jahrelang die Sache in meinen Vorlesungen vorgetragen und demonstriert, zuerst

---

[1] Von A. Luvigini (Luisinus) aus Udine, der zu Venedig praktizierte. Neue Ausgabe von H. Boerhaave, 1728.

[2] Boerhaave's Ausgabe des Aphrodis. I, 449, C. Andre Stellen aus dem Aphrodisiacus hat Ole Bull gesammelt. (The ophthalmoscope and Lues, Chistiania, 1884, S. 6 fgd.) Einige derselben müssen zweifelhaft bleiben.

[3] De praxi medica admiranda, Obs. LIV, p. 43. Amstelodami 1634.

[4] Wien, 1813, I § 546—552, S. 555 fgd.

[5] Oder eigentlich über venerische; denn es werden sowohl die gonorrhoischen, als auch die syphilitischen Augenkrankheiten, aber mit sorgfältiger Trennung, darin abgehandelt.

[6] Über die venerischen Augenkrankheiten von William Lawrence, London, 1830. Deutsch, Weimar, 1831, S. 125. Pigmentierte und helle Flecke im Augengrund neben Zeichen von angeborener Lues beschrieb mit zuerst Wordsworth, im Jahre 1856.

[7] A clinical memoir on certain diseases of the Eye and Ear consequent of inherited syphilis by Jonathan Hutchinson, London, 1863. — Ebensowenig das Werk von Ole Bull, 1889.

[8] Eine Blumenlese habe ich bereits 1895 in der Deutschen med. Wochenschrift Nr. 27 veröffentlicht. Um die Liste der Sonderschriften zu vervollständigen, nenne ich hier nur noch Alexander: „Syphilis und Auge", 1875; und „neue Erfahrungen", 1895.

im Jahre 1888 in Eulenburg's Real-Enzyklopädie[1] eine kurze Beschreibung und 1895 in der Deutschen med. Wochenschr.[2] eine ausführliche Darstellung mit genauen Krankengeschichten und Abbildungen des Augengrundes geliefert habe. Einige kasuistische Zusätze aus meinem Material hat dann mein Assistent, Herr Dr. Fehr, noch im Jahre 1901 mitgeteilt.[3]

Aber selbst die allerneuesten Werke, wie die sehr lehrreiche Darstellung von A. Groenouw in der 2. Auflage von Graefe-Saemisch[4], das neue Büchlein von Felix Terrien über die Syphilis des Auges[5], haben meine Beschreibung der ganz frischen Fälle nicht genügend berücksichtigt.

Diese frischen Fälle sind ebenso interessant und wichtig wie schwer zu beobachten. Erstlich vermag die Mutter, auf die es doch in erster Linie hierbei ankommt, nicht so leicht eine Herabsetzung der Sehkraft bei einem ganz kleinen Kinde von wenigen Monaten genügend zu erkennen. Ein Rollen und Zittern der Augen des Säuglings, ein leichtes Schielen ist das einzige, was deutlicher hervortritt. Freilich, die vollständige Erblindung kann auch bei 4- und 6monatlichen Kindern der aufmerksamen Mutter nicht entgehen, da die Kleinen nicht mehr nach vorgehaltenen Gegenständen greifen, was sie vorher schon getan hatten.

Sodann ist auch für den Arzt die Veränderung nicht leicht zu sehen, selbst wenn er schon einige Übung im Augenspiegeln besitzt; es gehört eine große Geduld dazu. Endlich ist die richtige Beurteilung des Falles recht schwierig, wenn man nicht erstlich schon größere Erfahrung besitzt, ferner auch die unscheinbaren Zeichen der angeborenen Lues zu beachten gewohnt und endlich eine richtige Vorgeschichte zu erfragen oder zu erlangen imstande ist.

Das Folgende habe ich ermittelt. Die Krankheit ist doppelseitig. Nachdem wir die längst gehegte Vermutung, daß Lues auf dem Eindringen belebter Kleinwesen in den menschlichen Körper beruht, mit immer größerer Lebhaftigkeit erfaßt haben und sogar schon glauben, der Lösung dieser wichtigen Frage näher gekommen zu sein, verstehen wir jetzt die klinische Erfahrung, die ich schon vor vielen Jahren veröffentlicht, daß eine Netzhaut- und Aderhaut-Entzündung durch erworbene Lues zwar meistens doppelseitig auftritt, aber doch gelegentlich den höchsten Grad erreichen und bis zu dem durch das Grundleiden bedingten Tod des jungen Mannes rückfällig werden und fortschreiten kann, ohne daß jemals das zweite Auge durch die Grundkrankheit in Mitleidenschaft gezogen wird, — während die durch, sozusagen, chemische Vergiftung des Blutes erzeugten (sogenannten) Netzhaut-Entzündungen, wie die albuminurische und die diabetische, ihrer Natur nach stets doppelseitig auftreten, da die zugrunde liegende Veränderung der Netzhaut-Schlagadern stets doppelseitig wird. Aber die auf

---

[1] XIV, S. 689.

[2] Nr. 26 und 27.

[3] Centralbl. f. Augenheilk., 1901, Verhandlungen der Berliner ophthalm. Gesellschaft I, S. 78.

[4] XI, 1, S. 814 fgd.

[5] Ins Deutsche übertragen von Dr. B. Kayser, München, 1906, S. 20 fgd. 2 und 3 reproduzieren die Einteilung der ausführl. Habilitationsschrift von Sidler-Huguenin, 1902 (in Deutschmann's Beitr., Heft 51), über die hered. syph. Augengrunds-Veränderungen. Die gehaltvolle Studie ist nach den Protokollen von 120000 Krankengeschichten von Prof. Haab gearbeitet. Nach meiner Ansicht ist diese Verteilung von geringem Wert.

angeborener Lues beruhenden Frühveränderungen des Augengrundes bei Säuglingen und auch die Regenbogenhaut-Entzündung habe ich nur doppelseitig gesehen. Übrigens ist auch die auf Grund vererbter Syphilis etwas später auftretende Schwerhörigkeit und Taubheit stets doppelseitig, sowohl nach meinen eigenen Beobachtungen wie auch nach den ausdrücklichen Angaben erfahrener Ohrenärzte.[1]

Warum die angeborene Lues immer doppelseitiges Augengrundleiden bewirkt, die erworbene mitunter einseitiges zuläßt, wage ich nicht mit Sicherheit zu entscheiden. Die Meinung, daß die angeborene Lues eine mildere Erkrankung sei als die erworbene, ist unrichtig. Denn die erworbene tötet nur manchmal, die angeborene recht häufig: an 60 % vor der Geburt, sehr viele im ersten Lebensjahr, eine hinreichende Anzahl in der Kindheit und Jugend. Ich möchte nur noch darauf hinweisen, daß die von der Beobachtung der Kinder uns genügend bekannten Augengrundbilder bei Erwachsenen doch nur selten vorgefunden werden; daß zahlreiche Kinder, die ich nach jahrelanger Bemühung scheinbar ausgeheilt hatte und die von ihren sorgsamen Müttern regelmäßig alle 2—3 Wochen vorgestellt wurden, plötzlich fortbleiben und nie wiederkommen.

Ist die Erkrankung also doppelseitig, so braucht sie doch nicht auf beiden Augen ganz gleich schwer zu sein. Die zweite Tatsache von Wichtigkeit ist das frühe Lebensalter der Befallenen. Die sechs Fälle, deren Geschichten ich im Jahre 1895 mitgeteilt, sind bereits in dem Alter zwischen 5 bis 18 Monaten erkrankt, fünf von ihnen zwischen dem 5. und 8. Monat.[2]

(Hingegen ist die diffuse Hornhaut-Entzündung eine Späterkrankung der angeborenen Lues: sie entsteht zwischen dem 2. und 20. Lebensjahr, auch noch später; hauptsächlich zwischen dem 8. und 15. Jahr, nach Fournier.)

Das Wesentliche, was man bei der in Rede stehenden inneren Entzündung (des Sehnerven, der Netzhaut, der Aderhaut) beobachtet, läßt sich folgendermaßen beschreiben.

Erstlich besteht feinste, staubförmige Glaskörpertrübung. Sie ist ohne Erweiterung der Pupille und ohne Anwendung eines starken Sammelglases hinter dem Augenspiegel nicht zu erkennen; aber die Pupille der ganz kleinen Kinder läßt sich durch Einträuflung der bekannten Mittel nur in mittlerem Grade erweitern.

Zweitens ist der Sehnerven-Eintritt durch eine bläulichweiße Ausschwitzung verdeckt, welche von hier aus nach allen Seiten in die Netzhaut, also in deren dickeren Teil, sich ergießt und in einigem Abstand vom Seh-

---

[1] Vgl. Dr. E. Hopmann, Zeitschr. f. Ohrenheilk., Bd. 51, Heft 1: „Die hereditär syphilitische Schwerhörigkeit ist stets eine doppelseitige, die erworbene syphilitische kann ein- und doppelseitig sein."

[2] „Ohanian sah (!) es bei einem 18tägigen Kinde." Dieser Satz von Groenouw muß wieder aus der Literatur ausgemerzt werden. Er entstammt wohl Michel's Jahresbericht (1894, S. 530): „18 Tage alt war ein Fall mit fötaler Chorioiditis und folgender Katarakt." In Ohanian's Dissert. (1894, nach Haltenhoff's Material) heißt es: 126. 9. I. 92. M., 18 jours, D. Choroidite. D. d. o. Ophthalmie des nouveau nés. 2. XII. 82. D. Cataracte adhérante, iris décolorée." Sidler Huguenin (S. 114 und 229) hat den Fall eines 7wöchentlichen Kindes veröffentlicht, das sicher an angeborener Lues gelitten; ob aber an Netzhaut-Entzündung, scheint mir nicht bewiesen.

nervenrande, d. h. mit zunehmender Verdünnung der Netzhaut, allmählich abnimmt und unerkennbar wird. Unter dem Einfluß der natürlich sofort eingeleiteten Quecksilberbehandlung schwindet diese Ausschwitzung im Laufe einiger Wochen. Doch kann eine Art von Bindegewebsbildung auf dem Sehnerven-Eintritt oder an demselben zurückbleiben. Immer aber bleibt Blässe des Sehnerven zurück, unscharfe Begrenzung desselben, auch Verengerung der Netzhaut-Schlagadern. In den günstigen Fällen, das sind diejenigen, welche längere Zeit, ich meine 1—2 Jahre, regelmäßig mit Quecksilber behandelt werden konnten, tritt wohl auch wieder eine etwas lebhaftere, rötlichere Färbung der Sehnervenscheibe auf; aber die schöne, rosenrote Farbe und zarte Durchscheinendheit der von A. v. Graefe sogenannten virginalen Sehnervenscheibe kommt nie wieder zum Vorschein. Zum Glück wissen wir ja, daß gute oder leidliche Sehkraft nicht an gutes oder vollkommenes Aussehen der Sehnervenscheibe gebunden ist.

Drittens zeigt die Netzhautmitte eine bräunliche Färbung, welche nach Größe und Begrenzung nicht als Ausdruck des sogenannten gelben Fleckes betrachtet werden kann und in den günstigen Fällen erheblich zurückgeht.

Viertens kommt es im ganzen Augengrund zu zahllosen, hellen Stippchen, welche in der Peripherie dichter gedrängt, nahe aneinander gerückt sind und früher mit Pigmentkörnchen in der Mitte, Pigmentstreifchen am Rande sich ausstatten. Diese bleiben als Abdruck oder Narbe dauernd zurück. Von ihrer Anordnung und ihrem Pigmentgehalt hängt das wechselnde Bild ab, welches wir in den späteren Jahren der Befallenen beobachten. Es kommt zu rundlichen, mehr rosafarbenen Herden; zu mittelgroßen, fast weißen Flecken. Es kommt zu einer Pigmentbildung, ganz ähnlich derjenigen bei der typischen Pigment-Entartung, die ja mit angeborener Lues nichts zu tun hat, wie ich aus der Beobachtung von Hunderten von Fällen versichern kann. Ich sagte, daß die Pigmentbildung ähnlich ist. Das muß man bei sorgfältiger Beobachtung aufrecht erhalten. Identisch ist sie nicht.

In den typischen[1] Fällen der Pigment-Entartung findet man den regelmäßigen, breiten Gürtel von Pigmentnetzen und -sternen zwischen Sehnerv und Äquator, — wie eine Milchstraße, wenn man ganz Kleines mit ganz Großem vergleichen darf. In den typischen Fällen von Netz-Aderhaut-Entzündung infolge von angeborener Lues kann die Pigmentbildung auch nach allen Richtungen hin in der Peripherie des Augengrundes ausgebildet sein; fast immer wird man aber doch eine mehr regionäre Anordnung, ein Überwiegen der Pigmentbildung nach gewissen Richtungen wahrnehmen. Ich meine damit nicht, daß man nach unten zu überhaupt mehr Herde sieht, weil der durchschnittliche Kranke weiter nach unten als nach oben zu blicken vermag: das gilt ja allgemein für alle Arten von Aderhautherden. Ich meine vielmehr dies: Obwohl allenthalben helle und pigmentierte Herde zu sehen sind, so findet man doch bei aufmerksamer Betrachtung, daß ausgedehntere Stellen im Augengrund von blatt- oder handförmiger oder auch ziemlich unregelmäßiger Gestalt im ganzen entfärbt sind und von der weniger veränderten, roten Nachbarschaft hell sich abheben und daß auf diesem entfärbten Grunde zahlreiche und stärker entwickelte Pigmentfiguren sichtbar werden. Wenngleich in den spezifischen Fällen Pigmentstreifen und -linien,

[1] Es gibt ja auch atypische und ferner noch nicht vollständig entwickelte Fälle.

auch verästelte, selbst an den Netzhautgefäßen, nicht fehlen, so sind doch die meisten Pigmentfiguren mehr rundlich oder unregelmäßig und gröber als bei der typischen Pigment-Entartung. Wenngleich in den spezifischen Fällen gewisse Bezirke, und sogar größere, ganz und gar von dicht gedrängten Pigmentherden gepflastert, ja fast gleichmäßig schwarz erscheinen, so wird doch auf einmal diese Gleichförmigkeit von einem ganz hellen, scharfbegrenzten weißen Fleck unterbrochen, was wenigstens bei der typischen Netzhautpigmentierung nicht vorkommt. Beiläufig bemerkt, Ähnliches gilt auch von der auf erworbener Lues beruhenden Pigmentbildung nach Netz- und Aderhaut-Entzündung.

Typische Nachtblindheit, ein Hauptzeichen der Pigment-Entartung der Netzhaut, findet sich nicht bei den stärker pigmentierten Formen der spezifischen Netzhaut-Entzündung.

Diese Netz-Aderhaut-Entzündung infolge von angeborener Lues ist im ganzen eine seltene Erkrankung. Ich fand etwa einen Fall auf 1000 Augenkranke. (Dabei im ganzen acht Fälle von Augenleiden durch angeborene Lues auf 1000 Augenkranke.[1]) Die ganz frischen Fälle kommen natürlich noch seltner zur Beobachtung des Arztes als die schon etwas länger bestehenden. Nicht ganz so schwere Fälle können spontan ausheilen, ohne allzustarke Schädigung des befallenen Organs. Das gilt ja auch für die anderen Sekundär-Erscheinungen der Lues. Wäre dies nicht der Fall, so würden auch unsre Heilbestrebungen ja wohl vergeblich sein. Ziemlich häufig sind bei diesen Fällen von Netzhaut-Aderhaut-Entzündung deutliche Spuren von Regenbogenhaut-Entzündung nachweisbar, mitunter sogar Zeichen einer frischen Iritis, wie der rosige Gefäßkranz um die Hornhaut und Ausschwitzung ins Pupillengebiet.

Eine höchst bemerkenswerte Tatsache habe ich gefunden. Wenn ein Kind mit einseitiger Späterkrankung der Augen infolge von angeborener Lues, d. h. mit diffuser Hornhaut-Entzündung, mir gebracht wird, sehe ich nicht allzuselten — entweder auf beiden Augen, falls auf dem entzündeten Auge noch genügende Durchsichtigkeit geblieben, oder wenigstens auf dem andern, scheinbar gesunden und auch sehkräftigen — die deutlichsten Spuren der voraufgegangenen Früherkrankung, d. h. der Netz-Aderhaut-Entzündung. Dies ist recht wichtig für die Auffassung des Verlaufes der Grundkrankheit. Ein Kind von 10 oder 12 Jahren wird vorgestellt mit frischer, diffuser Hornhaut-Entzündung. Die vielleicht wenig aufmerksamen Eltern geben an, keine frühere Erkrankung beobachtet zu haben, die der Arzt auf Lues deuten könnte. Aber der Augenspiegel zeigt Reste einer tiefen Entzündung, die schon vor Jahren abgelaufen ist. Gelegentlich konnte ich unmittelbar bei demselben Kinde im 1. Jahre die Netzhaut-, im 7. die Hornhaut-Entzündung selber beobachten. Übrigens ist der spontane Ablauf keineswegs so häufig ein günstiger. Untersucht man die wegen geringer Sehkraft gebrachten Kinder, die zur Brillenwahl vorgestellten Schulkinder in jedem Fall recht genau, so findet man in einzelnen Fällen ältere, abgelaufene Veränderungen, die erhebliche Sehstörung eines oder beider Augen bedingen. Glaskörpertrübung, Bindegewebsbildung im Glaskörper, Netzhaut-Ablösung, Entartung der Netzhautmitte, bindegewebige Schrumpfung des Sehnerven können sogar vollständige oder nahezu vollständige Erblindung verursachen.

---

[1] Eine neue Statistik über die letzten vier Jahre (20000 Krankheitsfälle stimmt mit meiner alten überein.

Man muß also die Krankheit behandeln, vollends die schlimmen Fälle, die frisch im Zustand der vollständigen oder nahezu vollständigen Erblindung gebracht werden. Sonst bleiben sie blind.

Das Heilmittel ist das Quecksilber. Mit denen, die davor warnen, brauche ich in dieser Gesellschaft nicht lange Erörterungen zu pflegen. Also alle Syphilitischen mögen Quecksilber erhalten, nur die kleinen Kinder nicht, die es am besten vertragen? die so sehr selten Speichelfluß oder Durchfall bekommen?

Ich persönlich bevorzuge die Einreibungen, da diese Kranken nur in die Sprechstunde gebracht, nicht in die Heilanstalt aufgenommen werden. Säuglinge erhalten 0,5, kleine Kinder 0,75, größere 1,0 grauer Salbe einmal täglich; nur in Ausnahmefällen, die rasche Einwirkung erheischen, zweimal täglich; so 5 Tage hindurch, dann ein Bad und 3—5 Tage Pause. Nie lasse ich vor 100 Einreibungen aufhören, wenn ich die Kranken in Beobachtung behalte, und suche die Nachbehandlung 1—2 Jahre lang fortzusetzen; öfters war ich genötigt, wegen der Rückfälle bis zu 300 Einreibungen zu verordnen.

Die Erfolge sind sehr befriedigend, mitunter geradezu überraschend. Kinder, die fast blind in Behandlung gekommen, werden in wenigen Wochen wieder sehkräftig, dabei munter und blühend, dick und fett und können nach längerer Fortsetzung der Behandlung zum Schulbesuch gebracht werden. Allerdings bleiben mitunter gewisse Sehstörungen zurück: das Lesen bleibt etwas zögernd, dank kleiner Ausfälle in der Gesichtsfeldmitte; gelegentlich ist ein Auge stärker schwachsichtig, in Schielstellung abgelenkt, sein Sehnerv abgeblaßt. Immerhin muß ich hervorheben, daß die Erfolge der Quecksilberbehandlung zwar auch bei den Spätformen der Kerat. diffusa für den Erfahrenen deutlich genug sind, aber doch nicht so rasch und so glänzend in die Erscheinung treten wie bei den Frühformen der Netz- und Aderhaut-Entzündung infolge von angeborener Lues: am klarsten ist auch hier die Heilwirkung in denjenigen Fällen, welche frisch in Behandlung kamen.

Nunmehr möchte ich daran gehen, Ihnen meine Auseinandersetzungen durch Vorstellung einiger Krankheitsfälle zu erläutern. Je nach Bedürfnis werde ich die Krankengeschichten ausführlicher oder kürzer gestalten; auch Augenspiegelbilder und andre Zeichnungen hinzufügen; und endlich einiges über die gummöse Entzündung der Regenbogenhaut und die als Spätform unter den hereditär-syphilitischen Augen-Entzündungen zu betrachtende diffuse Hornhaut-Entzündung hinzufügen, die ausführlicher zu behandeln diesmal von mir nicht beabsichtigt wurde.

1) Wenn Sie zunächst auf dieses klug blickende, $5^1/_2$jährige Mädchen einen Blick werfen, so werden Sie nicht sogleich ahnen, daß die Kleine bereits im 5. Monate ihres Lebens infolge von angeborener Lues so ziemlich erblindet war und nur durch eine jahrelang fortgesetzte, gründliche Quecksilberbehandlung zu dem jetzigen erfreulichen Zustand gebracht werden konnte.

Sie wissen, wie wichtig auf unsrem Gebiet die Krankengeschichte ist und namentlich bei der angeborenen Lues die Vorgeschichte, d. h. das, was vor der Geburt des Kranken sich ereignet hat. Der Vater dieser Kleinen erwarb Lues im Jahre 1897 und begab sich in ärztliche Behandlung. Im Jahre 1898 heiratete er. Wenige Monate später bekam die Frau einen

Ausschlag am ganzen Körper. Beide Eltern machten eine gründliche Quecksilberkur durch. Im Mai 1899 erfolgte die erste Geburt, es war eine Frühgeburt im 7. Monat, das Kind kam tot. Unsre Patientin ist das zweite Kind; sie wurde am 4. September 1900, und zwar zur rechten Zeit, geboren. Ich will gleich hinzufügen, daß das dritte Kind Februar 1902 totgeboren, das vierte am 17. Oktober 1902 7monatlich totgeboren wurde. Seitdem kamen keine Kinder mehr. Beide Eltern halten sich jetzt für gesund.

Unsre kleine Patientin[1] kam mit Bläschen an Handteller und Fußsohle zur Welt und erhielt entsprechende Behandlung. Ob die Mutter lange genug dabei verharrte, entzieht sich meiner Beurteilung. Die Augen schienen der Mutter gesund. Als aber das Kind 4 Monate alt geworden, bemerkte sie, daß die Augen beständig rollten und keine Sehkraft vorhanden war.

Ich fand bei der ersten Vorstellung, am 16. März 1901, das Kind schlecht entwickelt, fast blind, die Augen rollend, aber äußerlich ganz unverändert, die Pupillen mittelweit, doch auf Licht reagierend. Im rechten Auge erkannte ich das Bild der stärksten Entzündung in Sehnerv, Netz- und Aderhaut: an Stelle des Sehnerven-Eintritts eine dicke, bläuliche Ausschwitzung, welche den Sehnerven-Eintritt verhüllt und wallartig um denselben den benachbarten dickeren Teil der Netzhaut einnimmt; kleine helle, zum Teil rötliche Herdchen über den ganzen Augengrund zerstreut; besonders in der Peripherie Hunderte von solchen Herden und von feineren und gröberen Pigmentflecken. Der ganze Augengrund schien leicht verschleiert durch staubförmige Glaskörpertrübung. Links war die Veränderung ganz ebenso, nur etwas weniger stark, so daß der Sehnerven-Eintritt noch sichtbar geblieben: er war verwaschen, blaßbläulich, getrübt.

Sofort wird diejenige Behandlung eingeleitet, welche nach meinen Erfahrungen sicheren Erfolg verspricht, nämlich die Einreibung von grauer Salbe, und zwar 0,5 täglich, mit den durch Rücksicht auf den Allgemeinzustand gebotenen kurzen Pausen.

Bereits nach 15 Einreibungen, am 4. April 1901, war Besserung zu bemerken: das Kind greift wieder nach vorgehaltenen Gegenständen. Am 6. Juni 1901, nach 60 Einreibungen, ist das Kind recht munter, lacht fröhlich, was es zuvor nicht getan, und hat offenbar ziemlich gute Sehkraft, fixiert deutlich und greift nach allem, was ihm vorgehalten wird; rollt auch nicht mehr so die Augen. Um diese Zeit ist die Fig. 1, welche ich Ihnen herumzeige, vom rechten, stärker befallenen Auge durch die geschickte Hand meines ersten Assistenten, Herrn Dr. Fehr, entworfen. Der Sehnerv ist wieder sichtbar (wenngleich noch nicht scharf begrenzt), grau und blaß; die Netzhaut in seiner Umgebung und in der Mitte des Augengrundes noch trübe. Über große Strecken des Augengrundes hin Entfärbung des Pigment-Epithels durch dicht gedrängte, helle Stippchen. Über den ganzen Augengrund sind scharf umschriebene, hellrötliche Fleckchen, auch ganz vereinzelte, etwas größere, weiße sogenannte Aderhautherde ausgesät. Pigmentfleckchen sind spärlich und einigermaßen ähnlich denen der Pigment-Entartung der Netzhaut; so finden sich auch schwarze Einscheidungen von Netzhaut-Schlagadern. In der Peripherie des Augengrundes sind dunkel gefärbte Bezirke, denen helle Fleckchen und Pigmentpunkte ein scheckiges Aussehen verleihen.

---

[1] Vgl. die kurze Mitteilung in den Verhandl. der Berliner ophth. Gesellsch. vom 23. Mai 1901 S. 78, I), Centralbl. f. Augenheilk. 1901.

Ich habe das Kind regelmäßig die 5 Jahre hindurch beobachtet, erst alle paar Tage, dann alle paar Wochen, will Sie aber nicht mit allen Einzelheiten der genau gebuchten Krankengeschichte behelligen, sondern nur einige Hauptsachen hervorheben.

Im Januar 1902 traten heftige Krämpfe auf, die wohl auf einen meningitischen Prozeß hindeuteten. Die Einreibungskur wurde, mit einiger Vorsicht, noch weiter fortgesetzt. Die Krämpfe sind später nicht wiedergekehrt. Gliederlähmungen nicht eingetreten. Der Schädel zeigt eine der rachitischen ähnliche Verbildung wie bei Hydrokephalos mit starker Ver-

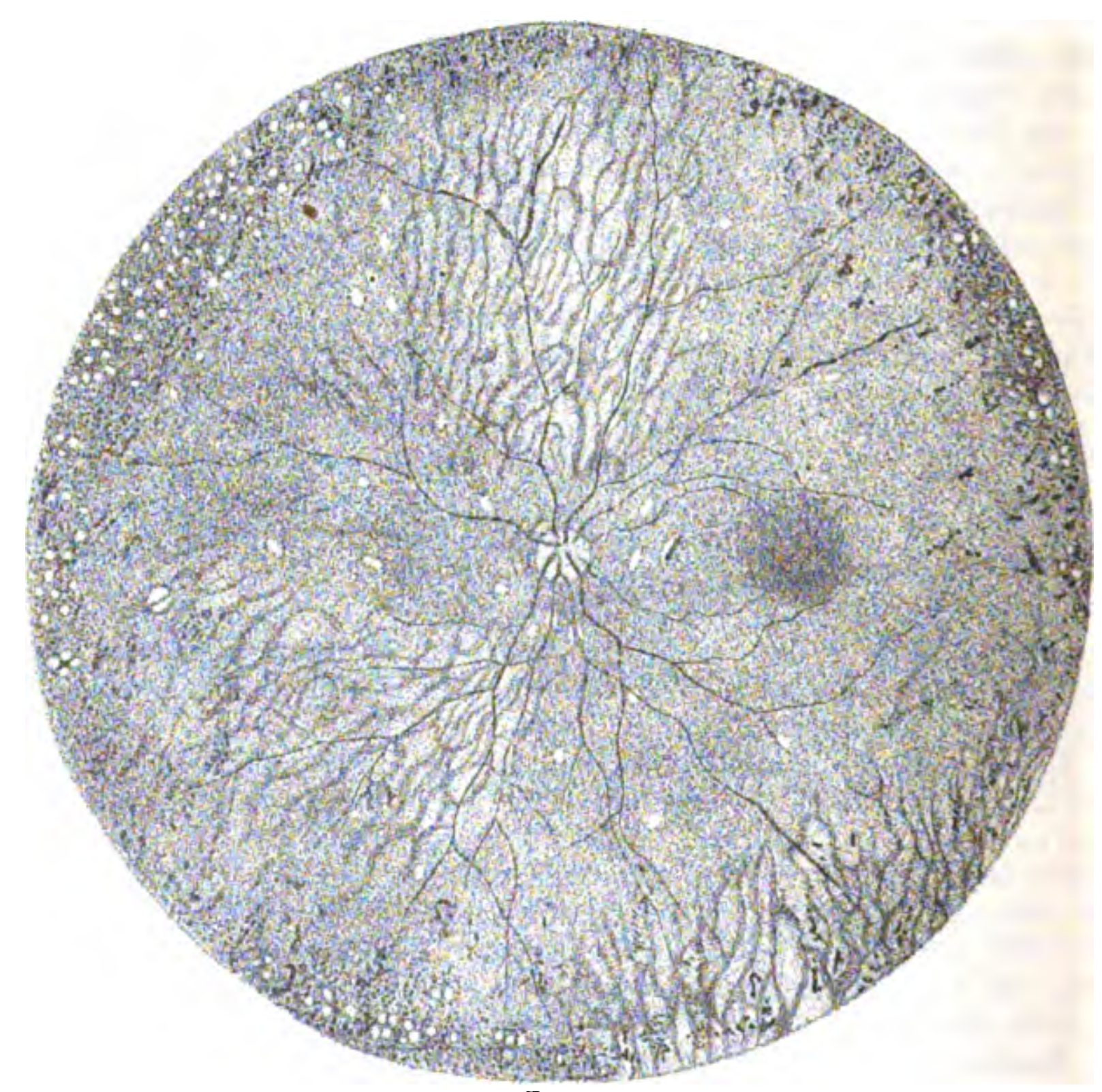


**Fig. 1.**
**Umgekehrtes Bild des rechten Auges.**

knöcherung: ein ziemlich häufiger Befund bei Kindern mit angeborener Lues. Am 30. Oktober 1902, nach 170 Einreibungen, ist das Kind gesund, rotbäckig, sieht befriedigend, und zwar sowohl mit dem rechten, stärker erkrankten Auge als auch mit dem linken, auf welchem Einwärtsschielen sich entwickelt hat. Das letztere ist mütterliches Erbteil. (Im Jahre 1888 hatte ich die Mutter am Schielen des linken Auges operiert.) Wenngleich das Rollen der Augen geschwunden, so erkennt man doch bei der Vergrößerung des Bildes, welche der Augenspiegel einführt, ein leichtes Zittern der Augen. Der rechte Sehnerv ist blaß, in der Mitte des Augengrundes wenige und kleine Herde. Der ganze Augengrund ist wie chagriniert von dichtgedräng-

ten, hellen Stippchen. Hie und da schwarze Einschneidungen an Netzhaut-Schlagadern für kürzere oder längere Strecken. Diese Pigmentzüge sind auf dem linken Auge noch mehr entwickelt als auf dem rechten. Die ganze Peripherie des Augengrundes von dichtgedrängten, hellen und scheckigen Herdchen gepflastert. Jetzt beendigte ich die Behandlung und habe bis heute, d. h. in mehr als drei weiteren Jahren, keine neue krankhafte Erscheinung mehr beobachtet. Eines aber muß man wissen: daß trotzdem die Pigmentbildung noch weiter fortschreitet, offenbar in weiterer Folge der einmal gesetzten Veränderungen in den Schlagadern der Netzhaut.

Am 14. April 1904 ist beiderseits der Sehnerv blaß, beiderseits sind zahllose, pigmentierte und helle, Herdchen über den Augengrund zerstreut, einzelne verzweigte Pigmentscheiden an Netzhaut-Schlagadern sichtbar. In der Peripherie des Augengrundes sind breite, helle Züge entwickelt, auf denen Pigmentkörnchen und -streifen deutlich sich abheben. Die Sehkraft, welche mit den abgestuften Wolffberg'schen Figuren für Kinder am 1. Dezember 1904 geprüft werden konnte, ergab mindestens $^1/_{10}$ für jedes Auge. Auch das Gesichtsfeld ist befriedigend, soweit es zu prüfen ist durch Aufheben mehrerer, nach verschiedenen Richtungen gleichzeitig auf den Boden geworfener, kleiner Wattebäusche und Papierschnitzel. Auch besteht jedenfalls keine Nachtblindheit. Das Augengrundbild hat ja eine gewisse Ähnlichkeit mit dem der typischen Pigment-Entartung, ist aber doch wieder davon verschieden, namentlich durch die großen, hellen Streifen in der Peripherie, auf der kleine Pigmentherdchen sitzen. Das Kind ist munter und klug. So ist alles auch noch heute.

Der Fall ist zu bezeichnen als vorläufige Ausheilung eines sehr früh, vor dem 4. Lebensmonat, entstandenen schweren, sogar Erblindung bedingenden Prozesses von Chorio-Neuro-Retinitis beider Augen infolge von angeborener Lues. Der Fall ist über 5 Jahre lang beobachtet. In andern Fällen hat sich meine Beobachtung über längere Zeiten, in einem schon über 17 Jahre, erstreckt, vom 2. bis zum 19. Lebensjahr des Befallenen. Es ist aber wünschenswert, die Beobachtung nicht bloß bis zur Pubertät, sondern bis zur Blütezeit und bis zum greisen Alter der Erkrankten fortzusetzen. Erst dann sind unsre klinischen Erfahrungen bezüglich einer so außerordentlich chronischen Erkrankung als abgeschlossen anzusehen.

2) Einen sehr erfreulichen Erfolg der Behandlung zeigt der folgende Fall.

Vollkommen blind ist das Kind im Alter von 7 Monaten, am 14. November 1904, mir gebracht worden. Im Zustand befriedigender Sehkraft kann ich es Ihnen heute vorstellen.

5 Jahre vor der ersten Vorstellung des Kindes war die Heirat der Eltern erfolgt. Nach 1 Jahr kam ein gesundes Kind, das zur Zeit also 4 Jahre alt war und von dessen Gesundheit ich mich persönlich überzeugen konnte. Bald nach der Geburt des ersten Kindes erwarb der Gatte Lues und infizierte seine Frau. Er hatte ulc. dur.; sie bekam einen Hautausschlag und Hals-Entzündung. Beide wurden vom Hausarzt mit Hg-Injektionen behandelt. 2 Jahre danach erfolgte ein Abort im 6. Monat. Danach wurde meine Patientin im April 1904 geboren, zur rechten Zeit und normal. 3 Wochen nach der Geburt trat bei dem Kinde ein Hautausschlag am ganzen Körper auf, der vom Hausarzt mit Sublimatbädern behandelt wurde und nach 3 Wochen gebessert war.

Anfangs hat das Kind ganz gut gesehen, den Kopf stets dem Licht zugewandt und nach vorgehaltenen Gegenständen gegriffen. Aber seit 4 Wochen, also vom Beginn des 7. Lebensmonats der Kleinen, beobachtet die Mutter, daß das Kind die Augen rollt, nicht mehr nach vorgehaltenen Gegenständen greift. Dagegen drückt es mit den Fäustchen gegen die Augen — ein Zeichen der frühzeitig erworbenen Blindheit, das ich öfters beobachtet habe. Die Pupillen reagieren noch auf Lichteinfall. Der Augenspiegel zeigt das typische Bild der Neuroretinitis durch angeborene Lues: beiderseits ist der Sehnerven-Eintritt verwaschen, leicht angeschwollen, die umgebende Netzhaut getrübt und geschwollen; zahlreiche helle Herde sind im Augengrund sichtbar.

Schon nach 10 Einreibungen von je 0,5 war es besser. Nach 30 Einreibungen vermochte die Mutter die Wiederkehr der Sehkraft mit Sicherheit festzustellen.

Im Januar 1905, nach 40 Einreibungen, ist das Kind munter und freundlich geworden, sieht Gegenstände auf mindestens 1 m Entfernung. Der Sehnerv ist blaß, zahlreiche rundliche Herde im Augengrunde, einzelne auch pigmentiert, dazu noch hier und da Pigmentstreifchen. In der Mitte des Jahres 1905 blieb das Kind für 2 Monate fort. Dann wurde die Einreibungskur wieder fortgesetzt. Das Kind ist munter und blühend. Es sieht auch offenbar gut — aber weniger mit dem linken Auge, das einwärts zu schielen anfängt. Wenn man ihr das rechte Auge zuhält, versucht sie, die deckende Hand fortzustoßen. Der Sehnerv ist blaß. Zahlreiche getrennte und zusammenfließende Herde im Augengrunde mit Pigment und einzelne Pigmentstriche.

Die Kur wird natürlich noch fortgesetzt.

3) Dieser 16jährige Jüngling kam gestern (22. Januar 1906), weil er seine Arbeit, die im Gewindeschneiden besteht, nicht leisten kann. Auf dem rechten Auge hat er Sehkraft $^5/_{35}$, auf dem linken $^5/_{15}$; das Gesichtsfeld ist gut, jedoch beiderseits um ein geringes (etwa 10°) eingeengt. Käme er so zu einem fremden Arzt, und dazu zu einem solchen, der noch nicht viele Fälle der Art beobachtet hat, so würde vielleicht die Diagnose nicht mit Sicherheit gestellt werden. Ich aber habe ihn im Mai 1890 beobachtet[1], als er 10 Monate alt war und eine frische Netz- und Aderhaut-Entzündung zeigte. Ich weiß, daß er zu früh geboren, bald mit Hautausschlägen behaftet war, daß die lange fortgesetzte Behandlung mit Quecksilber sein Befinden und seine Sehkraft besserte; daß er 1892 mit breiten Kondylomen am After mir wiedergebracht und durch Hg davon geheilt wurde und 1893 mit neuen Kondylomen am After gebracht und wieder durch Quecksilber geheilt wurde; daß er im Alter von 6 Jahren soweit gesund schien, Sehkraft $^1/_3$ und scheckige Pigment-Veränderungen im Augengrund besaß. Ich besitze seine ganze Krankengeschichte, zeige Ihnen hier das jetzige Bild des Augengrundes (Fig. 2) und ersuche Sie, die Schädelmißbildung des Jünglings zu betrachten.

4) Häufiger als diese im Augenhintergrund anhebenden Fälle sind diejenigen, welche scheinbar vorn beginnen und darum gewöhnlich als diffuse Hornhaut-Entzündung bezeichnet werden.

Ich zeige Ihnen zunächst einen abgelaufenen Fall. Diese werden, wie ich aus Erfahrung weiß, häufig genug verkannt und darum nicht richtig

[1] Vgl. Deutsche med. Wochenschr. 1895, Nr. 27, Fall 2.

behandelt. Allerdings, in dem vorliegenden Fall genügt dem Erfahrenen ein Blick, um die Natur des zugrunde liegenden Prozesses richtig zu beurteilen.

Freilich ist hier die Anamnese nicht so typisch, wie in den beiden ersten Fällen. Als vor 2 Jahren mir die damals 9jährige Gertrud vorgestellt wurde, war die Mutter nicht zugegen. Später ermittelte ich von derselben, daß Aborte nicht vorgekommen wären, daß von ihren 4 Kindern Gertrud das 3., und die 3 andern gesund wären. Der Vater hatte allerdings, da er in Geschäften längere Zeit auswärts weilte, Lues erworben; danach sei Gertrud geboren. Der Vater wäre später an Lungenschwindsucht verstorben.

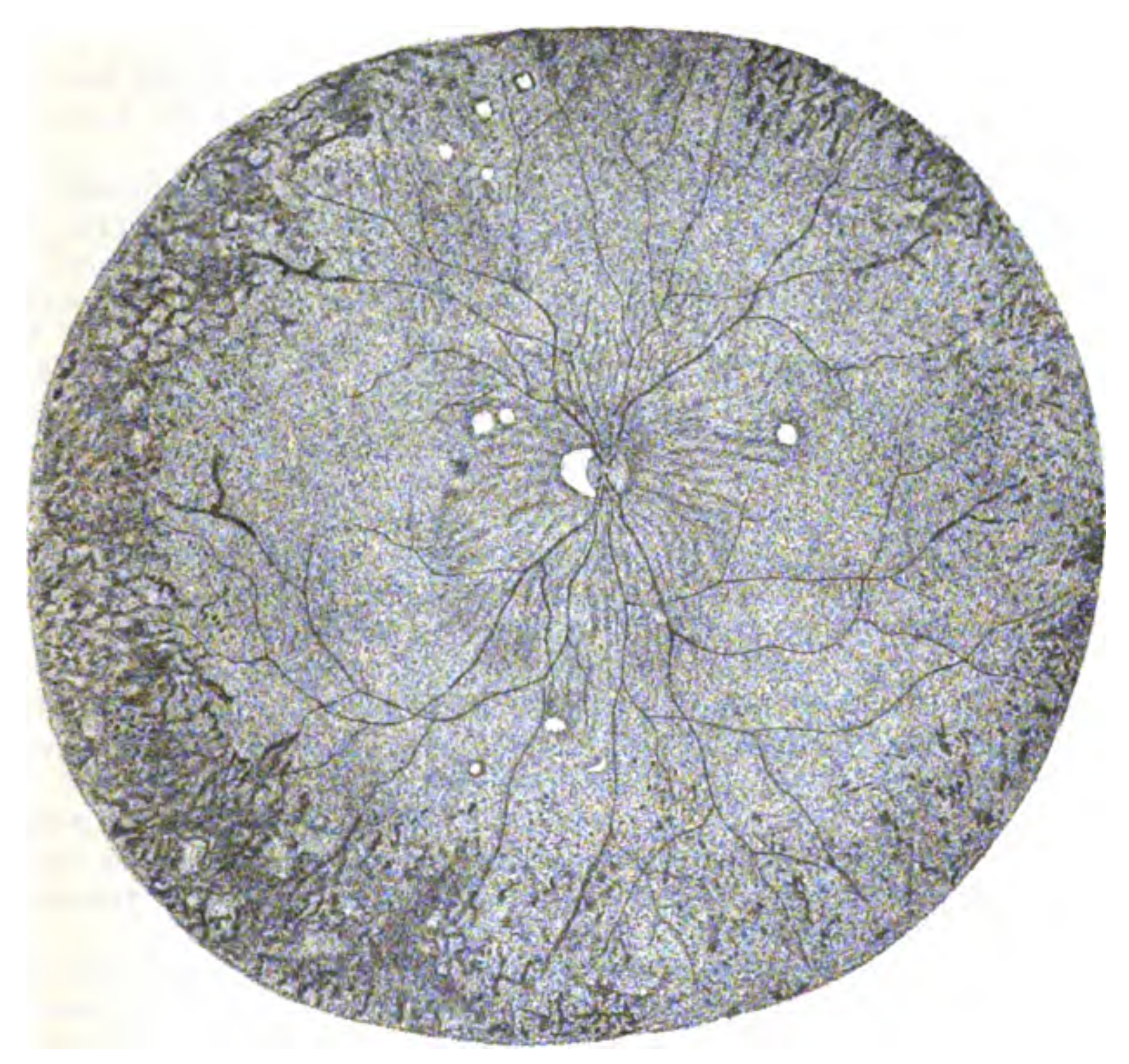


Fig. 2.
Umgekehrtes Bild des linken Auges.

Als Gertrud 2 Jahre alt war, erhielt sie graue Salbe wegen einer Erkrankung am Kopfe. Ich fand, als sie vor 2 Jahren, im Alter von 9 Jahren, mir vorgestellt wurde, erstlich den bekannten Gesichts-Habitus der angeborenen Lues, zweitens eine schon deutliche diffuse Hornhaut-Entzündung des rechten, eine soeben beginnende des linken Auges; drittens, was besonders bemerkenswert, eine ältere Veränderung des Augengrundes beiderseits, scheckige Herde in der Peripherie, — sogenannte Chorioiditis. Das Kind hat eine 2jährige Einreibungskur mit den nötigen Pausen durchgemacht. Im Oktober vorigen Jahres, wo sie sich ein wenig matt fühlte, hörte ich damit

auf. Der Prozeß an den Augen ist im wesentlichen abgelaufen, die Hornhaut für die gewöhnliche Betrachtung wieder klar, die Sehkraft befriedigend (rechts $^5/_{15}$, links $^5/_{20}$); Gesichtsfeld normal. Aber der Augenspiegel enthüllt erstlich die typischen neugebildeten Hornhautgefäße, wie sie nach dieser diffusen Hornhaut-Entzündung immer zurückbleiben, und zweitens eine Hintergrundveränderung. Der Sehnerv ist etwas blaß, in der Mitte des Augengrundes sitzt eine zarte, narbenartige Veränderung: Pigmentpunkte auf rosa Grund. Die ganze Peripherie ist verfärbt, hell, durch zusammengedrängte helle Fleckchen mit Pigmentpünktchen.

5) Auch der folgende, etwa 5 Jahre lang beobachtete Fall ist von einiger Wichtigkeit. Am 10. Januar 1901 wurde mir die 7jährige Dorothea vorgestellt.

Ihre Eltern heirateten 1885; im folgenden Jahre wurde ein Sohn geboren, der gesund geblieben. Im Jahre 1893 erwarb der Vater Lues; im folgenden Jahre wurde Dorothea geboren.

Sie war stets schwächlich und kränklich, hatte aber gute Sehkraft, bis am 15. Dezember 1900 ihre beiden Augen sich entzündeten. Es wurde eine Atropinlösung eingeträufelt und gelbe Augensalbe eingestrichen; aber die Entzündung verschlimmerte sich stetig, so daß sie zu mir gebracht wurde. Das rechte wie das linke Auge vermag die Zahl der Finger nur auf 1 m Entfernung zu erkennen ($S = ^1/_{65}$). Beiderseits besteht starke diffuse Hornhaut-Entzündung mit einem Lachsfleck im unteren Viertel der Hornhaut und mit Anlötung des Pupillenrandes sowie sehr starke Reizung und Lichtscheu der Augen.

Ich verordnete sofort neben Atropin-Einträuflung eine Einreibungskur. Nach 45 Salben, 14. März 1901, sind die Augen reizlos. Rechts Finger in 2 m ($S = ^1/_{32}$); links $S = ^5/_{35}$; Gesichtsfeld normal. Hornhaut klarer, mit zahlreichen tiefen Gefäßen, rechte Pupille zackig.

Nach 100 Salben (27. Juni 1901) ist das Allgemeinbefinden vorzüglich. Rechts $S = ^5/_{35}$, links $^5/_{15}$: Gesichtsfeld normal. Nach 140 Salben (Juli 1901) sieht das Kind blühend aus, hat vom Januar 4 Pfund gewonnen (37 Pfund statt 33), Sehkraft rechts $^5/_{20}$, links $^5/_{10}$.

Trotzdem erfolgte Weihnachten 1902 eine Durchbohrung des harten Gaumens — die ich neben diffuser Hornhaut-Entzündung etliche Male, wiewohl nicht sehr häufig, beobachtet habe, — und wurde von einem Kollegen mit Jodkali behandelt.

Erst am 16. Juli 1903 wurde Dorothea mir wieder vorgestellt. Das Leiden des Gaumens stört nicht mehr. Ein leichter Rückfall der rechten Augen-Entzündung ist eingetreten. Die Einreibungen wurden fortgesetzt bis Sommer 1905 hinein und zwar, bis 300 Einreibungen gebraucht worden. Das Kind ist blühend, auch beträchtlich gewachsen.

Am 8. Februar 1906 ist Sehkraft rechts $^5/_{15}$, links $^5/_5$; Gesichtsfeld normal. Hornhäute klar, wiewohl der Lupenspiegel die neugebildeten Blutgefäße deutlich nachweist. Hintere Verwachsungen. Scheckige Herde in der Peripherie.

6) Diese junge Frau von 28 Jahren kam am 11. Januar d. J. zu mir und klagte über heftige, unerträgliche Kopfschmerzen. Ich verordnete ihr sofort große Gaben von Jodkali und bald noch dazu Einreibungen. Sehr bald ist Besserung eingetreten.

Hätte sie, in der Meinung, daß Kopfschmerz nicht zu meinem Sonderfach gehört, einen andren Arzt befragt und wegen ihres blassen Aussehens

Eisenmittel bekommen, so wäre sie nicht so rasch gebessert worden. Allerdings hätte jeder Arzt, wenn er nach meinen Grundsätzen den Augenspiegel als Hilfsmittel der Diagnose benutzt, die typischen Hornhautgefäße und ferner die Pigmentherde in der Peripherie des Augengrundes entdeckt, welche trotz äußerlich normalen Aussehens der Augen vorhanden sind und sicheren Hinweis auf die Grundkrankheit bieten.

Nun, ich kenne die Patientin seit 10 Jahren. Im Mai 1896 wurde sie mir als 18jähriges Mädchen vorgestellt.[1] Die Anamnese ergab, daß zwar nicht vor ihrer Geburt, aber nach derselben Abort erfolgte; danach kamen sechs Geschwister, die alle ganz jung gestorben. Sie selber erkrankte, 9 Monate alt, wie es hieß, „an ererbten Drüsen". Das rechte Auge war am 4. Mai 1896 erkrankt; am 8. Mai war nach rechts Sehkraft $^5/_{30}$, links $^5/_6$. Am 18. Mai rechts Finger in 6 Fuß, das linke Auge fängt an zu erkranken. Das rechte zeigt jetzt diffuse Trübung der Hornhaut, die schon nahezu vollständig geworden, und außerordentlich feine, längliche Sprossenbildung aus den tiefen Blutgefäßen. Schon Ende des Monats Mai bildete sich ein sogenannter Lachsfleck am Schläfenrande der rechten und am oberen Rande der linken Hornhaut; am 20. Juni waren beide Augen bis auf Lichtschein erblindet.

Die Quecksilberkur war natürlich von vornherein eingeleitet worden. Nach 35 Einreibungen, am 18. Juli 1896, war Besserung der Sehkraft deutlich: auf dem rechten Auge wurden wieder Finger auf 6 Fuß gezählt. Aber erst Ende August d. J. war rechts die Sehkraft auf $^5/_{10}$, links auf $^5/_{60}$ emporgestiegen. Dieser günstige Verlauf binnen 4 Monaten muß als ein verhältnismäßig rascher bezeichnet werden und ist auf die frühzeitige Anwendung des Heilmittels zu beziehen.

Allmählich wurden die Augen ganz reizlos, die Sehkraft fast normal, so daß jedes Auge für sich feinste Schrift zu lesen imstande war. Aber zurück blieben Pigmentherde in der Peripherie des Augengrundes auf beiden Seiten und ferner typische Hornhautgefäße. Die letzteren bieten das merkwürdige Verhalten, daß sie auf dem rechten Auge mehr wagerecht, auf dem linken mehr senkrecht verlaufen.[2]

An den Augen hat Patientin nicht wieder gelitten. Sie ist übrigens seit etlichen Jahren verheiratet und hat ein gesundes Mädchen geboren, das ich selber wiederholentlich untersucht habe.[3] Aber im November 1900 klagte sie über heftige Kopfschmerzen bei Tag und über Schlaflosigkeit bei Nacht und wurde durch Einreibungen von Hg, abwechselnd mit innerlichem Gebrauch von Kj., geheilt. Im August 1903 klagte sie wieder über heftige Kopfschmerzen. Jodkali bewirkte Heilung.

Im Juni 1904 kam sie wieder wegen äußerst heftiger Kopfschmerzen. Quecksilber-Einreibung, eine Woche lang, wirkte wenig; Jodkali sofort.

Im Oktober 1904 dasselbe, sie bekam Kj., abwechselnd mit Hg, 42 Einreibungen, und war dann 1905 vollkommen geheilt.

---

[1] Vgl. den ersten Teil ihrer Geschichte in meiner Einführung II, 1, S. 111.

[2] Das hängt von der ursprünglichen Richtung der sprossenden Blutgefäße ab und ist immer so, wie ich in meiner Einführung (II, 1, S. 109) nachgewiesen. Der Typus bleibt für immer erhalten.

[3] Stets habe ich die Kinder von hereditär-syphilitischen Müttern untersucht, so oft sich mir Gelegenheit bot: noch nie habe ich das in der dritten Generation beobachtet.

Im Januar 1906 war der fünfte Anfall dieser heftigen und unerträglichen Kopfschmerzen, welcher der entsprechenden Behandlung sofort gewichen ist. Die Kranke beobachtet sich ganz genau und erklärte mir ausdrücklich, daß, als sie auf meine Anordnung etliche Tage nur Jodkali nahm, der Schmerz doch stärker war als später, wo sie wieder zur Behandlung mit Salben und Jodkali zurückkehrte.

7) Dieser Knabe W. X. wurde, 9 Jahre alt, im Anfang Februar 1899 mir in der Privatsprechstunde vorgestellt. Seine Mutter sagte mir, man habe ihr erklärt, die Iris des Knaben sei voller Tuberkel, und das Schlimmste wäre zu befürchten; auch für sie selber, die an chronischer Heiserkeit litte. Nun, der Knabe ist durch Merkur geheilt, die Mutter durch Jodkali. Beide befinden sich heute, nach 6 Jahren, ganz wohl.

Die Krankengeschichte ist reich an Überraschungen und äußerst lehrreich.

Die Mutter war vor 12 Jahren, d. h. 3 Jahre vor der Geburt des Knaben, von ihrem Gatten angesteckt worden. Ihre Krankheit dauerte scheinbar 6 Jahre; die des Gatten hatte zwar früher begonnen, war aber weniger stark aufgetreten. Der Knabe hatte viel an Kinderkrankheiten zu leiden, mehrmals an Lungen-Entzündung, im 7. Jahr an Mittelohrkatarrh. Bald danach, im November 1897, wurde er von einer Entzündung des rechten Auges befallen, die $^3/_4$ Jahr dauerte und vor kurzem, Anfang Januar 1899, wieder rückfällig wurde.

Das linke Auge war gesund und sehkräftig (S = $^5/_5$, E.). Das rechte vermochte die Zahl der Finger nur auf $^1/_2$ m zu erkennen und zeigte eine rückfällige diffuse Hornhaut-Entzündung mit starker Beteiligung der Regenbogenhaut, d. h. mit zahlreichen hinteren Verwachsungen. Irisknötchen waren zur Zeit nicht deutlich. Sonstige Zeichen von angeborener Lues nicht manifest, außer Narben an der Zunge und verdächtigen Zähnen. Natürlich verordnete ich dem Knaben eine systematische Einreibungskur. Schon Mitte März war die Sehkraft des rechten Auges nahezu so gut wie die des linken geworden ($^5/_7$ gegen $^5/_5$). 80 Salben wurden verrieben, bis Mitte Mai.

Dann blieb der Kranke fort und kehrte erst am 6. Juli 1899 wieder mit dem ersten Beginn der diffusen Hornhaut-Entzündung auf dem andern, dem linken Auge: am oberen Rande, um den herum Gefäßfüllung in der Bindehaut sichtbar, schiebt sich eine sichelförmige, diffuse Trübung mit zahlreichen Gefäßen über den oberen Teil der Hornhaut vor, während der Rest der letzteren klar bleibt. Sofort wurde neben Atropin-Einträuflung die Allgemeinbehandlung wieder eingeleitet. Die Entzündung des linken Auges erreichte nie die Höhe, die wir auf dem rechten beobachtet hatten; die Sehkraft sank nie unter $^5/_{10}$. Dezember 1899 betrug sie, nach 150 Salben, wieder $^5/_5$. Bis März 1900 wurde der Kranke noch weiter beobachtet und ein befriedigender Zustand festgestellt.

2 Jahre später kehrte er wieder. Vor einigen Monaten, Oktober 1901, war allerdings wieder eine Entzündung des rechten Auges aufgetreten, aber von der Mutter mit Umschlägen und Jodkali geheilt. Jetzt, am 9. März 1902, besteht seit 3 Tagen wiederum eine starke Entzündung des rechten Auges mit heftigen Schmerzen. Die rechte Hornhaut ist rauchig getrübt, mit Resten der diffusen Entzündung, die Pupille ist zackig und dabei ringförmig

mit der vorderen Linsenkapsel verwachsen, die Regenbogenhaut butterglockenförmig vorgewölbt. Dabei ist das Auge gereizt, lichtscheu, tränend, druckempfindlich, seine Spannung vermehrt. Die Sehkraft ist auf $^5/_{35}$ gesunken, aber das Gesichtsfeld noch normal.

Jetzt besteht auch die von Hutchinson beschriebene Kerbung der oberen Schneidezähne.

Am folgenden Tage, als der (jetzt 12jährige) Knabe aufgenommen worden, ist die Sehkraft auf $^1/_{30}$ gesunken, das Sekundärglaukom nach diffuser Hornhaut-Entzündung vollkommen ausgeprägt. Düstere Rötung umgibt die rauchig getrübte, glanzlose Hornhaut; die Spannung des Augapfels ist sehr hoch. Der Schmerz so groß, daß der Kranke trotz seines jugendlichen Alters die Nacht schlaflos zubringt. Tags nach der Aufnahme wird unter Chloroformbetäubung die Iridektomie nach oben zufallfrei verrichtet.

Der Knabe erwacht schmerzfrei aus der Betäubung. Die Heilung erfolgt glatt. Die Iris ist wieder in ihre normale Fläche zurückgesunken. Das Auge hat am 24. März 1902, bei der Entlassung, wieder S = $^5/_{10}$ statt $^1/_{30}$ vor der Operation; es erlangte im Mai 1902 sogar S = $^5/_7$.

Aber schon am 2. Juni 1902 kehrte er wieder, da er 2 Tage zuvor über dem rechten Auge im Knochen starke Schmerzen verspürt hatte, die einen ganzen Tag anhielten. Das rechte Auge ist reizlos und sehkräftig. (— 1 D sph. ⊃ — 1 D cyl. S = $^5/_{10}$; Gesichtsfeld normal.) Aber die Regenbogenhaut ist durchsetzt von etwa 15 ganz kleinen, hellen und flachen Knötchen, die von zahlreichen Gefäßchen durchzogen werden. Am Pupillenrande sitzen einige grauliche, rundliche Exsudate. So mancher Arzt würde dies für Tuberkel ansprechen. Es ist aber der Anfang der gummösen Periode des Augenleidens.

A) Sofort wurde wieder die Kur eingeleitet. Diese hatte sofort sichtlichen Erfolg. Allerdings sank zunächst (unter begleitender Glaskörpertrübung) die Sehkraft auf $^5/_{35}$, $^5/_{25}$. Aber die Zahl der Knötchen nahm ab. Am 15. Juni 1902 betrug sie nur noch $^1/_2$ Dutzend. (Vgl. Fig. 3.) Bald wurden sie fast unsichtbar. Am 27. Juni 1902 traten zwei neue, flach-pilz-



Fig. 3.
Rechtes Auge.



Fig. 4.
Linkes Auge.

förmige auf; am 12. Juli 1902, nach 34 Salben, war nur noch ein einziges, graues Irisknötchen sichtbar.

B) Da kam er am 22. Juli 1902 nachmittags mit ganz neuen Klagen. Vormittags 10 Uhr verspürte er im linken Auge ein Drücken, bemerkte einen leichten Schleier, der nicht lange anhielt; aber Schmerz, sowie er vom Dunkeln ins Helle kam. Ich fand zwei graue Knötchen am Pupillenrand

des linken Auges, etwas in die Pupille hineinragend, längs des Sphinkters durch einen zarten, grauen Gewebsstreifen miteinander zusammenhängend; jenseits desselben zarte Hyperämie und Schwellung des Irisgewebes als Grundlage der ganzen Bildung. Fig. 4 zeigt diese Knötchen, wie sie drei Tage später sich darstellten.

Am 10. September 1902, nachdem binnen 7 Wochen wieder 100 Salben verrieben waren, sind die Knötchen aus beiden Augen geschwunden, das rechte hat S = $^5/_7$, das linke $^5/_4$; beide Hornhäute sind durchsichtig, zeigen aber die typischen neugebildeten Blutgefäße, und zwar blutgefüllte.

C) Schon im folgenden Monat begann der dritte Abschnitt der gummösen Periode. Am 18. Oktober 1902 kehrte der Knabe wieder und erzählte, daß das rechte, operierte Auge seit 10 Tagen wieder gerötet und gereizt sei, seit 4 Tagen stärker; gelegentlich beobachtet er Drücken und Flimmern. Das Auge hat noch S = $^5/_{15}$. Die rechte Iris ist besät mit frischen Knötchen, von denen die meisten im kleinen Kreis, auch am Kolobomschenkel, andre auch näher der Peripherie sitzen; manche nicht scharf umschrieben, einzelne gut abgegrenzt, erhaben, von Blutgefäßchen umgeben und überzogen sind. Die Iris ist auch sonst vaskularisiert. Kleiner, eiterähnlicher Absatz am Boden der Vorderkammer; Spannung herabgesetzt; Glaskörpertrübungen. Fig. 5 ist am folgenden Tage gezeichnet (von Herrn Dr. Fehr sowie die früheren). Sofort wird die Kur wieder eingeleitet und Atropin mit Kokain eingeträufelt.

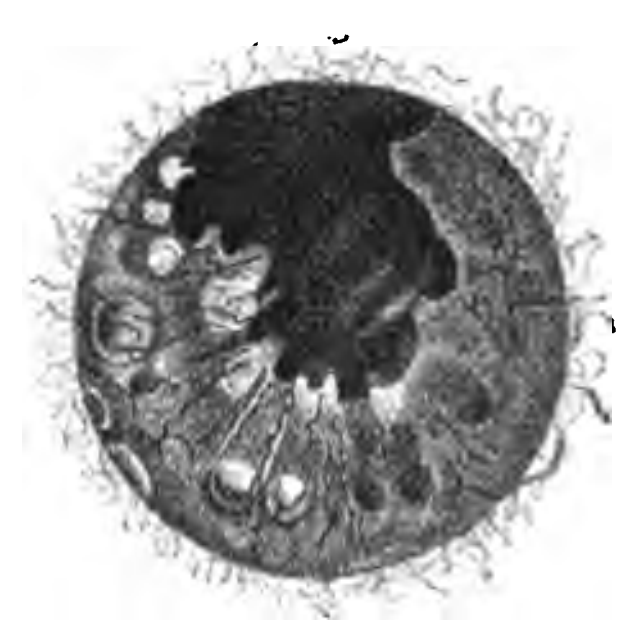


Fig. 5.
Rechtes Auge.

Am 21. Oktober 1902 ist das Auge zwar weniger empfindlich, aber zunächst sind doch noch neue Knötchen hinzugetreten; am 23. gleich; am 25. flacher; am 1. November deutlich kleiner, dem Stromagewebe ähnlicher, umgeben von netzförmigen, hellen Zügen; am 6. November sind nur noch die Bindegewebszüge um die früheren Knötchen sichtbar; am 10. November ist jede Spur der Knötchen geschwunden. Nur noch zarte Irisgefäßchen und feine Glaskörperflocken nachweisbar. (S = $^5/_{25}$.)

D) Aber damit war die Sache doch noch nicht ganz abgeschlossen, obwohl fortwährend Salben nnd Tropfen gebraucht wurden. Am 30. Dezember 1902 kehrt der Kranke zurück mit der Angabe, daß das rechte Auge wieder seit 8 Tagen rot und empfindlich sei. In der nasalen Hälfte der Iris sind wieder 3 neue Knötchen sichtbar, 2 kleinere und ein mittelgroßer. Über letzteren zieht deutlich ein Blutgefäß fort.

Am 14. Januar 1903 sind die Knötchen zwar flacher und kleiner, aber von deutlichen Blutgefäßen überzogen, auch zahlreicher; dabei der Glaskörper trüber; dazu pflasterförmige Herde an der Hornhauthinterfläche. Sehkraft erheblich herabgesetzt. (Finger auf 6 Fuß.)

Am 19. Januar 1903 Irisknötchen kleiner, Sehkraft besser ($^5/_{50}$); 21. Februar 1903 S = $^5/_{35}$. Irisknötchen fort, Hornhautpunkte noch sichtbar. Bald schwanden auch diese. Sehkraft wurde wieder $^5/_{15}$ bis $^5/_{10}$. Nachdem zu der ersten Reihe von mehr als 100 Einreibungen noch die zweite mit etwa 60 hinzugekommen, wurde die Behandlung abgeschlossen. Jetzt sind seitdem 3 Jahre verstrichen. Es ist keine neue Störung aufgetreten.

Am 20. Januar 1906 erklärt der jetzt 16jährige Walter, daß er sich ganz gesund fühle; auch seine Mutter sei gesund. Er hat mit dem rechten Auge S = $^5/_{15}$, mit dem linken $^5/_4$; Gesichtsfeld beiderseits normal.

Das rechte Auge ist reizlos, von normaler Spannung; Hornhaut bei gewöhnlicher Betrachtung klar, bei der Durchleuchtung mit dem Lupenspiegel sind feine, typische Blutgefäße nachweisbar. Die Regenbogenhaut sieht etwas düster aus, nicht so rein hellblau wie die des linken Auges; ihr Relief ist etwas gröber und verwaschen. Hintere Verwachsungen bestehen sowohl an den Kolobomschenkeln als auch an dem unteren Pupillenrand. Glaskörper im wesentlichen rein. Sparsame graue Herde in der Peripherie des Augengrundes. Am linken Auge ohne Mydriasis nichts als feine, typische, neugebildete Hornhautgefäße[1] nachweisbar, die durch das Pupillengebiet ziehen. Bemerkenswert ist dabei S = $^5/_4$!

Dieser Fall von wiederkehrender und flüchtiger Bildung zahlreicher kleiner Gummigeschwülste in der Regenbogenhaut eines mit angeborener Lues behafteten Kindes steht einzig da in meiner Beobachtung und vielleicht auch in der Literatur. So schnelles Auftreten und wiederum so rasches Schwinden von hellen Irisknötchen habe ich sonst nur bei Lepra gelegentlich beobachtet. Die Gummiknoten in der Regenbogenhaut Erwachsener mit erworbener Lues sind etwas standhaftere Bildungen, nicht so zahlreich in demselben Auge, meist größer, meist mit heftigeren Entzündungs-Erscheinungen. (In seltnen Fällen erreichen sie eine wahrhaft riesige Größe.)

---

# Journal-Übersicht.

## I. Archiv für Augenheilkunde. Band LIV. 1906. Heft 2.

9) **Experimentelle Untersuchungen über Antikörper gegen Netzhautelemente,** von C. Hess und P. Roemer. (Univ.-Augenklinik Würzburg.)

III. Analyse der immunisatorisch erzeugten Antikörper gegen die Netzhautstäbchen.

In Verfolg ihrer Untersuchungen fanden Verff., daß bei nicht spezifisch vorbehandelten Tieren die Stäbchenauflösung in der Bauchhöhle rascher zugrunde geht, wenn die Bauchhöhle durch Einspritzungen gereizt ist, als wenn sie sich in normalem Zustande befindet. Doch hält diese Resistenzsteigerung nur wenige Tage an, während sie in spezifisch vorbehandelten Bauchhöhlen mehrere Wochen dauert. Ein direkter Beweis für die spezifische Antikörpernatur wurde dadurch erbracht, daß die Einführung des Serums eines aktiv mit Netzhautstäbchen vorbehandelten Tieres zugleich mit der Stäbchenaufschwemmung eine rasche Lösung der Stäbchen herbeiführt.

Die Wertbestimmung der Immunagglutine und Lysine erfolgte bezüglich des Agglutinationsgehaltes durch den Reagensglasversuch, bezüglich der Lysine durch den Bauchhöhlenversuch.

---

[1] Groenouw (Graefe-Saemisch XI, 1, 812) hat folgenden Satz: „Daß diese tiefliegenden Gefäße nie wieder verschwinden und für Heredosyphilis durchaus pathognomonisch seien (Hirschberg) ist nicht vollkommen richtig."

Der Ausdruck pathognomonisch liegt mir nicht, ich habe ihn nicht gebraucht; aber meine positive Beobachtung halte ich aufrecht. Es gehört große Übung und Aufmerksamkeit dazu, ganz feine Gefäße zu sehen. Daß bei demselben Fall oberflächliche und tiefe Gefäße gelegentlich vorkommen, hatte ich selber schon mitgeteilt. Der Kundige wird dadurch in seinem Urteil nicht getrübt.

Die Netzhautantikörper zeigten auch eine gewisse Spezifität für die Tierart.

Es gelang die Agglutinine und Lysine der Stäbchen-Immun-Sera zu trennen.

---

10) **Experimentelle Untersuchungen über Antikörper gegen Netzhautelemente,** von C. Hess und P. Römer.

IV. Über Hetero-, Iso- und Auto-Antikörper des normalen Serums gegen Netzhautstäbchen.

In diesem Teile ihrer Arbeit behandeln Verff. das Verhalten der normalen Sera gegenüber den perzipierenden Netzhautelementen. Es zeigte sich die praktisch wichtige Tatsache, daß normale Sera von verschiedenen Tierarten Antikörper nicht nur gegen die Netzhautstäbchen andrer Arten, sondern auch gegen die derselben Art, ja des gleichen Individuums enthalten.

Anschließend versuchten Verff. mit Hilfe der biologischen Methode über den Sehpurpur Aufklärung zu erlangen, sie fanden bei ihren Versuchen jedoch keinen Unterschied zwischen dem Verhalten der Hell- und der Dunkelnetzhaut. Weitere Untersuchungen ergaben, daß auch das Hornhautepithel elektive Funktionen zeigt.

---

11) **Ophthalmologische Miscellen,** von Prof. O. Hosch in Basel.

V. Über cyklitische Schwarten.

Verf. weist auf die Häufigkeit von Knochenbildung in cyklitischen Schwarten hin, als die wohl viele der Fälle, die als Verknöcherung der Aderhaut beschrieben wurden, aufzufassen sind. Die Knochenbildung ist als Anlaß für sympathische Erkrankung zu fürchten.

VI. Lipodermoid der Bindehaut.

VII. Fett-Embolie der Retina, die in einem Falle von Knochenbrüchen beobachtet wurde.

VIII. Zur Ätiologie des Schichtstars.

Aus einer — nicht eigenen — Beobachtung schließt Verf., daß es Fälle von angeborenen Schichtstar gibt. Er nimmt bei dem Falle, der zu der von ihm beschriebenen „Schichtstarfamilie“ gehört, Vererbung an.

---

12) **Ein Fall von Echinococcus intraocularis,** von Dr. Kornél-Scholtz. (Universitäts-Augenklinik Budapest.)

Beschreibung eines blasenförmigen Gebildes im Glaskörper, das einer Traube mit zahlreichen Beeren glich. Eine histologische Untersuchung war bei dem einäugigen Patient nicht möglich.

---

13) **Zur Pathologie des Pterygium,** von Dr. Marcel Falta in Szeged.

Verf. hält das stationäre Pterygium nicht für harmlos, da es Erkrankungen des Auges verschlimmern kann. Kann die schädliche Wirkung des Pterygium nicht ausgeschlossen werden, so ist es zu entfernen.

---

14) **Zur Ausführung der Magnet-Operation,** von Dr. Türk in Berlin.

Verf. hatte empfohlen bei Magnet-Operationen mit möglichst starken Magneten zu arbeiten und das Operationsfeld möglichst weit von dem Magneten zu entfernen. Durch Messinghülsen, welche die Richtungslinie des Magneten markierten, sollte die Entfernung festgelegt werden. Die Vorrichtung hatte sich in der Hirschbergschen Klinik in einem Falle nicht bewährt, Verf.

verteidigt (?) die Vorrichtung damit, daß sie für größere Splitter gelte, während er den betr. Splitter von 12 mgr zu den kleinsten Splittern von etwa 10 mgr und darunter rechnet.

---

**15) Pipetten-Augentropffläschchen,** von Dr. Bublitz in Stolp.

Die Fläschchen sind durch einen an die Pipette geschmolzenen Überfangdeckel besser als bisher gegen Staub geschützt.

---

**16) Spontane Reposition der ektopischen Linse mit nachfolgender erneuter Luxation,** von Dr. A. Brückner. (Univ.-Augenklinik Würzburg.) Mitteilung eines Falles.

---

**17) Über neuropathische Zustände der Augen,** von Dr. J. Fejer in Budapest.

Verf. beschreibt als Augenbeschwerden Nervöser:

1) Lidkrampf mit Akkommodationskrampf, 2) Lidkrampf mit Lichtscheu, 3) als „Neurosis conjunctivae" eine Entzündung der Bindehaut mit ähnlichen Symptomen, wie der Catarrhus siccus.

---

**18) Gekürzte Übersetzungen aus der amerikanischen Ausgabe.**

Vol. XXXIII, Nr. 3, 4, 5.

1) Chorioidealsarkom mit destruktiver Blutung, von F. V. Verhoeff in Boston.

Krankengeschichten und pathologischer Befund dreier Fälle.

2) Bei der Geburt vorhandene Blutungen im Auge, von E. Coburn in New York.

Bei 37 Kindern, die unter 22 Tagen starben, fand Verf. Blutungen in der Iris und dem Ligam. pectin. je 1 Mal, in der Sklera 5 Mal, Chorioidea 1 Mal, Retina 17 Mal (stets, wenn überhaupt Blutungen vorhanden waren), im Opticus 5 Mal. Die Blutungen lagen in der Netzhaut peripher, nur selten nahe der Macula.

3) Hereditäre Ectopia lentis, von Dr. Lewis in Syracuse.

4) Ätiologie und Pathologie der Cornealcysten mit Bericht über einen Fall, von Dr. Oatman in Brooklyn.

5) Chorioidealblutung nach Cataract-Extraction, von A. Quackenboss in Boston.

Unter 3624 Extraktionen des Massachusetts Eye and Ear Krankenhauses kamen in den letzten 40 Jahren 3 Mal spontane Chorioidealblutungen vor. Eine Ursache war nicht zu ermitteln.

6) Exstirpation des Tränensacks nach Paraffininjektion, von Dr. Tood in Minneapolis.

7) Hereditäre Opticus-Atrophie, von A. Knapp.

Beschreibung von 8 Fällen innerhalb dreier Generationen in einer Familie.

8) Parinaud's Conjunctivitis, von Dr. Verhoeff und Dr. Derby. Mitteilung eines Falles.

9) Die Beziehungen zwischen Augenmuskeln und Refraktion, von Dr. Payne.

10) Bakteriologische Studie über Trachom, mit Bemerkungen über das Vorkommen der zur Influenzagruppe gehörenden Bakterien bei Conjunctivitis, von A. Knapp in New York.

Verf. untersuchte 120 Fälle von Trachom besonders mit Rücksicht auf die von Müller-Wien beschriebenen influenzaähnlichen Trachombazillen. Er fand sie 8 Mal, hält die Gegenwart dieses Bacillus für zufällig; der Bacillus hat nichts mit dem Trachom-Erreger zu tun.

11) Adeno-Carcinom des Augenlides, von Dr. Mills in New York.

---

Band LIV. Heft 3.

Arbeiten aus dem Gebiet der sympath. Ophthalmie, von Prof. Dr. Römer in Würzburg.

19) **Weitere experimentelle Untersuchungen über die Frage der Reizwirkung am Auge und die modifizierte Ciliarnerventheorie,**

Die biologischen Untersuchungen ergaben, daß eine Reizwirkung eines Auges auf das andere im Sinne der modifizierten Ciliarnerventheorie niemals erkennbar ist.

---

20) **Ein Fall von doppelseitigem Colobom der Oberlider mit Dermoiden der Corneo-Skleralgrenze: Ein Beitrag zur Ätiologie dieser Mißbildungen,** von Dr. Ohse. (Aus der Augenklinik von Dr. Brugger in Konstanz.)

Verf. kommt zu dem Schlusse, daß alle konjunktivalen Dermoide und alle Lidcolobome in letzter Reihe auf die Einwirkung amniotischer Stränge zurückzuführen sind. Die verschiedene Intensität der Einwirkung ergibt die Verschiedenheit der Formen.

---

21) **Ein Fall von beginnendem Gliom,** von Prof. Ogawa. (Augenklinik der Charité zu Berlin.)

Bei einem Kinde, dessen linkes Auge fortgeschrittenes Gliom zeigte, fand sich mit dem Augenspiegel rechts ein weißes Fleckchen, das als beginnendes Gliom erkannt wurde. Die anatomische Untersuchung bestätigte dies zweitkleinste isolierte Gliomknötchen der Literatur. Die Untersuchung ergab nichts von dem Bekannten Abweichendes; das Hauptresultat war, daß mit Sicherheit die Entstehung aus der inneren Körnerschicht beobachtet werden konnte, entsprechend der ersten Feststellung durch Hirschberg.

---

22) **Zum klinischen Bilde und zur Therapie des Trachoms,** von Dr. A. Schiele in Kursk (Rußland).

Verf. steht auf dem Einheitlichkeitsstandpunkte, er erkennt einen selbständigen Follikularkatarrh nicht an. Eine Follikelbildung kommt nur bei Trachom vor, die Gebilde bei Lues, Leukämie, Atropinkatarrh usw. haben damit nur Ähnlichkeit.

Die Entstehung des Trachoms beobachtete Verf. bei kleinen Kindern, besonders Säuglingen. Das Trachom nimmt mit den zunehmenden Altersperioden ab, heilt leichter. Die Erblindungsziffer nach Trachom beträgt 2 %.

Die Zahlen des Verf. sind seines Standpunktes wegen schwer vergleichbar;

auch nach Abzug von Fällen, in denen Follikel nur am Unterlid saßen, fand er die Hälfte der Bevölkerung des Kreises Kursk von Trachom infiziert.

Zur Therapie des Trachoms empfiehlt Verf. die Jodsäure, von der er sehr gute Erfolge sah. Er ätzt mit einem Stifte aus Jodsäure, dem 1—10 % Acoin beigefügt sind, die einzelnen Follikel, Geschwüre, Pannus usw. Die Wirkung beruht auf der Abspaltung von Jod. In letzter Zeit schickt Verf. der Ätzung eine Injektion von etwa 1,5 g einer Mischung von Natriumjod. (1 : 1000), 1,0 g und 6—8 Tropfen Acoin 1 % in die Übergangsfalten voraus. Die Heilung erfolgt unter Reizung, Membranbildung, jedoch ohne Narben zu hinterlassen.

---

23) **Arbeiten zur Physiologie und Pathologie der Linse,** von Dr. G. Freytag. (Universitäts-Augenklinik Würzburg.)

I. Über den Einfluß von Linsenveränderungen auf die Refraktion des Auges.

Es ist nach Hess nicht mehr angängig die Alters-Hypermetropie durch Indexzunahme der Rinde zu erklären, vielmehr ist eine Zunahme der Linsenradien als wahrscheinlichste Erklärung anzunehmen.

Die Cataractmyopie ist im Gegensatz durch eine Indexverminderung der Rinde zu deuten.

II. Über die Kernreflexbilder der menschlichen Linse.

Hess hatte das regelmäßige Vorkommen von Linsenbildchen, die durch Spiegelung am Kerne der normalen Linse entstehen, bei normalen Augen von Personen jenseits der Mitte der zwanziger Jahre nachgewiesen. Verf. versuchte durch Untersuchung von 81 Personen zwischen 5 und 77 Jahren festzustellen, in welchem Umfange individuelle Verschiedenheiten dabei auftreten.

Bei sämtlichen Leuten über 24 Jahren war das vordere Kernbild ausgeprägt, über 31 Jahren auch das hintere. Unter dem 13. Lebensjahre fanden sich nie Andeutungen von Kernreflexen, im folgenden Jahrzehnte war das Verhalten schwankend.

---

### Heft 4.

24) **Ein Verschluß der Arteria centralis retinae mit gesundem parapapillären Bezirk,** von Dr. Ernst Graefenberg. (Univ.-Augenklinik Würzburg.)

Der frei gebliebene Netzhautbezirk blaßte allmählich ab, ohne seine Funktion zu verlieren. Ein ursprünglich gefülltes cilioretinales Gefäß ging analog einer Beobachtung Hirschbergs (Centralbl. 1884) später unter, gehörte also zur Art. centralis. Da die Funktion erhalten blieb, mußten noch Bahnen den Netzhautbezirk ernähren, die ihr Blut nicht aus der Centralarterie bezogen, wohl Endäste des Ciliargefäßsystems.

---

25) **Zur Kasuistik kristall-ähnlicher Gebilde des Auges,** von Dr. Schuster. (Universitäts-Augenklinik Würzburg.)

1) Drusenbildung in einem adhaerenten Leukom.

2) Ein Fall von Drusenbildung im Sehnervenkopf.

Der Befund war der von Hirschberg dahin charakterisierte: In beiden Sehnerven sind glänzende Knollen vorhanden, der Sehnervenkopf ist ein wenig angeschwollen. Dabei ist die Sehkraft normal.

Der seltene Befund ist relativ häufig bei Retinitis pigmentosa (8 von 12 Fällen), der gemeinsame Grund für beide Erscheinungen ist wohl die Gefäßerkrankung.

---

**26) Über subkonjunktivale Kochsalzinjektionen,** von Dr. A. Bock. (Univ.-Augenklinik Würzburg.)

Verf. setzt seine Berichte über die günstige Wirkung der subkonjunktivalen Kochsalzinjektionen bei der Chorioiditis centralis und Glaskörpertrübungen fort. Es kam durchweg eine 4 % Lösung zur Anwendung. Injiziert wurde jeden zweiten Tag. Nachteilige Folgen wurden nie bemerkt.

---

**27) Über das Gesichtsfeld beim Skiaskopieren und Ophthalmoskopieren,** von Dr. A. Borschke in Wien.

Polemik gegen Wolffs Skiaskoptheorie.

---

**28) Zur Tetanie-Cataract,** von Dr. Sperber. (Augenabteilung der mährischen Krankenanstalt in Olmütz.)

Aus der Zeit von $1^{1}/_{4}$ Jahren berichtet Verf. über 6 Fälle von Tetanie-Cataract. Es handelt sich um 6 Frauen post partum. Bei allen bestand Haar- und Nagelausfall, die Diagnose der Tetanie war durch charakteristische Zeichen gesichert.

Die Entstehung erfolgt sehr rasch, wohl durch Toxinwirkung. Der Kern ist sehr groß. Die Linsenmasse läßt sich auch bei geringer Trübung gut extrahieren.

---

**29) Untersuchungen bei Tabak-Alkohol-Amblyopie,** von Dr. Baer. (Universitäts-Augenklinik Innsbruck.)

Verf. untersuchte die Bevölkerung Tirols. Im Verhältnis häufig fand sich die Amblyopie bei der schlecht genährten Tagelöhnerbevölkerung Nordtirols, die viel Schnaps trinkt. Amblyopien durch Wein, Bier, Tabak allein fanden sich nicht. In der Innsbrucker Klinik beträgt der Prozentsatz der Amblyopien 1 % aller Fälle, während anderwärts 0,5 % angegeben wird.

---

**30) Über hyaline Degeneration der Conjunctiva,** von Dr. Ischreyt in Libau, Rußland.

Bericht über zwei Fälle von hyaliner Degeneration der Conjunctiva unter dem Bilde von Tumoren.

Verf. geht auf die Besonderheiten seiner Fälle und auf die wenigen ähnlichen Mitteilungen aus der Literatur näher ein. Die Ätiologie ist noch nicht geklärt, Verf. versucht eine Einteilung in vier Typen nach dem anatomischen Befunde.

---

**31) Die Operation des Glaucoma absolutum nebst Bemerkungen über Glaucomlinsen,** von Priv.-Doz. Dr. Topolanski in Wien.

Als bestes Mittel die Schmerzen beim Glaucoma absolutum zu beseitigen hat sich Verf. die Extraktion der Linse bewährt.

Zur Anästhesierung spritzt er, wenn Allgemeinnarkose unmöglich, 15 Minuten vor der Operation Morphium ein und unmittelbar vor der Operation nach ausgiebiger Cocaïnisierung eine 4—5 % Atrabilin-Cocaïnlösung um die Hornhaut herum.

Um Zerrungen zu vermeiden benutzt er zum Schnitt eine übertrieben große Lanze, um eine möglichst große Öffnung zu erreichen. Sonst ist das Verfahren das übliche mit Iridectomie. Glaskörpervorfälle scheinen hierbei nicht zur Infektion zu neigen. In einem Falle beobachtete Verf. einen Prolaps der Chorioidea.

Die ungetrübte Linse ist leichter zu entfernen wie bei Augen ohne Drucksteigerung.

Verf. macht auf die relative Häufigkeit von Spontanrupturen der Kapsel bei Iridectomien aufmerksam und auf eine vorübergehende Linsentrübung, die nach Glaucom-Operation durch das Nachvornrücken der Linse und die dadurch bewirkte andre Fasergruppierung bedingt ist.

---

Band LV.

1) **Übertragungsversuche von Trachom auf Affen,** von Prof. C. Hess und Prof. P. Römer in Würzburg.

Verff. setzten ihre Versuche an 13 Pavianen fort. Es gelang in Bindehäuten, die vor der Impfung Körner gar nicht oder in verschwindender Menge zeigten, nach der Impfung mit ganz frischem menschlichem Trachom-Material zahlreiche große Körner nachzuweisen. Ferner gelang es, das Trachom von einem erfolgreich geimpften Pavian auf einen andren zu übertragen. Beim Filtrieren des trachomatösen Materials durch einen Tonfilter erwies sich das Filtrat als nicht ansteckend, wohl aber der Rückstand, in dem also die Trachom-Erreger zurückgeblieben sein mußten.

2) **Zur Pathogenese und Histologie des Dakryops,** von Dr. Gilbert in Bonn. (Universitäts-Augenklinik.)

In einem Falle entstand nach einem Trauma eine vermehrte Tränenabsonderung aus der nicht geschwollenen Drüse mit Fistelbildung. Acht Jahre darauf entwickelte sich eine Dakryoadenitis, die durch Exzision der Drüse geheilt wurde. Verf. hält daran fest, daß der traumatische Dakryops eine auf Kosten eines Ausführungsganges entstandene Retentionscyste darstellt.

---

3) **Zur Kenntnis des kongenitalen Epicanthus,** von Dr. A. Brückner. (Universitäts-Augenklinik Würzburg.)

Die beiden Fälle des Verf. zeigten neben dem Epicanthus Parese der Abducentes und Recti superiores. Die Recti inferiores sind wenig beteiligt, Ptosis ist angedeutet. Der Unterschied der Fälle lag darin, daß ein Pat. gut begabt, der andere Idiot war. Verf. geht auf die Literatur ein, die im wesentlichen den Standpunkt von Ammons einnimmt. Die Ursache kann eine sehr verschiedene sein. Im ersten Falle lag Heredität vor, im zweiten trat der Epicanthus ganz isoliert auf. Ob die Muskelparesen und der Epicanthus eine einheitliche Ursache haben, bleibt unentschieden.

---

4) **Schädelbruch und Auge,** von Dr. Liebrecht in Hamburg.

Verf. untersuchte 100 Fälle, bis auf zwei private, aus dem Hamburger Hafenkrankenhaus stammend. Es sind bis auf zwei Fälle von Bruch des Gewölbes nur Basisbrüche verwendet.

Am Sehnerven beobachtete Verf. reine Stauung in den Venen 5 Mal, streifige Trübung der Papille ohne Prominenz 6 mal, Papillenschwellung 5 mal jedoch nur in einem Falle eine ausgesprochene Stauungspapille von 2 Diopt. Höhe.

Atrophische Veränderungen an der Papille im Anschluß an den Schädelbruch führten in 2 Fällen zu totaler Atrophie mit Amaurose, 4 Mal zu partieller Atrophie mit partiellem Gesichtsfeldausfall.

Wahrscheinlich spielen als Ursache abgebrochene oder dislocierte Knochensplitter in den Wandungen des Canalis opticus die Hauptrolle.

In 2 Fällen wurden Sehstörungen konstatiert, die auf eine Verletzung des Sehcentrums in den Hinterhauptlappen des Gehirns bezogen werden mußten, und zwar einmal doppelseitige homonyme Hemianopsie, einmal rechtsseitige homonyme Hemianopsie. Im zweiten Falle traten degenerative Prozesse auf, an der Papille in Form von weißen Flecken.

Verf. betrachtet sie als Verfettung der Gliafasern. Pathologische Pupillensymptome wurden in 40 % beobachtet. Von Störungen an den Nerven- bzw. an den Augenmuskeln waren in 14 % die vom Facialis versorgten Muskeln betroffen, in 5 % der Nervus abducens, in 2 % der Trigeminus, jedoch kombiniert mit den Lähmungen anderer Nerven, in 2 % der Trochlearis, in einem Falle der Oculomotorius. Die Zahl der central bedingten Lähmungszustände ist dabei eine geringe, meist handelt es sich um periphere Lähmungen.

Eine Blutung in die Lider bestand in 34 Fällen ohne äußere Wunde und Quetschung, in 10 Fällen zugleich unter die Bindehaut. Sie trat meist unmittelbar nach der Verletzung auf, 6 Mal erst am 2. bzw. 3. Tage darauf. Die Blutung in die Lider und unter die Bindehaut ist das diagnostisch wichtigste und häufigste Augensymptom. Sie ist der Ausdruck eines Bruches des Orbitaldaches mit Zerreißung des an dasselbe anhaftenden Periostes und ist das Zeichen einer schwereren Verletzung.

Aus den pathologisch-anatomischen Ergebnissen ist hervorzuheben, daß von den 26 Fällen, die mit dem Tode endeten, bei 15 eine Blutung in die Scheidenräume des Sehnerven sich vorfand. Verf. geht auf die Entstehung und Lagerung der Blutungen näher ein.

---

5) **Experimentelle Untersuchungen über Wunden des Glaskörpers,** von Prof. Dr. Ogawa. (Augenklinik der Kgl. Charité, Berlin.)

Verf. untersuchte Kaninchen-Augen, denen er Wunden im Glaskörper beigebracht hatte. Er kam zu folgenden Resultaten: Die Wunde des Glaskörpers ist eine nicht wieder herstellbare Kontinuitätstrennung des Gewebes. Man kann danach weder irgend eine Regenerationserscheinung nach Narbenbildung oder Gefäßneubildung feststellen. Strangbildungen kommen im Glaskörper nicht vor. Der Stichkanal ist nur mit Glaskörper-Flüssigkeit angefüllt. Seine Wände bestehen aus dem mechanisch verdichteten Gerüste des Glaskörpers. Die Verdichtung lockert sich mit der Zeit wieder.

---

6) **Die normale Pigmentierung im Sehnerven der Japaner. Ein Nachtrag zum Artikel: „Über Pigmentierung des Sehnerven“,** von Prof. Dr. Ogawa.

Untersuchungen von 13 normalen Augen von Japanern ergaben, daß beim Japaner die Pigmentzellen im Sehnerven zahlreicher sind als beim Europäer, wie dies seiner allgemein stärkeren Pigmentierung entspricht.

---

7) **Beobachtungen über die Wahrnehmbarkeit des blinden Fleckes,** von Dr. Marc Landolt. (Universitäts-Augenklinik Würzburg.)

Verf. machte die Beobachtungen mit Hilfe des Hessschen Punktmusters. Die Ergebnisse waren bei Momentbelichtung ebenso deutlich wie bei Dauerbelichtung. Eine Ergänzung im Bereiche des blinden Fleckes fand nie statt.

8) **Die Bewegungen der Pupille nach Opticusdurchschneidung,** von Dr. Tschirkowsky. (Laborat. Prof. Mislawsky in Kasan.)

Entgegen anderen Autoren bleibt Verf. dabei, daß nach Durchschneidung des N. opticus innerhalb des Schädels Pupillenbewegungen bestehen bleiben. Dabei ist jedoch eine Verengerung auf Lichteinfall ausgeschlossen, es besteht vielmehr im Hellen oder Dunkeln gleiche Pupillengröße. Die Pupille erweitert sich unter dem Einfluß eines Reizes durch die Tätigkeit des erweiternden Apparates.

Wird letzterer durch Durchschneidung des N. trigeminus. oder durch Entfernung des sympathischen Knotens ausgeschlossen, so bleibt die Pupille unbeweglich.

9) **Über Novocain und seine anästhesierende Wirkung am Auge,** von Dr. Gebb. (Universitäts-Augenklinik Würzburg.)

Das Novocain ist weniger giftig wie Cocaïn, etwas weniger wirksam. Auf die Gefäße wirkt es leicht erweiternd.

10) **Weitere klinische und histologische Untersuchungen über den unter dem Bilde der knötchenförmigen Hornhauttrübung (Groenouw) verlaufenden chronischen Lupus der Hornhaut,** von Dr. Wehrli in Frauenfeld.

In Ergänzung seiner früheren Mitteilungen führt Verf. aus, daß die knötchenförmige Hornhauttrübung als eine spezifische chronische Entzündung und zwar eine tuberkulöse zu betrachten ist.

Heft 3.

11) **Wertbestimmung des Jequiritols und des Jequiritol-Heilserums durch Tierexperimente,** von Dr. K. Scholtz. (Univ.-Augenklinik Würzburg.)

Verf. berichtet über Tierversuche, die die Wirksamkeit des Jequiritols und des Jequiritol-Heilserums zeigten. Im Anschluß spricht Römer über die Komplikationen des Verfahren, die in Dacryocystitis, seltener in Hornhauterkrankungen bestehen. Sie müssen durch Auswahl der Patienten und durch zweckmäßiges Einträufeln, wobei möglichst wenig in die Tränenwege gelangt, vermieden werden.

12) **Formsinn und Sehschärfe,** von Dr. E. Landolt in Paris.

Verf. bespricht seine bekannten Sehproben, welche allen Anforderungen der Theorie nnd Praxis entsprechen.

13) **Beitrag zu den Tumoren des Limbus,** von Dr. Mathieu. (Univ.-Augenklinik Basel.)

Mitteilung dreier Fälle von gutartiger Neubildung am Limbus, an deren Aufbau das Epithel stark beteiligt war. Die beiden ersten Fälle ähnelten Papillomen, der dritte glich einem benignen cystischen Epitheliom (Dermoepitheliom).

14) **Beitrag zur Kenntnis des Hydrophthalmus congenitus. (Hydrophthalmus und Elephantiasis mollis der Lider),** von Frau Dr. Michelsohn-Rabinowitsch. (Aus der Universitäts-Augenklinik Bern.)

---

15) **Gekürzte Übersetzungen aus der amerikanischen Ausgabe,** von Dr. Treutler in Dresden.

Vol. XXXIII. Nr. 6.

1) Ein Fall von Melanosarkom des Limbus in einem Auge mit normalem Sehvermögen, Enukleation erfordernd, von Dr. G. Huston und Bell in New York.

2) Klinischer Beitrag zu der Frage der Iris-Innervation, von Dr. Magnoni in Turin.

Bericht über einen Fall von traumatischer Mydriasis bei erhaltener Konvergenz-Reaktion der Pupille.

Vol XXXIV. Nr. 1.

1) Zur Zeit der Lactation auftretende Neuritis optica und andere okulare Veränderungen, von Dr. G. S. Derby.

Bericht über einen Fall von Neuritis retrobulbaris während der Lactation und Zusammenstellung von 13 ähnlichen Fällen aus der Literatur.

Die Ursache der Erkrankung ist am wahrscheinlichsten Auto-Intoxikation.

2) Bericht über einen Fall von flachem Sarkom (Endotheliom) der Chorioidea. Tod $1^1/_2$ Jahre später durch allgemeine Metastase, von Dr. Arnold Knapp.

Bei einer 28 jährigen fand sich ein flacher Tumor hinter der Iris. Die zunächst verweigerte Enukleation fand $^1/_2$ Jahr später statt. 1 Jahr darauf starb Patient mit Metastasen in den Knochen und der Haut. Es handelte sich um ein rasch wachsendes, destruktive Metastasen bildendes Endotheliom der Chorioidea.

Nr. 2.

1) Die Anwendung von Paraffinkugeln bei der Frost'schen (modifizierten Mules'schen) Operation nebst Bericht über 23 Fälle, von Ch. Nelson Spratt in Minneapolis.

Die Einheilung der Paraffinkugel von 1,5—2,0 cm Durchmesser nach der Enukleation gelang gut. Nur in einem der Fälle wurde ein Mißerfolg durch Durchschneiden der zu fest angelegten Muskelnähte bewirkt.

2) Kongenitale Einschränkung der Abduktion, verbunden mit Schmälerung der Adduktion, Verengerung der Lidspalte und schrägen Augenbewegungen, von Dr. A. Douane in New York.

Eine Umfrage ergab 47 neue Fälle mit obigem Symptomenkomplex, die Verf. erörtert.

3) Studien über den Lichtsinn, von P. J. Hay in Birmingham.

---

16) **Ein Beitrag zur Kasuistik der Eisencataract,** von Dr. Graefenberg. (Universitäts-Augenklinik Würzburg.)

Die Linse des Verletzten zeigte pathognomonische braune Flecke. Die extrahierten Linsenmassen gaben einen positiven Ausfall der Ferrocyankali-Salzsäureprobe, die Linsenfasern hatten einen bläulichen Farbenton angenommen.

Ein Eisensplitter wurde nicht gefunden. Verf. nimmt eine Überführung des Eisens in lösliche Verbindungen an.

17) **Zur Kasuistik kristallähnlicher Gebilde der Hornhaut,** von Dr. Beck. (Universitäts-Augenklinik Würzburg.)

Mitteilung eines Falles einer Hornhauttrübung, die sich aus feinen Kristallnadeln zusammengesetzt erwies. Die Ätiologie ist unklar.

18) **Ein neuer Halter für die Beleuchtungslinse,** von Dr. Perlmann in Iserlohn.

Verf. verwendet einen Mundstiel.

Heft 4.

19) **Über einige Besonderheiten in der Struktur der menschlichen Cornea,** von Dr. O. Pes, Privatdozent in Turin.

Verf. färbte Bindegewebsfibrillen, die nicht identisch mit den elastischen sind. Sie erscheinen gleichgroß und von fast unmeßbarer Feinheit.

Die Bindegewebslamellen sind ungefähr 1 Mikromillimeter dick und die Dicke der Hornhaut im mittleren Teil wird von mehr als 600 elementaren Bindegewebslamellen gebildet.

20) **Beitrag zur Kenntnis der Chorioidealrupturen,** von Dr. Kroener. (Universitäts-Augenklinik in Leiden.)

Mitteilung zweier Fälle.

21) **Arbeiten aus dem Gebiet der sympathischen Ophthalmie. Über die Aufnahme von Infektionserregern in das Blut bei intraokularen Infektionen,** von Prof. Dr. Römer in Würzburg.

Verf. geht nach Ablehnung der andren Theorien in diesem Teile der Arbeit dazu über, sich entschieden für die Berlin'sche Auffassung der sympathischen Ophthalmie als spezifische Metastase auszusprechen.

Er führt den Nachweis, zum Teil experimentell, daß vom Auge aus Infektions-Erreger und zwar Bakterien wie Protozoen in das Blut gelangen können. Diese Infektions-Erreger können auf dem Wege der Blutbahn in die Uvea des andren Auges dringen, wo sie ihre charakteristische Lokalisation, die geeignetesten Wachstumsbedingungen, finden.

22) **Über einige angeborene Anomalien der Tränenwege,** von Dr. Cosmettatos, Privatdozent in Athen.

Die Fälle, die Verf. entwickelungsgeschichtlich betrachtet, betrafen 1) länglichen Spalt statt des unteren Tränenröhrchens, 2) überzähliges Tränenröhrchen, 3) Atresie des unteren Tränenkanälchens, 4) Mangel der unteren Tränenpunkte, 5) angeborene Fistel des Tränensacks.

23) **Flüchtige Paresen einzelner Augenmuskeln,** 2 Fälle mitgeteilt von Dr. Brückner. (Universitäts-Augenklinik Würzburg.)

In beiden Fällen wurden Lähmungen beobachtet, die nach wenigen Stunden ohne Therapie verschwanden.

**24) Über Perforationsverletzungen des Bulbus,** von Oberarzt Dr. Beck. (Universitäts-Augenklinik Würzburg.)

Verf. stellt 100 Fälle zusammen, die durch alle möglichen Verletzungen entstanden waren. In 20 Fällen blieb ein Fremdkörper im Auge, 9 mal davon Eisen. Dieses wurde in 7 Fällen mit dem Magneten entfernt. In 13 Fällen wurde Jodoform (Wüstefeldsche Blättchen) eingeführt. Sie führten keine Schädigung herbei. Ihre Heilwirkung war nicht zu beurteilen. In einem Falle kam es zu sympathischer Ophthalmie. Das Auge wurde 8 Tage nach der Verletzung exenteriert, 14 Tage darauf begann Entzündung des andren Auge. Die Behandlung bestand in Entfernung des Stumpfes und Schmierkur.

---

Band LVI, Heft 1.

**1) Akut entstandene Pigmentveränderung der Retina bei Chorioidealruptur,** von Dr. Kröner. (Universitäts-Augenklinik Leiden.)

Verf. sah nach einer Ruptur der Chorioidea sehr rasch Pigmentveränderungen eintreten, die gewöhnlich erst nach langem Bestehen von Augen-Erkrankungen sich zeigen.

---

**2) Hämophthalmus und Glaucom,** von Dr. Graefenberg. (Universitäts-Augenklinik Basel.)

Verf. bringt die anatomische Untersuchung eines Bulbus, der, wegen Sekundärglaucoms enukleiert, sich von einer großen Blutung ausgefüllt zeigte. Als Ausgangsort der Blutung ließen sich die großen hinteren Ciliararterien, unmittelbar nachdem sie die Sklera passiert haben, nachweisen. Die Wandungen der Blutgefäße waren wohl in einer anatomisch nicht nachweisbaren Art durch das Glaukom geschädigt.

---

**3) Über Bild-Entstehung und Schattenbilder, sowie über das Gesichtsfeld und das Sehen in Zerstreuungskreisen im System der Skiaskopie und Ophthalmoskopie,** von Dr. Hugo Wolff in Berlin.

Polemische Erörterungen.

---

**4) Das Nebelsehen der Trachomatösen,** von Dr. M. Falta in Szeged.

Verf. hört häufig von Trachomatösen Klagen über Nebelsehen. Er erklärt dies durch eine kleinzellige Infiltration der kornealen Epithelschicht bedingt. Nebennierenpräparate wirkten günstig.

---

**5) Mikroskopische und spektroskopische Untersuchungen über Cataracta nigra,** von Dr. Speciale Cirincione, Assist. (Univ.-Augenklin. Palermo.)

Die Untersuchung der beiden Linsen eines Patienten, der Cataracta nigra gezeigt hatte, ergab, daß die Färbung auf besondere Pigmente zurückgeführt werden muß, da sich keines der bekannten Pigmente nachweisen ließ.

---

**6) Über Agglutination der Pneumokokken,** von Dr. Kornel Scholtz. (Universitäts-Augenklinik Würzburg.)

Untersuchungen Verf.'s an 7 Pneumokokkenstämmen ergaben Differenzen in der Agglutininbildung. Das läßt auf das Vorhandensein von Unterarten des Mikroorganismus schließen und erklärt vielleicht die Erfolglosigkeit der Römerschen Serumtherapie in einzelnen Fällen. Römer selbst mißt dem keine Bedeutung für die Therapie bei, sucht jedoch das Serum durch Anwendung verschiedener Pneumokokkenstämme zu gewinnen. Spiro.

---

II. Klinische Monatsblätter für Augenheilkunde. 1906. November—Dezember.

1) **Über einen ophthalmoskopischen Befund bei sog. Polycytämie,** von W. Uhthoff.

Bei einem Falle von Polycytämie fand Verf. sehr stark verbreiterte und abnorm geschlängelte Netzhautvenen. Die Verbreiterung der Venenäste war nicht immer eine gleichmäßige, sondern es trat mehrfach deutlich eine partielle Ausbuchtung des Venenlumens in Form von länglichen und spindelförmigen Erweiterungen zutage. Die Netzhaut-Arterien waren vielleicht etwas weiter als normal und weniger dunkler gefärbt, als in der Norm. Sonstige Netzhaut-Veränderungen fanden sich nicht.

---

2) **Über Lipaemia retinalis und Hypotonia bulbi im Coma diabeticum,** von L. Heine.

Bei einem jugendlichen Diabetiker, der unter dem Zeichen des typischen Coma diabeticum starb, bestand schon 6 Tage vorher hoher Fettgehalt des Blutes. Bei der ophthalmoskopischen Untersuchung erschien die Farbe der Retinalgefäße abnorm, sie sahen aus, als ob sie nicht mit Blut, sondern mit Milch gefüllt wären. Jede Spur von Retinaltrübung fehlte, Arterien und Venen waren in der Peripherie nicht zu unterscheiden.

---

3) **Über ein wenig beachtetes Augensymptom bei Xeroderma pigmentosum,** von L. Heine.

Nach Verf. ist der nasale Bereich, wie der temporale untere Quadrant der Conjunctiva eine Prädilektionsstelle für den zum Xeroderma führenden Prozeß. Derselbe führt, anscheinend unter entzündlichen Erscheinungen in der Conjunctiva, frühzeitig zur Bildung von typischen symmetrischen symblepharonartigen Pterygien.

---

4) **Beitrag zur Genese der Retinitis atrophicans centralis (Kuhnt),** von Dr. Küsel.

Bei einem 20jährigen Mädchen fand sich in der Netzhaut und dem Sehnerven des linken Auges eine Bindegewebsbildung. An Stelle der Makula sah man einen scharf begrenzten, kreisrunden Fleck, von gesättigter roter Farbe, dessen Grund von feinsten gelblichen Täfelchen besetzt war. Während die Bindegewebsbildung auf eine überstandene Neuroretinitis zurückzuführen ist, so beruht die Veränderung der Makula wohl auf einem Abschneiden der Blutzufuhr zu ihr und nachfolgender Sequestration derselben.

---

5) **Zwei Fälle von intraocularem Tumor in phthisischen Augen,** von E. Neese.

Verf. berichtet über einen Fall von Gliom der Netzhaut in einem phthisischen Auge und über eine nekrotisierende Alveolargeschwulst der Uvea mit glaukomatösen Anfällen und konsekutiver Atrophie des Auges.

---

6) **Über Unterdrückung von Gesichts-Empfindungen und ihre Beziehungen zu einigen Amblyopieformen,** von F. Best.

---

7) **Über den Gehalt des Glaskörpers an normalen und immunisatorisch erzeugten Cytotoxinen,** von Rigobert Possek.

Normalerweise, so lange die Sekretions-Organe des Auges intakt sind,

enthält der Glaskörper keine Cytotoxine, weder bakterizide, noch hämolytische, selbst nicht bei hochimmunisierten Tieren. Wird durch Punktion oder Kochsalz-Injektion eine Veränderung in die Flüssigkeits-Absonderung gesetzt, so verlieren die Gefäße ihre Retentionsflüssigkeit für Hämolysine durch bestimmte Zeit.

**8) Ein Fall von hochgradigem Exophthalmus infolge rachitischer Schädelbildung,** von Curt Cohen.

Verf. berichtet über einen Fall von hochgradigem Exophthalmus infolge einer Schädeldeformität, die zwar äußerlich die Eigentümlichkeiten des Turmschädels besaß, sich von diesem jedoch wesentlich dadurch unterschied, daß bei ihr, dem Wesen ihrer rachitischen Ätiologie entsprechend, keine Verknöcherung der Sutura coronaria vorlag.

**9) Beiträge zur pathologischen Anatomie der Conjunctivitis vernalis,** von W. Goldzieher.

Der Frühjahrskatarrh beruht im Gegensatz zum Trachom auf einer krankhaften Veränderung des Tarsus conjunctivae, die durch auffällige Zellvermehrung, sowie durch Wucherung und Auswachsen der Tarsusfasern gegen das Epithel gekennzeichnet ist. Das Bindehaut-Epithel wächst in durch die sich erhebenden neugebildeten Faserbündel entstehenden Lücken hinein und sucht dieselben auszufüllen. Im weiteren Verlauf des Prozesses und zwar schon relativ frühzeitig, zeigt sich in den neugebildeten Fasermassen die Tendenz zur Verglasung; jedenfalls verschmelzen die an das Oberflächen-Epithel grenzenden Faserkuppen zu einem hyalinen Saume.

**10) Über eine interessante Berlin'sche Trübung des hinteren Augenpols,** von W. Lohmann.

Nach einem Trauma trat eine ausgedehnte Trübung des Augenhintergrundes ein, die Makula und Sehnerv umzog. Die Sehschärfe war anfangs eine volle, es bestand aber ein centrales ringförmiges Skotom für Farben. Später wurde die Sehschärfe etwas herabgesetzt, um nach Verschwinden der Trübung wieder eine volle zu werden.

**11) Kurze Bemerkung zur Pathologie des Streptococcus mucosus in der Ophthalmologie,** von A. H. Pagenstecher.

In zwei an Panophthalmie zugrunde gegangenen Augen desselben Individuums konnte Verf. den Streptococcus mucosus nachweisen.

**12) Untersuchungen über die gelbe Salbe,** von Ludwig Stein.

Die wasserfreie gelbe Salbe ist der mit Wasserzusatz versehenen sogen. Schweissinger'schen bei weitem vorzuziehen.

**13) Minimaler Kupferdrahtsplitter in der Vorderkammer des Auges, diagnostiziert mit Hilfe des Röntgenbildes,** von Wilh. Plitt.

Bericht über einen Fall, wo zwei Kupferdrahtsplitter aus der Vorderkammer entfernt wurden, welche vermittelst der Röntgenstrahlen diagnostiziert waren.

Beilageheft.

1) **Über die Notwendigkeit, die Augen der schulpflichtigen Kinder vor dem Schuleintritt untersuchen zu lassen,** von A. Siegrist.

Bei 29 % der Kinder fand Verf. eine ungenügende Sehschärfe. Der Hauptfehler, der dieselbe verschuldete, war der Astigmatismus. Letzterer muß bei den Schulkindern korrigiert werden, wenn die Sehschärfe unter 1,0 herabgesetzt, oder wenn er bei der Arbeit, auch ohne daß er die Sehschärfe vermindert, asthenopische Beschwerden verursacht. Der Astigmatismus stellt ja auch ein äußerst wichtiges Moment in der Pathogenese der Myopie dar.

---

2) **Statistische Untersuchungen über die Beziehungen des Hornhautastigmatismus zur Myopie,** von E. Mende.

Während sich bei den niederen Myopen in 39,64 % ein pathologischer Astigmatismus findet, beobachtet man bei den höheren Myopen einen solchen in 60 %. Es bestehen somit zwischen Myopie und Astigmatismus nicht zu verkennende mehr oder weniger innige Beziehungen. Dieselben sind höchst wahrscheinlich in einer großen Zahl der Fälle kausale, in dem Sinne, daß die Augen mit pathologischem Astigmatismus zur Myopie ganz speziell disponiert sind, weil sie einerseits eine herabgesetzte Sehschärfe besitzen und andrerseits zu Akkommodationsspasmen geneigt sind. Beide Umstände veranlassen die betreffenden Kinder zur übermäßigen Annäherung der Arbeitsobjekte, wodurch die Bedingungen zur Myopie-Entstehung gegeben sind.

---

3) **Die Beziehungen des Hornhaut-Astigmatismus zur Myopie an Hand des Materials der Berner Universitäts-Augenklinik,** von Rosalie Katel-Bloch.

Bei den myopen Individuen der Berner Poliklinik fand sich pathologischer Astigmatismus bedeutend häufiger, als bei einem allgemeinen Menschenmaterial. Hieraus folgt, daß Myopie und Astigmatismus in inniger Beziehung zueinander stehen.

---

4) **Hydrodiaskop und Keratokonus,** von Sabina Fater.

Es handelt sich um eine Modifikation des Lohnstein'schen Hydroskops, welches mit Vorteil bei dem Keratokonus angewandt wurde.

---

5) **Über Mikrophthalmus congenitus und Lidbulbuscysten nach Untersuchungen am Schweins-Auge,** von A. Kitamura.

Das Material des Verf.'s bestand aus den Bulbi von vier 2 Wochen alten Ferkeln, die klinsch das Bild des Anophthalmus zeigten und richtiger als Mikrophthalmus bezeichnet werden.

---

6) **Beitrag zur Kasuistik der orbitalen Stirnhöhlen-Empyeme und ihrer Behandlung,** von K. Joerss.

Es handelt sich um ein Stirnhöhlen-Empyem bei einem 59jährigen Arbeiter, das unter dem Bilde einer primären Augenhöhlen-Geschwulst auftrat. Hier wurde die Radikal-Operation nach Kilian mit Erfolg ausgeführt.

---

7) **Über doppelseitige gleichzeitige Erkrankung der Tränen- und Speicheldrüsen,** von K. W. Snegireff.

Verf. berichtet über drei akute Fälle und einen chronischen Fall.

---

8) **Über eitrige Diplobazillen-Keratitis, besonders ihre Therapie,** von B. Agricola.

Verf. berichtet über 22 Fälle von Diplobazillen-Keratitis. Dieselben wurden 10 mal täglich und öfters durch Einträufelung einer $^1/_2$ $^0/_0$ Zinc. sulf.-Lösung behandelt, darauf wurden 4 mal täglich 20 Minuten lang Umschläge mit einer 3 $^0/_{00}$ Zinklösung gemacht und für die Nacht eine 15 $^0/_0$ Zinkoxydat-Ichthyolpaste in den Conjunctivalsack und auf die Lider eingestrichen. Meist nach 36—48 Stunden hatten selbst die ernstesten Fälle ihren bedrohlichen Charakter verloren.

9) **Experimentelle Untersuchungen über die Einwirkung von Zink auf die Morax-Axenfeld'schen und Petit'schen Diplobazillen,** von Rafael Silva.

Nach den Untersuchungen des Verf.'s gelingt es nicht, die Diffusion einer Zincum-sulfuricum-Lösung durch die Kornea hindurch in die Vorderkammer nachzuweisen. Man kann feststellen. daß in vitro das Zink auf die Morax-Axenfeld'schen Diplobazillen die gleiche Wirkung wie auf die Petit'schen ausübt, was auch der klinischen Erfahrung entspricht. Die Petit'schen sind nur relativ widerstandsfähiger. Die Heilwirkung des Zinks ist hauptsächlich eine entwicklungshemmende (antiseptische), viel weniger eine keimabtötende (desinfizierende).

10) **Fälle von angeborener totaler Farbenblindheit mit einigen theoretischen Betrachtungen,** von Henning Rönne.

Bericht über 2 Fälle.

11) **Beitrag zur Diagnose und Behandlung des Exophthalmus infolge von Ethmoidalmukocele,** von Cirincione.

Verf. berichtet über einen Tumor des Siebbeins, der durch Verlauf und objektive Symptome die klinischen Eigenschaften der Siebbein-Mukocele vortäuschte, sowie über eine Sphenoethmoidal-Mukocele, die durch ihren Verlauf und ihre Symptome die klinischen Eigenschaften eines Neoplasma zeigte.

12) **Bemerkungen zu Dr. U. Tsuchidas Arbeit über die Ursprungskerne der Augenbewegungen usw.,** von Dr. St. Bernheimer.

Verf. erwidert auf die von Tsuchidas vorgebrachten Einwändegegen seine Anschauungen über die Innervation der Binnenmuskulatur des Auges.

Horstmann.

III. Wochenschrift für Therapie und Hygiene des Auges. 1905. VIII. Jahrg. Nr. 51.

**Zur Refraktionsbestimmung mittels des umgekehrten Bildes,** von Dr. Rud. Lohnstein in Berlin.

Das Prinzip ist folgendes: Entwirft man in der üblichen Weise mit Hilfe einer Konvexlinse das umgekehrte Bild und bewegt nun die Linse in ihrer Ebene, d. h. in frontaler Richtung, so bewegt sich das Augenhintergrundsbild mit, und zwar bewegt es sich gleich schnell wie die Linse bei Emmetropie, weniger schnell bei Myopie und schneller als die Linse bei Hypermetropie des untersuchten Auges. Bei Myopie bleibt also das Bild hinter der sich bewegenden Linse zurück, und zwar um so mehr, je höher der Grad der Myopie ist. Bei einem gewissen Myopiegrad bewegt sich das

Bild überhaupt nicht, nämlich dann, wenn die Fernpunktsebene mit der Ebene der Konvexlinse zusammenfällt, welch letztere beim umgekehrten Bilde gewöhnlich um den Betrag ihrer Brennweite oder wenig mehr von dem untersuchten Auge entfernt gehalten wird. Ist die Myopie noch höher, so bewegt sich das Bild in negativer Richtung, d. h. entgegengesetzt der Bewegungsrichtung der Linse u. s. f.

Verf. hat diese Methode in einem Apparat verwertet, welcher in einfacher Weise auseinander zu nehmen ist und in einem Taschen-Etui überall mitgeführt werden kann. Er ist durch Sydow in Berlin, Albrechtstraße zu beziehen. Bei Bestimmung des Astigmatismus, sowie Trübungen der lichtbrechenden Gebilde, bei enger Pupille sei die Methode den andren, zurzeit gebräuchlichen überlegen.

---

Nr. 52.

1) **Alypin, ein neuer Kokaïn-Ersatz,** von Dr. L. Jacobsohn in Berlin.

Der intraokulare Druck wird nicht beeinflußt, ebenso wenig die Weite der Pupille. Die hervorgerufene leichte Rötung verschwindet bald. — Im Gegensatz zu andren Autoren fand Verf., daß Alypin kein Brennen hervorrufe.

---

2) **Nachruf für Hofrat Dr. Paul Schubert, den Nürnberger Schulhygieniker,** von H. Cohn.

Ein warm empfundener Nachruf für diesen ausgezeichneten Mann, der des Verf.'s Schüler und Assistent gewesen und die verschiedensten und schwierigsten Gebiete der Schulhygiene so vorzüglich bearbeitet hat.

---

IX. Jahrgang. Nr. 3.

**Vorstudien zu der Ätiologie des Trachoms oder Fungi imperfecti im Augensekret,** von Dr. Elze in Zwickau.

Unter Fungi imperfecti versteht der Botaniker Conidienformen verschiedener, systematisch voneinander, vielleicht weit getrennt stehender Pilze; verschiedene dieser Art konnte Verf. bei Augenkatarrhen rein züchten, darunter auch in 2 Fällen von Trachom. Die betreffenden Formen sind sorgfältig beschrieben und instruktiv abgebildet, unter eingehender Berücksichtigung ihrer Stellung zur botanischen Systematik. Verf. will mit seiner Arbeit zu Untersuchungen dieser Art in trachomreicheren Gegenden anregen.

---

Nr. 5.

1) **Sapal in Tuben,** von Dr. Wolffberg.

Das „Sapal“ (eine in konsistenter Form hergestellte Spiritus-Seife) hat u. a. die schätzenswerte Eigenschaft, daß es Brillengläser, auf welche es in Spuren aufgerieben ist, stundenlang vor dem Anlaufen und Beschlagenwerden schützt. Die Fabrik gibt kleinste Tuben im Preise von 10 Pfg. ab.

---

2) **Ein Fall von Embolie der Arteria centralis retinae,** von Dr. A. B. Zazkin in Nowojejiewsk (Gouv. Cherson).

---

3) **Protargol,** von Dr. M. Steinkühler in Zittau.

Protargollösungen müssen stets kalt zubereitet werden und immer frisch sein; andrenfalls können bedenkliche Ätzwirkungen eintreten.

---

4) **Beitrag zur Keratitis parenchymatosa traumatica,** von Dr. Ohm in Berlin. (Aus Prof. Froehlich's Augenklinik.)

Mitteilung dreier Fälle, wo nach — zum Teil recht unbedeutenden — Hornhautverletzungen typische parenchymatöse Hornhaut-Entzündung auftrat. Nur in einem Falle war eine hereditär-luetische Veranlagung nachweisbar. Bei den beiden andren Kranken lag eine deutliche Unterlage für die verminderte Widerstandsfähigkeit des Hornhautgewebes nicht vor; auch befanden sich diese Kranken (32jährig bezw. 44jährig) außerhalb desjenigen Alters, in welchem diese Form der Keratitis als hereditäre Erkrankung beobachtet zu werden pflegt. Die vorliegenden Krankengeschichten sind namentlich im Hinblick auf die Entschädigungspflicht der Berufsgenossenschaften von Bedeutung.

---

Nr. 6.

1) **Beitrag zur Verwendung des Alypins,** von Dr. Ohm.

Die Erfahrungen sind sehr günstige. Nach unbedeutendem Brennen tritt völlige Anästhesie ein. Am meisten wurde mit 3% Lösung gearbeitet. Operation der Chalazien sowie Vorlagerungen gestalten sich bei subkutaner bezw. subkonjunktivaler Darreichung „vollkommen schmerzlos"; allerdings wurde hierzu 20% Lösung benutzt. Von Vergiftungs-Erscheinungen war nie etwas zu bemerken. Einige Körnchen Alypin in Substanz in den Tränenkanal eingebracht machen die Spaltung „absolut schmerzlos". (?)

---

2) **Zur Beurteilung der Erwerbsfähigen bei Sehstörungen,** von Dr. Sommer.

Verf. erinnert gelegentlich eines von ihm behandelten Arbeiters an die Auffassung Groenouw's, wonach z. B. landwirtschaftliche Arbeiter und Handlanger noch bei $S = 1/_{10}$ auf einem Auge verhältnismäßig gut bezahlte Arbeit zu leisten vermögen, also nicht als wesentlich erwerbsbeschränkt anzuerkennen sind (?). Wichtig ist aber, daß diese Einbuße der Sehkraft allmählich eingetreten sein muß.

---

Nr. 11 und 12.

**Welchen Rat soll der Augenarzt dem von der Erblindung betroffenen Patienten erteilen?** von Konrad Luthmer.

Verf., der bekanntlich als Hauptmann der Artillerie durch einen Kammerschuß erblindete und es mit einer fast beispiellosen Energie durchsetzte seinem Geiste wie seinem Körper die entsprechende Nahrung zu geben (er schwimmt, läuft Schlittschuh, macht ohne Begleitung Reisen, handhabt in 2 Sprachen die Schreibmaschine usw.) teilt die Blinden in 4 Hauptgruppen ein:

1) die Blindgeborenen: sie gehören ausnahmslos in eine Blindenanstalt, namentlich auch die Kinder reicher Leute; denn nur dort können sie entsprechend ausgebildet werden;

2) die jugendlichen Blinden: sie sind im wesentlichen wie die Blindgeborenen zu behandeln; denn sie werden für ihre Ausbildung viel kürzere Zeit brauchen, sofern sie schon eine Schule für Sehende durchgemacht haben;

3) Halbblinde: sie sollen, nach Verf., möglichst im körperlichen Berufe, nicht in einer Blindenanstalt ausgebildet werden; „schon aus Gründen der Disziplin", da sie in den Blindenanstalten nicht zu den gern gesehenen Elementen gehören. „Die Blindenanstalt soll grundsätzlich nur für die Blinden reserviert sein und für solche Halbblinde, deren gegenwärtiges oder wahr-

scheinlich zukünftiges Sehvermögen unter keinen Umständen ausreichend ist an der Ausbildung der Sehenden teilzunehmen."

4) Die Späterblindeten: Die Ausführungen des Verf.'s gerade über diese Frage, die die meisten Augenärzte nur sehr obenhin kennen, sind zu empfehlen. Sein Rat gipfelt darin: der Erblindete muß sich selber sein Brot verdienen, — nur so erträgt er das Leben. Welchem Erwerbszweige er sich zuwende, das kann nur nach individueller Prüfung entschieden werden, aber zur Selbständigkeit muß er es bringen. Wie wenig selbst Blindenlehrer von Fach geneigt sind, hier zu individualisieren, lehrt Verf.'s Erfahrung, denn ihm wurde der Rat gegeben, er möge Netze machen lernen. Der Blinde muß so selbständig sein, daß er, auch auf der Straße, allein zu gehen vermag, — was nur anfangs gefährlich erscheint. „Hätte ich nach meiner Erblindung gewußt, wie zufrieden, ja wie glücklich ein Blinder leben kann, so wären mir viele entsetzliche Stunden erspart geblieben...." Der behandelnde Augenarzt wollte sich vergegenwärtigen, „wie schwer seine Unkenntnis auf dem Gebiete des Blindenwesens sich an seinem blinden Patienten rächen kann."[1]

---

Nr. 18.

**Dionin und Atropin bei hinteren Synechien,** von Dr. F. R. von Arlt in Wien.

Überraschende Erfolge, selbst bei sehr alten und breiten Synechien, bei Darreichung von Atropin und — einige Minuten später — Dionin, beide Medikamente in Pulverform. — Krankengeschichten bezw. Abbildungen fehlen leider.
Hamburger.

---

IV. Die ophthalmologische Klinik. 1906. Nr. 18.

**Über die Photographie des direkten umgekehrten Augengrundbildes,** von Dr. Hugo Wolff in Berlin.

Verf. veröffentlicht die gut gelungene Selbstaufnahme seines rechten Augengrundes, ohne vorherige praktische Einstellung, mit seinem elektrischen Augenspiegel und Recoss-Scheibe. Das Blendungsgefühl und das hinterher auftretende Skotom war intensiver, als Verf. früher angegeben, jedoch ohne irgend welche schädliche Nachwirkung.

---

Nr. 19.

1) **Die neue Theorie der Licht- und Farben-Empfindungen,** von E. Raehlmann in Weimar. (Vortrag, gehalten auf der 78. Versammlung Deutscher Naturforscher und Ärzte in Stuttgart, 1906.)

Vorteile der neuen Theorie:

1) Funktionelles Übergewicht der Makula lutea.

2) Die Nachbilder und das farbige Abklingen starker vorübergehender Lichtreize.

3) Die Farbenblindheit.

4) Farbenblindheit der Netzhautperipherie.

5) Die Störung der Sehschärfe und der Farbenempfindung bei Krankheiten des Augenhintergrundes.

6) Blendung, Adaptation, Lichtsinn.

---

[1] Der Laie überschätzt leicht die Tragweite seiner Einzel-Erfahrung. — Sogar Javal hat seine Grundsätze nicht aufrecht erhalten. H.

2) **Über Sehnervenleiden und multiple Sklerose,** von Privatdozent Dr. Fleischer in Tübingen. (Vortrag, gehalten auf der 78. Versammlung Deutscher Naturforscher und Ärzte in Stuttgart, 1906.)

Verf. fand in 16 von 24 Fällen einen Zusammenhang von Neuritis retrobulbaris acuta mit multipler Sklerose.

Verf. ist mit Bruns-Stölting, Peters und Müller der Ansicht, daß wir, wenn bei jugendlichen Individuen eine akute Sehnerven-Erkrankung mit rascher Wiederherstellung abheilt, ohne plausible Anhaltspunkte einer andren Ätiologie berechtigt sind, den Verdacht auf multiple Sklerose zu hegen.

---

Nr. 20.

1) **Die Ätiologie der kontralateralen Sehstörungen und Erblindung nasalen Ursprunges,** von Prof. A. Onodi in Budapest.

Es kommen hauptsächlich die Infektion, die Fortleitung der Entzündung, die physiologischen, kongenitalen Knochendefekte und die zirkulatorischen Störungen in Betracht.

---

2) **Erfolge von pädagogischen Sehübungen bei Sehstörungen, insbesondere bei einem Falle von retinitischer Atrophie,** von S. Heller in Wien.

Bei einem 14jährigen an „Netzhautatrophie" und lebhaftem Nystagmus leidenden Mädchen war die Sehkraft bis auf Fingerzählen in 1 m gesunken. Nach einjährigem Unterricht las die Patientin lateinische Druckschrift in gewöhnlicher Größe, Musiknoten, schrieb deutsch und russisch, unterschied Farben, Formen und Gestalten und konnte sich im Raume orientieren und frei bewegen. Das Gesichtsfeld, welches ein Jahr vorher noch nicht bestimmt werden konnte, ist meßbar geworden, allerdings wesentlich eingeschränkt.

---

3) **Über die Gesetze der Reflexion des Lichtes,** von Dr. Sp. Ferentinos in Patras.

---

Nr. 22.

1) **Über die pneumatische Massage, ein neues Verfahren der ophthalmologischen Therapie,** von Dr. Domec in Dijon.

Mittels einer Saugglocke zieht Verf. das Auge in dieselbe hinein und wendet etwa 100 solcher Aussaugungen an. Der Schmerz verschwindet sofort, schneller als bei der Druckmassage. Die schmerzstillende Wirkung beruht wahrscheinlich auf dem Zug, den es auf die Ciliarnerven vor ihrem Eintritt ins Auge ausübt.

---

2) **Zwei Fälle von Augen-Komplikationen im Verlaufe der Malaria,** von Dr. Bargy.

Im ersten Falle bei einem 22jährigen jungen Manne handelt es sich um Netzhautblutung mit Eintritt des Blutes in den Glaskörper, während sich im zweiten Falle im Verlauf der Malaria ein Hornhautgeschwür auf dem einen Auge entwickelte.

---

Nr. 23.

1) **Akkommodationskrampf,** von Prof. Dr. Königshöfer in Stuttgart.

---

2) **Subkonjunktivale Injektionen sterilisierter Luft bei der Behandlung der sklerosierenden Keratitis tuberkulösen Ursprungs und der infizierten Randgeschwüre der Hornhaut,** von Dr. Terson.

Nach den Erfahrungen des Verf.'s besitzen wir in den subkonjunktivalen Injektionen sterilisierter Luft ein Mittel, das uns in den Stand setzt, den schwersten Prozessen in der Hornhaut Halt zu gebieten, das, wenngleich nicht unfehlbar, doch meist von überraschender, schneller Wirksamkeit ist.

Fritz Mendel.

---

V. La clinique ophtalmologique. 1906. Nr. 18.

1) **Eine neue Symblepharon-Operation,** von Dr. Boute.

Vorteile des Verfahrens:

Die Operation ist leicht auszuführen. Der eingeführte Fremdkörper kann nicht während der Heilung ausgestoßen werden. Es gibt keine sichtbare Narbe. Das Verfahren ist in allen Fällen von Symblepharon anwendbar und führt nie zu Rezidiven, wenn sich der Patient 14 Tage nach der Operation ruhig verhält.

---

2) **Seröse Hornhautcyste,** von Dr. Dujardin.

Die Ätiologie ist unbekannt.

---

Nr. 19.

1) **Serumtherapie der infektiösen Hornhautgeschwüre,** von Dr. Darier.

Die bis jetzt unbestimmte Dosierung des Serum ist jetzt durch ein Präparat mit konstanter Wirkung ersetzt worden, welches durch die Merck'sche Fabrik hergestellt wird.

---

2) **Die Netzhaut-Ablösung,** von Dr. Stocké.

Verf. hält die Injektionen von Kochsalzlösungen für das erfolgreichste Verfahren.

---

Nr. 20.

**Behandlung des Frühjahrkatarrhs,** von R. Jocqs.

Um dauernde Heilung zu erzielen, empfiehlt Verf. Kauterisation mit dem Thermokauter.

---

Nr. 21.

1) **Die erste Form der Brillen,** von Dr. Bourgeois.

Historischer Überblick.

---

2) **Eine neue Definition des Symblepharon, zurückgeführt auf seine Pathogenese und seine pathologische Anatomie,** von Dr. Boute.

Eine Verwachsung des Lides mit dem Augapfel kann resultieren entweder aus einer angeborenen Verkürzung oder Fehlen der Bindehautfalte, oder aus einer Verwachsung der Lidbindehaut mit der Augapfelbindehaut oder mit der Hornhaut oder auch mit diesen beiden gleichzeitig.

---

3) **Hysterische Amblyopie bei einer 60jährigen Frau,** von Dr. Darier.

Heilung durch Anwendung von Radium.

---

Nr. 22.

**Augentuberkulose und ihre Behandlung mit Tuberkulin,** von Dr. Darier.

Wenn die günstigen Beobachtungen mit der Behandlung durch Tuberkulin noch zunehmen, wie es allen Anschein hat, können wir uns, nach der Ansicht des Verf.'s, bezüglich der therapeutischen Erfolge den schönsten Hoffnungen hingeben. Fritz Mendel.

---

VI. L'Ophtalmologie provinciale. 1906. Nr. 3.

**Heilung eines ulcerierten Epithelioms der Lider durch den Thermokauter,** von Dr. H. de Roux.

Nach 10 Sitzungen war das Geschwür bei der 70jähr. Patientin geheilt. Diese Methode der Kauterisation ist einfacher zu handhaben und kann auch auf dem Lande ausgeführt werden, während die Radiotherapie, die ebenfalls günstige Resultate zeigt, größere Apparate erfordert.

---

Nr. 4.

1) **Zwei Fälle von Blepharoconjunctivitis, hervorgerufen durch Haarfärbemittel,** von Dr. Bettremieux.

Die Augensymptome traten einige Wochen nach Anwendung des Mittels auf. Die Behandlung ist dieselbe wie bei der ekzematösen Blepharoconjunctivitis.

---

2) **Entwicklungs-Anomalie des inneren Winkels der beiden Augen und Kanthoplastik dieses Winkels,** von Dr. Augiéras.

Der Erfolg der Operation war ein sehr guter.

---

3) **Glaskörperverlust bei Katarakt-Operationen,** von Dr. Laferrère.

Wenn auch Glaskörperverlust bei der Operation eine der schwersten Komplikationen darstellt, kann man doch bisweilen immer noch auf Wiederherstellung des Auges hoffen. In dem veröffentlichten Falle trat infolge einer falschen Bewegung des Assistenten reichlicher Glaskörperverlust ein. Nach 4 Tagen hatte das Auge seine normale Gestalt wieder angenommen und 6 Wochen nach der Operation war die Sehschärfe = $^2/_3$.

---

Nr. 5.

1) **Die kombinierte Anästhesie von Äthyl-Chlorür und Chloroform in der Augenheilkunde angewandt,** von Dr. Gendron und Dr. Servel.

Der Erfolg ist ein günstiger. Geringes Excitationsstadium, Todesfälle selten, schnelles Erwachen. Die Patienten können im Laufe des Tages nach Hause zurückkehren.

---

2) **Der Schutz der Augen gegen die X-Strahlen,** von Dr. Coulomb.

Bei Betrahlung der Lider oder einer dem Auge benachbarten Gegend empfiehlt Verf. eine von ihm konstruierte Brille, welche die Strahlen vom Auge selbst zurückhält.

---

Nr. 6.

**Kongenitale Ptosis des oberen Augenlides** von Lagrange in Bordeaux und Bassa in Genua.

Beide Verff. sprechen sich lobend über die Motais'sche Operation aus.

---

Nr. 7.

1) **Pathogenese und Behandlung der Conjunctivitis phlyktaenularis,** von Dr. Gendron.

---

2) **Dionin in der Augenheilkunde,** von Dr. Chevalier.

Das Dionin wirkt analgetisch während einer langen Zeitdauer in einer Reihe von Augen-Affektionen. Die besten Erfolge sah Verf. bei Hornhaut-Erkrankungen, bei Glaukom und bei einigen Formen von Regenbogenhaut-Entzündungen im Zusammenhang mit Entzündung des Uvealtraktus. Man fängt mit schwachen Dosen von $^1/_2$ bis 1 $^0/_0$ an. Die Injektion in die Schläfengegend in mittlerer Dosis haben bessere Resultate ergeben, als Morphium.

---

Nr. 8.

1) **Ptosis-Operation,** von Prof. Motais.

---

2) **Blutige Tränen,** von Dr. Laferrère.

Der 45jährige Patient hatte einen Polypen am Rande der Lidbindehaut, der beim Bücken infole von Blutstauung anfing zu bluten. Nach Excision traten keine blutigen Tränen mehr auf. Fritz Mendel.

---

VII. Transactions of the Ophthalmological Society of the United Kingdom. 1906. Vol. XXV. (Ein Teil der Arbeiten ist bereits an andrer Stelle dieses Centralblattes referiert.)

1) **Die fortschreitende Entwicklung der Struktur und Funktion der Sehrinde bei den Säugetieren** (Bowman-Lekture), von Mott.

Diese sehr ausführliche und inhaltsreiche Arbeit kann nur an der Hand der zahlreichen Figuren und Photographien gewürdigt werden.

---

2) **Cyste der Krause'schen Drüsen,** von Thompson und Chatterton.

Bei einer 25jährigen Patientin bestand ein kleintaubenei-großer Tumor des linken Oberlides, der im Anschluß an eine Verletzung vor 12 Jahren entstanden war. Nach seiner operativen Entfernung erwies er sich als eine multikuläre Cyste.

---

3) **Die Bakteriologie der Conjunctivitis,** von Pollock.

In 177 von 236 Fällen, d. i. 75 $^0/_0$ wurde der Koch-Weeks'sche Bacillus, in 9 oder 4 $^0/_0$ der Morax-Axenfeld'sche Diplobacillus, in 6 der Pneumococcus, in 3 gemeinsam der Morax'sche und der Pneumococcus, in 2 der Gonococcus, in 6 der Staphylococcus pyogenes, und in 1 der Gonococcus gemeinsam mit dem Koch-Weeks'schen nachgewiesen. Klinisch ist die Art der Infektionserreger nur in wenigen markanten Fällen erkennbar.

---

4) **Bösartige Conjunctival-Erkrankung,** von Fergus.

Bei einem 9jährigen Mädchen war eine eigenartige Erkrankung der Conjunctiva, am meisten dem Frühjahrskatarrh ähnelnd, aufgetreten, und auch die pathologisch-anatomische Untersuchung eines exzidierten Stückchens

gab zunächst keine Aufklärung. Erst der weitere Verlauf (Rückfälle und schließlich Exitus), sowie eine spätere mikroskopische Untersuchung ließen erkennen, daß es sich um ein Leukosarkom handelte.

---

5) **Behandlung der Hornhautgeschwüre mit Chinin,** von Arnold Lawson.

Verf. hat in den letzten Jahren 37 Fälle von Hornhautgeschwüren mit Chinin behandelt, über die in einer Tabelle die wichtigsten Daten gegeben werden. Am wirksamsten hat sich ihm das Chinin. sulfur. bewiesen, das er in der Form von Augenbädern (4 mal täglich 5 Minuten lang) und Irrigationen anwenden läßt.

---

6) **Sekundäre Tuberkulose der Iris mit spontaner Ruptur der Linsenkapsel,** von Mayou.

Der Ausgangspunkt der Erkrankung war eine tuberkulöse Dactylitis. Es handelte sich um einen sogen. Konglomerat-Tuberkel der Iris. Das Auge wurde enukleïert und pathologisch-anatomisch untersucht.

---

7) **Bemerkung über Chorio-Retinitis cribriformis, eine seltene Form von Fundus-Erkrankung,** von Doyne und Stephenson.

Das Charakteristische der Affektion ist eine weiße, membranartige, unter den Netzhautgefäßen gelegene Exsudation mit mehr oder weniger zahlreichen Perforationen, durch die das normale Rot der Aderhaut hindurchscheint, oder die gelegentlich auch Pigment-Ansammlungen zeigen.

---

8) **Chorioiditis: Versuch einer anatomischen Erklärung einiger Erscheinungen, die bei „Chorioiditis" im Augenhintergrunde beobachtet werden,** von Buchanan in Glasgow.

Zahlreiche Photographien, die zum Referat notwendig wären.

---

9) **Neuritis optica bei Hirntumoren und ihr Verhalten nach der Operation,** von Parson.

Statistische Mitteilungen über 30 Fälle.

---

10) **Über einige anomale Aderhautsarkome,** von Parsons.

Sehr ausführlicher Bericht über sechs pathologisch-anatomisch untersuchte Fälle.

---

11) **Ringsarkom des Uveal-Traktus, dicht am Vorderkammerwinkel entspringend. Starke Melanosis der Iris und des Kammerwinkels in der ganzen Circumferenz,** von Werner in Dublin.

---

12) **Kongenitale Schwäche der Aktion des linken Rectus superior mit übermäßiger Wirkung des Levator palpeprae superioris,** von Parson.

---

13) **Fehlende Funktion der Mm. recti externi und interni des linken Auges,** von Harman.

Verf. glaubt, daß es sich um eine fehlerhafte Insertion der betreffenden Muskeln handelt.

---

14) **Ein Fall von kongenitalem Defekt des Rektus inferior des rechten Auges,** von Mc. Mullen.

15) **Wunde des Orbitalrandes; Perforation des Knochens durch einen Holzsplitter und allmählich folgende Protrusion des Splitters von der Orbital-Furche, wodurch eine Orbital-Exostose vorgetäuscht wurde,** von Lawson.

16) **Zwei Fälle von erfolgreicher Entfernung eines Glassplitters aus dem Augapfel,** von Fisher.

17) **Zwei Fälle, welche die Spätresultate der Hornhautverletzungen bei der Geburt zeigen,** von Bachmann.

Es handelt sich um Fälle, in denen es während des Geburtsaktes zum Bersten der hinteren Hornhautfläche gekommen war. Als Residuen findet man später feine, wellenförmig verlaufende Trübungen in der Hornhaut und daneben sehr hochgradigen Astigmatismus.

18) **Schnitte eines Auges, die Holzpartikelchen enthalten,** von Coats.

Es handelt sich um ein nach einer Verletzung enukleïertes und mikroskopisch untersuchtes Auge.

19) **Kongenitales vorderes Staphylom** (rechts); **kongenitale Hornhauttrübungen und Mikrophthalmus** (links), von Lawson.

20) **Synechien der Iris und Pupillar-Membran,** von Ballantyne.

Es handelte sich um die Untersuchung eines Fötus von etwa 7 Monaten. Bei der mikroskopischen Untersuchung wurden die genannten Veränderungen festgestellt. Verf. bezieht sie auf einen Entzündungsprozeß, der zu einer Zeit des Fötal-Lebens eingesetzt hatte, als Iris und Pupillar-Membran noch der Hornhaut dicht anlagen.

21) **Über die Blutgefäße der Papilla N. optici bei einigen niederen Tieren,** von Nettleship.

Zahlreiche Abbildungen.

### Vol. XXVI.

(Die hier enthaltenen Arbeiten sind zum großen Teile bereits referiert.)

1) **Akutes Ödem der Augenlider,** von Snell.

Die Affektion war bei einem Schweinemetzger dadurch entstanden, daß ihm beim Hantieren mit den Eingeweiden etwas von ihrem Inhalt in die Augen gespritzt war. Die Eingeweide enthielten Würmer (eine Acarus-Art), in deren Absonderung Verf. das die Entzündung verursachende Moment sieht.

2) **Weitere Geschichte und pathologisch-anatomische Untersuchung eines Falles von kongenitalem vorderen Staphylom,** von Lawson und Coats.

Ergebnisse der pathologisch-anatomischen Untersuchung eines früher (vgl. Vol. XXV, p. 314) demonstrierten Falles. Das linke Auge war spontan durchgebrochen.

3) **Ein Fall von allgemeiner Miliartuberkulose bei einem Erwachsenen, bei dem ein Chorioidealtuberkel nebst Mitbeteiligung der Papille das einzige nachweisbare Krankheitszeichen in den ersten Wochen war,** von Cargill und Mayou.

---

4) **Über den Einfluß der Erblichkeit bei Myopie,** von Worth.

Verf. legt seiner Betrachtung 687 Fälle zugrunde, von denen er 654 als nicht bösartig, 33 als bösartige bezeichnet. In der ersten Gruppe ließ sich 366 mal, d. i. in 56 %, in der zweiten nur 8 mal, d. i. in $24^1/_4$ % Erblichkeit nachweisen.

---

5) **Ein Fall von subkonjunktivalem Cysticercus,** von Morton und Coats.

Bei einem 33jährigen Patienten bestand unter der linken Karunkel eine nur bei extremer Blickbewegung nach links sichtbare cystische Schwellung, die für ein Dermoid bezw. eine einfache Cyste gehalten wurde. Erst die mikroskopische Untersuchung ergab, daß es sich um einen nekrotischen Cysticercus cellulosae mit seiner fibrösen Kapsel handelte.

---

6) **Über Krönlein's Operation,** von Cross.

Bericht über 5 nach dieser Methode operierte Fälle.

---

7) **Kongenitale cystische Mißbildung des Auges, die erhebliche Protrusion des oberen Augenlides bedingte und vollständige Hervortreibung des Konjunktivalsackes durch die Lidspalte,** von Taylor und Treacher Collins.

Der Tumor wurde nach einer vorhergehenden erfolglosen Punktion in toto entfernt und mikroskopisch untersucht.

---

8) **Eine eigenartige Form der erblichen kongenitalen Katarakt,** von Nettleship und Ogilvie.

Betrifft eine Familie, in der nachweislich 20 Mitglieder von einer ganz bestimmten eigenartigen Form der stationären kongenitalen Katarakt befallen waren. Sie besteht in einer scharf umschriebenen, ringförmigen, tief in der Linse zwischen Kern und hinterem Pol gelegenen Scheibe von meist gleichmäßiger Trübung. Nur in einem Falle war innerhalb dieser Scheibe noch eine dichtere dreistrahlige Trübung nachweisbar und in einigen andren Fällen dieses Verhalten angedeutet.

---

9) **Fälle von Farbenblindheit bei Frauen,** von E. Nettleship.

Verf. hat 6 Fälle beobachtet und meint, daß die Annahme, derartige Fälle seien so extrem selten, nicht zutreffe; es handle sich nur oftmals um geringgradige Ausbildnng der Anomalie, so daß sie sich leichter dem Nachweis entzögen.

---

10) **Das Cyklopen-Auge,** von Mayou.

Verf. beschreibt einen Fall dieser Mißbildung beim Hunde und drei beim Menschen.

Loeser.

---

VIII. The Ophthalmic Record. 1906. September.

1) **Ein Fall von Sepsis nach Ophthalmia neonatorum**, von Sydney Stephenson in London.

2) **Fergus' Ptosis-Operation**, von H. W. Woodruff in Joliet, Ill.

Ein zungenförmiger Lappen aus dem Occipito-Frontal-Muskel 2″ x 0,75″ wird freipräpariert und sein unterer freier Rand mit dem oberen Rand des freigelegten Tarsus vereinigt.

3) **Ein Fall von Hypermetropie von 21 Dioptrien, der Myopie vortäuschte**, von Edward Stieren in Pittsburg, Pa.

15jähriger Knabe, R. Mikrophthalmus L. S. = $^{2}/_{200}$, + 21 Di = $^{4}/_{50}$.

4) **Eine weitere erfolgreiche Magnet-Operation mit ungewöhnlichem Ausgange**, von H. B. Joung in Burlington (Iowa).

Extraktion eines 6 mm langen Eisenstückchens aus dem rechten Auge (S = $^{1}/_{\infty}$ ?). Patient verfiel darauf religiösem Wahnsinn und wollte sich dies Auge nach dem bekannten Bibelspruch ausreißen; er starb 6 Tage darauf an Erschöpfung.

5) **Epitheliom der Orbita**, von Richard H. Johnston in Baltimore (Md.)

Fall eines sehr schnell wachsenden Tumors, der vom antrum Highm. ausging und zum Exitus führte, nachdem vorher ein kleines Epitheliom längs des Lidrandes entfernt worden war.

6) **Vorlagerung der Tränendrüse**, von T. W. Crowder in Sherman (Texas).

Erfolgte durch Verletzung und heilte nach mehrwöchentlicher Anwendung eines Kompressiv-Verbandes.

7) **Neuere Augenheilmittel**, von Wilbur B. Marple in New York.

Genannt werden von örtlichen Betäubungsmitteln Stovaïn und Alypin. Von Silbersalzen Protargol, Argonin und Argyrol. Alsdann die Pneumokokken-Serum-Therapie von Römer und endlich die Erfolge, die bisher mit Radium und Röntgenstrahlen am Auge zu verzeichnen sind.

8) **Pseudo-Neuritis optica**, von Thomas Faith in Chicago.

Ein Fall, der ophthalmoskopisch das ausgeprägte Bild der Neuritis optica auf beiden Augen darbot mit 4—5 Di. Erhebung über die umgebende Netzhautfläche und voller Sehschärfe. Das Bild war noch nach Verlauf eines Jahres dasselbe.[1]

9) **Die neuen Uni-bifocalen Linsen**, von H. V. Würdemann in Milwaukee.

10) **Papillom der Plica semilunaris**, von Richard H. Johnston in Baltimore.

Oktober.

1) **Einseitiges kreisförmiges Augenzittern**, von Alexander Duane in New York.

---

[1] Ich halte den Fall für zweifelhaft. H.

Sehr seltener Fall von einseitigem Nystagmus bei einer 24 jähr. Patientin, bei der er im Laufe einiger Jahre allmählich entstanden war. Ursache war nicht zu ermitteln.

---

2) **Über hohe Hypermetropie,** von Theodore B. Schneideman in Philadelphia.

Es werden die Ursachen, das Aussehen des Augengrundes, die Höhe der Sehschärfe und der Grad der meist bestehenden Amblyopie besprochen. Selten findet sich Konvergenz, eher Divergenz. Von 12000 untersuchten Augen stellte Verf. 222 mit mehr als + 4 Di, darunter 31 mit mehr als + 6 Di fest, während sich unter derselben Anzahl 304 Augen mit mehr als 9 Di Myopie fanden. Zum Schluß wird über einen Fall von + 16 Di R und + 17 Di W. berichtet, mit einer Sehschärfe von $^5/_{60}$ nach Korrektur, bei im übrigen normalem Befunde.

---

3) **Instrument zum Einbringen von Pulver ins Augen-Innere,** von Mark O. Stevenson in Akron (Ohio.)

---

4) **Augen-Umschlag mit Röhren-Leitung,**[1] von O. A. Griffin in Ann Arbor (Mich.).

---

5) **Ein Fall von Retinitis albuminurica gravidarum,** von M. V. Boll in Warren (Pa.).

15 jährige, schwanger im 2. Monat. Blutige Netzhaut-Entzündung (S = $^6/_{24}$ rechts, = $^1/_{30}$ links). Mit 4 Monaten Abort; darauf Heilung aller Allgemein-Störungen und völlige Wiederherstellung des Sehens.

---

6) **Spontane Dislozierung beider Linsen bei zwei Mitgliedern derselben Familie,** von Alvin A. Hubbell in Buffalo.

Zwei Schwestern von 38 und 39 Jahren, bei denen ohne jede Veranlassung plötzlich Linsenluxation eintrat. Bei der einen blieben beide Augen reizlos und die Linsen klar. Bei der anderen führte es zu Cataract, Glaukom und Verlust des Sehens. In drei Generationen waren 13 Familienmitglieder blind. Mehrfach Ehen unter Blutsverwandten.

---

7) **Brauner Star,** von S. W. Smith in Denison (Texas).

---

8) **Die Behandlung akuter eitriger Dacryocystitis,** von Lee Masten Francis in Buffalo (N. Y.).

---

9) **Punktförmige Form der Retinitis,** von He. Gradle in Chicago.

Bericht über die von Fuchs 1897 veröffentlichte Form der Retinitis punctata und über die beiden von Mooren 1882 beschriebenen Arten.

---

10) **Dionin bei Augenkrankheiten,** von R. W. Rutherford in Chathem (Canada.)

Anwendung bei Augenschmerzen, Hornhaut-Geschwür, Iritis und akutem Glaukom.

---

[1] Bei uns als Leiter'sche Röhren lange bekannt. H.

---

11) **Punktförmige hyaline Trübungen der hinteren Linsenkapsel,** von W. F. Mittendorf in New York.

Eine Form der sogenannten Cataracta coerulea.

12) **Gifford's Lidsymptome bei Basedow'scher Krankheit,** von Georg L. Strader in Cheyenne (Wyo.).

Schwellung der Oberlider und Tränen, die in dem beschriebenen Falle als erste Symptome der Erkrankung auftraten. Das Tränen machte sich nur nachts beim Liegen bemerkbar.

---

13) **Cataract-Extraktion mit vorher ausgeführter Capsulotomie,** von Homer E. Smith in Norwich (N. Y.).

Zuerst macht er mit dem Knapp'schen Messerchen einen tiefen, kreuzförmigen Einschnitt in Kapsel- und Linsen-Vorderschicht. Erst einige Zeit später, nach Wiederherstellung der Vorderkammer, extrahiert er die Linse in gewöhnlicher Weise.[1]

---

14) **Ein Schema zur genauen Aufzeichnung von Skotomen und den Blickfeldern und zur Angabe der genauen Stellung von Doppelbildern bei Lähmung,** von Alexander Duane in New York.

Ein Vorhang, der auf der dem Patienten zugewandten schwarzen Seite ein centrales weißen Fixierzeichen trägt, während auf der anderen Seite konzentrische Kreise für 10, 15, 20° usw. angebracht sind. Mit Stecknadeln werden die aufgenommenen Grenzen bezeichnet.

---

November.

1) **Durchleuchtung des Augapfels,** von H. V. Würdemann in Milwaukee.

---

2) **Augenschmerz und Verbrechen,** von G. M. Case in Elmira (N. Y.).

Verf. hat eine Rundfrage an sämtliche Strafanstalten und Besserungs-Institute der Vereinigten Staaten gerichtet. Unter den Insassen der Anstalt, die er selbst untersuchte, fand er $13^1/_2\,^0/_0$ mit schlechter Sehkraft. Er vertritt daher die Ansicht, daß bei der Erziehung der Verbrecher eines der hilfreichsten Mittel die möglichst vollkommene Korrektur ihrer Augen sei.

---

3) **Beobachtung über Farben-Nüancen-Wahrnehmung,** von F. W. Edridge Green.

Es ergab sich die schärfste Unterscheidung für Gelb und Blau, dann folgten Grün, Violett und Rot. Die Fähigkeit der Wahrnehmung wird als abhängig von einem Gehirncentrum betrachtet.

---

4) **Doppelte Ruptur der Sklera infolge von Faustschlag,** von Edward A. Shumway in Philadelphia.

51jähriger Arbeiter, der im Streit mit seinem Kollegen einen Faustschlag erhielt. Zu beiden Seiten der Hornhaut fast symmetrische Ruptur. Das Auge mußte wegen Gefahr sympathischer Ophthalmie entfernt werden. Der Fall ist in der Literatur einzig.

---

[1] Weder neu noch gut. H.

---

5) **Zwei Fälle von intraokularem Tumor, bei welchem die Durchleuchtungslampe irreleitete,** von George F. Suker in Chicago.

---

6) **Bericht über einen Fall von Methyl-Alkohol-Amblyopie mit nachfolgender Atrophie,** von F. A. Phillips in Chicago.

---

7) **Hornhaut-Verletzungen bei Schneeblindheit,** von G. L. Strader in Cheyenne (Wyo.).

Verf. sah 6 Fälle von Schneeblindheit, bei denen er ausgedehnte Epithel-Defekte der Hornhaut im Lidspaltenbezirke feststellt. Unter heißen Umschlägen, Atropin und Verband heilten diese Fälle weit schneller, als unter der gebräuchlichen Anwendung von Cocaïn und kalten Umschlägen. Er ist der Ansicht, daß diese Hornhautdefekte bei Schneeblindheit sehr häufig, aber meist erst durch Fluorescin wahrnehmbar sind und daß ihre Nichtbeachtung zu zarten Hornhaut-Trübungen führe; diese begründeten die Herabsetzung des Sehens, über die mitunter Patienten nach überstandener Schneeblindheit klagen.

---

8) **Spontane Heilung eines Falles von Frühlingskatarrh,** von H. Gradle in Chicago.

Es sind bereits mehrere Fälle von Heilung durch X-Strahlen berichtet. Die 36jährige Patientin die an sehr hartnäckigen selbst im Winter auftretenden Frühlingskatarrhen litt, benutzte die heißen Alaunquellen in Arkansas zu Augen-Umschlägen. Verf. schreibt die Heilung den darin enthaltenen radioaktiven Stoffen zu und spricht die Vermutung aus, daß der Frühlingskatarrh aus ähnlichen Ursachen wie das Heufieber entstehe. May.

---

IX. The ophthalmic Review. 1906. August.

**Cataract-Expression in der Kapsel. Smith's Operation-Resultate in 175 Operationen,** von Maynard in Calcutta.

Verf. hat 162 gute, 5 schlechte und 9 zweifelhafte Resultate zu verzeichnen. Trotzdem empfiehlt Verf. das Verfahren wegen der ihm anhaftenden Gefahren (häufiger Glaskörperverlust, Reißen der Kapsel) nur für überreife Stare und beim Vorhandensein dicker Kapseln.

---

Oktober.

**Schadenersatz bei Augenverletzungen,** von Sym.

Verf. spricht sich dafür aus, daß eine Liste der verschiedenen Berufsarten mit dem zu ihrer Ausübung erforderlichen Maße an Sehkraft aufgestellt und danach im entsprechenden Falle die Erwerbsbeeinträchtigung abgeschätzt werde.

---

X. New York Eye and Ear Infirmary Reports. 1906.

1) **Wann soll ein gelähmter Augenmuskel operiert werden? Resektion eines gelähmten Muskels,** von Callan.

In einem Fall von rechtsseitiger Abducens-Parese mit Sekundär-Kontraktur des Internus wurde ca. 6 Wochen nach dem Eintritt der Lähmung nach Tenotomie des Internus ein ca. 5 mm langes Stück des Externus reseziert.

Sechs Wochen nach der Operation vollkommene Beweglichkeit des operierten Auges. Auf Grund dieses Falles empfiehlt Verf. die frühzeitige Operation, wenn nach 4 wöchentlicher Behandlung keine wesentliche Besserung erfolgt ist. (Diesem Vorschlag wird man besser nicht nachkommen. D. R.)

2) **Auto-Intoxikation nach Augenoperation, in einem Fall Exitus, im andren Heilung,** von Callan und Hunter.

Im ersten Fall handelte es sich um eine unter Allgemeinbetäubung gemachte Glaukom-Iridektomie, im zweiten um eine unter Lokalanästhesie vorgenommene Star-Extraktion. Die nach der Operation auftretenden schweren Allgemeinerscheinungen, die im ersten Falle zum Exitus führten, bezieht Verf. auf eine Autointoxikation. (?)

3) **Über die Lokalisation von Fremdkörpern im Auge und in der Orbita,** von Dixon.

Verf. hat in 14 Monaten 125 Fälle untersucht, von den 67 positiv und 58 negativ waren. In einem Falle war der Fremdkörper seit 33 Jahren im Auge vorhanden gewesen und das Auge selbst $32^1/_2$ Jahre lang frei von Entzündung. Der Hauptteil der Arbeit beschäftigt sich mit der Schilderung des Instrumentarium und seiner Anwendungsweise.

4) **Über die Entfernung von Fremdkörpern aus dem Augeninneren,** von Weeks.

5) **Drei Fälle von Fremdkörper im Augapfel, lokalisiert** (zwei von Dr. Dixon) **und entfernt,** von Marple.

6) **Eine neue Trichiasis-Operation,** von Briganti.

Das Neue ist, daß Verf. nach der Spaltung des Lides den vorderen, die Cilien tragenden Teil temporär an die Lidhaut annäht, so daß er nach oben umgestülpt wird, und etwa nach einer Woche, wenn die Wunde genügend granuliert ist, in die frühere Lage zurückbringt. Die Granulationen wirken dann wie ein transplantiertes Hautstück.

7) **Lähmung der Nervenendigungen für den vorderen Augenabschnitt in Begleitung einer akuten katarrhalischen Conjunctivitis. Adrenalin als ein Hilfsmittel zur Diagnose der Sympathicus-Lähmung,** von Clara Meltzer-Auer.

Es handelte sich um einen 29 jähr. Patienten, der neben den typischen Zeichen der Sympathicus-Lähmung (Ptosis, Enge der Pupille und Lidspalte, Enophthalmus) die Erscheinungen einer akuten katarrhalischen Conjunctivitis mit Chemosis, Lidschwellung und eitriger Absonderung zeigte. Cocaïn übte keinen Einfluß auf die Weite der Pupille aus, die auf dem gesunden Auge prompt sich erweiterte, während umgekehrt Adrenalin das gesunde Auge nicht beeinflußte, auf dem affizierten aber eine erhebliche Pupillenerweiterung hervorrief. Verf. meint, daß die Lähmung der primäre Prozeß sein könne und die Conjunctivitis die Folge einer dadurch bedingten stärkeren Vascularisation der Gewebe, oder auch, daß beide Prozesse als Folgeerscheinungen einer gemeinsamen Ursache aufzufassen seien (rheumatisch?).

8) **Bericht über die in den letzten zwei Jahren in dem New York Eye and Ear Infirmary ausgeführten Staroperation,** von Shine.

Rein kompilatorische Zusammenstellung von 378 Fällen.

---

XI. Ophthalmology. 1906. Juli.

1) **Augenverletzungen durch Glas und Stein,** von Sweet in Philadelphia

Mitteilung mehrerer Fälle, in denen es gelungen war, die Glas- und Stein- bzw. Kohlen-Partikel im Auge mittels Röntgenstrahlen nachzuweisen.

---

2) **Einige Beobachtungen über Worths' Methode der Schielbehandlung kleiner Kinder mit Vorstellung von Fällen,** von Emerson (Orange).

Bereits an anderer Stelle dieser Zeitschrift referiert.

---

3) **Heilung eines Strabismus convergens durch orthoptische Behandlung im Alter von 20 Jahren,** von Würdemann.

Heilung innerhalb 4 Monaten durch volle Korrektion der Hypermetropie, Übungen und Stereoskop.

---

4) **Antipyrin-Keratitis,** von Inoye in Tokio.

Betrifft eine 48 jähr. Dame, bei der sich multiple Hornhautinfiltrate fanden, daneben starke Schwellung der Lider und des Gesichtes. Die Augenaffektion war die Folge lange fortgesetzten Antipyrin-Gebrauches und schwand schnell unter Dionin-Einträufelungen und Borwasser-Umschlägen.

---

5) **Die Wirkungen der vollen und der minimalen Dosen von Atropinum sulphur. und Homatropin. hydrobrom.,** von Howe (Buffalo).

Zur Erzielung einer guten Mydriasis ist 0,000005 g Atropinum erforderlich, zur völligen Akkommodations-Erschlaffung 0,000005 bis 0,00001 g. Die Wirkung beginnt nach 10—25 Minuten und erreicht das höchste Maß nach ca. $1^1/_2$ Stunden, um nach einigen Stunden wieder abzunehmen und am zweiten Tage wieder zu schwinden. Zahlreiche Kurven veranschaulichen die Wirkungsweise bzw. Intensität und zeitlichen Verlauf. Dasselbe wird auch für Homatropin untersucht und aus der vergleichenden Gegenüberstellung der Ergebnisse Schlüsse für die klinische Anwendung der Medikamente gezogen.

---

6) **Ophthalmologisches in der Talmudischen Literatur,** von Brav in Philadelphia.

---

8) **Einseitiger sichtbarer Spasmus der Centralarterie der Netzhaut. Mitteilung eines Falles,** von Harbridge in Philadelphia.

Es handelt sich um einen 49jähr. Patienten, bei dem plötzlich Anfälle von vorübergehender Blindheit des linken Auges von einer bis fünf Minuten Dauer auftraten, ca. alle 2 Stunden sich wiederholend. Verf. konnte den Patienten in einem solchen Anfalle ophthalmoskopieren und das allmähliche Blutleerwerden der Netzhautarterien bis zur völligen Aufhebung der Zirkulation beobachten. Die Ätiologie des Falles war unklar, doch scheint es sich um mit Migräne in Beziehung stehende vasomotorische Störungen zu handeln.

Loeser.

---

Oktober.

1) **Extraktion der Cataract in der Kapsel,** von Frederick E. Cheney in Boston.

Die 1903 im British Medical Journal und 1905 in den Archives of Ophthalmology erschienenen Mitteilungen von Major Henry Smith in Indien veranlassen den Verf. die Ophthalmologen zu Berichten über ihre Erfolge von Extraktionen des Stares in der Kapsel aufzufordern und selber die Resultate von 10 derartigen Fällen bekannt zu geben. Henry Smith hat in einem Jahre 2767 Stare operiert, davon 2616 zur Extraktion in der Kapsel ausgewählt. Bei 2494 glückte es, die Kapsel unverletzt herauszubringen; dabei sah er nur 2 mal Iritis und obgleich in 6,8 % der Fälle Glaskörperverlust eintrat — darunter 75 Fälle von unreifem Star — hatte er doch in 2596 Fällen gute Erfolge. — In der Technik, die Smith hierbei anwendet legt er besonderes Gewicht auf Ausschluß der Tätigkeit des Orbicular-Muskels durch richtiges Halten der Lider von seiten eines geschulten Assistenten; auch hat er eine eigene Methode zur Entbindung in der Kapsel ausgebildet. Verf. läßt den Sperrer während der ganzen Operation im Auge. Seine Resultate waren bezüglich des Sehens zufriedenstellend und durchschnittlich sogar besser als bei einer gleichen Zahl gewöhnlich extrahierter Fälle. 1 Fall ging an Panophthalmie zugrunde. Technisch waren 3 Fälle vollkommen; bei 3 Fällen trat Glaskörperverlust ein und in 4 Fällen erfolgten Verwachsungen der Iris mit der Wunde. Zum Schluß stellt Verf. mit Recht die Frage auf, ob die glänzenden Resultate Smith's nicht nur Augenblicksresultate seien.[1]

---

2) **Die Extraktion der Kapsel (Ostindische Operation) als Methode des Vorgehens in Fällen von unreifem Star,** von Myles Standish in Boston.

Von der Erwägung ausgehend, daß die künstlichen Reifungsversuche unreifer Stare oft ohne Erfolg blieben, und daß die Ausspülung der Linsenmassen aus der Vorderkammer durch Lippincott's Instrument häufig Iritis zur Folge hat, schlägt Verf. vor die von Smith angegebene Methode für diese Stare in Anwendung zu bringen. Er berichtet selbst über drei derartig operierte Fälle, von denen er bei einem Glaskörperverlust hatte. Dagegen erfolgte keine Iris-Entzündung oder Einheilung. Der erzielte Visus war $^{20}/_{70}$, $^{20}/_{50}$, $^{20}/_{100}$.

---

3) **Ptosis: Ihre Diagnose und ihr Wert als lokalisierendes Symptom,** von Alison Bradburne in Southport.

---

4) **Massage als Beschäftigung für die Blinden,** von L. Webster Fox in Philadelphia.

Bericht über die Erfolge, die bisher Blinde als Masseure erzielt haben. Verf. verweist besonders auf Japan, wo seit undenklichen Zeiten die Massage in Händen der Blinden liegt. Auch in Amerika sind Anfänge in der Ausbildung von Blinden gemacht worden und sollen keine schlechteren Erfolge gezeitigt haben als bei Sehenden.

[1] Man weiß ja, wie früh dort die Operierten entlassen werden. H.

5) **Traumatischer Enophthalmus. Mit Bericht eines Falles,** von Charles Lukens in Toledo (Ohio).

Verf. gibt eine Übersicht über alle in der Literatur gefundenen 77 Fälle, die er tabellarisch zusammenstellt. In seinem Falle war Verwundung des Oberlides und Fraktur der Orbita die Ursache.

---

6) **Fremdkörper in dem vorderen Abschnitte des Auges und ihre Entfernung,** von Williams Evans Bruner in Cleveland (Ohio.)

Eine Übersicht über das operative Vorgehen bei Fremdkörpern in der Hornhaut, in der Vorderkammer, Iris oder Linse mit Belegung durch einzelne Fälle.

---

7) **Meine Erfahrungen bei Behandlung der Erkrankungen der Tränenwege ohne Operation,** von Walter Hamilton Snyder in Toledo (Ohio.)

Verf. meint, daß die Methoden zur Behandlung der Tränenleiden im allgemeinen zu eingreifend sind und empfiehlt im wesentlichen Durchspülungen, deren Einzelheiten in der Technik er auseinandersetzt.

---

8) **Herpes zoster ophthalmicus,** von G. A. Sulzer in Porthmouth (Ohio.)

Das Leiden begann mit heftigen Schmerzen im und um's Auge; dann folgte der Ausbruch des Herpes im Gebiete des Frontalnerven mit Reizung des Naso-ciliaris. Hornhaut und Conjunctiva blieben frei von Bläschen, doch trat eine interstitielle Keratitis auf, dann entwickelte sich Lähmung aller inneren und äußeren Augenmuskeln. Schließlich bildeten sich alle Symptome, ausgenommen die Lähmung des Sphinkter iridis, zurück.

---

9) **Entzündung der Augen infolge von Heufieber, übertragen durch Tabakrauch, mit Bericht von Fällen,** von J. W. Wright in Columbus (Ohio.)

Der Artikel ist auch in Annals of Ophthalmology, April 1906, erschienen. (Vgl. unsre S. 442.) May.

---

XII. Annals of Ophthalmology. Bd. XV. 1906. April.

1) **Ein Fall von Epitheliom der Conjunctiva von ungewöhnlicher Größe,** von J. Ellis Jennings in St. Louis.

---

2) **Persistierende Arteria hyaloidea in beiden Augen,** von William T. Shoemaker in Philadelphia.

Ungewöhnliche Form; in dem einen Auge gehen vom Ende des persistierenden Stranges drei feine Fäden zum Ciliarkörper.

---

3) **Übersetzung aus La Clinica oculistica, Februar 1906.**

---

4) **Dionin in der augenärztlichen Praxis,** von James Hinshelwood in Glasgow.

Kurze Übersicht der Indikationen und der Anwendungsformen.

---

5) **Eine Reihe von 63 Fällen von absteigender Neuritis optica, wahr-**

**scheinlich die Folge von Pneumokokken-Infektion,** von Francis H. Napier in Capstadt.

Es handelt sich um eine Pneumokokken-Epidemie aus dem Jahre 1903, die unter 385 Eingeborenen aus Central-Afrika ausbrach, die für die Bergarbeiten in Transvaal bestimmt waren. Die Epidemie verlief sehr schwer und ergriff mehr als 300 der schwarzen Arbeiter, 45 starben. Bei den Überlebenden stellte sich häufig die Unfähigkeit heraus im Bergwerk zu arbeiten. Ursprünglich wurde dies als Simulation aufgefaßt, doch zeigte es sich, daß es sich um Nachtblindheit handelte, dem ersten Symptom absteigender Neuritis optica. Verf. beschreibt die verschiedenen Stadien der Erkranknng, wie sie sich in den ihm überwiesenen 63 Fällen repräsentierten. Mehrfach folgte völlige Erblindung, mehrfach war das centrale Sehen erhalten, aber das periphere vollkommen erloschen. Bei den aus den Jahren 1894 und 1898 berichteten Epidemieen waren 26 Fälle zur Autopsie gekommen. Es hatte sich in allen von der Krankheit ergriffenen Organen der Pneumococcus Fraenkel gefunden. Bei mehreren bestand eitrige basale Meningitis, die bei Lebzeiten wenig Symptome erzeugt hatte. Augen-Erkrankungen waren nicht festgestellt worden. Die von ihm beobachtete Epidemie war in ihrem Verlaufe so übereinstimmend mit diesen beiden Epidemieen, daß Verf. sie auf denselben Erreger zurückführen zu müssen glaubt.

---

6) **Pyaemie; Entzündung des Orbital-Gewebes und Tod infolge Gebrauch von Mesotan,** von Edward B. Coburn in New York.

4 Tage nach Einreibung mit Mesotan — in welcher Konzentration ist unbekannt geblieben — erfolgte unter Krämpfen, Fieber, Delirien der Tod durch Sepsis.

---

7) **Beiderseitiges Gumma der Orbita bei einem 8 Jahre alten Kinde,** von Frank C. Parker in Norristown.

Heilung unter Röntgenbestrahlung bei gleichzeitiger Darreichung von Quecksilber und Jod.

---

8) **Bericht über einen Fall von Homatropin-Vergiftung,** von Samuel Horton Brown in Philadelphia.

45 jährige Patientin, der zu diagnostischem Zwecke 2 Tropfen Homatropin in jedes Auge gegeben wurde (eine Reihe anderer Patienten hatten das gleiche Präparat erhalten, ohne eine Spur von Vergiftungs-Erscheinungen). Nach $^{3}/_{4}$ Stunden Mattigkeit und Collaps. Darauf leichtes Delirium und unzusammenhängende Sprache. Die Symptome dauerten 24 Stunden. Morphin hatte keine Wirkung. Wie sich später herausstellte hatte die Patientin einige Jahre vorher Morphin gebraucht; auch war sie sehr empfindlich gegen Strychnin und Belladonna.

---

9—12) **Übersetzungen aus d. Centralbl. f. Augenheilk. u. s.**

---

13) **Astigmatische Akkommodation: Ein Studium ihrer relativen Häufigkeit in 50 Fällen mit ausgesprochenen asthenopischen Symptomen,** von Oscar Wilkinson in Washington.

Verf. unterscheidet zwei Arten. Bei der einen handelt es sich um Korrektur von bestehendem Hornhaut-Astigmatismus durch teilweise Kon-

traktion des Ciliarmuskels. Jeder Emmetrop, dem man schwache Cylindergläser vor das Auge setzt, übt sie aus. Die zweite Form, die Verf. als tonische astigmatische Akkommodation bezeichnet, ist sehr selten, macht sich durch Augenschmerz bemerkbar und heilt nur unter fortgesetztem Gebrauch von Atropin. Unter 100 Augen mit schweren astigmatischen Symptomen, die Verf. auf diesen Zustand tonischer astigmatischer Akkommodation prüfte, konnte er 5 derartige Fälle feststellen. Sorgfältigste Untersuchungen vor und nach der Atropinisierung und allmähliche Anpassung der Augen an die erforderlichen Gläser sind notwendig, um die Patienten dauernd von ihren Beschwerden zu befreien.

---

14) **Das Blickfeld und die Methoden es zu messen,** von Lucien Howe in Buffalo.

Ein Abschnitt aus dem ersten Bande von Verf.'s Werk „Die Augenmuskeln".

---

15) **Entzündung der Augen durch Infektion mit Heufieber, übertragen durch Tabakrauch, mit Bericht von Fällen,** von J. W. Wright in Columbus (Ohio.)

Ein 52 jähriger Mann, der hartnäckig an Heufieber litt, fand Erleichterung seines Leidens, indem er den Rauch seiner Pfeife durch die Nase blies. In mehreren aufeinander folgenden Jahren übertrug sich infolgedessen die Infektion auf seine gesamte Familie, einschließlich zweier Bedienten und eines Gastes.

---

16) **Übersetzung aus „Beiträge z. Augenheilk." 1906.** May.

---

XIII. The American Journal of Ophthalmology. 1906. April.

1) **Dextrophorie,** von Valk in New York.

Verf. hat schon früher eine von ihm „Dextrophorie" bezw. „Sinistrophorie" benannte Gleichgewichtsstörung der Augenmuskeln beschrieben, die dadurch charakterisiert ist, daß infolge einer Schwäche des einen Externus und des andren Internus eine Seitwärts-Ablenkung beider Bulbi resultiert. Er bespricht die Entstehungsmöglichkeiten dieser Störung und fügt kurz die Notizen über eine Anzahl entsprechender Fälle an.

---

2) **Fixierte Irrtümer in der Ophthalmologie,** von Willetts in Pittsburg.

Verf. bemängelt die auch in vielen Lehrbüchern vertretene Ansicht von der Einschränkung des Gesichtsfeldes für Farben und hat selbst durch eine besondere Prüfungsart (er führt ein entsprechend konstruiertes Prisma vor das zu untersuchende Auge) die Unrichtigkeit dieser Lehre nachgewiesen. (Das ist seit langem bekannt. D. Ref.)

---

3) **Unzureichender Unterricht in den Augenkrankheiten,** von Alleman in Brooklyn.

---

Mai.

1) **Bemerkung über die Messung der Torsion,** von Howe in Buffalo.

3 Faktoren: Akkommodation, Konvergenz und Drehung der Augäpfel wirken

zusammen. Diesem letzteren Moment, das meistens vernachlässigt wird, hat Verf. seine besondere Aufmerksamkeit zugewandt und einen sehr einfach zu handhabenden Apparat angegeben, bei dem das Maß der Torsion durch einen leicht ablesbaren Winkel zum Ausdruck gebracht wird, der bei der Konvergenz von einem System vertikal angeordneter Linien gebildet wird.

2) **Bericht über einen Fall von diabetischer Myopie,** von Weeks in New York.

3) **Über den Akkommodations-Mechanismus und astigmatische Akkommodation,** von Jackson in Denver.

Arbeit ausschließlich referierenden Inhalts.

4) **Über die Beziehungen zwischen praktischen Ärzten und Augenärzten,** von Spalding in Portland.

Juni.

1) **Vorlagerung der Tenon'schen Kapsel in ausgesprochenen Fällen von Strabismus divergens,** von Mittendorf in New York.

Bericht über 4 Fälle.

2) **Interstitielle Keratitis durch Trauma,** von Faith in Chicago.

Vier eigene Fälle und Literatur-Übersicht.

3) **Bakteriologie eines Falles von Keratitis dendritica,** von Kaiper in Lafayette und Spencer in Boulder.

In einem Falle von typischer Keratitis dendritica wurden sowohl von der Cornea wie Conjunctiva auf Löffler's Blutserum Kulturen angelegt und nach 3 Tagen gingen sie in Form kleiner rundlicher Herdchen auf, die später konfluierten. Mehrfache Abimpfungen auf die Kaninchenhornhaut waren negativ. Die genaue mikroskopische Untersuchung, insbesondere die Färbbarkeit usw. ergab, daß es sich wohl um Diplokokken handelte, ähnlich den Neisser'schen, daß sich aber eine genaue Übereinstimmung weder mit diesen, noch mit andren beschriebenen Bakterien ergab.

4) **Bericht über einen Fall von Chinin-Amaurose,** von Culbertson in Zanesville.

Betrifft eine 25jährige Frau. Die vollkommene Amaurose, die durch die Chinin-Verabreichung plötzlich über Nacht eingetreten war, besserte sich wieder bis zur vollen Sehkraft. Eine Blässe der Papillen, Verdünnung der Gefäßlumina, perivaskulitische Veränderungen und koncentrische Gesichtsfeld-Beschränkung blieben bestehen.

Juli.

1) **Gleichzeitige Erkrankung an Keratitis interstitialis und Mumps,** von Charles in St. Louis.

Da jede andere Ätiologie fehlte, hält Verf. einen ätiologischen Zusammenhang für wahrscheinlich und meint, die Hornhautaffektion sei eine akute toxische.

2) **Über die Zugkraft der Adductoren und die Dehnbarkeit der Recti,** von Howe in Buffalo.

Die Zugkraft wird dadurch bestimmt, daß mittels einer am Bulbus befestigten Pincette und eines an dieser festsitzenden über eine Rolle geführten Fadens, der an seinem Ende eine kleine Schale trägt, diejenige Menge Wassers bestimmt wird, mit der die Schale gefüllt werden muß, um den Bulbus gerade aus der Ruhelage zu bewegen. Bei einiger Übung gelingt es leicht, den entsprechenden Schwellenwert zu finden. So wurde festgestellt: für die Adductoren 14 g.

Die Zugkraft der Muskeln ist ganz etwas anderes als die Dehnbarkeit, die durch dasjenige Gewicht ausgedrückt, das den Muskel zum Bersten bringt Es beträgt für den M. rect. inf. ca. $2^1/_4$ kg.

---

3) **Tuberkulose der Conjunctiva,** von Villard in Montpellier.
Übersetzung aus Annal. d'Oculist. (April und August 1905).

---

August.

1) **Über Siderosis bulbi,** von Kipp in Newark.

---

2) **Bemerkungen über die in der Augen-Chirurgie gebrauchten Instrumente,** von Landolt in Paris.
Übersetzung aus Arch. d'Opht. (Mai 1906).

---

September.

1) **Ein Fall von ausgesprochenem Einwärts- und Abwärtsschielen beim Nahesehen mit binocularer Fixation und normalem Muskelgleichgewicht beim Sehen in die Ferne,** von Sam. Theobald.

Kurze Mitteilung eines eine 24 jährige Studentin betreffenden Falles, der durch die Überschrift genügend charakterisiert ist.

---

2) **Über die colloiden Excreszenzen und ihren Einfluß auf die Ossifikation der Aderhaut,** von Alt in St. Louis.

Im Anschluß über frühere Befunde von zweifelloser Knochenbildung in den colloiden Excreszenzen der Aderhaut hat Verf. diese Frage eingehend an der Hand mikroskopischer Präparate studiert. Zahlreiche Abbildungen sind beigefügt. Verf. kommt zu dem Schluß, daß ein sicherer Zusammenhang zwischen beiden Prozessen besteht, da kein Auge mit Knochenbildung die colloiden Excreszenzen vermissen läßt.

---

3) **Metastatische Ophthalmie,** von Kipp in Newark.
(The Journ. of the Med. Soc. of New Yersey Oct. 1906.)

Bericht über zwei Fälle. Im ersten handelte es sich um Appendicitis, Phlegmasia alba dolens und Panophthalmitis beider Augen, Exitus; im zweiten kam es im Anschluß an eine Rißwunde am Fuß und Bein zu einer Septicopyaemie, akuter ulcerativer Endocarditis und metastatischer Ophthalmie beider Augen. Tod 45 Tage nach der Verletzung. In diesem konnten die Bulbi untersucht werden. Die anatomische Diagnose lautete: Allgemeine Uveitis mit Hypopyon und interstitieller Keratitis.

---

4) **Pulsierender Exophthalmus. Ligatur der Carotis communis, Carotis externa und der Art. Thyreoid. superiores,** von Ransohoff in Cincinnati.

(Surgery, Gynecology and Obstetrics Aug. 1906.)

---

5) **Bakteriologische Typen der akuten Conjunctivitis,** von Duane und Hastings in New York.

(The New York med. Journ. Mai 26. 1906 u. Americ. Ophthalmolog. Soc. Mai 1905.)

---

6) **Vorübergehende monokuläre Blindheit,** von Posey in Philadelphia.

(Journ. of the Americ. med. Assoc. 31. Mai 1906.)

Bereits an andrer Stelle dieser Zeitschrift referiert. Loeser.

---

XIV. The Royal London Ophthalmic Hospital Reports. 1905. Oktober.

1) **Über die Erblichkeit bei den verschiedenen Starformen,** von E. Nettleship.

Verf. unterscheidet zunächst zwischen den erworbenen und den kongenitalen Staren.

Zur ersten Gruppe gehörig verfügt Verf. über 145 Familien mit über 500 von Star befallenen Personen, zur zweiten Gruppe gehören 183 Personen, 90 männliche und 93 weibliche und außerdem etwa 55 andere, deren Geschlecht nicht angegeben ist. Alle diese Fälle werden sehr ausführlich nach den verschiedensten Richtungen erörtert und zahlreiche Familiengeschichten angeführt, die durch Schemate erläutert werden. Die der Hauptsache nach statistischen Ergebnisse sind indessen zu einem Referat nicht geeignet.

---

2) **Kapsel-Komplikationen nach Star-Extraktion,** von Treacher-Collins.

Bereits an anderer Stelle referiert. (Vortrag, gehalten auf der Versammlung der Brit. med. Assoc. in Leicester 1905.)

---

3) **Obstruktion der Centralarterie der Netzhaut,** von Coats.

Verf. berichtet über 2 Fälle, in denen die pathologisch-anatomische Untersuchung möglich war.

Im ersten Fall, wo es sich um ein früher an Star operiertes Auge handelte, das später an Netzhaut-Embolie erblindet war, fand sich in der Centralarterie in der Gegend der Lamina cribrosa eine das Gefäß ausdehnende Kalk-Masse und ein organisierter Thrombus in dem Hauptast der Centralvene.

Im zweiten Fall handelte es sich um die typischen Erscheinungen einer Endo- und Periarteriitis und Endo- und Periphlebitis. Das Auge entstammte einem 65jährigen an Diabetes leidenden Herrn. Es hatte wegen eines akuten Glaukomanfalles enucleïert werden müssen.

---

4) **Blepharitis marginalis: ihre Ursachen, Pathologie und Therapie,** von Macnab.

Die Mehrzahl der Fälle ist bedingt durch den Morax-Axenfeld'schen Bacillus. Ausführliche Schilderung der verschiedenartigen klinischen Erscheinungsformen und des Verlaufs. Die Behandlung mit Zinksulphat gibt die besten Resultate.

---

**5) Über Implantations-Dermoide der Conjunctiva,** von Mayou.

Sie kommen vor sowohl infolge von Epithel-Einsenkungen und -Abschnürungen bei dem Heilungsverlauf von Wunden der Conjunctiva als auch durch direkte Einpflanzung von Conjunctival-Epithel durch Fremdkörper. Für diese letztere Entstehungsart gibt Verf. ein neues Beispiel, indem er über einen Fall berichtet, den er 8 Tage nach einer Verletzung der Conjunctiva bulbi durch einen Holzspahn untersuchen konnte. 2 Tage nach der Verletzung war eine Blase entstanden, die excidiert wurde und sich bei der mikroskopischen Untersuchung als eine Implantations-Cyste erwies.

---

**6) Glioma Retinae,** von Owen.

Verf. berichtet über 24 von ihm in den letzten 8 Jahren beobachteten Fällen, die seine bereits in früheren Arbeiten niedergelegten Anschauungen bestätigen.

---

**6) Papillom des Limbus Conjunctivae** von Pascheff in Sofia.

Verf. konnte 4 Fälle von primärem Papillom der Conjunctiva beobachten, die er ausführlich mitteilt. Im Anschluß daran bespricht er die klinischen, pathologisch-anatomischen und ätiologischen Verhältnisse. Je nach ihrem Ursprungsort werden 3 Typen von primärem Papillom unterschieden: 1. die in der Conjunctiva in der Umgebung des Limbus; 2. die im Limbus selbst entspringenden, die besonders in der Höhe weiterwachsen und gestielt werden; 3. die im Limbus entspringenden und flächenhaft in die Hornhaut hineinwachsenden, ohne die Conjunctiva in Mitleidenschaft zu ziehen. Was die Ätiologie betrifft, so kann nur soviel gesagt werden, daß in vielen Fällen eine vorausgegangene Irritation oder Entzündung der Conjunctiva beobachtet wurde.

---

**7) Ein Fall von Tuberkel des Sehnervenknopfes,** von Coats.

Es handelt sich um ein 1 Jahr 4 Monate altes Kind, das an allgemeiner Tuberkulose gestorben war. Im linken Auge, an dem intra vitam eine Iridocyclitis festgestellt war, fand sich außer den entsprechenden Veränderungen am Sehnervenknopfe teils vor, teils hinter der Lam. cribr. sitzend eine gelbliche Masse, ca. 4,5 mm breit und 3,5 mm hoch, die sich als Tuberkel erwies.

Loeser.

---

XV. The Post-Graduate. 1906. Mai.

**Eine klinische Vorlesung über einen Fall von doppelseitiger Neuritis, der den gelegentlichen Wert des Fehlens einer sicheren Diagnose illustriert,** von Roosa in Brooklyn.

Betrifft einen 11jährigen Knaben, bei dem neben hohem Fieber und schweren Allgemein-Symptomen eine doppelseitige Neuritis optica bestand. Obwohl die Diagnose einer Sinus-Thrombose für wahrscheinlich gehalten wurde, wartete man mit der Vornahme eines operativen Eingriffs ab und — der Knabe wurde inzwischen so gesund.

---

Juni.

**Die Gonokokken-Infektion der Augen,** von Valk in New York.

Nichts neues.

---

Juli.

1) **Zur Illustration der Panas'schen Operation gegen Strabismus und Diplopie,** von Peck in New York.

Bericht über 5 Fälle.

2) **Ein Fall von metastatischer gonorrhoischer Chorioditis. Enukleation des Auges,** von Roosa in New York.

Betrifft einen 35 jährigen, an chronischer Gonorrhoe mit schweren Folgeerscheinungen im Gebiete des Urogenitalsystems leidenden Mann, bei dem eine eitrige Panophthalmitis auftrat. Die Untersuchung des enukleïerten Bulbus ergab, daß diese gonorrhoischen metastatischen Ursprungs war.

XVI. Westnik Oftalmologii. 1906. Januar—April.

1) **Über den Zustand der Nasenhöhle bei Erkrankungen der Tränenableitungswege,** von A. Maslennikow.

An 115 Patienten mit Erkrankung der Tränenableitungswege wurde in 12 % die Nasenhöhle gesund befunden.

2) **Katarakt nach Blitzschlag,** von J. Günzburg.

Die chemische Wirkung der ultravioletten Strahlen hat das Epithel der Linsenkapsel sowie das Epithel des Ciliarkörpers zerstört und dadurch die Trübung in der Rindenschicht der Linse bewirkt.

3) **Die Geschwülste des Sehnerven und ihre operative Behandlung,** von S. Golowin.

4) **Gumma der Sklera,** von P. Wadsinski.

Zwölf Einreibungen à 4,0 brachten die Geschwulst zum Schwinden.

5) **Erfolge der Iridektomie bei Glaukom,** von B. Gurwitsch.

Die Zusammenstellung aus der Moskauer Augenklinik in 10 Jahren zeigt, daß die Iridektomie beim Glaukom lange nicht das leistet, was vielfach noch angenommen wird. Fritz Mendel.

XVII. British Medical Journal. 1906. Dezember.

1) **Die zum Militärdienst erforderlichen Bedingungen der Sehkraft,** von Lawson.

Nach einer kurzen Übersicht der in den verschiedenen Ländern maßgebenden Gesichtspunkte, die beträchtlich voneinander abweichen, bespricht Verf. die in England geltenden Bedingungen und die nach seiner Ansicht erforderlichen Verbesserungen. Vor allem hält er es für unzweckmäßig, daß alle, deren Sehkraft $^6/_{24}$ nicht erreicht, zurückgewiesen werden, ohne daß dabei auf die Ursache dieser Sehschärfen-Verminderung, und vor allem die etwa vorliegende Refraktions-Anomalie Rücksicht genommen wird. Als Sehproben empfiehlt er am meisten die Landolt'schen Ringe. Wer mehr als 3 D M und 4 D H oder 3 D Astigmatismus hat, soll nicht eingestellt werden.

Der Farbensinn bedürfe, außer bei der Marine, keiner weitgehenden Berücksichtigung.

**2) Diskussion über seltene Formen der Aderhaut-Erkrankung,** von Lawford.

Verf. bespricht 1) die der gewöhnlichen Form der syphilitischen Chorioiditis ähnliche Aderhaut-Erkrankung, die meistens doppelseitig und bei jungen Leuten auftritt, wobei die luetische Grundlage der Affektion ausgeschlossen werden kann;

2) die lokalisierte exsudative Chorioiditis, gleichfalls im jungendlichen Alter vorkommend und zu Rezidiven neigend;

3) die familiäre Chorioiditis, die mehrere Glieder einer Familie, aber in ganz verschiedenem Typus, befällt und gelegentlich gemeinsam mit Erkrankungen des Nervensystems einhergeht.

**3) Einige neue Fälle von Tod und Blindheit nach Methyl-Alkohol-Vergiftung,** von H. Wood (Illinois).

Die Fälle bieten nichts Besonderes.

**4) Diskussion über sympathische Ophthalmie.**

Es beteiligen sich Burnham, Lawson und Oliver.

**5) Sympathische Degeneration,** von Fergus (Glasgow).

Das Haupt-Charakteristikum dieser ohne entzündliche Erscheinungen verlaufenden Affektion ist eine konzentrische Gesichtsfeld-Einengung, die nach der Ansicht des Verf.'s bei allen schweren Verletzungen eines Auges am andren schon frühzeitig nachweisbar und als ein Warnungssignal für den möglicherweise erfolgenden Ausbruch einer sympathischen Augen-Entzündung zu betrachten sei. Gelegentlich findet sich auch eine Herabsetzung der Sehschärfe. Verf. berichtet über 12 solche Beobachtungen.

**5) Ein Fall von sympathischer Ophthalmie nach der Mules'schen Operation mit Ausgang in Heilung,** von Byers.

Der Ausbruch der sympathischen Ophthalmie erfolgte so kurze Zeit nach der Vornahme der Mules'schen Operation, daß Verf. diese und nicht die Verletzung als Ursache ansprechen möchte.

**6) Phlegmone der Orbita, die ein malignes Gewächs und seinen Ursprung aus der Siebbeinhöhle vortäuschte,** von Roy.

**7) Über die Diaphanoskopie des Auges,** von Würdemann (Milwaukee).

Die Vorzüge des neuen Instrumentes vor dem Sachs'schen und Leber'schen bestehen in der großen Leichtigkeit, Handlichkeit und langsamerem Heißwerden.

**8) Behandlung unreifer Stare,** von Killen (Belfast).

Kurze Beschreibung der McKeown'schen Methode. (Zuerst Injektion unter die Linsenkapsel, dann Ausspülung der vorderen Kammer.)

9) **Über die sekundären Insertionen der Mm. recti und ihre klinische Bedeutung,** von Howe.

Verf. weist darauf hin, daß diese akzessorischen Sehnen-Bündel oft nach regelrecht ausgeführten Tenotomien den Bulbus in der fehlerhaften Stellung zurückhalten.

---

10) **Eine Diskussion über die Affektionen der Tränenwege.**

Osborne spricht über Epiphora und Dacryocystitis.

Ferner sprachen Risley, Theobald, Weeks. Loeser.

---

XVIII. Archivio di Ottalmologia del Prof. Angelucci. 1906. Jan.—Febr.

1) **Über das sog. cerebrale Nachbild,** von Gaudenzi.

Verf. bespricht das von Bocci 1896 beschriebene und bereits von früheren Autoren (Newton) gekannte Nachbild, welches im zweiten Auge auftreten soll, wenn das erste Auge einen intensiven Eindruck empfangen hat. Er beweist durch einige Versuche, daß das Nachbild tatsächlich nicht im zweiten Auge besteht, sondern nur fälschlich auf dieses bezogen wird, während es nur im ersten Auge existiert.

---

2) **Konkremente in den Tränenkanälchen,** von Capellini. Mit 1 Tafel.

Unter reichlicher Literaturangabe zeigt Verf., daß es nach den Autoren unbestimmt ist, ob die Pilzwucherungen, welche die kalkigen Konkremente in den Tränenröhrchen veranlassen, Leptothrix oder Streptothrix oder Actinomyces seien. Verf. untersuchte 2 Fälle, machte Schnitte durch einen entkalkten Dacryolithen und konstatierte in einem Falle mit Sicherheit Leptothrix, im zweiten strahlenförmige Züge, welche aber nicht von Actinomyces herrührten.

---

3) **Xerosebacillus,** von Del Monte. Mit 3 Tafeln.

Verf. stellte durch Kulturen die Eigenschaften des Bacillus fest und fand, daß er auf Serum noch wächst, wenn auf Agar jede Entwicklung aufhörte. Er zeigt außerordentliche Polymorphie auch in der bloß bazillären Form. In alten Kulturen in flüssigem Serum oder Bouillon und auf Agar bildet er durch Segmentation lange Ketten von Kokken: Streptokokkenform. Auf Eier-Eiweiß bilden sich mit gleichzeitigem charakteristischen unangenehmem Geruche lange verzweigte Fäden, welche sich dicht verfilzen und unter Umständen auch reine Kokken. Verf. schließt daraus, daß der Xerosebacillus nicht ein zur Gruppe der Diphtheriebazillen, sondern zur Streptothrix gehöriger ist. Auf der Konjunktiva kommt er meist als Bacillus vor, nur ausnahmsweise in Fäden und möglicherweise könnte er sich in der Kokkenform finden. Endlich erinnert Verf. daran, daß manche Autoren den Diphtheriebacillus zu der Gattung Streptothrix zählen.

---

4) **Chorioretinitis striata,** von Bocci. Mit 1 Tafel.

Beschreibung eines Falles von Retinitis striata Nagel (Netzhautstränge von Jäger, Striae retinae). Verf. gibt eine ausführliche Zusammenstellung über die bereits beschriebenen Fälle und erörtert die Beziehung der Netzhautstränge zur Netzhautablösung. Er meint, daß verschiedenartige Krankheitsbilder in der Benennung der Retinitis striata zusammengeworfen werden.

---

März—Juni.

1) **Einfluß der örtlichen Heilmittel auf den Humor aqueus**, von Angelucci.

Nach Besprechung des Einflusses, welchen Reizung oder Durchschneidung des Hals-Sympathicus auf den Eiweißgehalt des Humor aqueus, sowie auf den Durchtritt von Fluorescein, KJ etc. in denselben von der Blutbahn aus ausüben, skizziert Verf. die Einwirkung verschiedener Medikamente auf die chemische Konstitution des Humor aqueus bei Kaninchen. Instillationen von Atropin (1 $^0/_0$) oder Duboisin verzögern den Durchtritt des Fluorescein aus der Blutbahn und verringern den Eiweißgehalt des Humor aqueus. Cocaïninstillationen (4 $^0/_0$) erhöhen den Eiweißgehalt des Humor aqueus und beschleunigen den Durchtritt von Fluorescein und KJ aus der Zirkulation in den Humor. Pilocarpin (1 $^0/_0$) und Eserin ($^1/_2$ $^0/_0$) wirken ebenso. Dionininstillation (5 $^0/_0$) vermehrt den Eiweißgehalt des Humor aqueus, ebenso Arg. nitric. (4 $^0/_0$?), ebenso subkonjunktivale Sublimatinjektion. Eumydrininstillation (2 $^0/_0$) verringert den Eiweißgehalt des Humor aqueus, ebenso Pikrinsäure (2 $^0/_0$). Subkonjunktivale Kochsalzinjektion beschleunigt der Durchtritt des Fluorescein in den Humor aqueus. Ebenso die Iridektomie mit Skleralschnitt, während die mit Kornalschnitt ausgeführte keinen Einfluß ausübt. Letztere Versuche wurden 4—8 Monate nach Anlegung der künstlichen Pupille angestellt (Tornabene). Faradische und mechanische Reizung der Cornea erhöht den Eiweißgehalt des Humor aqueus, auch wird der Durchtritt des Floureseins beschleunigt.

Verf. schließt, daß voraussichtlich auch die diffundierenden Toxine, welche im Blute enthalten sind und Entzündung verursachen können, sich ebenso wie Fluorescein und KJ verhalten. Darum verlaufen Augenentzündungen bei Sympathikusdurchschneidung auf dieser Seite bösartiger. Verf. vermutet, daß die Choroiditis in myopischen Augen in diesem Sinne ätiologisch zu erklären sei, indem durch den mechanischen Reiz der Ektasie des Bulbus ein Trauma gegeben sei, welches den Eintritt der Toxine des Blute ins Auge fortwährend befördere.

---

2) **Das Oxydationsvermögen der Gewebe des Auges**, von Lodato.

Mit dem Reagens Röhmann und Spitzer untersucht, zeigen im frischen Kaninchenauge Retina und Optikus das höchste Oxydationsvermögen, ein geringeres Uvea, Cornea. Glasköper und Linse scheinen keine Oxydase zu enthalten.

An Fröschen fand Verf., daß die dem Lichte ausgesetzten Tiere eine Retina von viel höherem Oxydationsvermögen besitzen, als die Dunkelfrösche. Das rote Licht erhöht das Oxydationsvermögen der Retina. Da nun das rote Licht den Netzhautpurpur nicht angreift, so folgt daraus, daß die Modifikationen des Oxydationsvermögens der Retina unabhängig von denen des Netzhautpurpurs sind.

---

3) **Operation der Blepharoptosis paralytica nach Angelucci**, von Desogus. Beschreibung eines Falles.

---

4) **Permanente und temporäre Resektion der Orbita**, von Angelucci.

In 2 Fällen von Orbitaltumor machte Verf. die permanente Resektion des äußeren Orbitalrandes, indem er von der Apophyse des Stirnbeines 1 cm tief, vom Jochbein 1 $^1/_2$ cm tief den Rand abtrug. Die temporäre Resektion

übte er in einem Falle in modifizierter Weise. Die Krönlein'sche Methode und deren Modifikation nach Domela hatten bereits Nekrose des Knochenstücks im Gefolge, da durch das Zurückpräparieren des Musc. temporalis dem Knochen seine Hauptquelle der Ernährung entzogen wird. In einem anderen Falle wurde der Nerv. opticus geschädigt und es folgte Erblindung des Auges. Auch wurde die Stirnhöhle oder das Orbitaldach, ja das Foramen opticum frakturiert und sogar exitus letalis beobachtet. Angelucci operierte in einem Falle folgendermaßen. Senkrechter Schnitt etwa vom Ende des Augenbrauenbogens bis zur Basis des Stirnbeinfortsatzes des Jochbeins, 4 cm lang. Vom unteren Ende aus ging ein zweiter 3 cm langer Schnitt längs dem oberen Rande des Jochbogens. Ablösung des Periostes von der ganzen Orbitalfläche des Os malare, Durchsägung der Basis des Stirnfortsatzes des Jochbeins mittels gerader Säge in kleinen Zügen von der Gesichtsfläche aus in einer Linie, welche in der Fortsetzung des oberen Jochbogenrandes liegt. Am Orbitalrande vertiefte sich dieser Knochenschnitt bis auf 6 mm, d. h. so weit, als der Knochen kompakt ist. Durchsägung der Naht zwischen Stirnbeinfortsatz des Jochbeins und Processus zygomaticus des Os frontis in derselben Weise von der Gesichtsfläche aus bis auf 2—3 mm Tiefe. Nun wurde das Knochenstück mittels einer Knochenzange mit Leichtigkeit nach außen rotiert, indem es sich in der Naht löste, welche an der äußeren Orbitalfläche verläuft. Nach der Exstirpation des Tumors wurde für 4 Tage ein kleiner Drain eingelegt, welcher von der Tiefe der Orbita nach der Ecke lief, wo die 2 Hautschnitte sich vereinigten. Knochennaht war nicht nötig, da die Reposition des mobilisierten Knochenstückes mit großer Präzision gelang. Diese Operationsmethode ist so schonend, daß Verf. sie auch (nach Axenfeld) für bloß diagnostische Zwecke empfiehlt. Er spricht sich auch gegen die von van Merris empfohlene fast totale Resektion des Os malare aus, welche besser durch seine Modifikation der Krönleinschen Operation ersetzt wird, indem man überdies mit der Knochenschere den großen Keilbeinflügel eine Strecke weit leicht abtragen kann.

---

5) **Chromoästhetische Evolution der Retina,** von Matteotti.

Verf. sucht nachzuweisen, daß die Urmenschen zuerst Grün empfunden haben und daß erst späterhin eine Entwicklung des Farbensinnes vom Grün aus nach beiden Seiten des Spektrums hinstattgefunden habe.

Schluß des Heftes bildet der Bericht über den Kongreß für den Kampf gegen das Trachom in Palermo, April 1906.

---

Juli.

1) **Der Kampf gegen das Trachom.** Vorlesung von Prof. Angelucci.

---

2) **Die follikuläre Konjunktivitis in der Kavallerie,** von Samperi.

Verf. unterscheidet streng diese Konjunktivitisform von Trachom.

---

3) **Fortsetzung des Berichtes über den Trachom-Kongreß.**

---

August.

1) **Anatomischer Befund bei Trachom und Conjunctivitis follicularis,** von Addario. Mit 30 Abbildungen.

Die fundamentalen Veränderungen bei gemischtem Trachom bestehen in Verdickung der adenoiden Schicht der Bindehaut durch Proliferation der

daselbst liegenden Zellen, in Bildung von Follikeln aus denselben Zellen und in papillenartigen Erhebungen. Diapedese von Leukozyten aus den Blutgefäßen spielt hierbei keine Rolle. Die Follikel sowie auch die papillenartigen Bildungen sind der Ulzeration und der Sklerosierung mit Verödung der Gefäße unterworfen.

---

2) **Über die motorische Valenz der Pupille,** von Polimanti.

Unter Berücksichtigung der Arbeiten von Abelsdorff (1900 etc.) und Schäfer (1903) über die Pupillarreaktion bei Einfall verschieden farbigen Lichtes kommt Verf. bei seinen spektroskopischen Untersuchungen zu dem Resultate, daß Werte der motorischen Valenz der Pupille und die der vibratorischen Photometrie vollkommen parallel gehen. Er will dieselbe Frage auch an Farbenblinden prüfen.

---

### September.

1) **Die totale Korrektion der Myopie,** von De Falco.

Wie beim Nahesehen der aktive Vorgang der Konvergenz stattfindet, so ist das Fernsehen ein antagonistischer aktiver Vorgang mit Divergenzbewegung, nicht ein Ruhestand. Mit dem Fernsehen ist aktive Akkommodation verbunden, geradeso wie mit der Konvergenz die Akkommodation für die Nähe. Die Ringfasern des Ciliarmuskels und dessen Längsfasern sind Antagonisten und sind immer zusammen tätig. Beim Emmetropen findet während des Konvergenzaktes stärkere Aktivität der Ringmuskelfasern statt als der Längsfasern, bei der Divergenz umgekehrt. Bei Refraktionsfehlern findet infolge der Störung des Gleichgewichtes teils Überlastung teils Untätigkeit der Akkommodationsmuskeln statt und deshalb Hypertrophie oder Atrophie derselben, bei Hypermetropie Hypertrophie der Ringfasern, Atrophie der Longitudinalfasern, bei Myopie umgekehrt. Verf. zieht aus dieser Theorie die Folgerung, daß bei Myopie die Vollkorrektion zu empfehlen ist, namentlich beim Beginn der Entwickelung der Myopie, um vor allem das Gleichgewicht der statischen Refraktion wieder herzustellen, ehe das Auge durch Gewebsveränderungen dauernden Schaden erlitten hat.

---

2) **Anatomischer Befund bei Trachom und Conjunktivitis follicularis,** von Addario.

Beim follikulären Trachom tritt Verdickung der adenoiden Schicht teils durch direkte Segmentation der eigenen Lymphozyten, teils durch Proliferation der platten Zellen dieser Schicht auf, welche embryonal, rund, amöboid werden und sich in Lymphozyten umwandeln.

Darauf erst entstehen Follikel. Diese wachsen durch Mitose. Sie veranlassen die Umgebung zur Proliferation von Bindegewebe, welches in die Follikel eindringt und zur Schrumpfung, Vernarbung führt. Dieser Prozeß ist meist mit Ulzeration der Follikel verbunden, bei tiefliegenden Follikeln erfolgt die Schrumpfung aber auch ohne Ulzeration.

Das diffusse Trachom läßt die Follikel nicht deutlich erkennen. Anatomisch zeigt es im akuten Anfangsstadium Proliferation und Verdickung der adenoiden Schicht, sowie reichliche Diapedese von Leukozyten. Im folgenden subakuten Stadium entstehen Follikel und verringert sich die Diapedese und damit die Sekretion. Im chronischen Stadium zeigen sich reichlich Follikel, welche ulzerieren und schrumpfen.

---

Oktober.

1) **Histologie des Pannus trachomatosus,** von Megardi.

Der trachomatöse Pannus kann sowohl über wie unter der Membrana Bowman sich entwickeln. Beide Infiltrationen können unter Zerstörung der Bowman stellenweise zusammenfließen.

---

2) **Neuroretinitis malarica,** von E. Sgrosso. Mit 1 Tafel.

Bei perniciöser, sowie bei chronischer Malaria tritt öfters Neuritis, Neuroretinitis und Netzhauthämorrhagie auf. Verf. beschreibt einen abgelaufenen Fall mit weißgrauer Atrophie des Optikus, bleigrauer diffuser Färbung der Retina in den hinteren Partien infolge diffuser Pigmentinfiltration, und vielen schwarzen Pigmentherdchen besonders in der Peripherie der Retina. Die von Poncet beschriebene Melanose der Papille war nicht vorhanden.

---

3) **Radiotherapie bei Epitheliom,** von Guglianetti.

8 Fälle von Epitheliom der Lider und Umgebung wurden mit Röntgenbestrahlung in 8—18 Monaten geheilt ohne Schädigung des Bulbus. Ein Epitheliom des Limbus corneae wurden mit besonderen Kautelen ebenso behandelt, aber ohne Erfolg, so daß der Bulbus enukleiert wurde. Überdies traten starke Schmerzen im Bulbus bei der Bestrahlung auf.

---

November.

1) **Conjunctivitis durch Diplobacillus Morax-Axenfeld bei geschrumpftem Trachom,** von De Lieto Vollaro.

Ist in Süditalien ein häufiges Krankheitsbild.

---

2) **Anatomischer Befund bei Trachom und Conjunctivitis follicularis,** von Addario.

Beim Catarrhus follicularis liegt zwischen den Follikeln normales adenoides Gewebe der Conjunctiva. Über den Follikeln ist das Epithel durch ausgewanderte Leukozyten und Lymphozyten auseinandergedrängt. Bei sehr großen Follikeln ist das Epithel verdünnt, gedehnt, seine Elemente abgeplattet in horizontaler Richtung. Dabei wandern die peripheren Lymphozyten des Follikels in das Epithel und dissoziieren dasselbe in Schichten, welche parallel der Oberfläche liegen. Auch in anderen Schleimhäuten zeigen die Lymph-Follikel dieselbe Emigration der Lymphozyten nach der Oberfläche zu. Es findet aber keine Zerstörung des Epithels statt, und somit keine Ulceration, wie bei Trachom. Durch diese Emigration der Zellen nach der Oberfläche verschwindet allmählig der Follikel und es bleibt keine Narbe zurück. Beim akuten Follikularkatarrh entwickeln sich die Follikel stets dicht unter dem Epithel, im Kontakt mit demselben, weshalb dasselbe dort stets etwas verdünnt und abgeplattet ist, selbst bei den kleinsten Follikeln. In den Follikeln des akuten Follikularkatarrhs fehlt das Keimcentrum fast vollständig, während dasselbe beim chronischen Katarrh konstant vorhanden ist. Dasselbe Verhalten wie bereits Stöhr 1884 bei den Tonsillen nach, wo bei akuter Entzündung die Follikel temporär das Keimcentrum verlieren, so daß Centrum und Peripherie sich nicht mehr unterscheiden.

---

3) **Aufhellung von Leukomen durch subkonjunktivale Injektionen von Lithium benzoicum,** von Fiore.

Verf. hatte mit dieser von Mazet proponierten Methode gute Resultate.

Er injizierte je 1 g einer 1 % Lösung ein- bis dreimal die Woche und fuhr so fort bis zu 10, ja 30 Injektionen.

Dezember.

1) **Heteroplastik bei Ulcus rodens der Cornea,** von E. Sgrosso.

Verf. heilte einen Fall prompt durch Abtragung des Geschwüres und Transplantation eines Corneallappens vom Kaninchen. Dieser heilte gut an verblieb dauernd, obwohl etwas getrübt.

2) **Die Kontagiosität des Trachoms,** von Addario.

Verf. erhielt von drei Blinden die Erlaubnis, ihre Conjunctiva mit Trachom zu infizieren. Er inokulierte jedem ein Stückchen trachomatöse Bindehaut in eine Konjunktivalwunde und konstatierte Ausbruch des Trachoms nach 4—5 Tagen, Erscheinen von Trachomfollikeln nach 30—40 Tagen.

Peschel.

XIX. Annali di Ottalmologia di Quaglino, Guaita, Rampoldi. 35. Jahrg. 1906. Fasc. 1 und 2.

1) **Tuberkulose des Auges,** von Santucci.

Verf. untersuchte einen Fall von Tuberkulose der Chorioidea. Er fand, daß bei sekundärer Beteiligung der Retina diese meist nur am hintern Pole infiltriert wird und daß Ödem der Papille auftritt. Die mittleren Lagen der Chorioidea, welche der Chorio-capillaris naheliegen, sind am häufigsten der Sitz der Entstehung der Tuberkel.

2) **Rètinitis proliferans,** von Casali.

Beschreibung eines klinischen Falles mit reichlicher Literaturzusammenstellung.

3) **Wirkung von Atropinum methylobromatum und Homatropinum bromatum,** von Bertozzi.

Verf. machte eine Reihe sehr genauer Untersuchungen an Kaninchen und klinischer Beobachtungen über diese zwei Mydriatica und kam zu folgenden Resultaten. Atrop. methylobrom. bewirkt gewöhnlich 15 Minuten nach der Instillation Mydriasis, bei älteren Leuten auch etwas später. Die Mydriasis wächst darauf in 5 Minuten schnell an, darauf während 1 Stunde langsam weiter und bleibt darauf stationär. Die Mydriasis ist maximal, wird nur in wenigen Fällen durch Cocaïn noch gesteigert. Verf. widerspricht darin der Meinung Darier's, welcher stets Steigerung der Mydriasis durch Cocaïn zu finden glaubte. Das Maximum der Dilatation bleibt 3 Stunden bestehen, worauf allmählich die Pupille nach 30 bis 36 Stunden zu ihrer normalen Weite zurückkehrt. Diese Daten sind für Lösungen von $^1/_2$ % bis 2 % die gleichen. Die Akkommodation wird nicht, wie Darier behauptet, gelähmt, sondern Verf. fand stets nur leichte Parese, welche nach 5 oder 6 Stunden vollkommen schwand.

Homatropinum hydrobromicum ruft bereits nach 5 Minuten Mydriasis hervor, welche in 45 Minuten zum Maximum ansteigt, nach 2 Stunden wieder abnimmt und in etwa 24 Stunden verschwindet. Die Mydriasis wird nie so hochgradig, wie bei dem vorigen Präparate. Es tritt ferner Parese,

nie Paralyse der Akkommodation auf, welche 3 Stunden dauert. Durch gleichzeitige Cocaïninstillation wird die Mydriasis maximal.

Bei beiden Präparaten ruft eine Instillation von Eserin während des Zustandes der Mydriasis eine vorübergehende Miosis hervor, welche aber auf den weiteren Verlauf der Mydriasis keinen Einfluß ausübt. Das experimentelle toxische Äquivalent des Methylatropinum bromatum ist $5\frac{1}{2}$mal kleiner als das des Atropins, während das Homatropin nur etwas weniger giftig als Atropin ist.

---

**4) Pathologisch-anatomisches über Ätzung,** von Ovio.

Verf. untersuchte histologisch an Kaninchen Hornhautgeschwüre, welche mit Galvanokaustik behandelt waren.

---

**5) Bakteriologie der Hypopium-Keratitis,** von Salvaneschi.

Verf. untersuchte 34 Fälle von dieser Erkrankung bei Feldarbeitern bakteriologisch und fand fast immer den Diplokokkus Fränkel, mitunter auch Staphylokokken und Streptokokken.

---

**6) Bericht über den Kongreß der italienischen ophthalm. Gesellschaft in Neapel. Oktober 1905. (Fortsetzung.)**

**Das stereoskopische Sehen,** von Pardo.

Der Hering'sche Fallversuch beweist nicht, daß stereoskopisches Sehen auch bei Ausschluß der Bewegung stattfinde. Die Trübung des dem einen Auge gebotenen Bildes stört das stereoskopische Sehen stärker, als die Trübung beider Bilder.

---

**Veränderungen des Humor aqueus bei Contusion des Bulbus,** von Pardo.

Am Kaninchenauge wird der Humor aqueus nach Kontusion des Bulbus bald hyperosmotisch, bald hyposmotisch, in jedem Falle ändert sich sein Salzgehalt. Im traumatisierten Auge tritt auch nach subkutaner Anwendung von Uranin dieses viel früher in den Humor aqueus über, als im normalen Auge. Verf. schließt, daß die nach Kontusion auftretende Katarakt nicht auf Kommotion der Linse, sondern auf Ernährungsstörung derselben durch die veränderte Osmose zurückzuführen sei.

---

**Über Hämolysin im Humor aqueus und Glaskörper,** von Gatti.

Verf. fand (1902), daß in den Augenflüssigkeiten das Hämolysin meist vollkommen fehlt. Dies kann nur auf dem Fehlen des Alexins oder des Sensibilisators-Bordet (Complement bzw. Amboceptor-Ehrlich) beruhen. Verf. experimentierte an Ochsenaugen und fügte den intraokulären Flüssigkeiten als Alexin frisches Blutserum des Meerschweinchens hinzu, welches bekanntlich die Fähigkeit besitzt, Ochsenblutserum wieder aktiv zu machen. Als Sensibilisator benutzte er Ochsenserum, welches durch halbstündiges Erwärmen auf 56° des Alexins beraubt war. Verf. kommt zu dem Resultate, daß das Fehlen der hämolytischen Kraft in den Augenmedien teils in dem Fehlen beider Bestandteile des Hämolysins, teils in dem bloßen Fehlen des Sensibilisators begründet ist, während Alexin in kleinen Mengen vorhanden ist.

---

**Histologisches über den N. opticus,** von Pes.
Ist nicht erschienen.

---

**Tiefe der Vorderkammer,** von Bajardi.
Verf. mißt mit einer Kontaktbrille, durch welche die optische Vergrößerung, welche die Kornea ausübt, ausgeschaltet wird, die wirkliche Tiefe der Vorderkammer, indem er das Okular des Javal'schen Ophthalmometers erst auf die Irisoberfläche einstellt und darauf die Mikrometerschraube so weit bewegt, daß die leicht gestrichelte hintere Oberfläche der Kontaktbrille eingestellt ist. Die Exkursion gibt die Tiefe der Kammer an.

---

**Die Skopolamin-Chloroform-Narkose in der Ophthalmologie,** von Gallenga.
Verf. injizierte 1 oder 2 Stunden vor der Narkose zusammen oder getrennt einprozentige Morphium und einmillige Skopolam. hydrobrom.-Lösung. Zur Narkose war alsdann nur sehr wenig Chloroform nötig, 5 bis 6 g, bei starken Männern bis 15 g. Der Verlauf der Narkose war ruhig, Erbrechen trat nie auf. Häufig schlief der Patient nach dem Erwachen für weitere 2—3 Stunden.

Sgrosso hat in über 40 Fällen von Augenoperationen die Narkose mit Äthylchlorid angewandt und rühmt den schnellen Eintritt der Narkose ohne Exzitation und das schnelle Wiedererwachen, sowie das Fehlen aller Beschwerden. Er untersuchte aber stets zuvor den Urin und das Gefäßsystem und ließ die Narkose nie über 10 Minuten dauern.

Basso meint, daß man mit vorgängiger Morphiuminjektion dieselbe günstige Chloroformnarkose erreiche wie mit Morphium und Skopolamin, erwähnt ferner, daß er auch statt Skopolamin Atropin gebraucht habe. Verf. antwortet, daß er mit dieser letzten Kombination durchaus nicht eine so günstige Narkose erzielt habe, wie mit der geschilderten Methode. Äthylchlorid habe er nie angewandt, da isolierte Todesfälle damit vorgekommen seien.

---

**Papilläre Wucherungen der Iris,** von Pes.
Nicht erschienen.

---

**Lokale Anwendung von Strychnin bei Neuroretinitis,** von Baiardi.
Verf. will bei toxischer Amblyopie, albuminurischer, luetischer Retinitis „brillante“ Resultate durch Instillationen von Strychninlösung erreicht haben.

---

**Eine neue Operation gegen das Trachom,** von Fortunato.
Verf. empfiehlt, da er den Sitz der Granulationen im submucösen Gewebe der Konjunktiva annimmt, die obere Übergangsfalte in ihrer ganzen Länge zu inzidieren, beide Wundränder zurückzupräparieren und mit dem scharfen Löffel alle pathologischen Wucherungen auszukratzen. Addario spricht gegen diese Methode, da die bei Trachom hauptsächlich beteiligte adenoide Schicht der Conjunctiva dicht unter dem Epithel liegt, Verf. also das Trachom da angreife, wo es nicht vorhanden ist.

---

**Keratitis parenchymatosa,** von Consiglio.
In einem Falle wurde das rechte Auge mit 18 Jahren, das linke Auge mit 44 Jahren befallen.

---

**Pseudogliom der Netzhaut,** von Consiglio.
Beschreibung eines Falles.

---

7) **Weitere Vorträge des Kongresses:**
**Resektion der Orbita zwecks Tumor-Exstirpation,** von Angelucci.
Bereits referiert.

---

**Magnetoperationen,** von Basso.
Verf. ließ sich einen sehr starken aber beweglichen, vom Operateur mit beiden Händen zu haltenden Magneten konstruieren, um die Vorteile des Hirschberg'schen und des Riesenmagneten zu vereinigen.

---

**Ektropium-Operation,** von De Bono.
Vorstellung eines Falles, welcher nach der von De Bono 1901 (siehe Centralblatt 1901, S. 449) beschriebenen Methode mit dauerndem Erfolge operiert worden ist.

---

**Einfluß der Sehzentren auf das Hautpigment der farbigen Fische,** von Fiore.
Angelucci fand bei Cyprinus, daß nach Abtragung der Lobi optici die Sehkraft unverändert war, daß hingegen die Haut sich schwarz färbte. Verf. setzte die Versuche fort. Einige Tage nach der Operation verliert die Haut der Tiere ihre normale rote Färbung, wird entweder stellenweise oder durchweg blaß. Darauf treten graue Flecke auf, welche immer dunkler bis schwarz werden, auch sich in der Fläche ausdehnen. Meist entstehen sie zuerst an den freien Rändern der Flossen. Verf. fand, daß die Farbenänderung bei den schon mit kongenitalen Flecken behafteten Tieren leichter eintrat. Bert konstatierte diese Farbenveränderung der Haut bei Hirnläsionen, welche die Beziehungen der Nerven zur Haut störten. Die Chromatophoren der Haut werden durch das Nervensystem modifiziert. Enukleation der Augen bewirkt bei Cyprinus dieselbe Farbenveränderung der Haut, wie die Abtragung der Lobi optici.

---

**Histologischer Befund der Adventitialzyste des intraokulären Cysticercus,** von Lodato.
Verf. fand reichlich eosinophile Zellen in der Tunica adventitia, nach außen zu abnehmend. Da diese stets ein Zeichen für eine spezifische Entzündung sind, welche durch Substanzen hervorgerufen wird, die eine spezifische chemotaktische Kraft für die eosinophilen Zellen besitzen, so folgert Verf., daß der Cysticerus nicht einfach als Fremdkörper wirkt, sondern, wie man bereits vermutete, durch spezielle toxische Substanzen Entzündung erregt.

---

**Färbungsverschiedenheiten der Netzhaut bei Licht- und Dunkelfröschen,** von Sgrosso.
Referiert im Centralblatt 1905, S. 450.

---

**Zur Magnetoperation,** von Bocchi.
Extraktion eines Eisensplitters aus dem Corp. vitreum durch Skleralschnitt mittels des Hirschberg'schen Magneten. S. hob sich auf $^{2}/_{3}$.

---

**Bakteriologisches über Bindehautentzündungen,** von Santucci.

Angabe der Mikroorganismen, welche in einigen Fällen gezüchtet wurden.

---

**Radiotherapie gegen Epitheliome,** von Benedetti.

---

**Rezidivierende Ulzeration der Conjunctiva,** von Del Monte.

In einem Falle rezidivierte ein Geschwür der Unterlidbindehaut monatelang und wurde, nachdem ein simildiphtherischer Bacillus konstatiert war, durch vielfach wiederholte antidiphtherische Serum-Injektionen vorübergehend geheilt, bis Exstirpation des lokalisierten Herdes dauernde Heilung bewirkte.

---

**Wirkung des Adrenalins auf das Auge,** von Capolongo.

Nach wiederholten Instillationen von Adrenalinlösung (1 : 5000) konnte im Humor aqueus von Kaninchenaugen durch Eisenchlorid kein Adrenalin nachgewiesen werden, ebensowenig anämisierte die Instillation dieses Humor aqueus die Conjunctiva eines anderen Auges, so daß die Diffussion des Adrenalins in die Vorderkammer sehr gering sein muß. Instillationen von Adrenalin ins menschliche Auge rufen nur selten Mydriasis hervor und dann nur eine sehr geringgradige, wobei alle Reaktionen der Pupille erhalten bleiben. Die Akkommodation wird um 0,5 bis 1,5 Dioptr. mitunter geschwächt und zwar nur bei schwachen oder alten Individuen.

Adrenalininstillationen verzögern bei Kaninchen nach subkutaner Fluoreszeïn-Injektion den Übertritt des Fluoreszeïns in die Vorderkammer.

---

**Endothelialsarkom des Unterlides,** von Capolongo.

Beschreibung einea Falles von Endothelialsarkom der Conjunctiva, welches bisher nur von De Berardini (1901) beobachtet wurde. Nach der Exstirpation gelang heteroplastische Einverleibung eines aus Conjunctiva und Tarsus bestehenden Lappens vom Lide eines Hundes.

---

**Exstirpation des Tränennasenganges,** von Basso.

Verf. rät, bei der Exstirpation des Tränensackes stets die des unteren Teiles des Tränennasenganges hinzuzufügen.

---

**Prophylaxe des Trachoms,** von Bonfiglio.

---

Fasc. 3 und 4.

1) **Dacryoadenitis acuta,** von Casali.

Beschreibung zweier Fälle mit reichlicher Literaturangabe.

Der erste Fall trat gleichzeitig mit einer Akutisation chronischer Gonorrhoe auf, so daß die Entzündung der Tränendrüse mit Wahrscheinlichkeit durch die Toxine der Gonokokken verursacht war. Der zweite Fall schien durch Suppressio mensium veranlaßt.

---

2) **Die Zerstreuungskreise,** von Ovio. Mit 1 Tafel.

Verf. suchte die Gesetze, denen die Zerstreuungskreise unterliegen, durch photographische, nicht fokale Aufnahmen von kleinen hellen, kreisförmigen Öffnungen eines Schirmes zu demonstrieren.

---

3) **Die Empfindlichkeit der Oberfläche des Auges,** von Bonamico.

Verf. kommt nach zahlreichen Versuchen zu folgenden Resultaten. Die Cornea hat nicht Tastgefühl, sondern Schmerzgefühl, ferner Temperaturgefühl, ganz besonders Empfindlichkeit gegen Wärme. Die Bindehaut des Augapfels hat Tastgefühl, auch thermische Empfindlichkeit, ist aber im Gegensatz zur Cornea ganz besonders empfindlich für Kälte. Die Bindehaut der Lider hat stumpfe Tastempfindlichkeit, dieselbe ist geringer als die der Rückenhaut. Thermische und Schmerzempfindlichkeit sind gut.

Die Conjunctiva bulbi ist temporal empfindlicher als nasal. Verf. fand, daß der Lidreflex auch ohne Empfindung stattfindet, während Nagel dies leugnet. Die Empfindlichkeit der Cornea nimmt gegen die Peripherie hin etwas ab, indem sie sich im unteren äußeren Quadranten etwas höher erhält. Die Lidbindehaut ist im Unterlide etwas empfindlicher als im Oberlide.

---

4) **Das stereoskopische Sehen,** von Pardo.

Verf. beschreibt seine Versuche, deren Ergebnisse bereits referiert sind.

---

5) **Sichtbarkeit der Röntgen-Strahlen,** von Bossalino.

Verf. machte zahlreiche Experimente an seinen dunkeladaptierten Augen, wie auch an Patienten und fand, daß die X-Strahlen durch die Fluoreszenz der Netzhaut zur Wahrnehmung gelangen, daß auch Formen z. B. ein Metallstab, ein Kreuz usw. durch sie erkannt werden, daß die Gegenstände aber größer, d. h. mit verschwommenen Kontours erscheinen. Ist die Netzhaut pathologisch verändert, so kann eventuell Licht, aber nicht die Form erkannt werden. Diese Tatsache kann bei Star, wo der Hintergrund nicht ophthalmoskopisch sichtbar ist, zum Beweise dienen, daß die Retina intakt ist.

Die Peripherie der Retina empfindet stärker den Lichteindruck, als die hinteren Teile, nicht weil die Zapfen unempfindlich sind, wie Himstedt und Nagel meinten, sondern weil die Orbitalwand den hinteren Augenabschnitt etwas beschattet bei schrägem Einfall der Strahlen.

---

6) **Peritheliom der Conjunctiva bulbi,** von Borsello.

Beschreibung eines Angiosarkoms mit endothelialen Zellen und reichlichem Pigment, welches, da es nur in der unmittelbaren Nähe der Gefäße sich vorfand, für hämatisch erklärt wird, obwohl Eisenreaktion nicht erzielt wurde. Reichliche Literaturangaben.

---

7) **Bericht über den Kongreß der italienischen ophthalm. Gesellschaft in Neapel. Oktober 1905. (Schluß.)**

**Das elastische Gewebe in der Conjunctiva bulbi und im Limbus corneae,** von De Lieto Vollaro.

Verf. beobachtete die sorgfältig abpräparierte Conjunctiva von der Fläche. Gegen die Hornhaut hin laufen stärkere Bündel elastischer Fasern radiär, durch diese wird die Conjunktiva bulbi gespannt gehalten. Durch diese Disposition erklärt sich auch, weshalb radiäre Wunden der Conjunktiva bulbi wenig klaffen. Im Limbus besteht ein dichter Ringplexus elastischer Fasern, welcher dünne Netze in die Cornea hineinsendet. In der senilen brüchigen Conjunctiva sind die elastischen Bündel verdünnt, am Limbus sieht man unter dem Epithel amorphe Haufen degenerierter elastischer Fasern, welche

sich noch elektiv nach Weigert oder mit Orceïn färben und mit intakten elastischen Fasern untermischt sind.

**Gumma des Corpus ciliare,** von De Lieto Vollaro.

Verf. berichtet über 9 Fälle, von denen er 5 anatomisch untersuchte. Ein Fall stammte von hereditärer Syphilis, in einem zweiten Falle verbreitete sich ein Gumma der Choroidea über den Ziliarkörper, ein Gumma gehörte der Übergangsperiode von sekundärer zu tertiärer Syphilis an, indem es 3 Jahre nach der Infektion auftrat, die übrigen 6 entstanden bei frischer Syphilis. Die klinische Krankheitsform ist bei allen, sowohl den tardiven, wie den der sekundären Lues angehörigen Gummen genau dieselbe. Die letzteren zeigen meist trotz energischer spezifischer Behandlung einen noch rapideren Verlauf, verkäsen und durchbrechen die Sklera, worauf die zentrale nekrotische Masse sich entleert. Verf. weist die Auffassung dieser Frühformen als maligne Papeln zurück, und sieht gerade in ihrer Malignität ihren Charakter als Syphilis tertiaria praecox, um so mehr, als gerade bei diesen Fällen ein unsystematisches Erscheinen von sekundären und tertiären Symptomen beobachtet wird, welche koexistieren oder alternieren. Die wahren Papeln des Corpus ciliare haben gutartigen Verlauf und weichen der Hg-Behandlung. Anatomisch beweist die Verkäsung, daß es sich nicht um Papel, sondern um ein Gumma handelt. Auch ist die Endarteriitis obliterans häufiger beim letzteren, wie sie überhaupt in der tertiären Syphilis vorkommt.

**Anatomisches über membranöse Katarakt,** von De Lieto Vollaro.

Eine traumatische geschrumpfte Katarakt zeigte in der zentralen Partie ein lamelläres hyalines Gewebe mit endotheloiden Zellen, welche teils vom Kapselepithel stammen, teils eine Transformation der peripheren Linsenfasern darstellen. Durch einen Kapselriß waren von der Iris aus Blutgefäße in die Katarakt eingedrungen.

**Behandlung der Tränensackkrankheiten,** von Patella.

Empfiehlt reichliche Einspritzungen mittelst eines in 1 m Höhe über dem Auge aufgehängten Rezipienten und hohler Tränensonde. Tachiol in Lösungen von 1 : 10000 bis 2500 entsprach dem Verf. am besten.

**Über Astigmatismus,** von Antonelli.

Besprechung der Normen, nach denen Zylindergläser zu verordnen sind.

**Bakteriologie der Dakryozystitis,** von Casali.

Angabe der gezüchteten Mikroorganismen bei 50 Fällen.

**Partielle Akkommodation bei Astigmatismus,** von Casali.

Verf. konnte dieselbe in etwa 50 Fällen nicht konstatieren.

**Entwicklung des Trachoms,** von Guarino.

Klinische Beobachtungen.

**Actinomyces im Antrum Highmori mit Exophthalmus,** von Guarino.

Der unter starkem Fieber entwickelte Orbitalabszeß wurde eröffnet. Nach

Entleerung von Knochenstückchen dauerte die Eiterung fort und heilte erst nach Eröffnung der Highmorshöhle.

**Behandlung der Epitheliome mit Röntgen-Strahlen,** von Gaglianetti.
Bereits referiert.

**Magnetextraktionen am Auge,** von Pettinelli.
Tabellarische Übersicht über 19 Fälle.

**Amblyopie durch Blendung,** von Viterbi.
Beobachtungen über Folgen der Blendung bei der Sonnenfinsternis vom 30. August 1905. Verf. stellte Akkommodationsparese fest, ferner Gesichtsfeldbeschränkung für weiß, zentrales positives Skotom, zentrales, relatives Skotom für gelb und orange, Hämorrhagie zwischen Retina und Choroidea. Therapeutisch wurden subkonjunktivale Strychnininjektionen mit Erfolg angewandt.

**Amaurose durch Zahn-Extraktion, Hystero-Traumatismus,** von Santa Maria.
Bei einem etwas neuropatischen Soldaten trat nach Ausziehung eines Molarzahnes am Abend heftige Neuralgie und innerhalb einiger Stunden Erblindung des gleichseitigen Auges auf. Nach 5 Tagen wurde das Auge vom Verf. untersucht, nachdem bereits wieder S = $^1/_{20}$ zurückgekehrt war. Die Gesichtsfelder beider Augen waren stark koncentrisch eingeschränkt, mehr im betroffenen Auge als im andren. Auch das Blickfeld war beschränkt. Hintergrund beider Augen normal. Beide Augen zeigten Dyschromatopsie. Da Patient Maler ist, so ist gerade sein Farbensinn von der traumatischen Neurose befallen worden, wie im allgemeinen diejenigen Organe von derselben affiziert werden, welche bei dem Lebensberufe des Betreffenden hauptsächlich angestrengt werden und einen Locus minoris resistentiae bilden, z. B. bei Arbeitern die Muskeln, bei geistig Arbeitenden das Gehirn. Verf. warnt, kleine Operationen und namentlich Gefälligkeits-Operationen vorzunehmen, ohne sich vorher vergewissert zu haben, daß das Individuum nicht neuropathisch ist, da man sonst unerwartete Folgen haben könne.

**Wirkung oszillierenden Lichtes auf das Auge,** von Trombetta und Santa Maria.
Wegen mehrerer Fälle von Blendungs-Erscheinungen bei militärischen Telegraphisten unternahmen die Verff. Versuche, welche noch nicht abgeschlossen sind. Sie beobachteten bei den optischen Telegraphisten des Geniekorps nach den Übungen konjunktivale Hyperämie, Photophobie, akkommodative Asthenopie, Spasmus des Ciliarmuskels und des Orbicularis, Dyschromatopsie, Nystagmus, Flimmerskotom, spastische Myopie, auch spastischen Astigmatismus, Presbyopie, welche Konvexgläser bei jungen Soldaten benötigte. Letztere als Erschöpfungssymptom des Ciliarmuskels trat schneller bei neuropathisch veranlagten Soldaten auf. Ferner wurde beobachtet: leichte Herabsetzung, Verschleierung des centralen Sehens, Gesichtsfeld-Verengerung und namentlich starke Beeinträchtigung des Lichtsinnes. Beim Gebrauch von dunkeln Brillen wurde der Lichtsinn bedeutend weniger herabgesetzt.

8) **Nekrolog von L. de Wecker,** von Antonelli.

---

**Fasc. 5 und 6.**

1) **Enophthalmus traumaticus mit willkürlichem Exophthalmus,** von Pasetti.

Verf. macht genaue Literatur-Angaben über die bisher veröffentlichten Fälle und beschreibt einen eigenen Fall von permanentem rechtsseitigen Enophthalmus bei einem 12jährigen Knaben, der früher zweimal Verletzungen erlitten hatte. Beim Bücken und bei Kompression der Jugularvenen trat Exophthalmus von 5,5 mm und Dislokation des Bulbus nach unten um 3 mm, nach außen um 2 mm ein mit leichtem Schmerzgefühl. Gleichzeitig entwickelte sich starke Ptosis und fast vollständige Blindheit, während sonst die Sehschärfe normal war. Ophthalmoskopischer Befund normal, abgesehen von leichter Venenstauung während des Exophthalmus. An der Pupille trat keine Veränderung ein.

Verf. schließt zunächst den spontanen Exophthalmus hier aus, welcher mit der Pathogenese der Hemiatrophia facialis legiert ist als Trophoneurose des Sympathicus. Er hält seinen Fall für traumatisch. Dieser kann nach den bestehenden Theorien hervorgerufen sein 1) durch Verletzung, Bruch der Orbitalwand und Zurückweichen derselben, 2) durch Bruch des Hamulus trochlearis oder der Rolle des Musc. obliquus superior, wodurch des letzteren Zugwirkung nach vorn aufgehoben wird, 3) durch Atrophie des retrobulbären Zellgewebes, welche wiederum durch Druck auf den Bulbus oder durch Erweiterung der retrobulbären Venen veranlaßt sein kann, 4) narbige Retraktion des retrobulbären Zellgewebes infolge von Blutungen und Entzündung, 5) Läsion des Sympathikus, welche durch Trophoneurose Atrophie des orbitalen Fettpolsters setzen kann. Andre nehmen dabei Lähmung der glatten Fasern des Musculus Mülleri an, andre wiederum eine Reizung des Sympathicus, welche Gefäßverengerung und dadurch mangelnde Ernährung des orbitalen Zellgewebes zur Folge hat, 6) Läsion der orbitalen Ausläufer der Capsula Tenon, in denen sich glatte Muskelfasern befiinden. Diese Ausläufer, welche von den Insertionsstellen der Recti nach der Orbitalwand hin gehen, können direkt zerrissen sein oder ihre Muskelfasern können durch Sympathicuslähmung paralysiert sein.

Verf. nimmt für seinen Fall Nr. 6 und Nr. 3 in Anspruch.

Über die Pathogenese des willkürlichen Exophthalmus besteht kein Zweifel, da er nur durch Emphysem von der Nase aus oder durch Venenerweiterung hervorgerufen werden kann. Hier war das letztere der Fall. Über die Entstehung der Ptosis während des Exophthalmus kann Verf. keine Erklärung geben.

---

2) **Bakteriologisches über Keratohypopyon,** von Bietti.

Beschreibung von zwei durch Bacterium coli hervorgerufenen Fällen mit reichlicher Literatur-Angabe über ähnliche Krankheitsfälle.

---

3) **Akutes angioneurotisches Lidödem,** von Mizza.

Drei Fälle dieser Quincke'schen Krankheit mit Ödem der Conjunctiva sowohl der Lider als des Bulbus. Einmal war Anämie mit Amenorrhoe, im 2. Falle allgemeine Körperschwäche mit ungenügender Entwicklung des Skeletts, im 3. Falle Anämie und Schwächlichkeit prädisponierend.

---

4) **Ringskotom durch Choroidealruptur,** von Meneghelli.

Unter reichlicher Literatur-Angabe beschreibt Verf. einen Fall, wo durch einen Schlag auf das Auge Choroidealruptur eingetreten war. Es wurde Ringskotom festgestellt, wodurch der Fall einzig in der Literatur dasteht. Er erklärt die Entstehung des Ringskotoms nach Crzellitzer durch Blutung bezw. Exsudation, welche in ringförmiger Anordnung die Stäbchenschicht beeinträchtigt haben.

---

5) **Wirkung des Eumydrins,** von Bertozzi.

Die Mydriasis durch Einträuflung von Eumydrin ist nicht maximal, sie wird fast immer durch Cocaïn noch erhöht. Die Schnelligkeit des Eintretens der Mydriasis, ihre Intensität und Dauer stehen im Verhältnis zur Konzentration der angewandten Lösung. Verf. fand nie totale Akkommodationslähmung, sondern nur Parese. Miotica rufen während der Eumydrinwirkung nur eine vorübergehende Verengerung der Pupille hervor.

Die Giftigkeit des Eumydrins ist $5^1/_2$ mal größer, als die des Atropins bei hypodermatischer Anwendung, 8 mal größer bei endovenöser Applikation. Haab (1903) erklärte, daß es viel weniger giftig als Atropin sei. Es ist daher vor der Anwendung bei Kindern zu warnen.

---

6) **Retrochorioideale Hämorrhagien und hämorrhagisches Glaukom,** von Casali. Mit 1 Tafel.

Verf. untersuchte anatomisch einen Fall von hämorrhagischem Glaukom und bespricht ausführlich die Literatur dieses Krankheitsbildes sowie die der retrochorioidealen Blutungen. Verf. wies in seinem Falle anatomisch Zerreißung einer vordern Ciliararterie nach, welche retrochorioideale Blutung gesetzt hatte.

---

7) **Verhalten der Pupille bei Geisteskranken,** von Bertozzi.

Verf. untersuchte 900 Geisteskranke auf das Verhalten der Pupillen und machte zahlreiche nach den Krankheitsfällen geordnete Angaben. Bei Paralysis progressiva fand er häufiger als bei andren Zuständen Anomalien, namentlich im 2. und 3. Stadium der Krankheit. Meist fand er bei bestehender Miosis, daß dieselbe spastischer Natur war, nur selten war die bei Paralysis progressiva auftretende Miosis durch Lähmung des Sympathicus bedingt. Häufig sind bei chronischem Alkoholismus und Pellagra Anisocorie und mangelnde Lichtreaktion, beim Alkoholismus findet sich öfters spastische Miosis. Bei Hysterie und Neurasthenie sind nur seltener und stets nur transitorische Pupillenstörungen vorhanden. Das Argyll-Robertson'sche Symptom, welches früher charakteristisch für Tabes und Paralysis progressiva galt, findet sich auch bei vielen Geisteskranken, Verf. beobachtete es bei Dementia praecox.

---

8) **Ursprung der Farbenbenennungen,** von Matteoti.

Sprachliche Forschungen.

---

Fasc. 7—9.

1) **Die Saprophyten bei den Infektionen des Auges,** von Bietti.

Nur durch Einimpfung großer Mengen von Saprophyten in das Auge von Versuchstieren trat Reaktion, und allerdings heftige ein. Bei Inokulation verdünnter Bouillonkulturen erwiesen sich nur einzelne Arten als pathogen.

Immerhin gehört zur Infektion eine solche Menge von Saprophyten, daß es ausgeschlossen erscheint, daß postoperative Infektionen durch Saprophyten entstehen können, wie Ulbrich behauptet. Überdies müßte in den klinischen Fällen der schädliche Saprophyt bakteriologisch nachgewiesen werden, was eigentlich bisher nur für den Bacillus subtilis der Fall ist. Verf. gibt ausgedehnte Versuchsreihen über Sarcina lutea, Oidium albicans, B. violaceus, B. radiciformis, B. megatherium, B. subtilis, B. mycoides, B. acidi lactici (Hueppe), B. fluorescens liquefaciens, B. candicans, B. luteus, Vibrio proteus.

---

**2) Trachom der Tränenwege,** von Basso. Mit 4 Tafeln.

Verf. stellte durch anatomische Untersuchung häufiges Vorkommen von trachomatösen Wucherungen in den Tränenwegen fest, mitunter sind dieselben auf die Tränenkanälchen beschränkt.

---

**3) Iriscysten,** von Bardelli. Mit 2 Tafeln.

Verf. stellt sämtliche veröffentlichte Fälle von spontanen serösen Iriscysten zusammen und beschreibt einen eigenen aus der Klinik des Prof. Guaita, wo eine seröse Iriscyste exstirpiert wurde. Da das Epithel der Cyste mucinhaltige Becherzellen, epitheliale Invaginationen, Cylinderzellen mit Einlagerung des Kernes in ihre Basis, wie bei Drüsenzellen enthielt, schließt Verf., daß es sich um eine Dermoidcyste handelte. Trauma war absolut auszuschließen.

---

**4) Folgen der Exstirpation des obersten Halsganglions,** von Gasparrini.

Nach vielfachen Versuchen konstatierte Verf., daß nach Exstirpation des obersten Halsganglions einer Seite schwere Alterationen desselben Ganglions der andren Seite folgen, auch stellen sich Veränderungen in den Nervi optici und ciliares, in den Ciliarganglien, in der Retina beiderseits ein. Die Tiere gingen allmählich durch Marasmus zugrunde. 15 Tage nach der Exstirpation fand Verf. in der Retina derselben Seite trübe Schwellung einzelner Ganglienzellen mit Chromatolyse. Dasselbe beobachtete er im Ganglion ciliare und er wies auch einige wenige degenerierende Nervenfasern im Nerv. opticus und in den Ciliarnerven derselben Seite nach. Auf der andren Seite war Retina und Ganglion ciliare noch normal, hingegen begannen Veränderungen im obersten Halsganglion. Am 30. Tage waren Veränderungen auf der zweiten Seite im Ganglion ciliare, Nerv. opticus und Retina nachweisbar. Verf. glaubt auch nicht, daß die Degeneration von Opticusfasern Folge der Veränderungen in den Ganglienzellen der Retina sei, wie Lodato (1900) vermutete, da er die degenerierten Opticusfasern zu einer Zeit fand, wo die retinalen Ganglienzellen erst sehr wenig affiziert waren. Lodato behauptete ferner, daß 1—2 Monate nach der Exstirpation des obersten Halsganglions die geschädigten Ganglienzellen der Retina wieder in den Normalzustand zurückkehren. Verf. fand stets, daß im Gegenteil die Zellen mit der Länge der verflossenen Zeit immer mehr entarten.

---

**5) Sympathische Ophthalmie bei Minorennen,** von Moretti.

An der Hand von Fällen, wo Eltern Minorenner ihre Zustimmung zur Enukleation eines Auges verweigerten, welches durch Sympathie das 2. Auge bedrohte, und die Kinder darauf für immer erblindeten, wünscht Verf., daß der Gesetzgeber folgende Normen aufstelle. Bei jedem derartigen Falle

drohender Sympathie bei Minorennen soll der Arzt verpflichtet sein, der Behörde Anzeige zu erstatten. Diese soll in jeder Provinz ein permanentes Sachverständigen-Kollegium ernennen, welches aus 3 Augenärzten besteht. Diesem soll das betreffende Kind zur Untersuchung und Begutachtung überwiesen werden und der Vater bezw. Vormund soll verpflichtet sein, die für notwendig erachtete Therapie in Anwendung bringen zu lassen.

Fasc. 10 und 11.

**1) Über die verschiedenen Sehproben,** von Marri.

Unter Hinweis auf die Diskussion über die Bestimmung der Sehschärfe auf dem internationalen ophthalmologischen Kongreß von Luzern (1904) und dem Kongreß zu Lissabon (1906) gibt Verf. nach kurzer Auseinandersetzung der Prinzipien, auf welchen verschiedene übliche Sehproben beruhen, Tabellen über 15 Individuen, welche mit sämtlichen Sehproben untersucht wurden, und konstatiert, daß mit den verschiedenen Optotypen sehr verschiedene Sehschschärfen gefunden werden. Am leichtesten wurden die Tafeln von Snellen, de Wecker, Landolt, Kern, Parinaud entziffert, schon weniger brauchbar waren die von Guillery, Burchardt, Roth, Nicati, Siklossy, am unbrauchbarsten waren die von Praun, welche Individuen selbst mit übernormaler Sehschärfe nicht in den bestimmten Entfernungen auflösen konnten.

In einer andren Tabelle stellt der Verf. Untersuchungen an 12 normalsichtigen Individuen zusammen, welche den Zweck hatten festzustellen, in welcher Maximaldistanz die letzte Reihe der Proben noch erkannt wurde. Er fand hierbei, daß am leichtesten, d. h. relativ in größter Entfernung die Tafeln von Pflüger, Kern, Parinaud, Snellen entziffert wurden, etwas weniger auflösbar waren die von Landolt, Burchardt, Roth, gute Resultate gaben auch die Optotypen von Nicati.

**2) Primäre Tumoren des Tränensackes,** von Maggi. Mit 1 Tafel.

Nach Erwähnung der wenigen in der Literatur beschriebenen Fälle von papillärem Fibrom, Sarkom, Angiomyxosarkom, Carcinom des Tränensackes fügt Verf. einen neuen Fall von perithelialem Angiosarkom bei, welches sich wahrscheinlich aus polypösen Wucherungen der Sackwand entwickelt hatte.

**3) Diszissionsnadel mit Widerhaken,** von Moretti.

Die Nadel hat an ihrer Basis ein Widerhäkchen und soll für Nachstardiszission, auch zur Zerschneidung von hinteren und vorderen Synechien angewandt werden. (Der Nutzen dürfte sehr problematisch sein, da leicht gefährliche Zerrungen erfolgen.)

**4) Resultat einiger plastischer Operationen,** von Berardinis.

Verf. illustriert durch Abbildungen eine Anzahl plastischer Operationen bei Ektropium des Unter- und Oberlides infolge von Pustula maligua, Verbrennung, Tumor des Oberkiefers, Erysipelas, sowie bei Lidcancroid.

**5) Ulcus rodens corneae durch Heteroplastik mit Kaninchencornea geheilt,** von Berardinis.

**6) Experimente über die Tränenwege,** von Monesi. Mit 2 Tafeln.

An Kaninchen experimentierte Verf. über Verletzungen der Tränenwege, über Sondierung, über Auskratzung, über Einführung von kleinen Glaskanülen. Er fand natürlich Schädigung der Wandungen, erklärt aber selbst,

daß diese an normalen Tränenwegen unternommenen Operationen keinen Rückschluß auf pathologische Verhältnisse zulassen.

7) **Embryologisches über die Tränenwege des Kaninchens,** von Monesi. Mit 1 Tafel.

Verf. fand beim Kaninchen einen blinden Kanal, welchen er für das obere Tränenkanälchen hält, das in der Entwicklung zurückgeblieben ist. Er fügt auch vergleichend anatomische Daten über die Tränenwege von Pferd, Hund, Katze, Schaf und Schwein hinzu.

8) **Erwiderung an Gasparrini,** von Lodato.

Fasc. 12.

1) **Über die Phosphene,** von Ovio. Mit 1 Tafel.

Unter reichlicher Berücksichtigung der Literatur und an der Hand eigner Experimente teilt Verf. die Phosphene ätiologisch ein in solche, welche durch Kompression, durch Bewegungen der Augen, durch forzierte Respiration, durch innere Ursachen, durch Akkommodation hervorgerufen werden, endlich folgt Scotoma scintillans. Die vorderen Grenzen der Kompressionsphosphene erleiden eine leichte Verschiebung nach vorn wegen der Akkommodations-Anspannung. Die Form dieser Phosphene variiert je nach dem drückenden Gegenstande. Die Farbe der Phosphene ist verschieden und stark abhängig von der Helligkeit des Gesichtsfeldes. Die Phosphene persistieren einige Zeit nach Aufhören des Reizes, ähnlich wie die objektiven Gesichtseindrücke. Sie projizieren sich nicht in die Entfernung des Fixationspunktes, sondern scheinen sich in eine kurze und unveränderliche Distanz zu versetzen. Die durch forzierte Respirationen hervorgerufene Phosphene scheinen dnrch mechanische Reizung der Retina in der Gegend der Vortexvenen bedingt zu sein. Das sehr seltene Akkommodationsphosphen entsteht leichter bei Myopen und scheint durch den Akkommodationsakt, nicht durch die Konvergenz bewirkt zu werden.

2) **Tuberkulose der Conjunctiva,** von Capolongo.

Zwei eigene Beobachtungen.

3) **Endotheliales Peritheliom der Conjunctiva,** von Fortunati. Mit 1 Tafel.

11 Monate nach der Exstirpation war noch keine Spur von Rezidiv bemerkbar. Diese Gutartigkeit eines sonst meist malignen Tumors leitet Verf. von der schnell eintretenden amyloiden Degeneration her, welche im Tumor stark entwickelt war.

4) **Kongreß zur Bekämpfung des Trachoms in Palermo 20. April 1906.** Bericht.

Peschel.

XX. Bollettino dell' Osped. oftalmico di Roma (Scellingo) 1906.

1) **Nekrolog v. Wecker.**

2) **Jahresbericht über 1905,** von Scellingo. Ambulatorium 1788 Patienten.

Das Trachom hat in der Provinz Rom eine Ausbreitung von 2,68 % der Bevölkerung. In der Klinik verpflegte Kranke 571. Operationen im Ambu-

latorium 442, in der Klinik 263, wovon 84 Katarakte und 32 Enukleationen, 40 Iridektomien.

---

3) **Trachombehandlung mittelst Radium,** von Esdra.
4 Fälle zeigten anfänglich wenig ermutigende Resultate, nach einiger Zeit aber beträchtliche Besserung.

---

4) **Alypin,** von Massi.
Verf. fand klinisch, daß Alypin ebensogut wie Cocaïn die Cornea anästhesiert. Die Pupille wird nicht modifiziert.

---

5) **Strabismus durch Keratitis,** von Bonfiglio.
Neuropathisches Individuum zeigte transitorischen Strabismus convergens während einer Keratitis, nach deren Heilung er verschwand.

---

6) **Stovain als Anaestheticum,** von Ramoni.
Gute Resultate bei Operationen, lädiert aber das Cornealepithel, wenn es reichlich angewendet wird.

---

7) **Chloroform Hoffmann-La Roche bei Augenoperationen,** von Fortunati.
Gut vertragen, auch im Ambulatorium anwendbar.

---

8) **Trachom,** von Bonfiglio.
Was als akutes Trachom definiert wird, hält Verf. für Trachom mit hinzutretender Conjunctivitis durch die Mikroorganismen von Neisser, Morax, Weeks.

---

9) **Pädagogik in Schulen Trachomatöser,** von Peri.
Verf. gibt passende hygienische und pädagogische Normen für solche Schulen.

Gallenga.

---

XXI. La Clinica oculistica. VII. Jahrg. 1906.

1) **Magnetextraktion,** von Basso.
Verf. erklärt das Sideroskop von Asmus-Hirschberg für sehr brauchbar, um den Sitz eines Eisensplitters zu bestimmen und bespricht vergleichend die Anwendung des kleinen wie des Riesenmagneten. Er benutzt den Schlösser'schen Apparat. Bei 19 Operationen gelang es viermal nicht den Splitter zu extrahieren, siebenmal wurde er durch die Eintrittswunde entfernt, dreimal in die Vorderkammer befördert und fünfmal durch Skleralschnitt extrahiert. Von den 15 Extrationen ging ein Auge durch Infektion verloren, neunmal war die $S > {}^1/_{10}$, zweimal $= {}^1/_{10}$, dreimal ${}^1/\infty$.

---

2) **Anwendung der Glühhitze bei Ulcus corneae,** von Ovio.
Mehrere klinische Fälle mit günstigem Verlaufe.

---

3) **Amaurose durch Blutverlust,** von Carlini.
Mitunter entspricht die Schwere des Blutverlustes nicht der Schwere der Sehstörungen. Gewöhnlich handelt es sich nicht um traumatische Blutverluste. Einen derartigen Fall beobachtete gerade der Verf. Ein 23jähriger robuster Arbeiter verletzte sich durch eine Axt die linke Arteria radialis und erlitt so

profusen Blutverlust, daß Bewußtlosigkeit, Erbrechen und Konvulsionen auftraten. Es wurde Unterbindung der Arterie vorgenommen, und Transfusion von künstlichem Serum gemacht. Am folgenden Tage war Patient wieder bei Bewußtsein, aber blind. Pupillen nicht weit, aber unbeweglich, ophthalmoskopischer Befund normal. Trinitrin. Nach 3 Tagen leichte Besserung mit sehr verengtem und unregelmäßigem Gesichtsfelde. Nach $1\frac{1}{2}$ Monaten $V = \frac{4}{50}$. In beiden Augen fehlte der innere untere Sektor des Gesichtsfeldes. Dieser Zustand besserte sich nicht in der Folge, der Pupillarreflex bestand auch für den blinden Netzhautsektor. Verf. glaubt, daß es sich wegen der Persistenz des Pupillarreflexes und wegen des symmetrischen Gesichtsfelddefektes um Ischämie des kortikalen Sehcentrums mit ihren Folgen handle.

---

**4) Echinococcus der Orbita,** von Calderaro.

20jähriger Mann mit Mitralklappenfehler litt seit 6 Jahren an rechtsseitigen Exophthalmus und Verdrängung des Bulbus nach unten, dessen Beweglichkeit nach oben beschränkt war. Man palpierte oben einen harten unregelmäßigen Tumor mit der Fingerspitze. Hintergrund normal, $V = \frac{1}{4}$. Probepunktion entleerte 10 ccm opaleszierendes Serum mit zahlreichen Scolices und Häkchen von Taenia echinococcus. Krönlein's Operation. Entfernung der Cyste, welche zwischen Rectus superior und Levator palpebrae lagerte. Nach der Heilung $V = \frac{1}{2}$. Mikroskopische Untersuchung der Wand.

---

**5) Dermolipom der Cornea und Genese der Dermoide,** von Contino.

Verf. fand in einem Dermolipom der Cornea Krause'sche Drüsen. Die Dermoide entstehen durch Adhärenz der Haut des Lidrandes an dem vorderen Teil der sekundären Augenblase. (Referent hat diese Theorie bereits ausführlich vertreten! Giornale d. Accad. Med. Torino 1892. Congresso oftalmol. Italiano 1898. Santucci, Dermoidi ocul. Giorn. Medic. d. Regio Esercito 1898).

---

**6) Verbreitung des Trachoms in Italien,** von Leone.

Eine wichtige statistische Arbeit, welche aus den Aushebungsjournalen der Armee und Marine zusammengestellt ist. In Apulien, Sizilien, Sardinien ist die Verbreitung die größte, bis 3,5 %. Er betrachtet die Beziehung der Frequenz des Trachoms zu verschiedenen Faktoren, wie Anhäufung der Bevölkerung, relative Feuchtigkeit des Klimas, Temperatur, Wind, finanzielle Lage, Analphabetismus etc. Endlich folgen Vorschläge zur Prophylaxe, Meldepflicht, Ambulatorien etc.

---

**7) Nekrolog des Prof. de Vincentiis.**

---

**8) Spastische Blepharoptosis,** von Santamaria.

Beschreibung von drei derartigen Fällen bei hysterischen Soldaten. Die Diagnose wird durch die Prüfung des Blickfeldes in Vergleichung mit dem Effekte von Prismen erleichtert, wodurch das Fehlen von Augelmuskellähmungen konstatiert wird. Verf. bestätigt den Befund von Willbrand und Sänger, wonach es sich um Spasmus des Orbicularis handelt.

---

**9) Eumydrin,** von Bruno.

Verf. findet dies Mydriaticum vorteilhaft als Ersatz des Atropins, da es den intraokulären Druck nicht modifiziert (?). Auch wird es zu innerem

Gebrauche empfohlen, sowie für ophthalmoskopische Untersuchungen, da die Mydriasis kürzer dauert, als bei Atropin.

---

**10) Tuberkulose der Sklera,** von Calderaro.

Beschreibung von 3 Fällen mit sehr ausführlicher Histologie. Positives Resultat der Impfung auf Kaninchen. In wenigstens 2 Fällen handelt es sich um primäre Tuberkulose der Sklera und Episklera. Verf. hält dafür, daß es sich um exogene Infektion handelt. Die Fälle können ohne Beteiligung der Uvea und des übrigen Augapfels überhaupt verlaufen, die Prognose ist gut. Exspektative Behandlung ist zu empfehlen.

---

**11) Pulsierender Exophthalmus durch Adrenalin geheilt,** von Gasparrini.

36jähriger Mann litt seit einem Monat rechts an pulsierendem Exophthalmus, welcher sich durch Druck reduzieren ließ. Die Pulsation hörte bei Kompression der rechten Carotis auf. V fast normal. Ophthalmoscopisch Puls der Arteria centralis sichtbar. Behandlung KJ innerlich und Instillationen von Adrenalin (20 Tropfen in 20 g Wasser). Nach 12 Tagen nahm der Exophthalmus beträchtlich ab, und verschwand nach zwei weiteren Monaten.

---

**12) Anästhesie in der Augenchirurgie,** von Calderaro.

Verf. befürwortet die lokale Anästhesie und will, daß nur(?) bei Operationen in der Orbita (Krönlein etc.) Chloroform gebraucht werde.

---

**13) Cysten aus Krause'schen Drüsen,** von Contino.

Bei einem 22jährigen Mädchen mit Trachom lag in der Conjunctiva des Oberlides eine große Cyste von 22 auf 100 mm. Exstirpation. Wand war von festem Bindegewebe gebildet, Epithel zweischichtig. Drüsen-Acini waren nicht nachweisbar, da sie vermutlich zugrunde gegangen waren.

---

**14) Behandlung der Conjunctivitis blennorrhoica,** von de Falco.

Verf. spricht gegen kaustische Behandlurg, träufelt häufig $3\,^0/_{00}$ Salizylsäurelösung ein, und macht kalte Umschläge, wenn keine Chemosis vorhanden vorhanden ist. Gleichzeitig werden Instillationen mit Arg. nitric. 1 : 600 angewendet. Bei Chemosis empfiehlt er subkonjunktivale Sublimatinjektionen 1 : 2000 etc.

---

**15) Cataracta nigra,** von Speciale.

Verf. gibt mikroskopische Untersuchungen über Cataracta nigra. Ferner machte er mikrochemische und spektroskopische Prüfungen derselben und fand weder Blutpigment noch Melanine noch andre Pigmente. Er meint, daß die dunkle Farbe durch ein spezielles physikalisches Verhalten des Protoplasmas der Linsenfasern bedingt sei, welche sehr stark lichtbrechend geworden sind, wodurch das Licht zerstreut wird.

---

**16) Eine Magnetextraktion,** von Bocchi.

Ein Eisensplitter saß im Glaskörper des rechten Auges, woselbst er nach oben außenhin mit den Augenspiegel sichtbar war. $V = {}^1/_{10}$. Entfernung desselben durch Skleralschnitt mittels des Hirschberg'schen Magneten. Gewicht des Splitters 1 cg, Länge 3 mm, Heilung, $V = {}^2/_3$. Gallenga.

---

XXII. Il Progresso oftalmologico. I. Jahrg. 1906. (Prof. Addario.)

1) **Epibulbäres Endotheliom,** von Frugiuele.

54jährige Frau bemerkte seit 4 Monaten nahe dem Kornealrande nach innen unten einen kleinen graugelben Tumor in der Conjunctiva bulbi. Die mikroskopische Untersuchung des exstirpierten Tumors zeigte leichte epitheliale Hyperplasie. Die Hauptmasse des Tumors bestand aus endothelialen Zellen mit mäßiger Vaskularisierung. Verf. betont die relative Gutartigkeit der Neubildung (was auch mit Beobachtungen des Referenten übereinstimmt), obwohl sie auch in malignes Sarkom übergehen kann.

---

2) **Augen-Erkrankungen bei Malaria,** von Scalinci.

Nach Auseinandersetzung der Pathogenese der Malaria stellt Verf. die dabei vorkommenden Augen-Erkrankungen an der Hand fremder und eigener Beobachtungen zusammen, nämlich 1. im Nervus opticus Hyperaemie, Papillitis, Neuritis retrobulbaris acuta und chronica, Neuroretinitis. Beschreibung von 2 Fällen der Neuroretinitis mit Ausgang in Atrophia optica, 2. in der Retina: Hyperämie, Hämorrhagien, Chorioretinitis und Retinitis pigmentosa, Ablösung der Netzhaut, Gefäßerkrankungen: Embolie, Thrombose usw., 3. Choroidea, 4. Corp. vitreum, 5. Amblyopien und Amaurose, Dyschromatopsie, Hemeralopie, Nyctalopie, Hemiopie, 6. Cornea: Herpes febrilis, Keratitis dendritica, parenchymatosa, bullosa, ulcus, 7. Iris, Corpus ciliare mit ihren Muskeln, 8. Linse, 9. Glaukom, 10. Adnexe des Auges. Es folgen verschiedene Betrachtungen über die Frequenz der Erkrankungen und über gerichtsärztliche Fragen.

---

3) **Septische Embolie mit Panophthalmitis,** von Birona.

Gesunder Mann von 53 Jahren verlor plötzlich unter heftigen Schmerzen die Sehkraft im rechten Auge. Es erschien Hypopyon und nach 4 Tagen bereits Panophthalmitis. Im Inhalte des exenterierten Bulbus fanden sich Staphylokokken und Streptokokken. Die Infektion kam wahrscheinlich auf dem Wege der arteria centralis zustande und war inneren Ursprungs, obwohl der Ausgangspunkt trotz aufmerksamer Untersuchung sich nicht nachweisen ließ.

---

II. Jahrg. Fasc. 1—6.

1) **Vereiterte Mukokele des Sinus frontalis und ethmoidalis,** von Di Santo.

60jährige Frau litt seit Jahren an Stirnschmerz. Seit 2 Jahren rechterseits indolente Anschwellung in der Gegend der Nasenwurzel und am Oberlid. Vor 5 Monaten erlitt sie daselbst einen Stoß, worauf stärkere Schwellung und reichlicher Ausfluß aus der Nase erfolgte. Die Anschwellung erschien zweilappig, Einschnitt entleerte reichlich Eiter, Sonde stieß auf bloßgelegten Knochen. Da keine Besserung eintrat, wurde nach rhinoskopischer Untersuchung in den Sinus ethmoidalis und von da in den Sinus frontalis dexter vorgedrungen, wodurch reichlicher Eiter mit pyogenen Bakterien, auch ein Stück neugebildeter Knochen und Schleimhaut, entfernt wurde, welche adenomatöse Neubildungen zeigte. Heilung.

---

2) **Iridocyclitis durch Malaria,** von Luppino.

63jähriger Mann litt seit Jahren an Malaria, welche mittels Chinin be-

handelt wurde. Es trat Iridocyclitis mit starker Glaskörpertrübung auf. Durch subkutane Chinininjektionen wurde allmählich Heilung erzielt.

Gallenga.

XXIII. Rivista Italiana di Oftalmologia. Jahrg. II.

1) **Strabismus bei hereditärer Syphilis,** von Antonelli.

In vielen Fällen von Strabismus oder Fehlen des binokularen Sehens wird der Zusammenhang mit hereditärer Syphilis nicht erkannt[1], bei welcher oft die Synergie beider Retinae oder die zerebrale Vereinigung der beiden Netzhautbilder, von welcher der Reflex der Konvergenz abhängt, gestört ist. Andererseits kann letztere direkt durch die luetische Dystrophie beeinträchtigt sein. In Verbindung hiermit weist Verf. auf die Häufigkeit von Asymmetrie des Schädels und des Gesichts bei hereditärer Lues hin mit Höhenabweichung eines Auges, auch mit Anisometropie, wodurch der Antrieb zum binokulären Sehen fehlt. Etwa in der Hälfte der Fälle von hereditärer Syphilis zeigt sich manifester oder latenter Strabismus.

2) **Nekrolog über De Wecker,** von Antonelli.

3) **Traumatische Amblyopie. Simulation,** von Parisotti.

Beschreibung eines Falles von Simulation, welche durch Widersprüche bei wiederholter Prüfung des Gesichtsfeldes entlarvt wurde. Verf. kritisiert das Buch von Baudry „Etude méd. légale sur les traumatismes de l'oeil" namentlich betreffs der Angaben über das Gesichtsfeld und den Farbensinn.

4) **Biographie des Prof. Guido Baccelli,** von Parisotti.

5) **Subkonjunktivale Injektionen,** von Verderame.

Die Arbeit wurde in der Baseler Klinik gemacht. Nach einer historischen Zusammenstellung beschreibt Verf. zunächst seine an albinotischen Kaninchen mit NaCl-Lösungen (4 $^0/_0$) und mit Hydrargyrum cyanatum (1 : 5000) gemachten Injektionen. Letztere wurden mit und ohne Akoin (1 $^0/_0$) ausgeführt, webei sich herausstellte, daß mit Akoin stärkere Gewebsschädigungen die Folge waren. Bei Hornhautleiden wurden NaCl-Injektionen (2 $^0/_0$) gemacht und bei Keratohypopyon in 81 $^0/_0$ Heilung ohne vordere Synechie mit einfachem Leukom erzielt. Retinitis pigmentosa (19 Fälle) wurde durch 4—10 $^0/_0$ige NaCl-Lösungen günstig beeinflußt, d. h. das Fortschreiten verlangsamt. Bei Netzhautablösung (32 Fälle) wurden im Durchschnitt 15 Injektionen von 4—10 $^0/_0$iger NaCl-Lösung gemacht und die Resultate für Besserung des Gesichtsfeldes (in 40 $^0/_0$ der Fälle) und Besserung der Sehschärfe (in 65 $^0/_0$) nicht übereinstimmend gefunden. Bei Aderhautleiden (79 Fälle) wurden die besten Resultate erreicht, z. B. Chorioiditis in macula, frischen Glaskörpertrübungen. Injektion von 4—10 $^0/_0$igen Lösungen. Endlich stieg bei einem Falle von Embolie der Art. centralis retinae durch subkonjunktivale Injektion von 4 $^0/_0$ NaCl-Lösung und merkurielle Friktionen usw. die Sehschärfe von $^1/_\infty$ auf $^2/_7$.

Reichliches Literaturverzeichnis.

6) **Embolie der Art. centralis mit histologischem Befunde,** von Fabris.

62jähriger Mann, Alkoholist, Raucher. Atheromasie, Mitralklappen-

[1] Im Centralbl. f. Augenheilk. war öfters davon die Rede. H.

geräusch bei ersten Ton, Nephritis chronica. Plötzliche Erblindung des rechten Auges durch Embolie der Centralarterie. KJ, Massage, wenig Erfolg. Nach einigen Monaten sah man ophthalmoskopisch die obere Arterie zu einem stark lichtbrechenden Strange entartet. Nach 2 Jahren Tod durch zerebrale Embolie. Autopsie. Atheromasie der Arterien des Willis, der Fossa Sylvii, Erweichung des Balkens, ischämische gelbe Erweichung des Cerebellum. Atheromasie am Endokard an den Ostien, Insuffizienz der Mitralis und Tricuspidalis. Histologisch zeigte der Nervus opticus Hyperplasie des Stützgewebes und perivasal hyaline Degeneration der Wand der Art. centralis, welche in der Lamina cribrosa durch eine stratifizierte Masse verlegt war, die teils granuliert, teils hyalin war. Dieselbe war partiell der Wand adhärent, stellenweise von neugebildetem Bindegewebe umgeben. Im unteren Teile der Retina waren die Venen erhalten, die Arterien verengert, im oberen Teile die Arterien obliteriert.

---

**7) Dacryoadenitis acuta bilateralis bei Gonorrhoe,** von Giani.

Offizier von 20 Jahren litt seit 10 Tagen an Gonorrhoe. Plötzlich trat ohne Conjunctivitis bilaterale Dacryoadenitis auf unter vielfachen nervösen Störungen. Verf. glaubt, wie andere, daß es sich nicht um Metastase, sondern um toxische Wirkung handelt.

---

**8) Die sympathische Ophthalmie in Beziehung mit den Cytotoxinen,** von Santucci.

Nach Vorausschickung der Theorie der Cytotoxine, welche deren Wirkung auf die Zellen erläutert, stellt sich Verf. die Aufgabe, zu untersuchen, ob man für das Auge ein cytotoxisches und anticytotoxisches Serum darstellen kann. Er machte drei Reihen Experimente an Kaninchen und Meerschweinchen: 1. Enukleation des gesunden Auges, Emulsionierung desselben in sterilisiertem $H_2O$, Injektion der Emulsion a) subkutan, b) subkonjunktival. 2. Enukleation des gesunden Auges, Emulsion, subkutane Injektion. Das Blutserum dieses Tieres wurde einem zweiten Tiere derselben Spezies eingespritzt. 3. Ein Auge wurde durch schwere Verletzung zur Entzündung gebracht, enukleiert, emulsioniert, die Emulsion demselben Tiere a) subkutan, b) subkonjunktival injiziert. Nur bei Ia erhielt Verf. bei Kaninchen positive Resultate. Nach 3 Inokulationen in 10 Tagen trat in einem Auge des Kaninchens am 12. Tage Hornhautinfiltration und Iritis mit weißlichem Exsudat auf. Heilung in 10 Tagen. Nach nochmaliger Injektion einer Emulsion von gesundem Kaninchenauge trat bald intensive Iritis im zweiten Auge des Tieres auf. Die anderen Experimente, sowie die an Meerschweinchen gaben bisher keine Resultate. Gallenga.

---

## Bibliographie.

1) Die neueren lokalen Anästhetica in der Augenheilkunde, von Prof. Dr. Best in Gießen. (Medizin. Woche. 1906. Nr. 10.) Alypin und Stovaïn verursachen Einträuflungsreiz. Novokaïn wird subjektiv angenehm empfunden, hat keinerlei Nebenwirkungen auf Pupille, Akkommodation und Blutgefäße des Auges, erreicht aber nicht die Stärke der Kokaïnanästhesie. In Verbindung mit Suprarenin hat das Novokaïn stärkere Wirkung. Im großen und ganzen ist Kokaïn auch durch die neueren Mittel in der Augenheilkunde nicht verdrängt.

2) Über den Heilwert der „gelben Augensalbe", von Dr. Gelpke in Karlsruhe. (Sammlung zwangl. Abhandl. aus dem Gebiete der Augenheilk. VI. Band. Heft 6.) Verf. verkennt nicht den antiseptischen und adstringierenden Wert der „gelben Augensalbe", den dieselbe unstreitig bis zu einem gewissen Grade besitzt und auf Grund dessen sie eine Heilwirkung auszuüben imstande ist; jedoch auf Grund einer vieljährigen Erfahrung ist Verf. zu der Überzeugung gekommen, daß mit dieser Salbe vielenorts ein unverzeihlicher Schablonismus getrieben wird, der von schwerwiegenden Folgen für die Augenkranken sein kann und daher mit aller Energie bekämpft werden muß.

3) Doppelseitige kongenitale und hereditäre Ophthalmoplegia externa, von Chaillons und Pagniez. (Nouvelle Iconographie de la Salpêtrière. 1905. Nr. 6. Nach einem Referat im Neurolog. Centralbl. 1906. Nr. 13.) Eine kongenitale Ophthalmoplegie, welche von 7 Mitgliedern einer Familie die Mutter, drei ihrer Kinder und einen Enkel befallen hat. Aus dem Nichtbetroffensein der inneren Augenmuskeln muß man eine nukleäre Läsion des N. oculomotorius, abducens und trochlearis annehmen. Für eine kortikale oder peripherische Lokalisation spricht der Fall jedenfalls nicht.

4) Experimentelle und klinische Erfahrungen über Dionin als lokales Resorbens und Analgetikum in der Augenheilkunde, von Prof. Th. Axenfeld. (Deutsche med. Wochenschrift. 1905. Nr. 47.) Verf. hat durch seine Versuche die resorptionsfördernde und analgetisierende Wirkung des Dionins nachgewiesen.

5) Ein Fall von familiärer amaurotischer Idiotie (Tay-Sachs), von Stabsarzt Dr. Kob. (Charité-Annalen. XXX. 1906. Nach einem Referat im Neurolog. Centralbl. 1906. Nr. 13.) Es handelt sich um ein $1^1/_2$ Jahre altes Kind jüdisch-russischer Eltern. Bemerkenswert sind die tonischen Krämpfe in Verbindung mit den laryngospastischen Anfällen, wahrscheinlich Reflexvorgänge darstellend, die mit einem wachsenden Hydrocephalus in Zusammenhang stehen. Diese Krämpfe gehören sonst nicht zum Bilde der familiären amaurotischen Idiotie.

6) Fälle von Amaurosis idiotica, von H. Lukács und Irene Markbreit. (Budapesti orvosi ujság. 1906. Nr. 3. Nach einem Referat im Neurolog. Centralbl. 1906. Nr. 13.) Verff. bezeichnen die beiden veröffentlichten Fälle als atypische Tay-Sachs'sche Krankheit; der charakteristische Augenbefund ist nicht unbedingt nötig zur sicheren Diagnose, die übrigen Erscheinungen und das familiäre Vorkommen genügen, um die Diagnose sicherzustellen.

7) Ein Fall von Tay-Sachs'scher amaurotischer, familiärer Idiotie, von Dr. M. Eliasberg. (Zeitschr. f. Augenheilk. XIII. 1905.) Verf. beschreibt einen typischen Fall von amaurotischer, familiärer Idiotie bei einem 7 Monate alten Mädchen. Patientin hält sich steif, die unteren Extremitäten in Extension, die Arme werden wenig bewegt. Der Kopf ist nach vorn geneigt, Sitzen unmöglich. Die charakteristischen Veränderungen im Augenhintergrunde sind vorhanden. Die Macula lutea beider Augen ist weiß gefärbt, und nur ihre Mitte ist in der Größe einer querovalen Papille kirschrot. Die hellweise Zone ist etwa $1^1/_2$ mal so breit wie die Papille. Wie bei allen bis jetzt publizierten Fällen handelt es sich auch in diesem um ein Kind aus jüdischer Familie.

8) Ein Fall von passagerer traumatischer Pupillenstarre, von Dr. Erich Schlesinger. (Nach einem Referat in der Deutschen med. Wochenschr. 1906. Nr. 28.) Bei dem 35jährigen, sonst völlig gesunden Patienten, der eine Kopfverletzung erlitten, wurden die Pupillen, die anfänglich prompt reagiert hatten, nach und nach immer lichtträger, während ihre Akkommodations-Reaktion stets normal blieb. Im Verlaufe einiger Wochen kehrte die Reaktion auf Licht, wenn auch träge, wieder zurück. Eine Erklärung für das Zurückgehen einer einmal bestandenen reflektorischen Pupillenstarre kann Verf. nicht geben.

9) Über Pupillenstarre im hysterischen Anfall, von Privatdoz. Dr. Bumke in Freiburg i. Br. (Münch. med. Wochenschr. 1906. Nr. 16.) In dem veröffentlichten Falle glaubt Verf. sicher annehmen zu können, daß die Ursache der hysterischen Pupillenstarre kein Dilatatorspasmus, sondern, allgemein gesagt, eine Innervationsstörung im Sphinkter bildet. Diese Form der hysterischen Pupillenstarre würde für diese Betrachtungsweise ein sekundäres Symptom darstellen und etwa mit der Pulsbeschleunigung in Parallele zu setzen sein, die im hysterischen Anfall so oft beobachtet wird.

10) Die ersten Leseproben in den Vereinigten Staaten Nord-Amerikas; die Dyer-Tafel, von Dr. Ed. Pergens. (Janus, August 1906.) Biographische Skizze von Ezra Dyer. Die Dyer'schen Buchstaben und die korrespondierenden Snellen'schen besitzen nicht die nämliche Höhe. Snellen's Buchstaben sind für Entfernungen in Pariser Fuß, Dyer's Buchstaben für den englischen Fuß berechnet; letztere müssen daher etwas kleiner ausfallen.

11) Über Nystagmus toxicus, von Th. Weyl in Charlottenburg. (Berliner klin. Wochenschr. 1906. Nr. 38.) Verf. hat Versuche an Kaninchen angestellt, denen er teils Chinosol, teils Lysol, Kresol oder Karbol injizierte. In den angestellten 75 Versuchen trat der Nystagmus sechsmal in die Erscheinung, also in 8 % der Versuche.

12) Über Hyperästhesie der peripherischen Gesichtsfeldpartien, von A. Pick. (Neurolog. Centralbl. 1906. Nr. 11.) Verf. sucht durch die kurze Mitteilung die Aufmerksamkeit auf eine der Grundlagen optischer Hyperästhesie hinzulenken. Wenn man berechtigt ist, die normale, in weiteren Grenzen individuell schwankende Hyperästhesie der Netzhautperipherie als eine Art Schutzvorrichtung der Natur zu deuten, dann ergibt sich daraus der Schluß, daß diese Schutzvorrichtung sich erst allmählich entwickelt.

13) Die Augenstörungen bei der Dementia praecox, von E. Blin. (Revue neurologique. 1906. Nr. 4. Nach einem Referat im Neurol. Centralbl. 1906. Nr. 12.) Bei 87 Patienten fand Verf. eine Gruppe von Symptomen von nur inkonstantem Bestande (darunter Mydriasis, Miosis, Pupillendifferenz, träge oder gänzlich fehlende Pupillenreaktion, Inversion des Argyll Robertson u. a.), hingegen fand er in einer Reihe von Fällen Symptome von einer gewissen Konstanz, in 13,8 % der Fälle traf dies beim echten Argyll-Robertson zu.

14) Ein Fall von familiärer, amaurotischer Idiotie, von James Burnet. (Journal of mental science 1905. Januar.

15) Über familiäre, amaurotische Idiotie und verwandte Krankheitsbilder, von Heinrich Vogt in Langenhagen. (Monatsschr.

f. Psych. u. Neurol. XVIII. Nach einem Referat im Neurolog. Centralbl. 1906. Nr. 13.) Verf. sucht nachzuweisen, daß die familiäre, amaurotische Idiotie von Sachs und Waren Tay auch im späteren jugendlichen Alter als familiäre, cerebrale Diplegie vorkommt, die als juvenile Form der infantilen gegenüber gestellt werden kann. Ätiologie: Hereditäre Belastung und Potus der Eltern.

16) Über die Sehbahn, das Ganglion opticum basale und die Fasersysteme am Boden des 3. Hirnventrikels in einem Falle von Bulbusatrophie beider Augen, von Dr. Franz Herzog. (Deutsche Zeitschr. f. Nervenheilk. XXX. 1906.)

17) Zwei Fälle von linksseitiger Abducens-Lähmung nach Rückenmarks-Anästhesie, von Dr. Paul Roeder. (Münchener med. Wochenschr. 1906. Nr. 23.) Bei zwei früher stets gesunden Personen, frei von allen nervösen Symptomen, tritt nach einer Operation eine Lähmung des M. abducens auf, die bei der einen etwas längere Zeit zur Heilung beansprucht, bei der andren innerhalb zweier Wochen wieder völlig verschwindet. Verf. macht die toxische Wirkung des Stovaïn und nicht die Lumbalpunktion für die Lähmung verantwortlich.

18) Praktische Winke über die erste Hilfe bei Augen-Verletzungen, von Dr. Pfalz. (Deutsche militärärztl. Zeitschr. 1906. Nr. 4.) Bei Verbrennungen der Lidhaut ist so früh wie möglich künstlichr Epidermisübertragung vorzunehmen. Zur Linderung der Schmerzen empfiehlt Vortr. eine $1^0/_0$ Salbe von Airol mit $0{,}1^0/_0$ Zusatz von Holokaïn. Vortr. wendet sich gegen die indikationslose Einträuflung von Mydriaticis bei Augenleiden. Bei Kontinuitäts-Trennungen am Augapfel empfiehlt sich Anlegung eines antiseptischen Verbandes, bestehend aus einer mit Hydrargyrum oxycyanatum-Lösung (1 : 5000) getränkten mehrfachen Gazelage, darüber Guttaperchapapier und Verband. Sofortiges operatives Eingreifen erfordert nur der Irisvorfall mit Einklemmung der Iris. Fritz Mendel.

19) Eine intraepitheliale Iriszyste, von Joseph Öller. (Festschrift für J. Rosenthal. Leipzig 1906, Georg Thieme.) Der Fall erschien klinisch als eine im Anschluß an eine Netzhaut-Ablösung aufgetretene Iritis plastica mit Occlusio und seclusio pupillae, die zu Sekundärglaukom mit Kerat. bullosa geführt hatten. Bei der mikroskopischen Untersuchung fand man zwischen der mit der Hinterwand der Cornea verwachsenen Iris und der Linse eine $3^1/_2$ mm lange, 2 mm tiefe, fast durchweg einkammerige Cyste, an deren Bildung die schrumpfende Pupillarmembran beteiligt war. Indem die Cyste die Iris nach vorn trieb, verlegte sie die Kammerbucht und leistete dem Ausbruch sekundärer Drucksteigerung Vorschub.

20) Über einen Fall von perforiertem Ulcus corneae an einem glaukomatös entarteten Auge mit beginnendem Linsenaustritt, von Spehr. (Inaug.-Diss. Jena 1905.)

21) Über Myasthenie und Ptosis, von Peters. (Korresp.-Bl. des Allgem. Mecklenb. Ärztevereins. Nr. 262.) Doppelseitige Ptosis mit Symptomen von Tabes und Myasthenie; auffallend ist das Auftreten von Pupillenstörungen. Ein Bruder des Patienten leidet an Ptosis mit Pupillenstörungen und intermittierenden Ermüdungs-Erscheinungen; ein andrer Bruder hat reflektorische Pupillenstarre, eine Schwester geringe Ptosis. Der Vater hatte Lues, von der es aber unsicher ist, ob sie vor Erzeugung des Kindes erworben wurde, und doppelseitige Ptosis.

22) Über eine interessante subjektive Gesichts-Empfindung, von Lohmann. (Zeitschr. f. Sinnesphysiologie. Bd. 41.) Bei Fixation des grau bewölkten Himmels mit mäßig dunkel adaptiertem Auge sieht Verf. bei geschlossenem Auge feine, von der Mitte nach der Peripherie des Gesichtsfeldes an Größe und Zahl abnehmende Pünktchen aufleuchten. Sie zeigen drei deutlich verschiedene Farben: bläuliches Grün, ein vielleicht zum Purpur neigendes Rot, Gelb, so daß sie von den farblos erscheinenden Punkten verschieden sind, die Hess unter ähnlichen Bedingungen sah. Vielleicht liegt der Erscheinung eine entoptische Wahrnehmung der Zapfen zugrunde.

23) Über einen Fall von doppelter Perforation des Augapfels durch Schrotschußverletzung, von Neugebauer. (Inaug.-Diss. Jena 1906.) Das Röntgenbild war positiv und zeigte einen platt gedrückten Fremdkörper am oberen Orbitaldach. Das Auge mußte schließlich entfernt werden, da es völlig erblindete, weich, gereizt und druckempfindlich war, so daß man einen in der Tiefe sitzenden plastischen Entzündungsprozeß annahm. Die mikroskopische Untersuchung zeigte, daß nur minimale Zeichen einer Entzündung vorlagen, jede fibrinös-eitrige Entzündung fehlte. Vor allem bestand neben trichterförmiger Netzhaut-Ablösung enorme Hyperämie des Strahlenkörpers und der Aderhaut, von der es auffallend ist, daß sie mit Weichheit des Bulbus und nicht mit Drucksteigerung einherging. Die Hyperämie des Strahlenkörpers ist die Ursache seiner Empfindlichkeit. Eine Ursache der Hyperämie ist nicht sicher nachweisbar, vielleicht ist sie auf eine durch die Kontusion hervorgerufene Gefäßparalyse zurückzuführen.

24) Ein Beitrag zur pathologischen Anatomie der sympathisierenden Augen-Entzündung, von Syassen. (Inaug.-Diss. München 1906.) Zwei Fälle von perforierender Verletzung, von denen die eine sympathische Reizung, die andre eine schwere Iridocyclitis des andern Auges erzeugt hatte. Der erste Bulbus ergab keinen für sympathisierende Augäpfel charakteristischen Befund, einen einzigen Dalén'schen Herd ausgenommen, der die Vermutung rechtfertigt, daß diese Herde auch in nicht sympathisierenden Augen vorkommen. Der andere Bulbus zeigt die für die sympathische Entzündung typischen Veränderungen; Verf. glaubt, daß die Entzündungserreger entlang der Lymphscheiden der Gefäße kontinuierlich weitergekrochen seien (Perivasculitis).

25) Über einen Fall von Sarkom der Aderhaut mit Blutungen in und auf dem Tumor, sowie mit hämorrhagischer Pigmentierung des Opticus, von Friedrich Reichmann. (Inaug.-Diss. Jena 1905.) Die Eigentümlichkeiten der genau beschriebenen Neubildung sind im Titel der Arbeit angegeben.

26) Handbuch der Technik. Unter Mitwirkung von Czerny usw. herausgeg. von Schwalbe. 1906. VIII. Kapitel: Technik der Behandlung einzelner Organe. I. Auge, von Eversbusch. In klarer Darstellung, die eine große Anzahl guter Abbildungen unterstützt, werden alle für die erfolgreiche Behandlung von Augenleiden nötigen Handgriffe besprochen.

27) Sind orthocentrische Kneifer zu empfehlen? Von Dr. W. Feilchenfeld. (Deutsche med. Wochenschr. 1906. Nr. 51.) Verf. sieht in den neuen, mit marktschreierischer Reklame angepriesenen Gestellen gegenüber den alten nicht nur keinen Fortschritt, sondern einen Rückschritt. Die Gläser lassen sich auch in den alten Gestellen exakt centrieren, dagegen sind die orthocentrischen Kneifer unbequemer und teurer.

Kurt Steindorff.

28) Über Bier'sche Stauungshyperämie bei Augenkrankheiten, von Dr. Renner. (Münchner med. Wochenschr. 1906. Nr. 2.) Die Behandlungsmethode der Stauung wurde angewandt in Fällen von Keratitis parenchymatosa, Conjunctivitis phlyktaenulosa, ulcera corneae. Die besten Erfolge zeigte die Keratitis parenchymatosa.

29) Die Behandlung Augenkranker durch den praktischen Stadt- und Landarzt, von Dr. Gustav Freytag in München. (Medizin. Woche. 1906. Nr. 29—30.) Verf. bespricht nacheinander zwanglos die praktisch wichtigsten Kapitel, die den praktischen Arzt bei der Behandlung von Augenkrankheiten interessieren.

30) Über Farbensehen und Farbenblindheit bei Hysterie, von Dr. L. Bregman. (Neurolog. Centralbl. 1906. Nr. 24.) Auf Grund seiner Untersuchungen kommt Verf. zu folgendem Schluß: 1) Das Farbensehen kommt in zwei Formen vor: die eine ist peripher bedingt durch einen Reizzustand im Sehnerven, die andere ist centralen Ursprungs. 2) Bei Hysterie tritt das Farbensehen entweder als reine Reizerscheinung auf, wobei das Erkennen der andern Farben erhalten und bloß durch das Vorherrschen der einen Farbe erschwert sein kann; oder aber es verbindet sich mit einer partiellen Farbenblindheit für eine Farbe und beruht dann vielleicht bloß auf einem Übergewicht ihrer Komplementärfarbe.

31) Über Cysticercus cellulosae cerebri et musculorum, mit besonderer Berücksichtigung der den Parasiten einschließenden Kapselwand, von L. Jacobsohn. (Monatsschr. f. Psychiatrie u. Neurologie. Bd. XXI. H. 2.) Bei der 28 jährigen Patientin zeigten sich Gedächtnisschwäche, Verwirrtheit, Halluzinationen. Es bestand 2—3 Tage lang Lähmung des linken Abducens, Stauungspapille ohne Sehschwäche. Patientin starb an akuter Tuberkulose, die Autopsie ergab Cysticercus cellulosae im Gehirn und in allen Muskeln. Verf. berichtet eingehend über den anatomischen Befund.

32) Mitin, eine neue Salbengrundlage, von Dr. Haass. (Wochenschr. f. Therapie u. Hygiene des Auges. 1906. Nr. 18.) Mitinum purum ist eine weiße, geschmeidige, sich sehr leicht verreibende, haltbare, geruchlose, indifferente, der Haut adäquate Substanz von Salbenkonsistenz, und nach der Ansicht des Verf. gibt es zurzeit keine bessere Salbengrundlage für die augenärztliche Praxis als das Mitin.

33) Die mehrmonatliche Anwendung von Dionin bei Netzhautblutungen und bei Kornealnarben (Maculae corneae), von Dr. F. R. v. Arlt in Wien. (Wochenschr. f. Therapie u. Hygiene des Auges. 1906. Nr. 11.) Verf. kommt zu folgenden Schlüssen: 1) Bei Einschaltung einwöchentlicher Pausen kann Dionin viele Monate hindurch in einer Dosis, die einem Tropfen einer 10 $^0/_0$ Lösung entspricht, gegeben werden, ohne daß die Wirkung merklich abnimmt. 2) Oberflächliche Kornealnarben sind aufhellbar. 3) Daß Dionin in den beiden beobachteten Fällen von frischer Netzhautblutung den Heilungsprozeß günstig beeinflußte, ist höchst wahrscheinlich.

34) Beitrag zur traumatischen ringförmigen Linsentrübung und Mydriasis traumatica, von Dr. med. A. v. Mertz in St. Petersburg. (Wochenschr. f. Therapie u. Hygiene des Auges. 1906. Nr. 10.) Schlag mit einem Ball in das linke Auge. Während des Schlages war durch den plötzlichen Druck ein Abklatsch des Pupillenrandes an der vorderen Kapsel der Linse bewirkt, wobei Pigmentkörnchen haften blieben und eine Mydriasis traumatica entstand.

35) Fibrolysin in der Augenheilkunde, von Dr. Domenico in Cervinara. (Wochenschr. f. Therapie u. Hygiene des Auges. 1906. Nr. 9.) Der therapeutische Wert des Fibrolysins beruht in seiner spezifischen narbenerweichenden Wirkung. Die Injektionen verursachen weder erhebliches Brennen, noch Infiltrationen oder Knötchenbildung an der Einstichstelle. Nach der Ansicht des Verf. bewirkt das Fibrolysin eine Atrophie der an der Bildung des Narbengewebes beteiligten Elemente.

36) Ein neues Prinzip der operativen Behandlung des Glaukoms (Iridencleisis antiglaucomatosa Holth), von Dr. Vollert in Leipzig. (Münchner med. Wochenschr. 1906. Nr. 50.) Nach 7jähriger Erfahrung ist Verf. der Ansicht, daß Iris-Einklemmungen bei der Iridektomie der Heilung des Glaukoms nicht nur nicht hinderlich sind, sondern dieselbe sogar fördern.

Fritz Mendel.

37) Über Rißbildung in der Membrana Descemeti, von Faber. (Inaug.-Diss. Tübingen.) Mitteilung von 9 Fällen von Hydrophthalmus congenitus, 2 Fällen exzessiver „deletärer“ Myopie, 1 Fall von Ruptur der Hornhaut, in denen Rißbildung und Aufrollung des Rißrandes und Faltenbildung in der Membrana Descemeti beobachtet wurde. Der Befund wird als diagnostisches Kennzeichen für Dehnungsprozesse in der Hornhaut bezeichnet.

38) Die Conjunctivitis granulosa in Württemberg, von Rumpel. (Inaug.-Diss. Tübingen. 1906.) Die Journale der Tübinger Klinik zeigen, daß seit 1864 dort keine aus Hohenzollern eingeschleppten Fälle von Trachom beobachtet worden sind, ausgenommen einzelne Einwohner aus dem hohenzollernschen Ländchen, die als preußische Soldaten in preußischen Garnisonen gestanden und die Erkrankung in ihre Heimat verschleppt hatten. (Vgl. die Mitteilungen von Prof. Schleich bei Hirschberg „Geograph. Verbreitung der Körnerkrankh. Deutsche med. Wochenschr. 1897. Nr. 27 ff.; Anm. d. Ref.) Betreffs der von Hirschberg (a. a. O.) nach Mitteilungen Königshöfers geschilderten Epidemie im Kloster Heiligenbronn sagt Verf., jene Daten vervollständigend bzw. berichtigend, daß 6 von Schleich vorgenommenen Untersuchungen zufolge von 400 in zwei Internaten untergebrachten Zöglingen fast 50 % erkrankten, daß die Krankheit stets gutartig verlief und nie die Hornhaut typisch ergriff; also hat es sich bei dieser Epidemie gar nicht um echtes Trachom, sondern um Conj. follicul. mit z. T. sehr langwierigem Verlauf gehandelt. Ebenso wird eine im „Medizinalbericht von Württemberg 1882/84“ mitgeteilte Epidemie, die 1875/77 aus Baden kam, beurteilt. In der Tübinger Klinik kamen zur Beobachtung mit Trachom: 29 Nicht-Württemberger; 8 auswärts infizierte Württemberger; 29 Württemberger, die nie in Trachomgegenden gelebt hatten (15 sporadisch, 8 Familieninfektionen, 6 aus zwei Internaten stammende). Auf die Gesamtkrankenziffer berechnet macht das eine Häufigkeit von 0,8 ‰. Es zeigt sich also eine erfreuliche Immunität der Bevölkerung Württembergs gegen Trachom.[1]

39) Die Oberfläche der Schnittwunden bei der Starausziehung und der Iridektomie, von Marc Landolt. (Paris, G. Steinheil.) Da die gewölbte Schale, die wir bei jeder den Bulbus eröffnenden Operation durchtrennen, eine gewisse Dicke hat, entsteht bei jedem Schnitt eine oberflächliche und eine tiefe, wirklich eröffnende Wunde. Die Länge der letzteren wird schneller kleiner als die der ersteren, wenn diese sich vom Durchmesser der Hornhautkalotte entfernt. Einzelheiten der geometrischen und topo-

[1] Ein Auszug aus dieser Arbeit erschien im Württ. Med.-Korr.-Bl. 1906. D. Verf.

graphischen Studien müssen im Original nachgelesen werden. In der Praxis muß man daran denken, daß die Elastizität der Hüllen des Augapfels die Breite der Schneiden, die zur Vollendung des Schnittes auszuführenden Bewegungen, die durch den Abfluß des Kammerwassers veränderte Konfiguration der vorderen Kammer usw. von Bedeutung sind. Die Retraktion der elastischen Gewebe, der Binnendruck des Auges und der auf der Innenfläche des Lappens lastende Druck suchen die Wunde zu sprengen. Der letztgenannte Faktor wird um so einflußloser, je höher der Lappen liegt. Liegt der Wundkanal in einer der Irisebene parallelen Ebene, so wird der Austritt der Linse am ungehindertsten vor sich gehen. Am besten vernarben ausgedehnte, möglichst periphere Schnitte, die auch die schönsten optischen Resultate ergeben. Kurzum der periphere verdient vor dem linearen Schnitt unbedingt den Vorzug.

Kurt Steindorff.

40) Zur Prognose der Cataracta traumatica, von Schaad. (Inaug.-Diss. Gießen 1906.) Von 1898—1903 wurden 80 Wundstare (74 = 92,5 % Männer) beobachtet, von denen fast der vierte Teil Kinder bis zum 15. Jahre, die Mehrzahl Erwachsene bis zum 50. Jahre betraf. Perforationsverletzungen waren 68 = 85 %, Kontusionsverletzungen 12 = 15 %, die meist durch stumpfe Gewalt hervorgerufen wurden, Von 33 konservativ behandelten Kranken waren 16 definitiv entlassen: nur 2 = 12,5 % verloren das Auge, 2 hatten S < $^1/_{10}$ — $^1/_{10}$; 9 = 56,2 % = $^1/_{10}$ — $^5/_{10}$; 3 = $^6/_{10}$ — 1. Operiert wurden 47; darunter 8, denen wegen drohender sympathischer Ophthalmie der Bulbus enukleïert werden mußte. Von den restierenden 42 Augen (39 kranken) hatten 11 S = < $^1/_{10}$ — $^1/_{10}$; 24 = $^1/_{10}$ — $^5/_{10}$ (59,2 %), 6 (14,2 %) = $^6/_{10}$ — 1; die übrigen hatten nur $^1/\infty$ oder sie konnten Handbewegungen wahrnehmen bzw. Finger zählen; nur 1 = 2,3 % der operierten Fälle erblindete. Jedenfalls ist die Prognose des Wundstars keine so ungünstige, wie vielfach behauptet wird.

41) Über den diagnostischen Wert der Augenstörungen in den drei Perioden der progressiven Paralyse. II. Teil: Veränderungen des Augenhintergrundes. (Montpellier, Dupuy, 1906.) Während im Beginn der progressiven Paralyse die Veränderungen des Augenhintergrundes hauptsächlich kongestiver Natur sind (Hyperämie der Papille und Retina, Anämie, Erweiterung und Schlängelung der Venen usw.), finden wir bei der ausgesprochenen Paralyse neben diesen Symptomen vor allem die Neuritis optica mit Ausgang in Atrophie und die primäre Atrophie, die aber nur äußerst selten zur Erblindung führen, aber von konzentrischer Einengung des Gesichtsfeldes begleitet sind. Die Veränderungen im dritten Stadium unterscheiden sich von denen des zweiten nur graduell; die paralytschen Anfälle führen häufig Netzhautblutungen herbei, gegen die Einspritzungen von Hg-Salzen unter die Bindehaut empfohlen werden. Den Beschluß machen 35 erläuternde Krankengeschichten. Kurt Steindorff.

42) Zur Kasuistik der Augen-Erkrankungen bei Akne rosacea, von Paul Blancke. (Inaug.-Diss., Gießen 1906.) Beschreibung von sieben stationär behandelten Fällen. Bei sämtlichen Patienten, die im vorgerückten Alter standen, bestanden wiederholt Anfälle von Keratokonjunktivitis, mit rezidivierenden kleinen phlyktänen-ähnlichen Knötchen in der Bindehaut. Die Hornhaut-Erkrankung charakterisierte sich einmal als sklerosierende Randkeratitis, ferner als Keratitis superficialis vasculosa. Mit der Besserung der Akne rosacea ging stets eine solche des Augenleidens einher, während mit

einem frischen Akne-Ausbruch immer eine frische bezw. stärkere Entzündung der Augen auftrat.

43) Über eiserne Fremdkörper im Augapfel und die Resultate ihrer Entfernung, von Dr. Emil Wörtz. (Inaug.-Diss. Tübingen, 1906.) Bericht über 66 Fälle von Magnet-Operation, die seit 1902 in der Tübinger Augenklinik behandelt worden sind. Die Erfolge sind weniger günstig, als die früher aus dieser Klinik publizierten, was auf die große Zahl der schon mit Infektion in Behandlung gekommenen Fälle zurückzuführen ist. Der Volkmann'sche und der Hirschberg'sche Magnet kamen zur Anwendung. In 53 Fällen saß der Splitter im hinteren Augapfel-Abschnitt; in diesen sind 29 Verluste zu verzeichnen (d. s. 55 %) und zwar 16 (= 30 %) durch Infektion, 5 (= 9,4 %) weil die Entfernung des Fremdkörpers nicht gelang, und 8 (= 15 %) durch andre Komplikationen. 10 mal wurde der Splitter von Volkmann'schen Magneten durch die Verletzungswunde gefördert, 38 mal geschah die Extraktion mit dem Hirschberg'schen Handmagneten und zwar 35 mal durch Skleralschnitt, 1 mal durch Kornealschnitt und 2 mal durch Magnetsondierung. Der Volkmann'sche Magnet soll in frischen Fällen mit relativ großen Eingangspforten Anwendung finden; in den übrigen und da, wo ersterer versagt, verdient der Hirschberg'sche den Vorzug.

44) Zur Frage der teleangiektatischen Granulome, von Dr. H. Bennecke, Assistent am pathologisch-anatomischen Institut der Universität Marburg. (Münchener med. Wochenschr. 1906. Nr. 32.) Verf. untersuchte in Gemeinschaft mit Prof. Küttner mehrfach kleingestielte Geschwülste der Haut verschiedener Körperteile, die seit langem bezüglich der Differentialdiagnose, ob Sarkom oder Granulationsgeschwulst Schwierigkeiten machen. Sie kamen zu dem Resultat, daß es Granulations-Geschwülste sind, die sich durch ihren, auf der Gegenwart zahlreicher erweiterter Kapillaren beruhenden besonders histologischen Bau und ihre klinischen Eigentümlichkeiten auszeichnen. Sie nannten diese Geschwülste teleangiektatische Granulome. Diese teleangiektatische Granulome sind, wie Verf. feststellt, identisch mit dem, was von französischen Autoren als menschliche Botryamykose bezeichnet worden ist. Diese haben aber nichts gemein mit den tierischen botryamykotischen Geschwülsten, weder vom histologischen, noch vom ätiologisch-bakteriologischen Standpunkte aus. Die teleangiektatischen Granulome gehören weder zu den bösartigen, noch zu den gutartigen Geschwülsten; es sind Granulations-Geschwülste bisher noch unbekannter Ätiologie.

45) Über die familiäre Hornhaut-Entartung, von Dr. Velhagen, Augenarzt in Chemnitz. (Deutsche med. Wochenschr. 1906. Nr. 45.) Verf. berichtet über 3 neue Fälle dieser merkwürdigen familiären Augen-Erkrankung. Es sind 3 Geschwister im Alter von 52, 62 und 68 Jahren. Die Befunde bestätigen im allgemeinen das bisher Bekannte. Die Trübungen auf der Hornhaut sind teils fleckförmig teils strichförmig und bedingen höckerige Beschaffenheit der Hornhaut-Oberfläche. Die Sehkraft ist bei den jüngeren Geschwistern noch leidlich ($^5/_{60}$ bis $^5/_{25}$), bei dem älteren Bruder ist sie herabgesetzt bis auf Erkennen von Fingern in 1—$1^1/_2$ m. In allen 3 Fällen wurde die erste Sehstörung um das 40. Lebensjahr herum beobachtet. In ätiologischer Beziehung können auch diese Fälle nicht aufklären.

46) Beitrag zur Behandlung des Trachoms mit Radium, von Dr. A. N. Dinger in Amsterdam. (Berliner klin. Wochenschr. 1906. Nr. 40.) Die Beleuchtung der Trachomkörner geschah mit 5 mg Radiumbromid, das

in einer Glaskugel eingeschmolzen war, und zwar 2 mal wöchentlich 2 bis 5 Minuten, bei sorgfältiger Beobachtung eventueller schädlicher Einwirkung auf andre Teile des Augapfels. Später benutzte Verf. die doppelte Radium-Menge einmal wöchentlich. Die Erfolge waren befriedigend. Nicht die geringsten nachteiligen Folgen sind bemerkt. Von 16 Patienten sind 7 geheilt. Je jünger die Patienten sind, je schneller geht die Heilung vor sich. In älteren Fällen mit Komplikationen bedarf sie längere Zeit.

47) Ein Fall von Tay-Sachs'scher familiärer amaurotischer Idiotie, von L. Hinsmans in Köln. (Deutsche med. Wochenschr. 1906. Nr. 10.) 3jähriges Kind christlicher Eltern, Familien-Anamnese o. B. Nach der Geburt sehr schwach, dann Entwicklung regelmäßig. Nach Ablauf von 6 Monaten Größenzunahme des Kopfes und Auftreten von Apathie und Bewegungslosigkeit und Sehstörung; seit kurzem anscheinend blind. Stat. pr.: Schlecht entwickeltes Kind mit ausgesprochen rhachitischem Habitus. Kopfumfang = $48^1/_2$ cm. Kind liegt teilnahmslos und starr. Sehnen-, Periost- und Hautreflexe gesteigert, sämtliche Extremitäten spastisch starr und paretisch, Leib kahnförmig, Bauchmuskulatur gespannt. Pupillen gleichweit, reagieren zuerst auf Licht, Augen nach links gedreht, Nystagmus. Sehnerv links total, rechts in der Schläfenhälfte abgeblaßt. In der Mitte des Augengrundes keine Veränderungen, deren Vorhandensein nach den Erfahrungen andrer Autoren für die Diagnose der Tay-Sachs'schen familiären amaurotischen Idiotie nicht mehr notwendig sein soll.

48) Das Helmholtz'sche Verfahren gegen Heufieber modifiziert, von Dr. Boesser in Chemnitz. (Deutsche med. Wochenschr. 1906. Nr. 10.) Helmholtz litt seit dem Jahre 1847 an heftigen, alljährlich wiederkehrenden Anfällen von Heufieber. 1869 beschrieb er eine an sich selbst mit vielem Erfolg erprobte lokale Chinin-Behandlung. Er ließ eine Lösung von schwefelsaurem Chinin in jedes Nasenloch fließen, wonach die Beschwerden schnell zurückgingen. Diese einfache lokale Behandlungsweise greift Verf. auf für die Fälle von Catarrh. aestiv., in denen die Anfälle mit Augensymptomen einsetzen, von welchen Helmholtz stets freigeblieben war. Verf. bedient sich zu dem Zwecke einer $1^0/_0$ Corticinlösung (salzsaures Chinin-Coffeïn), aus der einige Tropfen in den Bindehautsack geträufelt werden. Die günstige Wirkung dieser Einträuflung hält meist 4—6 Stunden an und oft länger und wirkt besonders wohltuend abends vor dem Schlafengehen. Fehr.

49) Ein neues aseptisches Tropfglas, von Prof. Dr. Peschel. (Deutsche med. Wochenschr. 1906. Nr. 39.) Die Vorteile des neuen Tropfglases sind folgende: 1. Dasselbe Glas dient zum Sterilisieren, wie zum aseptischen Aufbewahren. 2. Das Kollyrium verändert beim Sterilisieren nicht seine Konzentration. 3. Das Sterilisieren aller Teile zusammen, auch von mehreren Gläschen, erfordert nur ein einmaliges Kochen. 4. Der Flaschenhals mit Öffnung liegt im Bereich der steril gehaltenen Partien. 5. Der Preis ist bei der einfachen Konstruktion sehr billig.

50) Die Behandlung der Bindehauterkrankungen des Auges, von Prof. Dr. Horstmann. (Deutsche med. Wochenschr. 1906. Nr. 39.) Verf. bespricht in Form eines klinischen Vortrages aufs ausführlichste die verschiedenen Bindehaut-Erkrankungen des Auges und ihre Behandlung.

51) Über willkürliche Erweiterungen der Pupillen, von Dr. Ernst Bloch. (Deutsche med. Wochenschr. 1906. Nr. 44.) Pat. sitzt in der Mitte des Zimmers, bei mittlerer Beleuchtung, mit rückwärts gebeugten

Kopf, so daß seine Augen bei parallelen Augenachsen auf ∞ eingestellt sind. Nach ungefähr 3—4 Sekunden tritt eine deutliche Erweiterung der mittelweiten Pupillen ein und zwar etwa um ein Viertel der ursprünglichen Weite. Der psychische Vorgang ist folgender: Patient denkt intensiv daran, „jetzt will ich meine Pupillen erweitern", dabei hält er den Atem an, und das Gesicht rötet sich. Verf. verlegt das Centrum für die willkürliche Erweiterung der Pupillen in die Hirnrinde, das Centrum der willkürlichen Bewegungen.

52) Über Keratitis e lagophthalmo, von Dr. R. Halben in Greifswald. (Med. Woche. 1906. Nr. 37.) Verf. macht in seiner Arbeit, die dem praktischen Arzte wertvolle Winke gibt, auf die schweren Komplikationen aufmerksam, die eine vernachlässigte Keratitis e lagophthalmo hervorrufen kann.

53) Beiträge zur Lehre der durch Erkrankung der hintersten Siebbeinzellen und der Keilbeinhöhle bedingten Sehstörung und Erblindung, von Prof. Dr. Onodi in Budapest. (Berliner klinische Wochenschr. 1906. Nr. 47.) Die Arbeit ist eine kurze Zusammenfassung der ausführlichen Monographie, in welcher Verf. die Lehre der kanalikulären Neuritis und Atrophia optica nasalen Ursprungs auf Grund der heutigen Kenntnise beleuchtet. Die Untersuchungen zeigen die verschiedensten Formverhältnisse, welche zwischen der hintersten Siebbeinzelle und der Keilbeinhöhle einerseits und zwischen dem Canalis opticus und dem Sulcus opticus bestehen.

54) Die „Anweisungen" für die Bekämpfung der Diphtherie, des Scharlachs und der Körnerkrankheit zur Ausführung des Gesetzes vom 28. August 1905 (Landesseuchengesetz), von Medizinalrat Dr. Solbrig in Allenstein. Was die den Augenarzt am meisten interessierende Körnerkrankheit betrifft, so hat der Arzt bei der Ermittelung des ersten Falles nachzuforschen, wo der Kranke sich in den letzten Wochen vor Beginn der Erkrankung aufgehalten hat. Kranke und krankheitsverdächtige Personen können einer Beobachtung unterworfen werden. „In angemessenen Zwischenräumen sollen Erkundigungen über den Gesundheitszustand der betreffenden Personen eingezogen werden." Eine besondere Behandlung erfährt die Körnerkrankheit in denjenigen Bezirken und Orten, in denen eine planmäßige Bekämpfung der Krankheit stattfindet.

55) Über Wirkungen farbigen Lichtes auf das Auge und ihre hygienische und therapeutische Verwertung, von Dr. E. Blessig. (St. Petersburger med. Wochenschr. 1906. Nr. 36.) Die ausführliche Arbeit macht einen Exkurs in das Gebiet der physiologischen und pathologischen Wirkungen monochromer Lichtarten auf das Auge, indem uns einige physiologisch optische Tatsachen gezeigt werden, die sich sehr wohl hygienisch und therapeutisch verwerten lassen. Die Anschauungen über den Wert verschiedener Farben für das Auge haben zu verschiedenen Zeiten gewechselt und sind bis zum heutigen Tage noch wenig einheitlich. Fritz Mendel.

56) Behandlung von Augenkrankheiten durch Bestrahlung mit der elektrischen Glühlampe, von Ludwig Koch. (Dissertation, München 1906.) Die Bestrahlung wurde täglich zweimal mit einer gewöhnlichen Beleuchtungslampe von etwa 20 Kerzenstärke vorgenommen. Die Einwirkung dauerte etwa 5 Sekunden lang, im ganzen erfolgten 20—25 einzelne Belichtungen hintereinander. Besondere Erfolge wurden bei der Keratitis glaucomatosa und profunda erzielt. Bei Hornhauttrübungen nur

geringe Besserung. Den Hauptgrund der Erfolge erblickt Verf. in dem durch die häufige Pupillenkontraktion gesteigerten Flüssigkeitswechsel der vorderen Augenkammer.

57) Alypin, ein neues Lokal-Anästhetikum, von Dr. Kubli, St. Petersburg. Verf. empfiehlt Alypin in 1—2 % Lösung. 1. zur Entfernung von Fremdkörpern aus Conjunctiva und Cornea. 2. bei Operationen an den Augenlidern, Tränenwegen, Conjunctiva und Cornea. 3. bei Conjunctivitis, Keratitis und Iritis. Alypin kann das Kokain in vielen Fällen ersetzen.

58) Über die Schmerzhaftigkeit der Pupillen als ein differentialdiagnostisches Zeichen zwischen organischer und psychogener Druckschmerzhaftigkeit (vorläufige Mitteilung) von Dr. Max Loewy. (Neurolog. Centralbl. 1906. Nr. 20.) Die durch grelle Beleuchtung stark verengten Pupillen werden deutlich weiter bei erheblich schmerzhaftem Druck auf organisch kranke Teile, diese Erweiterung bleibt aus bei psychogener Druckschmerzhaftigkeit.

59) Über Pupillarverhältnisse bei einigen Geisteskrankheiten, von Kurt Baatz. (Inaugur. Dissert. 1906. Tübingen,) Unter den einzelnen Geisteskrankheiten läßt nur die Dementia paralytica eine deutlich nachweisbare Pupillenstörung erkennen, der bei dieser Krankheit sogar ein diagnostischer Wert zukommt. Durch eine größere Pupillenweite hebt sich die katatonische Form der Dementia praecox von den andern Psychosen ab, ohne daß jedoch dieses Symptom einen ausgesprochenen diagnostischen Wert besitzt. Die andern Psychosen haben keine abnormen, für sie charakteristische Pupillensymptome erkennen lassen.

60) Beitrag zur Casuistik der Neuritis retrobulbaris, von Hans Baader. (Inaugur. Dissertation, Tübingen. 1906.) Die Kasuistik umfaßt 14 Fälle der eigentümlichen Form der akut verlaufenden Sehnervenerkrankung, der sog. Neuritis retrobulbaris. Charakteristisch und in allen Fällen vorhanden ist ein centrales, verschieden großes, meist horizontal ovales relatives oder absolutes Skotom. In der Mehrzahl der Fälle bleibt die Ätiologie dunkel.

61) Über traumatische Pupillenstarre. Ein Beitrag zur Lehre von den Beziehungen des obersten Halsmarkes zur reflektorischen Pupillenstarre, von Dr. Georg Dreyfus. (Münchner med. Wochenschr. 1906. Nr. 8.) (Nach einem Referat im Neurolog. Centralbl. 1906. Nr. 22.) Bei einem stets gesund gewesenen Manne wurde 7 Tage nach einer schweren Zertrümmerung der Halswirbel mit einer Anzahl spinaler Symptome Miosis und Lichtstarre beider Pupillen beobachtet. Die anatomische Untersuchung ergab Zertrümmerung des Halsmarks bis hinauf in das 3. Cervikalsegment, so daß Verf. an einen Zusammenhang von Rückenmark und reflektorischer Pupillenstarre glaubt.

62) Über traumatische reflektorische Pupillenstarre, von Prof. Axenfeld. (Deutsche med. Wochenschrift. 1906. Nr. 17.) (Nach einem Referat im Neurolog. Centralbl. 1906. Nr. 22.) Es kommen nach Schädelkontusionen Fälle von Sphinkter-Lähmung vor als Teilerscheinung einer Okulomotorius-Lähmung, ferner ist typische Robertson'schen Pupillenstarre beobachtet worden. Ferner kann bei Optikusläsion die direkte Lichtreaktion bei vorhandenem Sehvermögen gestört, die konsensuelle und Konvergenz-Reaktion erhalten sein.

Fritz Mendel.

63) Über die traumatische Pupillenstarre, zum Artikel des Dr. Dreyfus in Nr. 8 d. Wochenschrift, von Dr. Kreuzfuchs. (Münch. med. Wochenshr. 1906. Nr. 10.) Verf. hat durch Versuche an Kaninchen und durch Beobachtungen an Menschen den Beweis erbracht, daß es sowohl einen Licht- als auch einen Verdunklungs-Reflex der Pupille gebe. Letzterer verläuft auf dem Wege der Trigeminus im Halsmark, dem Dilatationszentrum, und von da durch die vorderen Wurzeln in den Sympathicus, der die Fasern für den Dilatator pupillae führt.

64) Augenmuskellähmung nach Rückenmarksanaesthasie, von Dr. Wilhelm Mühsam. (Deutsche med. Wochenschr. 1906. Nr. 35.) Verf. veröffentlicht zwei Fälle, in denen im Anschluß an Lumbalanaesthesie Augenmuskellähmungen aufgetreten sind, für die sich keines der sonst bekannten ätiologischen Momente eruieren läßt und die durch ihre schnelle Heilung einen von der Regel abweichenden Verlauf genommen haben. Verf. hält die Ansicht Loeser's für richtig, daß das mit der Cerebrospinalflüssigkeit gerichtete Medikament eine direkte toxische Wirkung auf die Nerven selbst oder auf seinen Kern ausübt. Die Augenmuskellähmungen zeigten sich 10 resp. 8 Tage nach der Lumbalanaesthesie.

65) Paraffin-Injektionen und -Implantationen bei Nasen- und Gesichtsplastiken, von H. Eckstein. (Berlin. Klin. Wochenschr. 1906. Nr. 31 u. 32.) Aus den Eortschritten, die die Paraffin-Injektionen im Laufe der Jahre gemacht haben, hat auch die Ophthalmologie ihren Nutzen gezogen, Manche Fälle von En- und Ektropium lassen sich durch die Injektion beseitigen, vorzüglich die Fälle von Narbenektropium. In der Orbita selbst findet das Paraffin Verwendung nach Eunkleatio bulbi zur Hebung des künstlichen Auges. Durch Injektion unter den Conjunctivalsack sowohl wie unter die Lider selbst hat Verf. gute und dauerhafte Erfolge erzielt.

66) Gehirn und Auge, von Geh.-Rat Prof. Dr. Michel. (Zeitschr. für ärztliche Fortbildung. 1906. Nr. 12. 13.) In einem klar verständlichen für Neurologen wie Ophthalmologen gleich interessanten Vortr. zeigt Verf., welche ophthalmoskopische Veränderungen für die Diagnose von Gehirnerkrankungen zu verwerten sind. Nach der Schilderung der hauptsächlichsten Punkte in normaler und pathologisch-anatomischer Umsicht wird die Pathogenese und der Verlauf der drei Hauptveränderungen an der Sehnervenpapille besprochen, der Stauungspapille, der Neuritis und der Degeneration. Eine besondere Erklärung der Hemianopsie in ihrem verschiedenen Auftreten bildet den Schluß des Vortrags.

67) Die tuberkulöse Erkrankung des Tränensacks, von Prof. Dr. Th. Axenfeld. (Med. Klinik. 1906. Nr. 7.) Verf. rät alle schweren, hartnäckigen Fälle von chronischer Dacrycystitis, ebenso die mit Phlegmone verlaufenen, in weitem Umfange des Exstispation zu unterwerfen. Wo die konservative Therapie nicht aussichtsvoll erscheint oder nicht recht weiterführt, soll man bald exstirpieren, zumal bei etwaiger Tuberkulose das Sondieren nicht unbedenklich erscheint.

68) Therapie der Iritistuberculosa, von Dr. Hummelsheim. (Nach einem Refer. in der deutschen med. Wochenschr. 1906. Nr. 28.) Bei einem 14jährigen Mädchen mit Tuberkulose der Iris beiderseits brachte eine dreimalige Lufteinblasung in die vordere Augenkammer die Knötchen zum völligen Verschwinden.

69) Blausehen und Gelbsehen nach Entfernung der Linse bei demselben Individuum, von Dr. van Duyse. (Bulletin de la Société de Médecine de Gand. 1906. Mai, Juin, Juillet.) Auf beiden Augen Star-Operation nach vorangeganger Iridektomie. Nach der Operation, die glatt vonstatten ging, wurden auf dem linken Auge alle Gegenstände blau, auf dem rechten gelb gesehen. Das Blausehen verschwand nach zwei Monaten, das Gelbsehen blieb bestehen.

70) Über Myastenie und Ptosis, von Prof. Peters in Rostock. (Korrespondenz-Blatt des Allg. Mecklenburg. Ärztevereins. Nr. 262. Nach einem Referat im Neurolog. Centralbl. 1906. Nr. 15.) Vier Geschwister, die von einem syphilitisch infizierten Vater stammten, litten sämtlich an doppelseitiger Ptosis und Pupillenstörungen. Zwei der Geschwister boten deutliche myasthenische Symptome. Entweder stehen diese Ermüdnngssymptome mit der event. anzunehmenden Tabes in Verbindung oder die inneren Augenmuskeln sind bei der Myasthenie mitbefallen und das Leiden tritt familiär auf.

71) Ein Fall von doppelseitiger Abducenslähmung, verbunden mit außergewöhnlich heftigen und lange anhaltenden Nackenschmerzen nach Rückenmarks-Anästhesie, von Dr. Landow-Wiesbaden. (Münchener med. Wochenschr. 1906. Nr. 30.) Daß es sich lediglich um eine Folge der Lumbalpunktion als solcher und zwar um eine kleine Blutung im Kerngebiet des Abducens bezw. Trochlearis handelt, ist Verf. unwahrscheinlich. Nach seiner Meinung muß an eine Giftwirkung der eingespritzten Mittel, des Stovain oder des Novokain, gedacht werden. Bei nervösen Personen ist die Rückenmarks-Anaesthesie nur ausnahmsweise anzuwenden.

72) Cyanosis retinae, von William Campbell Posey, M. D., in Philadelphia. Nach einer Zusammenstellung der Fälle der Literatur von Cyanosis retinae bei angeborenem Herzfehler berichtet Verf. über zwei eigene Beobachtungen. Der erste Fall betraf einen 9jährigen Jungen mit dem Zeichen von Pulmonal-Stenose und Offensein des Ductus arteriosus bei allgemeiner Stauung. Die Augen waren prominent und zeigten infolge der Blutüberfüllung der Bindehautgefäße, besonders der Venen ein bläuliches Aussehen. Der Augenspiegel bot das Bild der Neuroretinitis mit außerordentlicher Stauung der Netzhautvenen und einigen kleinen Hämorrhagien in der Nervenfaserschicht. Ein ganz ähnliches Bild des Augengrundes entdeckte der Assistent des Verf.'s (Dr. Swindello) bei einem Knaben mit schwerem angeborenem Herzfehler, an dem dieser auch zugrunde ging. Die Diagnose war auf Mitral-Insuffizienz und wahrscheinlich bestehendem Offensein des Ductus arteriosus gestellt worden.

73) Über das Vorkommen von Netzhaut-Blutungen bei Miliartuberkulose, von Dr. Herm. Marx. (Aus der Universitäts-Augenklinik in Heidelberg.) Bei einem 18jährigen Mädchen, das akut mit hohem intermittierendem Fieber erkrankt war, fanden sich im Augengrunde beider Augen streifige und flächenförmige Netzhaut-Blutungen, links außerdem temporal von der Papille zwei kleine gelbweiße, rundliche Fleckchen. Dieser ophthalmoskopische Befund mußte hier, wo die Diagnose zwischen Sepsis und Miliartuberkulose schwankte, eher für erstere sprechen. Aus andren Gründen wurde die Wahrscheinlichkeits-Diagnose auf allgemeine akute Miliartuberkulose gestellt und durch die Sektion bestätigt. Bei der anatomischen Untersuchung der Bulbi fanden sich außer den Blutungen und Rundzellen-Infiltraten der

Aderhaut typische Miliartuberkel. Verf. mahnt daher, bei der Differentialdiagnose zwischen Miliartuberkulose und Sepsis mit der Verwertung des ophthalmoskopischen Bildes vorsichtig zu sein. Entscheidend ist nur der Befund von typischen Chorioideal-Tuberkeln. Blutungen sind nach keiner Richtung hin diagnostisch verwertbar. Fehr.

74) Ein Fall von zweifacher Ruptur des Sphincter iridis nach Quetschung, von Regimentsarzt Dr. H. Frachtmann. (Wiener med. Wochenschr. 1906. Nr. 33.) Bei einem Manne entstanden infolge eines Faustschlages gegen das rechte Auge am Pupillenrande 2 kleine Risse in radiärer Richtung. Die Pupille war weit und reaktionslos.

75) Über zwei Fälle von einseitigem essentiellen Blepharospasmus, von Jerusalimski, Augenarzt des Militärhospitals zu Rees. (Allgem. Wiener med. Zeitung. 1906. Nr. 35.) 2 Fälle von einseitigem Blepharospasmus, denen Traumen zugrunde lagen, und die daher vom Verf. zu der Gruppe der traumatischen Neurosen gerechnet werden.

76) Aus der Praxis, von Dr. Leo Wolf in Niagarafalls. (Wiener klin. Wochenschr. 1906. Nr. 36.) Eine Anzahl funktioneller nervöser Allgemeinstörungen, selbst chronische Obstipationen will Verf. durch genaue Korrektion der Ametropie zur Heilung gebracht und manche Fälle der Behandlung zugänglicher gemacht haben.

77) Cysticercus im Auge mit Beobachtung eines Falles im Glaskörper, von Regimentsarzt Dr. Josef Blažek in Olmütz. (Wiener med. Wochenschr. 1906. Nr. 36.) In einem Falle von Cysticercus im Glaskörper fand sich als erstes Symptom eine Neuroretinitis, der bald eine blasenförmige Abhebung der Netzhaut unterhalb der Papille folgte, durch die der Cysticercus in den Glaskörper durchbrach. Verf. nimmt an, daß die Einwanderung in das Auge in diesem Falle durch die Arteria centralis retinae erfolgt war.

78) Über einen Fall von tiefer Orbitalverletzung, von Regimentsart Dr. Alois Steidl. (Augenklinik des Hofrats Fuchs in Wien.) (Wiener med. Wochenschr. 1906. Nr. 36.) Einem Stiche mit der Zinke einer bereits gebrauchten Mistgabel in die Gegend des rechten Auges folgte sofort vollständige Erblindung und fast völlige Unbeweglichkeit des rechten Bulbus, verbunden mit Ptosis. Der Sehnerv verfiel der Atrophie, die Augenmuskeln aber erlangten in kurzer Zeit wieder ihre Kontraktionsfähigkeit. Die Läsion mußte an der Spitze der Orbita und zwar im inneren oberen Winkel des Orbitaleinganges (da der R. lateralis nur wenig in seiner Funktion gestört war) erfolgt sein, und hat eine totale Zerreißung des Optikus und starke Quetschung der Augenmuskeln hervorgerufen. Gleichzeitig erfolgte eine Läsion der Sphinkterzweige des Oculomotorius und der sympathischen Fasern. Die ursprünglich starke Erweiterung der rechten Pupille ging bis auf einen kleinen Rest zurück; dagegen blieb bei mittlerer und noch mehr bei herabgesetzter Beleuchtung die Pupille enger als die linke. Trotzdem die Verletzung mit einer schmutzigen Mistgabel erfolgte, und keine stärkere Blutung vorhanden war, die den etwa im Wundkanal deponierten Schmutz hätte herausspülen können, heilte die Wunde reaktionslos.

Schenkl.

79) Das Collyrium adstringeus luteum (Aq. Horsti) und seine Geschichte, von Prof. Dr. A. v. Reuss in Wien. (Wiener klin. Wochenschrift. 1906. Nr. 41.) Das nur in Österreich-Ungarn und zwar seit 1869

offizielle Collyrium adstringens luteum (Ammon. chlor. 2, Zinc. sulf. 5, Aq. dest. 890, Camphor. 2, Spir. vin 100, Crocus 1) wurde um das Jahr 1780 von Horst angegeben und führt daher auch den Namen Aqua Horsti. Horst war 1752 in Paderborn geboren, studierte an der Wiener Universität Medizin, brachte es aber weder zum Doktor der Medizin, noch erwarb er ein Wundarzt-Diplom; trotzdem trieb er namentlich in adeligen Kreisen Praxis und war Leibarzt im Hause Kinsky und Fürstenberg. In den Jahren 1813 und 1814 tat er sich bei der Pflege der Verwundeten hervor; er starb 1827 als ein wohlhabender, angesehener Mann. Das von ihm angegebene Collyrium verwendete er als Wundwasser, Gurgelwasser und Augenwasser und betrachtete es als Geheimmittel. Später wurde dasselbe vom Grafen Clam-Martinitz zum allgemeinen Besten angekauft und hörte somit auf Geheimmittel zu sein. Sowohl Prof. Fischer als Arlt haben den Gebrauch des Collyrium luteum befürwortet; während aber Horst sein Augenwasser unverdünnt in Anwendung brachte, empfahlen die beiden genannten Kliniker dasselbe verdünnt zu verschreiben. Diese Verdünnung wurde auch in einer späteren Auflage der Pharmakopaea austriaca sogar dem Apotheker aufgetragen, so daß das gegenwärtig offizinelle Collyrium luteum eigentlich schon ein Collyrium adstr. luteum dilutum ist; auch erfuhr das Mittel insofern eine geänderte Zusammensetzung, als einzelne Bestandteile vermindert, andre vermehrt wurden. Nach Verf. ist das Collyrium luteum, trotzdem als wirksamer Bestandteil nur das Zincum sulfuricum betrachtet werden kann, was seine Wirksamkeit anbelangt, einfachen Zinksolutionen entschieden vorzuziehen; er bezeichnet es überhaupt als das beste Mittel gegen akute und chronische Bindehaut-Katarrhe und ist der Meinung, daß der in der Aqua Horsti allerdings nur zur Lösung des Kamphers enhaltene Alkohol die Wirkung der Zinklösung erhöht. Die bakterizide Kraft des Collyriums ist eine geringe, doch muß die Tatsache hervorgehoben werden, daß im Collyrium luteum selbst nach längerem Stehen nie Schimmelbildung stattfindet.

80) Amblyopie und Akkommodations-Lähmung nach protrahierter Schwitzpackung, von Dr. Wilh. Feilchenfeld in Charlottenburg. (Wiener klin. Rundschau. 1906. Nr. 38.) Bei einem an Influenza erkrankten kräftigen Manne trat nach protrahierter Schwitzpackung plötzlich Amblyopie mit centralem Farbenskotom und völliger Akkommodations-Lähmung auf, die später in Akkommodations-Schwäche überging. Die Amblyopie schwand in kurzer Zeit ohne jede dauernde Beeinträchtigung der Sehkraft.

81) Erfolge von pädagogischen Seh-Übungen bei Sehstörungen, insbesondere bei einem Falle von retinitischer Atrophie, von S. Heller, Direktor des israelitischen Blindeninstituts „Hohe Warte“ in Wien. (Wiener med. Presse. 1906. Nr. 38.) Die Erfolge pädagogischer Seh-Übungen wurden an einem 14jährigen Mädchen demonstriert, das mit jedem Auge nur Finger in 1 m zu zählen imstande war, und starke Gesichtsfeldeinschränkung zeigte. Nach einjährigem Unterricht konnte das Mädchen lateinische Druckschrift (Jäger 6) und Musik-Noten mit dem Auge lesen, konnte schreiben, zeichnen, vermochte Farben, Formen, Gegenstände zu beschreiben und zu lokalisieren, sich im Raume zu orientieren und sich frei zu bewegen. Bei den Seh-Übungen wurde nicht allein die Tätigkeit des Auges, sondern auch, und zwar anfangs vorzugsweise, die cerebrale Tätigkeit

herangezogen. Erstere lieferte das Material für die Übungen, letztere bildete die Zweckmäßigkeit und die Geschicklichkeit in der Verwendung dieses Materiales aus.

82) Der Exophthalmus bei der Basedow'schen Krankheit, von Prof. Dr. L. Haškovec in Prag. (Wiener klin. Ruadschau. 1906. Nr. 39 bis 43.) An der Entstehung des Basedow'schen Exophthalmus beteiligen sich mit großer Wahrscheinlichkeit mehrere Faktoren, und zwar die Dilatation der retrobulbären Gefäße, die stärkere Transudation in der Orbita und vielleicht auch stärkere intrakranielle Transudation. Durch Erschlaffung der Augenmuskeln sowie auch eventuell durch eine reichlichere Ablagerung des retrobulbären Fettgewebes können diese Faktoren unterstützt werden. Die Ergebnisse der Versuche mit Schilddrüsensaft berechtigen zur Annahme, daß der schädlich wirkende, im Blute zirkulierende Stoff der Schilddrüse vielleicht in spezifischer Weise auf die vasomotorischen Centren des Halsmarkes und des verlängerten Markes wirkt; er reizt die N. accelerantes und die Vasodilatatoren des Kopfes. Damit wären die Kardinalsymptome der Basedow'schen Krankheit erklärt und auch der Schlüssel zur Erklärung des Exophthalmus gegeben. Es würde sich somit eigentlich um ein Schutzmittel gegen die Folgen des erhöhten intraorbitalen Druckes handeln. Schenkl.

83) Die Pathologie des Trachoms, von Goldzieher. (Referat, erstattet am 1. Kongreß ungarischer Augenärzte, 11. Juni 1905. Berl. klin. Wochenschr. 1905. Nr. 41.) Im Gegensatz zu Greeff, Axenfeld u. a. tritt Goldzieher lebhaft für die Existenz eines chronischen Stadiums der Conjunctivitis blennorrhoica ein und findet, wenn er auch die Identität der Blennorrhoe mit dem Trachom nicht über allen Zweifel erhaben hinstellen will, daß aus der akuten Blennorrhoe Formen chronisch-infektiöser Augenentzündung hervorgehen können, die von Trachomen mit einigermaßen entwickelter papillärer Schwellung nicht zu trennen sind. Des weiteren spricht Goldzieher sowohl der Follikelbildung oder granulösen Bindehaut-Degeneration, wie auch den sog. Trachomdrüsen jedwede pathognomonische Bedeutung ab. Daß die Vernarbung, wie Raehlmann angibt, von platzenden Follikeln ausgeht, hält Goldzieher für falsch, wie wir denn über die pathologische Anatomie der Vernarbung im großen und ganzen noch ziemlich im Unklaren sind. Die trachomatöse Infiltration ergreift auch die tiefen Schichten, folglich auch den Tarsus, in dem durch Schrumpfung cystische Hohlräume entstehen. Den Pannus hält Verf. nicht für ein spezifisches Produkt des Trachoms im Sinne einer Neubildung trachomatösen Gewebes auf der Cornea; er geht aus kleinen, randständigen Infiltrationen hervor, zu denen vom Limbus her ein Gefäßnetz zieht, das unter Vorrücken und geschwürigem Zerfall der Infiltration sich ausbreitet. Die Diagnose kann nur auf Grund morphologischer und klinischer Tatsachen gestellt werden. Kurt Steindorff.

84) Wilhelm Fabricius von Hilden. Sein Leben und seine Verdienste um die Chirurgie, von Schäfer. (Abhandl. zur Geschichte der Medizin. Heft XIII. Breslau, J. U. Kern.) Der 1560 in Hilden bei Düsseldorf geborene Fabry († 1634 in Bern) hat nie eine Universität besucht, aber diesen Mangel seiner Ausbildung durch Fleiß und angeborenes Genie völlig ausgeglichen. Seine Erfahrungen sind in seinen an eine große Anzahl von Ärzten gerichteten Briefen niedergelegt, die als „Observationum et curationum chirurgicarum centuriae sex" erschienen sind. Den Ophthalmologen wird es interessieren, daß Hilden auch Operationen am Augapfel ausführte. Für die Reclinatio cataractae gab er eine Bank an, auf der Arzt

und Kranker sitzen konnten; eine Ellbogenstütze verhinderte das Zittern der operierenden Hand. Thränenfisteln behandelte er mit Haarseil, Eröffnung, Erweiterung mittels Enzianwurzel und Einstreuen eines Ätzmittels aus Reb-Asche und Kalk; bei Caries tat er Euphorbien-Pulver hinein und verband mit Tolubalsam. Das Ausschälen eines orbitalen Carzinoms gelang ihm mit gutem Erfolge. Fremdkörper entfernte er mit Krebsstein, Scharlach-Samen oder besonderen von ihm angegebenen Instrumenten. Im März 1624 entfernte er einen Eisensplitter aus der Hornhaut, dem er anders nicht beikommen konnte, auf den Rat seiner als Chirurgin und Geburtshelferin sehr erfahrenen Frau, mit dem Magnetstein. Symblepharon des oberen Lides löste er mit einem durch das Lid gezogenen Faden, der an beiden Enden mit Gewichten beschwert war und 8—9 Tage liegen blieb. — Wie vernünftig und logisch, geschickt und mutig er auch bei andren chirurgischen Eingriffen an andren Organen vorging, mag man im einzelnen in der Schaeferschen Arbeit nachlesen.

85) Augenheilmittel, von Stephenson. (Vorlesungen an der Londoner Poliklinik, Juni 1905; Med. Press and Circular, August 1905.) Verf. teilt seine eigenen Erfahrungen über eine Reihe neuerer Heilmittel und Heilmethoden mit. Zunächst bespricht er lokale Mittel und empfiehlt ölige Kollyrien der gebräuchlichen Alkaloide. sowie subconjunctivale Einspritzungen, die ihm gegen Alters-Star gute Dienste leisteten. Von den Antisepticis kommt zunächst das Arg. nitr. an die Reihe, dem Stephenson nicht viel Gutes nachsagt, vielmehr Protargol, Largol oder Argyrol vorzieht; letzteres nennt er „unquestionably the best of the organic silver compounds“. Die Mydriatica teilt Stephenson in die eigentlichen Mydriatica, d. h. die pupillenerweiternden Mittel und die „Cycloplegica“, die den M. ciliaris, also auch die Akkommodation lähmen; jedes Cycloplegicum ist zugleich auch Mydriaticum, aber nicht umgekehrt. Zu den ersteren gehören Atropin, Homatropin, Eumydrin, Atrop. mythylbrom., zu den letzteren Kokaïn, Euphthalmin und Mydrin; die beiden letztgenannten empfiehlt er zur Spiegel-Untersuchung in 2—5 % bezw. 10 %iger Lösung statt Atropin. Als Mydriaticum ist Eumydrin (1 %) sehr brauchbar, da es die Akkommodation nur 2—3 Tage lähmt und eine $^1/_2$ %ige Eserinlösung seine cycloplegische Wirkung aufhebt. In der Gruppe der Anästhetica und Analgetica werden Eucain. lact., Holokaïn, Stovaïn, Yohimbin und Dionin mit den bekannten Vorzügen und Nachteilen besprochen, die sie gegenüber dem Kokaïn haben. Des weiteren erörtert Verf. die Wirkung und Indikationen für die Anwendung der Nebennierenpräparate. Vom Yequiritol hält er nicht viel. Von X-Strahlen sah er besonders in einem Falle von Bindehaut-Tuberkulose Gutes; die Erfahrungen andrer Autoren mit Radium werden ebenfalls referiert. Gegen das Aufgeben der allgemeinen Narkose zugunsten der lokalen bei Augenoperationen macht Verf. energisch Front und empfiehlt neben Chloroform und Äther besonders Methylchlorid für kurze Narkosen. Aus dem Gebiete der anomalen Organtherapie erwähnt Stephenson Didymin (Hodenextrakt des Widders) gegen Asthenopie und Optocin (Retinalextrakt frischgeschlachteter Tiere) gegen Netzhaut-Erschöpfung. Diphtherie-Serum gegen Diphtherie der Bindehaut ist zu empfehlen; über Römers Pneumokokken-Serum gegen Ulcus corneae serpens scheinen ihm eigene Erfahrungen zu fehlen; vom Tuberkulin T. R. hält er nicht viel, das Antistreptokokken-Serum erwähnt er nur beiläufig. Für die Therapie syphilitischer Augenleiden benutzt er vielfach die intra-

Paris. (Berliner klin. Wochenschr. 1906. Nr. 1.) Verf. macht nach Schlösser's Vorgang bei Trigeminusneuralgien und in zweiter Linie bei spastischen Facialiskrämpfen Injektionen von mit Kokaïn oder Stovaïn versetztem Alkohol an die Austrittsstellen der Nerven aus der Schädelhöhle. Mit bajonettförmig gekrümmter Kanüle sticht er neben dem Weisheitszahn durch das Zahnfleisch, tastet sich unter Führung der Schädelknochen nach dem foramen ovale, injiziert, geht weiter zum f. rotundum und wenn nötig auch zum Austritt des Ramus ophth., der fissura orbitalis sup., alles von einem Einstich aus. Die entstehende funktionelle Parese dauert Wochen bis Monate, und die Erfolge sind äußerst günstige. Einzelheiten und Technik sind im Original nachzulesen.

96) Zur Behandlung der Neuralgien durch Alkohol-Einspritzungen, von Prof. Dr. Schlösser-München. (Berliner klin. Wochenschr. 1906. Nr. 3.) Verf. bedauert die Veröffentlichung von Ostwalt. Die Methode erfordert eine so spezielle Einübung, daß für alle Fälle eine genaue Anleitung nötig ist und nicht nur für einen (Trigeminus). Deshalb warnt Verf. davor, die Methode anzuwenden, bevor seine eigene ausführliche Veröffentlichung erschienen ist. Koerber.

97) Gelbe Gläser in der Augenheilkunde, von Dr. Motais. (Acad. de Méd., 27. März 1906; vgl. le progrès méd., 1906, 31. März.) Orangegelbe Schutzgläser geben ein helles und beruhigendes Licht und sind zumal bei Kranken mit erheblich herabgesetzter Sehschärfe zu empfehlen.

98) Zur Behandlung des Ulcus serpens corneae mit Berücksichtigung des Pneumokokken-Serum (Römer), von Prof. Vossius. (Med. Woche. 1906. Nr. 6). Neben Behandlung des begleitenden Tränensackleidens (Exstirpation des Sackes oder Durchspülen), Verband, Galvanokaustik, Punktion der vorderen Kammer und Querspaltung nach Saemisch vermag Römer's Pneumokokkenserum seinen Platz nur mit Mühe zu behaupten. Alleinige Serumtherapie ist nur im ersten Beginn der Geschwürsbildung gerechtfertigt und nützlich.

99) Transitorische doppelseitige Amaurose mit erhaltener Pupillenreaktion und amnestische Aphasie nach Krampfanfall, von H. Schmidt in Berlin. (Berliner klin. Wochenschrift. 1906. Nr. 16.) Bei einer 54 Jahre alten, seit vielen Jahren an Epilepsie leidenden Kranken traten nach einem Krampfanfall bei paradoxer Pupillenreaktion bald vorübergehende Erblindung und Sprachstörungen auf in Gestalt einer amnestischen Aphasie. Der Prozeß war von sklerotischen Gefäßveränderungen begleitet, wofür die begleitenden Netzhautblutungen sprechen. Nach 2 Tagen war das Befinden der Kranken wieder, wie früher. Daß ein Zusammenhang zwischen der die Rinde des Hinterhauptlappens betreffenden Sehstörung und der im hinteren Teile der ersten Schläfenwindung sitzenden Sprachstörung bestand, ist anzunehmen; aber es ist kaum möglich, die Art dieses Zusammenhanges genau zu fixieren. Kurt Steindorff.

100) Über Tuberculosis conjunctivae (besonders Lupus conjunctivae) und dessen Behandlung, von K. K. K. Lundsgaard. (Hospitalstidende. 1905. Nr. 39—43. Nach einem Referat in der Deutschen Medizinal-Zeitung. 1906. Nr. 24.) Verf. verfügt über ein Material von 15 Fällen dieses recht seltenen Leidens, 4 primären und 11 sekundären Fällen, letztere in der Finsen'schen medizinischen Lichtanstalt beobachtet. Verf. kommt zu folgenden Schlußsätzen: 1) Wenn eine Conjunctival-Tuberkulose nicht größer ist, als daß eine radikale Exstirpation, ausgeführt im

gesunden Gewebe ein paar Millimeter außerhalb des Randes, möglich ist, ist diese Behandlung anzuordnen. 2) Ist der Prozeß größer, greift er aber nicht auf die Conjunctiva bulbi über, so ist die Lichtbehandlung angezeigt. 3) Ist diese unmöglich, weil der Prozeß auf den Bulbus übergegriffen hat, so kann man das Tuberkulin versuchen. 4) Platina candens, Auskratzung usw. müssen Hilfs- nicht Hauptmethoden sein.

101) Zur kortikalen Lokalisation des Zentrums für die konjugierten Seitwärtsbewegungen der Augen und des Kopfes, von Prof. Sahli. (D. Arch. f. klin. Medizin. 86. Nr. 1—3.)

102) Behandlung infektiöser Conjunctivitiden, von M. H. Frenkel in Toulouse. (Revue générale d'Ophtalm. Januar 1906.) Verf. hat 50 Fälle von infektiösen Conjunctivitiden mit gelber Salbe behandelt, davon 9 Fälle akuter, 4 subakuter, die täglich beobachtet wurden. Bei den akuten Fällen trat meist Heilung nach 4—8 Tagen ein; in 2 Fällen gab Argyrol bessere Resultate. Bei allen wurde der Weeks'sche Bazillus gefunden.

103) Optikus-Atrophie und Chorioretinitis nach elektrischem Schlag, von Dr. Bratz in Wuhlgarten. (Ärztl. Sachverständigen-Zeitung. März 1906. Nach einem Referat in der Deutschen Medizin. Zeitung. 1906. Nr. 34.) Nach einem elektrischen Schlag stellten sich nach 10 Tagen epileptische Anfälle ein, die sich öfters wiederholten. Nach einem halben Jahre träge Lichtreaktion und Nystagmus. Nach vier Jahren links neuritische Atrophie des Sehnerven und Chorioretinitis. Verf. hält den Zusammenhang zwischen Unfall und Erkrankung für erwiesen.

104) Ein Stück Stahl 7 Jahre im Innern des Auges, von Louis W. Flanders. (The Journal of the American Medical Association. 1906. Nr. 10.) Nachdem das Stück Stahl 7 Jahre hindurch reizlos im Augeninnern vertragen wurde, trat Iridocyclitis mit heftigen Schmerzen auf, die die Enukleation veranlaßte. Der Fremdkörper war 3 mm lang und 2 mm breit.

105) Rezidivierende Okulomotorius-Lähmung als Komplikation bei Typhus abdominalis, von Privatdozent Dr. Jochmann. (Deutsche med. Wochenschr. 1906. Nr. 16.) Als Entstehungsursache der Oculomotoriuslähmung nimmt Verf. einen gutartigen Tumor im Stamm des Oculomotorius an, der durch sein langsames Wachsen beständig neue Reize auf die Nerven wirken läßt. Durch Summation dieser Reize kommt es dann zu einer Anhäufung von schädlichen Stoffen, deren Kumulation den Anfall auslöst.

106) Ein Fall von sensorischer Ataxie der Augenmuskeln, von Dr. Hugo Feilchenfeld. (Zeitschr. f. klin. Medizin. 1905. Nach einem Referat im Neurolog. Centralbl. 1906. Nr. 6.) Während der Kranke mit vollendeter Sicherheit die schwierigsten Aufgaben des binokularen Sehens löst, verfällt er sofort in eine maximale Konvergenzbewegung, sobald ihm die einfachste Aufgabe des Binokularsehens gestellt wird, ohne daß man ausdrücklich die Betrachtung eines bestimmten Objektes fordert.

107) Die galvanokaustische Sonde für den Tränenkanal, von Prof. Dr. Peschel in Frankfurt a. M. (Deutsche med. Wochenschr. 1906. Nr. 12.) Das schon früher (Centralbl. f. Augenheilk. 1894. S. 229) beschriebene Modell ist neuerdings durch Reiniger, Gebbert und Schall vervollkommnet worden, so daß es jetzt allen Anforderungen entspricht. Fritz Mendel.

108) Beobachtungen über eine subjektive Lichtempfindung im variablen magnetischen Felde, von Danilewsky. (Arbhiv f. Anat. u.

Physiol. 1905. Heft 5 u. 6.) Verf. wiederholte in dem Züricher Institut von E. K. Müller die von Beer, Rodan u. a. beschriebenen Versuche, durch Annäherung einer Schläfe an ein magnetisches Feld im betreffenden Auge Flimmern zu erzeugen. Verf. wies nach, daß die magnetische Energie selbst die Ursache sei und nicht mechanische Erschütterung oder Elektrisation, indem er entsprechende Kontrollversuche anstellte. Ferner zeigte Verf., daß zwischen zwei Radiatoren (d. h. Wechselstrom-Elektromagneten) mit gleichnamigen Polen eine auch physiologisch indifferente Zone sich befindet, gerade so wie sich dies bei physikalischer Prüfung (z. B. mit aufleuchtender Glühlampe) ergibt. Wo im Auge die Induktionswirkung eigentlich statthat, wagt Verf. noch nicht mit Sicherheit zu entscheiden. Am wahrscheinlichsten ist ihm induzierte klonische Kontraktion des Ciliarmuskels, wodurch eine intermittierende Zerrung an der peripheren Netzhaut entstände.

109) Die Motilitätsstörungen des Auges auf Grund der physiologischen Optik, von E. E. Maddox, deutsch von Dr. W. Asher. (Leipzig, 1902.) Das Buch eignet sich durch seine außerordentlich ausführliche katechismusartige Darstellung wenig zu einem Referat. Die Anschauungen der deutschen und französischen Autoren finden mehr Berücksichtigung, als sonst in amerikanischen Büchern betr. die Augenmuskeln. Ausgezeichnet sind besonders die mehr technischen Anleitungen zur exakten Augenmuskel-Untersuchung. Die beiden von Maddox eingeführten Hilfsmittel, des „Maddox-Stäbchens" und der Tangentenskala, letztere als Ersatz (?) der Hirschberg'schen „Tangenten-Wandtafel" verdienen Anwendung. Die Maddox'sche „Sehkammer", die das Verhalten des Auges im Dunkeln zu untersuchen gestattet, dürfte — mindestens für die Klinik! — weniger in Betracht kommen. Der Übersetzer, der der Leipziger Schule (Hering-Sattler) angehört, hat nicht bloß eine glatte, lesbare Übersetzung geschaffen, sondern das Werk durch zahlreiche Hinweise auf seine eigenen Erfahrungen, sowie auf deutsche Autoren bereichert. Crzellitzer.

110) Zur Kenntnis der paradoxen Lidbewegungen, von Dr. Gustav Freytag. (Beitr. z. Augenheilk. 65. Heft.) Kasuistische Mitteilung. Bei einer erworbenen beiderseitigen Okulomotoriusparese bestand die Eigentümlichkeit, daß, sobald die Patientin nach rechts blickte, das rechte paretische Oberlid energisch und vollständig gehoben wurde. Eine einwandsfreie Erklärung des Phänomens ist zur Zeit noch nicht möglich.

111) Über eine seltene, auch in ätiologischer Beziehung bemerkenswerte Ausbildung einer Pinguecula, von Dr. W. Lohmann. (Beitr. z. Augenheilk. 65. Heft.) Beschreibung und Abbildung einer großen Pinguecula, deren Gestalt und Lokalisation in einer durch Liddruck bewirkten venösen Stase die Ursache vermuten läßt.

112) Ein neues Taschen-Optometer, von Dr. Franz Becker. (Zeitschrift f. ärztl. Fortb. 1906. Nr. 13.) Beschreibung eines kleinen, durch Handlichkeit und Billigkeit (Preis 18 Mark) sich auszeichnenden Apparates. Bruns (Steglitz).

113) Über ringförmige Trübungen an der vorderen Linsenfläche nach Kontusionsverletzungen des Auges, von Keller (Inaug.-Diss. Gießen 1906). Sechs Fälle, die sich unter 118 von 1895/1905 beobachteten Verletzungen durch stumpfe Gewalt fanden. Es handelt sich dabei um dunkle bis schwärzliche, geschlossene Kreislinien vom Durchmesser der normalen Pupille (3 mm) und centraler Lage. Sie sind als „stempelartiger Abdruck

des Pupillarrandes" aufzufassen. Ist der Ring braun und bei fokaler Beleuchtung sichtbar, so stellt er eine Pigmentauflagerung auf der vorderen Kapsel dar; ist er nur im durchfallenden Lichte als fein punktierte Linie auf der Kapsel zu sehen, so liegt eine Degeneration der letzteren bzw. der vorderen Linsenfasern vor. Die Trübung besteht nur kurze Zeit, schädigt also die Linse nicht. Natürlich ist sie nur bei erweiterter Pupille zu sehen.

114) Zur Kasuistik der angeborenen und erworbenen pathologischen Pigmentierungen des Bulbus, von Pier (Inaug.-Diss. Gießen, 1906). Unter eingehender Berücksichtigung der Literatur berichtet Verf. über einige eigene Beobachtungen: einen Fall abnormer Pigmentierung der Hinterfläche einer Hornhautnarbe durch Irispigment. Bei 4 Kranken kam es zu Verfärbung des Bulbus durch verschlepptes Uvealpigment (nach Verletzungen). Ikterische durch Blutfarbstoff bedingte Verfärbung wurde bei 5 Kranken beobachtet. Hierzu kommen 3 Fälle von Tintenverletzung und 3 Skleritiden, die pathologische Pigmentierungen zur Folge hatten, sowie einer, bei dem Verbrennung mit glühendem Eisen eine abnorme Pigmentierung durch kleine Fremdkörperchen hervorgerufen hatte.

115) Über einen Fall von Meningitis basilaris syphilitica mit kombinierter Augenmuskellähmung, von Sophie Godelstein (Inaug.-Diss. Berlin). Einseitige Lähmung des Oculomotorius, Abducens und Trochlearis. Heilung.

116) Über Kuhhornstoß-Verletzungen des Auges, nach dem Krankenmaterial der Kgl. Univ.-Augenklinik zu Bonn, von Eversheim (Inaug.-Diss. Bonn 1906). 57 Fälle, zu denen 3 durch Ziegenhornstoß verursachte kommen. 38 = 58,3 % gingen mit Ruptur der Lederhaut einher, von denen nur 10 = 28,6 % eine „brauchbare Sehschärfe" erzielten, d. h. „bis zu wenigen Zweihundertsteln"; und 12 = 34,3 % erblindeten. Ebenso wie Purtscher hat auch Verf. keine sympathische Ophthalmie nach Hornstoß gesehen, was wohl auf den aseptischen Verlauf der meist subkonjunktivalen Rupturen zurückzuführen ist. Die Linse war 20 mal bei den Skleralrupturen durch Hornstoß verletzt (7 mal getrübt; 4 mal in den Glaskörper und 5 mal unter die Bindehaut luxiert; 4 mal herausgeschleudert). Die Cornea war 3 mal isoliert, 3 mal mit der Sklera geborsten. Muskeln und Nerven waren in 6 Fällen beteiligt, ohne daß andere Teile des Auges beschädigt waren, und zwar handelte es sich in 2 dieser Fälle um Ziegenhornstöße.

117) Bericht über 22 in der Gießener Augenklinik an Cataracta congenita behandelte Krank, von Tinnefeld (Inaug.-Diss., Gießen 1906). Es handelt sich um 38 von 1890—1906 beobachtete und behandelte Augen, von denen 14 innere Komplikationen zeigten (Synechien, Coloboma maculae, A. hyaloid. persev.) und 6 äußere (Strabismus, Nystagmus usw.). Operiert wurden 34 Augen: 20 Diszissionen, 6 Extraktionen mit und 3 ohne Iridektomie, 3 Iridektomieen, 1 Kapselzerschneidung. Bei 7 Augen verlief die Heilung nicht glatt. Von 27 Augen hatten 21 eine brauchbare S; 8 der durch innere Ursachen komplizierten Augen hatten brauchbare S, von den nicht komplizierten 13. Die Extraktion mit Iridektomie scheint das Auftreten von Komplikationen am meisten zu begünstigen.

118) Über Fremdkörper im Innern des Auges, von Herm. Johannknecht (Inaug.-Diss. Gießen 1905). Von 1898—1904 wurden in der Gießener Klinik 58 Fälle intraokulärer Fremdkörper beobachtet; die von 1890—98 behandelten 92 Fälle wurden an anderer Stelle veröffentlicht. (Vgl.

Volk, Inaug.-Diss.). Verf. benutzt für seine statistischen Daten diese 150 Fälle, von denen 145 = 96,67 % Männer waren. Die meisten standen im Alter von 10—40 Jahren: seit 1898 kam kein Kind unter 10 Jahren mit Fremdkörper im Augeninnern. Eisen, Stein und Kupfer machten über 80 % der Fremdkörper aus; der Sitz war am häufigsten der Glaskörper (91 Fälle, davon 53 Eisen). 47 der intraokularen Fremdkörper wurden glücklich entfernt, im Glaskörper z. B. blieben 29, wovon 20 eiserne waren. 47 Augäpfel mußten exenteriert bzw. enukleiert werden. 6 wurden phthisisch; 23 hatten Sehschärfe. Die der Arbeit beigefügten 58 Krankengeschichten enthalten viele interessante Einzelheiten, auf die einzugehen hier leider nicht der Platz ist.

119) Über die Keratitis dendritica und ihre Beziehungen zum Herpes corneae, von Schmidt (Inaug.-Diss., Gießen 1906). Die beobachteten 53 Fälle bilden 0,66 % aller Augenkranken, was in Übereinstimmung mit den Befunden anderer Autoren eine erhebliche Steigerung in den letzten Jahren bedeutet. Ätiologisch kommen vor allem Influenza und die im Anschluß an sie auftretenden Erkrankungen der Luftwege in Betracht (52,8 %); Skrofulose scheint ein leicht begünstigendes Moment zu sein. Rezidive sind äußerst häufig. Von März bis Juli werden die meisten herpetischen Augenaffektionen beobachtet, auch der Oktober und die Wintermonate vom Dezember an bringen viele derartige Kranke. Meist werden Männer befallen, das jugendliche Alter ist mehr bevorzugt. Bei 41 der 53 herpesähnlichen Affektion bestand das typische Bild der Kerat. dendrit., die nur als Teilerscheinung des Herpes febrilis aufgefaßt wird. Die Prognose ist quoad visum immerhin ernst.

120) Anästhesie als Heilfaktor bei Augenentzündungen, von Feilchenfeld (Med. Klinik 1906, Nr. 31). Das eigentliche Wesen der Entzündung ist die Hyperämie, die durch den begleitenden Schmerz gesteigert wird, und da dieses wiederum die Heilung aufhält, muß es unser Bestreben sein, ihn zu beseitigen. Verf. führt diesen Gedanken theoretisch und praktisch weiter aus. (Ref. vermißt einen Hinweis darauf, daß Hirschberg in seiner Einführung I, S. 27 ff. denselben Gedanken bereits klipp und klar äußert. Er sagt, die „Beseitigung des Schmerzes befördert die Heilung“ und eine volle Gabe Chloral oder Morphium nach einer wichtigen Augenoperation oder schweren Augenverletzung ist ein wesentliches Beförderungsmittel der glatten Wundheilung.)

121) Krankenvorstellungen, von Wagenmann (Sektion f. Heilkde. der med.-naturwissenschaftl. Ges. zu Jena; vgl. Korrespondenzbl. d. Allg. ärztl. Vereins v. Thüringen 1905). a) Über rezidivierende Erosionen der Cornea. Ihre Ursache ist mangelhafte Vernarbung, sowie mechanischer Insult. Prophylaktisch empfiehlt Verf. bei Kratzwunden des Epithels desinfizierende Salben und Verband; bei leichten Anfällen wochenlanger Gebrauch von Bor- oder Sublimatsalben und Vorsicht beim Öffnen der Lider; bei rezidivierenden Erosionen Verband und Salben; bei schweren Anfällen Abrasio und Auspinseln mit desinfizierenden Lösungen. b) Siderosis bulbi. Die Entfernung des Splitters, der 5 Monate im Bulbus gesteckt hatte, gelang erst mittels des Riesenmagneten nach voraufgegangenem Meridionalschnitt. Der Splitter war 1 mm lang und 1,4 mgr schwer.

122) Ein Fall von ererbter Syphilis in der 3. Generation, von Haltenhoff (Soc. méd. de Genève; vgl. Rev. méd. de la Suisse romande, XXVI, 6). Peripapilläre, centrale und periphere charakteristische Herde.

Die Mutter hatte an Keratitis diffusa des einen und Iridocyclitis des anderen Auges gelitten, sowie an typischer peripherer Chorioiditis. Die Schwester der Mutter hatte eine schwere Kerat. diff. durchgemacht. Der Vater der Pat. war sicher stets gesund. Eine antiluetische Behandlung hatte bei der Pat. ausgezeichneten Erfolg. — Verf. zeigt ferner ein 9 Monate altes Kind mit doppelseitiger diphtheroider Conjunctivitis, die durch einen Orbitelabszeß kompliziert war; vermutlich handelt es sich um eine Strepto-Staphylokokken-Infektion; Löffler'sche Stäbchen wurden nicht gefunden und eine Serum-Einspritzung brachte keine Heilung.

123) Über die primären tuberkulösen Uvealerkrankungen, von Schleich (Deutsche med. Wochenschr. 1906, Nr. 38). Die rein klinische Diagnose der primären Uvealerkrankungen ist leicht, die ätiologische Diagnose dagegen ungemein schwer; fehlen spezifisch tuberkulöse makroskopisch sichtbare Bildungen, so sind die Allgemeinuntersuchung und die Anamnese wichtig. Es gibt folgende Formen, außer der miliaren Tuberkulose der Aderhaut: a) die disseminierte, knötchenförmige Tuberkulose (zumal der Iris); b) die eigentliche tuberkulöse Geschwulstbildung (Granulom; konglobierter Aderhauttuberkel); c) einfache tuberkulöse Entzündung ohne klinisch nachweisbare tuberkulöse Bildungen; hier ist die Diagnose nur eine Wahrscheinlichkeitsdiagnose. Die Prognose aller 3 Formen ist ernst. Therapeutisch werden u. a. bei tuberkulöser Geschwulstbildung zur Verhütung einer Durchseuchung des ganzen Körpers die Enukleation empfohlen; dem Neu-Tuberkulin wird, falls es vorsichtig angewandt wird, das Wort geredet. Verf. sah 1895 unter 5964 Pat. 177 primäre Uvealerkrankungen, von denen 110 = 62 % Frauen betrafen. Bei 28 = 17,6 % war Lues; bei 59 = 37 % Tuberkulose; bei 12 = 7 % waren andere Erkrankungen die Ursache, bei 60 = 37,7 % ließ sie sich nicht feststellen.

124) Klinisch-statistische Mitteilungen über die in der Gießener Augenklinik beobachteten Fälle von Strabismus divergens, von Engan (Inaug.-Diss., Gießen 1906). Von 1890—1905 wurden unter 54000 Augenkranken 419 = 0,78 % Einwärtsschielende und 776 Auswärtsschielende, d. h. 35 %: 65 %, beobachtet, von denen 265 unkompliziert waren. Alternierend war das Schielen in 22 % der Fälle; mit zunehmendem Alter wird es immer häufiger. Von den 265 unkomplizierten Fällen waren nur 52 = 19,6 % doppelseitig myopisch und 58 = 21,9 % doppelseitig hypermetropisch, 22 = 8,3 % doppelseitig astigmatisch, 24 = 9 % doppelseitig emmetropisch. Die Höhe der Myopie begünstigt die Entstehung des Strabismus, der sich bei ungleicher Myopie mit Vorliebe auf dem stärker myopischen Auge entwickelt. Ist S beiderseits gleich, so findet sich meist alternierendes Schielen, beim monolateralen ist es umgekehrt; hier ist das schielende Auge das schlechtere. Sowohl angeborene Sehschwäche wie auch eine Sehschwäche durch Nichtgebrauch kann die Ursache des Schielens des schlechter sehenden Auges sein. Abnorme Kopfhaltung, bzw. Gesichtsbildung wurde 3 mal konstatiert. Operiert wurden 50 Kranke: 22 einseitige Tenotomien ohne und 14 mit Vorlagerung des Antagonisten usw., von denen 16 gut, 15 mäßig gelangen.

125) Demonstration eines Autophthalmoskops, von Wessely. (Verh. der Physiol. Ges. zu Berlin, 1906 Nr. 6—8). Vermittels eines stabilen Winkelspiegels von 84° gelangen durch doppelte Reflexion an diesem die von einem Auge ausgehenden (durch einen ebenfalls stabilen Hohlspiegel) Strahlen in das andere. Sobald das eine Auge die Pupille des andern rot aufleuchten sieht, setzt man vor dieses + 13,0 D. auf einem Stativ und bekommt ein deutliches umgekehrtes Hintergrundsbild. Der Apparat ist für Unterrichtszwecke geeignet.

126) Zur Prognose und Therapie der Bulbusrupturen, von Simonsen (Inaug.-Diss., Gießen 1906). Von 108 Verletzten sind 57 Männer, 27 Frauen, 24 Kinder. Die meisten standen zwischen dem 20.—60. Jahre. Verletzungen waren 77 mal (28 Kuhhornstöße), Fall 10 mal, 17 mal Mutwillen oder Böswilligkeit, 3 mal Unvorsichtigkeit die Ursache, 1 mal war sie unbekannt, 2 mal erfolgte die Ruptur spontan an glaukomatös entarteten Augen. Blutungen in die vordere Kammer fanden sich 51 mal, solche in den Glaskörper 12 mal. Die Linse wurde 18 mal luxiert, 14 mal herausgeschleudert; Iridodialyse 24 mal, Aniridie 5 mal; Prolaps der Iris 42 mal, des Glaskörpers ohne Uvea 9, mit Uvea 10 mal, der Uvea allein 15 mal, des corp. cil. 9 mal. Von 71 Skleralrupturen waren 20 subkonjunktival; 24 corneal, und 15 Corneo-Skleralrupturen. Sofort geopfert werden mußten 26 Augäpfel, sekundär 18 (4 mal sympathische Ophthalmie). Von den 84 konservativ behandelten Augen erblindeten 39, 24 hatten $S = {}^1/_{10}$ bis 1. Amaurose ist am häufigsten die Folge subkonjunktivaler Skleralrupturen, am seltensten die der gewöhnlichen Skleralrupturen; dafür bieten jene in Bezug auf Erhaltung des Bulbus und einer brauchbaren Sehschärfe die beste Prognose. Vorfall der inneren Teile verschlechtert die Prognose, Naht verbessert sie.

127) Zur Kenntnis der gliomatösen Neubildungen des Gehirns mit besonderer Berücksichtigung der ependymären Gliome, von Hildebrandt (Inaug.-Diss., Berlin 1906). Genaue Beschreibung von 3 Fällen. 1) Diffuses ependymäres Gliosarkom sämtlicher Hirnventrikel, das auch eine Stauungspapille hervorgerufen hatte; ausgegangen war der Tumor vom verlängerten Mark. Den Begriff Gliosarkom definiert Verf. dahin, daß es Tumoren sind, die histologisch ganz oder teilweise den Sarkomen gleichen, deren gliösen Ursprung man aber aus andern Gründen annehmen muß. 2) Spindelzellengliom des Kleinhirns mit bindegewebiger Umhüllung. 3) Diffuses Gliom (gliomatöse Hypertrophie) der rechten Großhirnhemisphäre.

128) Pathologisch-anatomische Befunde an den Augen von 2 Fällen von Lues congenita, von Schlimpert (Deutsche med. Wochenschr., 1906, Nr. 48). Mazerierter Fötus des 4. Monats und ausgetragenes lebend geborenes Kind. Beide Male fanden sich in den innern Organen typische Gewebsveränderungen und Spirochäten. An den Augen waren besonders geschädigt die Aderhaut, die äußeren Augenmuskeln und das orbitale Gewebe. Nur bei dem Fötus konnte der vordere Bulbusabschnitt untersucht werden, und hier wurde an der Lidbindehaut eine bisher bei Lues cong. noch nicht gefundene Conjunctivitis gummosa festgestellt; auch die hier vorhanden gewesene Dacryadenitis interstitialis ist ein Unicum. Spirochäten fanden sich in den inneren Organen zum Teil nur spärlich, an den Augen auch nur in geringerer Menge, vielleicht weil der Krankheitsprozeß hier teils schon abgelaufen war, teils eben begann. Auffallend ist das Vorkommen der Parasiten im Gefäßlumen. Am schwersten leidet offenbar die Chorioidea, von der aus die Retina sekundär affiziert wird. Die Myositis dürfte das bei kongenital luetischen Kindern vielfach vorkommende Schielen als häufig peripheren Ursprungs erweisen.

129) Spirochätenbefunde im menschlichen Auge. Ein Beitrag zur Genese der Augen-Erkrankungen bei hereditärer Lues, von Rab (Deutsche med. Wochenschr. 1906, Nr. 48). Das Auge einer im 7. Monat totgeborenen kongenital luetischen Frucht war von Spirochäten in fast allen Teilen überschwemmt, die offenbar auf dem Wege der Blutbahn in das Organ gelangen und sich im Gewebe vermehren und dann weiter wandern. Unmengen von Parasiten lagen in der Aderhaut, von der aus sie nach vorn zur Iris, Sklera und Cornea (tiefe Schichten) gelangen. Linse und Glaskörper

waren frei. Da die Spirochäten in den Augen nicht syphilitischer Kinder absolut fehlen, darf man wohl direkte Beziehungen zwischen den Parasiten und der Entstehung der Syphilis annehmen. — Bei einer andern Frucht fanden sich auch im Opticus, der Retina und den äußeren Augenmuskeln Spirochäten, was im Hinblick auf die Neuroret. spezif., die syphilitischen Augenmuskellähmungen und die Retinitis specifica von großem Interesse ist.

130) Ein Fall von Arthritis nach Ophthalmoblennorhoe mit besonderer Berücksichtigung der geschichtlichen Entwicklung der Lehre von den gonorrhoischen Erkrankungen, von Vodrig. (Inaug.-Diss. Berlin). Der historische Exkurs, der auch auf die Biologie des Gonococcus genau eingeht, bringt bekannte Tatsachen. Die mitgeteilte Krankengeschichte betrifft einen 20 Jahre alten Mann mit linksseitiger Ophthalmoblennorrhoe, der sicher nie eine urethrale Gonorrhoe gehabt hat, aber im Verlaufe der Augenentzündung eine echte Arthritis gonorrhoica der Hand- und Fingergelenke rechts bekam. Kurt Steindorff.

131) Über die Ätiologie der Keratitis parenchymatosa, von Rabiger (Inaug.-Diss., Berlin). Poliklinisch wurden vom Januar 1901 bis August 1905 unter 68885 Kranken 507 = 0,75 % mit Kerat. parench. beobachtet, und zwar 314 weiblichen, 198 männlichen Geschlechts; die meisten (446) standen im Alter von 1—30 Jahren. 84 hatten Komplikationen von Seiten der Uvea, 1 Atr. n. opt. Für die Frage nach der Ätiologie kommen 349 genau untersuchte Fälle in Betracht, von denen 14 % Hutchinson'sche Zähne, 14 = 7,7 % Ohren- und 6 = 1,7 % Nasenleiden, 8 Gelenkerkrankungen hatten (5 = 1,4 % luetische; 3 = 0,86 % tuberkulöse); 4 = 1,14 % hatten Knochenleiden, 11 = 3 % Skoliosen, 9 = 2,5 % Narben, 87 = 25 % Drüsenschwellungen usw. Verf. nimmt Lues congen. als sicher an, wenn Hutchinson'sche Zähne, Sattelnase, Gonitis specif., Gummata bzw. Papeln der Iris und typischer ophthalmoskopischer Befund vorhanden sind; Kombinationen von a) Drüsenschwellungen, Ausschlag und jenen Zähnen; b) ulzerösen Rachenaffektionen, Schwerhörigkeit usw.; c) Aborten der Mutter oder anderen ätiologischen Momenten und Drüsenschwellungen des Kindes; d) psychische Affektionen, Rachennarben usw.; Schwerhörigkeit; e) Drüsen, Gelenkauftreibungen, Schwerhörigkeit lassen L. c. als ätiologisches Moment als sicher erscheinen. Wahrscheinlich ist sie z. B. bei zugestandener elterlicher Lues, wirksamer Jodkali-Therapie usw. Unter Berücksichtigung dieser Punkte hatten 60 = 17 % sicher, 46 = 13 % wahrscheinlich L. c. Erworbene Syphilis bestand sicher 8 mal = 2,3 %; wahrscheinlich 3 mal = 0,85 %. — Tuberkulose bzw. Skrofulose nimmt Verf. als sicher an auf Grund des Lungenbefundes der Knochen- bzw. Gelenktuberkulose, der Knötchenbildung in der Cornea, Iris oder Lig. pect., der überstandenen Drüsentuberkulose; wahrscheinlich war sie in 34 = 9,7 % Fällen (verdächtige Spitzenaffektion, starke Belastung usw.), sicher 38 mal = 11 %. Skrofulose allein lag bei 15 Kranken vor (4,3 %), mit Rachitis verbunden bei 17 = 4,8 %, mit Lues cong. kombiniert bei 12 Patienten; (6 L. c. sicher, 5 wahrscheinlich; 7 Tbc., 4 Skrofulose; 1 unsicher). Es kommt also Lues cong. bei insgesamt 104 Fällen = 33 %, Tuberkulose bei 11 % als ätiologischer Faktor der Kerat. parench. in Frage.

132) Über den diagnostischen Wert der Augenstörungen in den 3 Perioden der progressiven Paralyse. I. Teil: Die Anomalien der Pupille, von Rodiet, Nadal und Pansier (Montpellier, Dupuy 1906). In der ersten Periode sind die Pupillenstörungen für die Diagnose der Paralyse von höchstem Wert, vor allem die Ungleichheit, die Mydriasis, Miosis, Deformation, Starre (Symptom von Argyll-Robertson). Sehr genau werden

alle die funktionellen und organischen Geistes-, Nerven- und Allgemein-Krankheiten besprochen, die bezüglich der Pupillenanomalien neben der progressiven Paralyse in Frage kommen. Sehr interessant sind die Beobachtungen einer Atrophie der Iris bei Paralyse. Im 2. Stadium finden sich dieselben Symptome nur konstanter und definitiver, als im ersten. Auch das Endstadium bietet keine irgendwie neuen Erscheinungen. Die theoretischen Erörterungen werden durch 35 Krankengeschichten illustriert.

133) Über die Wirkung des Rizins auf Serum und Organzellen in vitro, von L. Michaelis und Kurt Steindorff (Bioch. Zeitschr. II, 43). Rizin agglutiniert Emulsionen aller möglichen, selbst absolut blutfreier Organe, auch nicht mehr intakter Zellen: obwohl es doch sehr schwer ist, spezifische zellagglutinierende Sera zu erhalten. Auch im normalen Serum bildet Rizin einen Niederschlag, für den das Gesetz gilt, daß seine Bildung gehemmt wird durch einen Überschuß zwar von Serum, aber nicht von Rizin.

134) Bericht über die Wirksamkeit der Universitäts-Augenklinik zu Gießen vom 1. April 1903 bis zum 31. März 1904, von Bonhoff (Inaug.-Diss. Gießen, 1906). Außer statistischen Daten wird über einige seltenere Augenkrankheiten berichtet: 2 Fälle von Vaccineblepharitis, 4 von Augenleiden bei Ichthyosis simplex, 1 von angeborener Hornhauttrübung, 2 von Keratitis annularis (davon 1 nach Star-Operation), 1 von partiellem Albinismus, 1 von totaler Aniridie und Aphakie nach Verletzung, 1 von Ectropium uveae, 9 von Cataract bei Struma, 1 von Retinitis prolif., 1 Ret. punct. albescens, Embolia art. temp. int. Schein-Neuritis mit Drusen in der Papille, doppelseitiger Atr. n. opt. (hereditärer neuritischer Atrophie?), Mucocele der Stirn- und Siebbeinhöhle und 2 von exzessiver, 14 und 19 D. betragender Hypermetropie.

135) Tabellen über die Außengrenzen des Gesichtsfeldes für weiße und farbige Objekte, von Lampel (Inaug.-Diss. Leipzig 1906). Exakte, unter Beobachtung aller Kautelen vorgenommene Untersuchungen von 11 Augen am Förster'schen Perimeter bestätigen, daß das Gesichtsfeld für weiße Objekte am größten ist, und daß dann das für blaue, rote und grüne folgt. Zwischen myopischen und emmetropischen Augen war kein Unterschied in der Größe des Gesichtsfeldes. In den peripheren Zonen erscheinen alle Farben erst als grau, bevor sie in ihrem wirklichen Farbenton erkannt werden. Die gefundenen Zahlenwerte sind im Original nachzulesen.

136) Über Diagnose und Behandlung äußerer Augen-Erkrankungen (Ophthalmologische Winke für praktische Ärzte), von Lange. (Halle a. S. 1906; Marhold). Das Büchelchen bringt nichts dem Augenarzt Neues, aber manchem Praktiker dürften die darin angeregten Reminiszenzen willkommen und nützlich sein. Besonders angenehm berührt es, daß Verf. im wohltuenden Gegensatze zu manchem andern in der Therapie die alten, erprobten Methoden bevorzugt.

137) Herpes zoster ophthalmicus (Sammlung zwangloser Abhandlungen VII, I), von Osterroht. (Halle a. S., 1907; Marhold). Die aus der Gießener Augenklinik hervorgegangene Arbeit bringt unter Berücksichtigung der Literatur und an der Hand einiger eigener Beobachtungen in einer vornehmlich für den Nichtfachmann bestimmten Form alles, was wir von den Symptomen, der Entstehung und der pathologischen Anatomie dieser immerhin seltenen Erkrankung wissen; Diagnose, Prognose und Therapie werden gleichfalls kurz besprochen.

138) Tabische Sehnervenatrophie bei hereditärer Lues, von Lewit. (Inaug.-Diss., Berlin 1906). Iuvenile Tabes mit Atrophia n. opt. utriusque auf hereditär-luetischer Basis. Derartige Fälle bilden schwerwiegende Beweise für die Fournier'sche Lehre von den engen Beziehungen zwischen

Lues und Tabes. Von objektiven, tabischen Symptomen bot der mitgeteilte Fall neben dem Sehnervenschwund: Argyll-Robertson'sches Phänomen anästhetische Zone am Thorax, Romberg'sches Phänomen.

139) Über Nystagmus toxicus, von Weil. (Berl. klin. Wochenschr. 1906, Nr. 38). Subkutane und intraabdominale Darreichung von Chinosol und Lysol, sowie subkutane Einspritzung von Kresol und Karbol erzeugten in 6 von 75 Versuchen (8 %) nach spätestens 40 Minuten beim Kaninchen Augenzittern, das bis zu 73 Minuten dauerte. Die Versuche sind im Hinblick auf den Nystagmus der Bergleute von hohem Interesse, da ja die Steinkohle Karbol und Kresol in großen Mengen liefert.

140) Hygiene des Auges in der Schule, von Baudry. (Le nord méd., 1. X. 1906). Der Schul-Augenarzt soll a) jeden Schüler, der Zeichen äußerer Entzündung aufweist, geeigneter Behandlung zuführen; b) nach Maßgabe der S die Schüler in normale und anomale scheiden; c) geeignete Behandlung bzw. Gläser verordnen; d) die Schulen zu bestimmten Terminen inspizieren. Verf. beschäftigt sich hauptsächlich mit den Maßnahmen, die die Hygiene zur Bekämpfung der Myopie durchzusetzen strebt. Übrigens befürwortet er die Vollkorrektion. Kurt Steindorff.

141) Lavori del Laboratori di Fisiologia d. R'. Università di Siena, von Prof. Bocci. (Tip. Lazzeri, Siena, 1906.) Das cerebrale Nachbild, von Bocci. Verf. suchte im rechten Auge an der Stelle des Mariotte'schen Fleckes das Nachbild eines hell erleuchteten Discus, welcher der korrespondierenden identischen Netzhautstelle des linken Auges dargeboten wurde, zu erwecken. Die für das Experiment hergestellten Apparate erlauben sowohl mit Sonnen- wie mit elektrischem Lichte den Versuch zu machen. Bereits seit April 1904 hat Verf. im physikalischen Laboratorium in Rom auf diese Weise das cerebrale Nachbild demonstriert.

142) Die Sehnervenfasern und die Ganglienzellen der Sehcentren, von Bocci. Mit 6 Figuren. Verf. erwähnt zunächst, daß man sich am lebenden Tiere davon überzeugen kann, daß der Nerv nach beiden Seiten leitet. Er wies dies bereits 1886 durch folgendes Experiment nach. Er machte am Frosch einen der Nervi ischiadici durch Trennung sämtlicher sensibeln Wurzeln zu einem rein motorischen Nerven. Elektrische Reizung des Nerven hat alsdann allgemeine Reflexphänomene und Reflexe in der andern hintern Extremität zur Folge. Er stellt nun zwei Sätze auf: 1) Das cerebrale Nachbild, welches vom aktiven Auge auf das ruhende Auge in identischer Form, aber differenten Farben oder auch in differenter Form und Farben übertragen wird, ist ein Beweis für centrifugale Leitung auf sensibeln Bahnen. 2) Das Erscheinen der Farben im ruhenden Auge samt der Form des Bildes beweist, daß die nervösen Centren zugleich die Form und die Farben aufnehmen.

143) Die Beobachtung des Netzhautbildes im lebenden Tiere, von Bocci. Verf. beschreibt eine Methode, am lebenden Tiere bequem das umgekehrte Netzhautbild einer Acetylengasflamme zu beobachten. Am albinotischen Kaninchen wird der hintere Bulbus-Abschnitt bloßgelegt und man kann stärkere oder schwächere Lichtintensität des Bildes, geringere oder größere Schärfe, Vergrößerung oder Verkleinerung desselben bei Durchschneidung bzw. Reizung des Halssympathicus derselben Seite oder Reizung des Nerv. oculomotorius feststellen. Zu letzterem Zwecke werden die Elektroden 6—7 mm voneinander entfernt, die eine am Cornealrande, die andre auf die bloßgelegte hintere Sclera mittelst eines nassen Schwämmchens appliziert.

144) Die Funktion des Sympathicus bei der Akkommodation,

von Bocci. Verf. konnte beim Kaninchen, vor dessen Cornea ein mit kleinem Loche versehenes Diaphragma horizontal nach rechts oder links bewegt wurde, feststellen, daß das Netzhautbild eine leichte Oscillation in demselben Sinne nach rechts oder links erleidet. Dies beweist, daß die Strahlen des Bildes nicht in der Retina, sondern hinter ihr konvergieren. Bei Reizung des Halssympathicus tritt dies Phänomen viel deutlicher und ausgiebiger hervor. Wird ein Diaphragma mit zwei Löchern genommen, wie beim Scheinerschen Versuche, so sieht man, daß die zwei nicht ganz sich deckenden Bilder bei Reizung des Sympathicus sich voneinander zu entfernen streben. Wird das eine der zwei Löcher geschlossen, so verschwindet der sich nicht mit dem zweiten Bilde deckende Teil des homonymen Bildes. Verf. schließt, daß beim Kaninchen der N. sympathicus das Auge tatsächlich für die Ferne adaptiert, indem er die Refraktion des Auges herabsetzt. Hiermit würde die Meinung von Morat und Duyon gestützt, welcher von Römer und Dufour, noch letzthin von Terrien und Camus widersprochen wurde. Die Methode des Bocci ist ganz verschieden von der seiner Vorgänger.

145) Die Identität der Netzhäute durch Nachbilder demonstriert, von Brunacci. Mit 3 Figuren. Die zwei Augen eines albinotischen Kaninchens werden mit ihrer Fovea in der Richtung eines weißen Kreuzes auf schwarzem Grunde orientiert. Rechts vom Kreuze wird ein weißer Discus derart angebracht, daß sein Bild in der Papille des rechten Auges verschwindet, links vom Kreuze ein gleicher Discus ebenso für das linke Auge eingestellt. Nun gibt das Bild eines verschiebbaren weißen Bandes, welches man durch die Sklera hindurch erkennen kann, die korrespondierenden identischen Stellen der beiden Netzhäute an. Darauf orientiert Verf. seine eigenen Augen in derselben Weise, ruft Nachbilder des weißen Bandes bei binocularer und monocularer Fixation hervor und objektiviert sie genau.

146) Die Nachbilder des indirekten Sehens und das objektive Farbengesichtsfeld, von Brunacci. Mit 1 Tafel. Verf. findet, daß gar keine Beziehung zwischen dem Farbengesichtsfelde und dem Projektionsfelde der chromatischen Nachbilder besteht, da letztere viel weiter peripher wahrgenommen werden in vollkommener Übereinstimmung mit den Objekten, welche sie im indirekten Sehen hervorriefen.

147) Über die Projektion des Netzhautpurpurs, von Ruberti. Verf. schließt aus der Tatsache, daß bei Fixation einer von der Sonne bestrahlten weißen Oberfläche chromatische Decomposition auftritt, daß das von Boll und anderen als nach außen projicierter Purpur aufgefaßte Rot eine subjektive Farbe darstelle, welche central in der Hirnrinde ihren Ursprung habe.

148) Das cerebrale Nachbild, von Ruberti. Verf. vindiziert für Prof. Bocci die Priorität betreffs eines Versuches, welchen Gaudenzi (Archivio d'Ottallon 1906) als den seinigen bezeichnet.

149) Zur funktionellen Differenzierung der Sehcentren, von Ruberti. Verf. versuchte an Hunden festzustellen, ob nach Exstirpation der Sehcentren in der Hinterhauptlappenrinde dieselben noch sehen, aber die Gegenstände nicht mehr erkennen, ferner ob nach weiterer Operation in den unteren Centren vollkommene Blindheit eintritt. Experimente an den nach der ersteren Art operierten Hunden machen wahrscheinlich, daß letztere nicht die Objekte erkennen, aber eine unbestimmte Empfindung von Hell und Dunkel haben.

150) Genaue Bestimmung des blinden Fleckes, von Ruberti. Mit 5 Figuren. Verf. betont die Wichtigkeit derselben für die pathologische Diagnose. Von einem Camprimeter ausgehend, welchen Bocci konstruiert

hat, ließ Verf. einen Apparat fabrizieren, welcher sehr gut für die graphische Aufnahme des physiologischen Scotoms dienen kann.

151) Über Augenverletzungen, von Santucci. (Roma, Ed. Voghera 1906.) Überblick über 700 Fälle von Augenverletzungen, welche in 2 Jahren in der Augenklinik von Turin beobachtet wurden. Verf. bespricht die Verletzungen der Adnexa, die der Orbita, die des Augapfels und verbreitet sich dabei über Pathogenese, anatomische Veränderungen, Verlauf, Therapie, Komplikationen. Die große Zahl der Verletzungen rührt von der Entwicklung der Industrie her. Es folgt die histologische Untersuchung vieler enukleierter Augen mit 63 Mikrophotographien. Die Arbeit ist insbesondere nützlich für praktische Ärzte wegen der vielfachen Ratschläge über die erste Behandlung, welche bei solchen Fällen nötig ist.

152) Alypin, von Duranti. (Rivista Med. Pughése 18, 1906.) Alypin ist bei Operationen dem Cocain vorzuziehen, weil es keinen Einfluß auf Pupille und Accommodation ausübt, die Tension des Auges nicht verändert, und sich durch Kochen sterilisieren läßt.

153) Beitrag zur Bekämpfung des Trachoms, von Salvi. (Avella, Tipogr. Ferrara, 1906.) Bespricht Ätiologie und Prophylaxe und empfiehlt zur Behandlung Argent. nitric., Sublimat, oberflächliche Scarifikationen mit Einträufelung von Adrenalin 1 : 1000.

154) Über Störungen der Augenbewegungen bei Ohrkrankheiten, von Ostino. (Congresso di Laringologia ed Otologia 1906 Milano.) Bei Otitis media ist das Gesichtsfeld konzentrisch verengt und häufig findet man bei chronischer purulenter Otitis diese Verengung auf eine oder einige Meridiane beschränkt. Bei den unilateralen Formen ist die Verengerung auf derselben Seite nachweisbar. Nystagmus ist sehr häufig und irritativen Ursprungs bei akuter Otitis media, auch gewöhnlich bei einseitiger Erkrankung der halbzirkelförmigen Kanäle und hierbei teils irritativ, teils paralytisch, je nach den Fällen. Er ist weniger häufig bei einseitiger purulenter Entzündung des Labyrinths. Die Irritation kann vom Nerv. vestibularis ausgehen. Dies bestätigt großenteils die Tierversuche. Anisocorie und zwar die Mydriasis auf der erkrankten Seite beobachtete Verf. in Fällen von akuter und chronischer purulenter Otitis media und erklärt dieselbe aus einer Schädigung des Nervus cochlearis.

155) Sehnenüberpflanzung bei Strabismus, von Monzardo. (Riforma med. 30 u. 44. 1906.) Viele operative Details an Tieren und Leichen, um die Möglichkeit zu demonstrieren, einen Musculus rectus längs zu spalten, um ihn zum Teil an die Stelle eines andern insufficienten zu verpflanzen. Der gespaltene zur Operation benutzte und so geschwächte Muskel kann wiederum von dem ihm benachbarten normalen Rectus eine Verstärkung in derselben Weise erhalten. Verf. bespricht darauf die Sehnenverkürzung mittels Nähten, welche die Sehne zusammenhalten. Die Technik der Sehnenverpflanzung ist sehr kompliziert und muß im Original eingesehen werden.

156) Der Lidreflex beim Haifisch (Scyllium), von Rynberk. (Acc. d. Lincei, März 1906.) Von der Zoologischen Station Dohrn in Neapel. Beim Haifisch kann man den reflektorischen Lidschluß mit relativ leichten mechanischen Reizen des ganzen cutanen Verteilungsgebietes des Trigeminus und der Mucosa der Nase herbeiführen. Von der Mund- und Kiemenschleimhaut aus ist der Reflex subordiniert dem Reflex der Expulsion des Wassers aus der Respirationshöhle. Das Tier wird bei den Experimenten horizontal an der Oberfläche des Wassers gehalten.

157) Endotheliom der Lider, von Fruginele. (Il Tommasi, Napoli

5—6. 1906.) Nach Erwähnung der neuesten pathologisch-anatomischen Anschauungen über die Struktur der Endotheliome beschreibt Verf. einen nußgroßen Tumor des Unterlides eines 62jährigen. 6 Monate nach der Exstirpation war noch kein Recidiv aufgetreten. Die Struktur des Tumors ist sehr kompliziert durch Degenerationscysten und hyaline Degenerationen. Es wird ein Lymphoperitheliom angenommen.

158) Ptosis-Operation nach Angelucci, von Desogus. (Cagliari, Tip. Dessi.) Ein Fall gab sehr gutes Resultat.

159) Die morphologischen Veränderungen in der Retina durch Licht und Dunkelheit, von Chiarini. (Boll. Acc. Med. di Roma 32, 1906). Aus vielen Versuchen an Tieren der 5. Klasse der Vertebraten kommt Verf. zu Schlüssen, welche die Anschauungen von Angelucci und seinen Schülern bekämpfen, soweit sie sich auf dessen Theorie der Licht-Empfindung beziehen. 1. Die Pigment-Wanderung in den protoplasmatischen Fortsätzen der retinalen Epithelzelle ist nicht Frucht der Kontraktion der letzteren, sondern Erscheinung von Chemiotropismus. 2. Die Hauptfunktion des Pigmentes ist die Ernährung und Ersatz der Verluste, welche die Stäbchen und Zapfen durch ihre Funktion erleiden, und nur sekundär blendet es das Licht ab und zwar dies um so weniger, je stärker die Entwicklung der Chorioidea ist. 3. Die physikalischen und chemischen Veränderungen der Retina durch Licht sind nichts als der Ausdruck der von der Retina geleisteten Arbeit, analog den Veränderungen andrer Organe nach der Arbeit.

160) Exophthalmus bei Acromegalie, von Scalinci. (Il Tommasi 11—12. 1906.) 28jährige Frau mit dieser Erkrankung litt seit 3 Jahren an linksseitigen neuralgischen und hemicranischen Anfällen mit Amenorrhoe. Es trat Vergrößerung der Gesichtsknochen ein, sowie der oberen Extremitäten usw. mit Deformität des Rumpfes und der Wirbelsäure, Sehstörungen mit geringem Exophthalmus, bitemporaler Hemianopsie, Sehnervenatrophie mehr links als rechts. Der Exophthalmus wuchs während der neuralgischen Anfälle. Verf. erklärt sich gegen die übliche Annahme eines Tumors der Hypophysis, dessen mechanische Wirkung auf die Optici und die Orbita die Erscheinungen hervorrufen soll. Häufig fehlte ein Tumor. Er meint, daß es sich um toxische Wirkungen handelt und überdies um Störung der Beziehungen des Sympathicus zum Gefäßsystem und um Modifikationen der Funktion der Drüsen mit innerer Secretion, ähnlich wie es bei dem Morbus Basedow und Addison der Fall sei. Man habe daher der Störung des sympathischen Einflusses auf die Hypophysis nachzuforschen. Bei Akromegalie sind nicht selten Alterationen des Sympathicus konstatiert worden, so Hypertrophie und Sclerose der Halsganglien, des Halsstranges und auch Gefäßveränderungen teils im Gehirn, teils in der Orbita. In letzteren ist der Grund für den acromegalischen Exophthalmus zu suchen. Verf. sammelte in der Literatur 34 Fälle von Acromegalie mit mono- oder bilateralem Exophthalmus und erklärt, daß letzterer etwa in $^1/_{10}$ der Fälle vorkommt. Derselbe tritt bald akut, bald langsam auf, ist stets nach vorn gerichtet, nie seitlich, ist indolent, nicht pulsierend. Die Beschränkung der Beweglichkeit des Augapfel hält gleichen Schritt mit dem Grade des Exophthalmus. Verf. zieht einen Vergleich mit dem Exophthalmus bei Basedow. Derselbe kann nicht durch Verengerung der Orbitalhöhle bedingt sein, da dieselbe bei Autopsien mitunter weiter als normal gefunden wurde, auch nicht durch Spasmus des Musculus Müller (nach Parsini), da er persistent ist, endlich nicht durch Zunahme des Orbitalfettes. Venöse Stauung ist auch nicht

konstant, doch hängt der Exophthalmus mit ihr und mit Veränderungen der Gefäßwände zusammen, durch welche auch die Stauung verursacht ist. Diese Veränderungen sind anfänglich vasomotorisch, dann aber tritt Proliferation der Intima ein und im orbitalen Fettzellgewebe kommen Ödem und sekundäre Veränderungen hinzu.

161) Über Dacryoadenitis, von Orlandini. (Ateneo Veneto di Sc. Med. 1906.) Verf. untersuchte verschiedene Fälle im Gefolge von Allgemeinerkrankungen, z. B. Pyämie mit Orbitalabsceß, postmorbillare Conjunctivitis mit Staphylokokken, tonsilläre Diphtheritis usw. und gibt interessante histologische Details.

162) Pathologisch-Anatomisches über das Ganglion ciliare, von demselben. (Ebendas.) Bei alter Atrophie des Augapfels fand er nicht konstant tiefe Alterationen des Ganglion. Wenn die Nervenmasse des Ganglion vollständig degeneriert war, bestand stets Entartung der Nerven der Augenmuskeln. Bei Geisteskranken mit Anomalien des Pupillarreflexes fand er keine wichtige Veränderung des Ganglion ciliare vor.

163) Die corticale Sehfunktion, von Rossi. (Paris, Tipogr. Coop. 1906.) Nach Vorausschickung der wichtigsten bibliographischen Notizen beschreibt Verf. Versuche an Hunden, denen Teile der Sehcentren exstirpiert wurden. Er warnt, den Tieren zu spezifizierte Symptome anzudichten, was die Erinnerungsbilder und die psychische Blindheit auch das Gesichtsfeld anbetrifft. Er konnte feststellen, daß die Ausdehnung des corticalen Sehcentrums größer ist, als Munk angegeben hat. Er kann nicht mit Hitzig finden, daß der Lobus frontalis zum Sehcentrum gehöre und selbst Zerstörung des Gyrus sigmoidalis hatte keine Einwirkung auf das Gesicht. Seine Experimente sprechen auch gegen eine Projektion der Retina auf die Rinde der Hinterhauptlappen, wie sie Munk annahm. Die Schwere und Dauer der Störungen stehen im Verhältnis zur Ausdehnung der Verletzung der Rinde, jedoch sind die Störungen transitorisch, wie Hitzig fand. Er kann nicht positiv behaupten, daß beim Hunde nach diesen Läsionen die sogenannte Seelenblindheit eintritt.

164) Anlage des parietalen Auges bei Vogelembryonen, von Livini. (Monitore Zoolog. Ital. XVI. 5.) Untersuchungen an 18 Embryonen von Taube und Huhn, welche betreffs ihrer Entwicklungsdauer der Figg. 15 bis 18 der Normaltafeln von Keibel (1900) entsprechen. Er fand eine Bildung, welche er für die homologe Anlage des parietalen Auges der Saurier hält. Dasselbe liegt am Schädel in direktem Kontakt mit der Anlage der Apophyse, welche caudal gerichtet ist, aber unabhängig von ihr. Diese Anlage des parietalen Auges hat bei Vögeln nur sehr kurze Dauer und verschwindet alsbald ohne jede Spur. Die früheren Beobachter haben diese Anlage entweder ganz geleugnet, oder hatten, wie Parker und Klinckowström, unrichtige Angaben gemacht, wie Gaupp zeigte. Nach Livini verschwindet die Anlage bereits in der Fig. 18 von Keibel. Nur ausnahmsweise kann man bei Vögeln in späterer Periode etwas davon finden, höchstens bis zur Entwicklungsstufe der Fig. 23 von Keibel.

165) Bildungen des Gewölbes des Proencephalon bei Hühnerembryonen, von Livini. (Ebeneas. XVI. 12.) Diese Teile wurden an 39 Exemplaren studiert, teils am Telencephalon teils am Diencephalon. Einige dieser Bildungen sind konstant, z. B. die Anlage des parietalen Auges, andre Bildungen sind inkonstant, können in wechselndem Verhältnisse fehlen.

166) Histogenese des Nervus opticus, von Pes. (Biologica I, Torino, Clausen 1906.) Unter vielen Literaturangaben bringt Verf. eigene

mikroskopische Untersuchungen an Hühnerembryonen von 2—4 Tagen. Im Stil der Augenblase fand er, daß nahe bei den in Aktivität begriffenen Kernen andre sichtbar sind, welche Caryolyse zeigen, während die Kapillaren wachsen und eindringen. In diesen caryolytischen Zonen erscheinen die ersten primitiven Nervenbündel des Pedunculus, welche den Weg ihrer Entwicklung durch Verringerung des Widerstandes in der Bahn der karyolytischen Elemente finden.

167) Neuritis retrobulbaris acuta durch Influenza, von Puccioni. (Boll. Acc. Med. Roma, 32. 1906.) Plötzliche Amblyopie mit centralem Scotom bei 50 jähriger Frau gegen Ende eines febrilen Influenza-Anfalles. Diaphorese, Strychnin; Heilung nach 3 Monaten. Gallenga.

168) Keratitis neuroparalytica, von Orlandini. (Riv. veneta di Sc. med. 1906.) Verf. unterscheidet 4 klinische Formen: 1. Beeinträchtigung der Sensibilität der Cornea durch örtliche Läsion derselben, wodurch die Nervenendigungen geschädigt werden, welche wahrscheinlich auch für die Ernährung der Cornea von Wichtigkeit sind. 2. Läsion der Trigeminus-Äste in der Orbita, durch Tumoren oder Entzündungen oder Verletzungen. 3. Mehr centrale Läsion des Trigeminus, wobei die Cornea auch transparent bleiben kann. 4. Sensibilitätsstörung der Cornea im Anschluß an Herpes Zoster ophthalm. Die Anästhesie kann unvollkommen sein, d. h. es kann anästhetische Zonen in Cornea und Conjunctiva bulbi geben, während der Rest normale Sensibilität zeigt oder Hypoästhesie. Mitunter ist die Sensibilität nur in der Conjunctiva aufgehoben, die der Cornea schwach erhalten. Auch kann nur eine Hälfte der Cornea anästhetisch sein.

169) Eigentümlicher Befund an der Pars iridica retinae, von Gallenga. (IV. Riunione della Soc. Ital. di Patalogia, Pavia 1906.) Im oberen Teile der Iris des Auges eines wenige Wochen alten Kindes fand Verf. eine teils einfache teils doppelte Zellenlage, welche das Pigmentepithel bedeckte. Dieselbe schloß am Pupillarrande ab, und war gegen das Corpus ciliare hin nur stückweise noch sichtbar. Verf. erklärt diese Zellenlage für eine anomale Ausbreitung des nicht pigmentierten Stratums der Pars ciliaris retinae. Sie erinnert an eine ältere Beobachtung von Hirschberg (Arch. f. Ophth. 1876).

170) Prophylaxe des Trachoms, von Gallenga. Bespricht in einem sehr eingehendem Referat auf dem Congreß der italienischen Ophthalmologen zu Rom, Oktober 1906, das Thema. Peschel.

171) Einige Beobachtungen über die nicht operative Behandlung des Schielens: Worth's Amblyoskop, von Campbell Posey und Maxwell Langdon in Philadelphia. (New York. med. Journ. Dez. 1904.) Verf. haben 19 Fälle mit dem Worth'schen Amblyoscop behandelt und geben über 9 Fälle, die sie ausführlich beobachten konnten, genauere Mitteilungen. Die Verff. können auf Grund ihrer Erfahrungen die Anwendung des Amblyoskops zur Erzielung des Binocular-Sehens und Beseitigung des Schielens empfehlen, wenn es in früher Kindheit, vor dem 5. Lebensjahre angewandt wird. Im übrigen beschäftigen sich die Verff. nur mit dem Inhalte des bekannten Worth'schen Buches, mit dem sie im wesentlichen übereinstimmen.

172) Ein Fall von Encephalocele orbitalis mit einzigartiger Mißbildung des Gehirns und Auges, von Parsons und Coats in London. (Brain Part. 114.) Es handelte sich um ein 13 Wochen altes Kind. Der ganze Inhalt des Orbita, der das Auge und eine Gehirnmasse einschloß, wurde entfernt. Exitus am 4. Tage. Die Resultate der anatomisch-mikroskopischen Untersuchung werden durch zahlreiche Photographien und Figuren anschaulich gemacht. Loeser.

# Übersicht über die Leistungen der Augenheilkunde im Jahre 1906.

**Anatomie des Auges:** Ogawa's Untersuchungen (Arch. f. A.) von Optici von Japanern bestätigen das Vorkommen von Pigmentzellen im menschlichen Opticus. — Dimmer (Ber. der ophth. Gesellsch.): tritt nach seinen ophthalmoskopischen Untersuchungen mit Tageslicht für die gelbe Färbung der Macula ein. — Lohmann (Zeitschr. f. Augenheilk.): In 84 Fällen war die Anordnung der Exzentrizität des kleinen Irisringes eine derartige, daß derselbe dem Pupillarringe medial und oben näher gelagert war; nur in 10 Fällen zeigte er oben die nähere Berührung; in 6 Fällen war auch unten die Pupillarzone verringert oder ganz verstrichen. Das Verhältnis zwischen Sehnerv und Ora serrata ist so ausgebildet, daß die breiteste Partie der letzteren weit entfernt von der geringsten Kornea-Sehnerven-Distanz sich findet. — Levinsohn (Arch. f. Ophth.) unterscheidet an der hinteren Fläche der Iris ein doppelschichtiges Pigmentepithel und einen darüber gelegenen, aus glatten Muskelfasern bestehenden Muskel. Die Bruch'sche Membran, die in den centralen Pupillarpartien fehlt, weist stäbchenförmige Kerne auf, die von den Kernen des vorderen Pigmentepithels verschieden sind. — Szily (Arch. f. Ophth.): Die hintere Bekleidung der Iris besteht im Bereiche des Dilatators von innen nach außen aus einer Lage Epithelzellen und aus einer Reihe längsovaler Kerne und darüber einer fibrillären Schichte. Vordere Kernreihe und fibrilläre Schichte bilden den M. dil. pup. — Küsel (Zeitschr. f. Augenheilk.): Wirkung der einzelnen Teile des Ciliarmuskels auf das Lig. pectin. — Pes (Arch. f. Ophth.): Über einige Besonderheiten in der Struktur der menschlichen Kornea. — Adachi Buntaro (Zeitschr. f. Morph. u. Anthropol.): Das Knorpelstück in der Plica semilun. der Japaner. — Kuschel (Zeitschr. f. Augenheilk.): Biometrie als Methode für die Untersuchung des mechanischen Aufbaues des Auges.

**Entwicklungsgeschichte, Mißbildungen und kongenitale Affektionen des Auges:** Keibel (Z. M.): Eine phylogenetische Ableitung des Wirbeltierauges läßt sich heute noch nicht geben, anzunehmen ist aber, daß die Augen der Wirbeltiere von wirbellosen Vorfahren ererbt worden, und zu einer Zeit entstanden sind, zu der das Centralnervensystem noch an der Oberfläche lag. Sekundär ist dann das Auge mit dem Centralnervensystem in die Tiefe verlagert worden. — Nach Hirsch (Zeitschr. f. Augenheilk.) ist die Ansicht, daß das Randschlingennetz der Kornea der Rest eines vollständigen fötalen Hornhautgefäß-Netzes sei, unrichtig. — Seefelder und Wolfrum (Arch. f. Opht.) stellen fest, daß die erste Andeutung der Vorderkammer sich Ende des 5. Monats findet; erst Mitte des 6. Monats gelangt sie zur vollen Entwicklung; die eiweißhaltige Flüssigkeit derselben liefert die Vorderfläche der Iris. — Toufesco (Ann. d'ocul.) bezeichnet das Aufhängeband der Linse als mesodermalen Ursprunges; auf der Oberfläche der Linse legen sich die Fasern an die Wände der Kapillargefäße der Tunica vascularis der embryonalen Linse. Beim Erwachsenen scheinen sie ein feines Netz zu bilden, welches die Linse umgibt. — Krückmann (Z. M.) betont den genetischen

Zusammenhang der Pigmentepithelien mit den Gliazellen; die sog. primäre Glia ist bis zu einem gewissen Grade noch am fertigen Sehorgan, in Form der Müller'schen Stützzellen zu finden. Die zweite Entwicklungsperiode der Neuroglia ist durch die Bildung von Astrocyten charakterisiert. — Durch experimentelle Untersuchungen über die Entwicklung des Auges von Froschembryonen lieferte Bell (Arch. f. mikrosk. Anatomie) den Nachweis, daß die Retina ein spezifisch ausgebildeter Hirnteil ist, und daß sie in der Anlage wahrscheinlich schon vor dem Schlusse der Medullarrinne vorhanden ist; ihre Entwicklung ist unabhängig von der Bildung des Optikusstieles und der Augenblase. — Matys (Zeitschr. f. Augenheilk.) hat an verschiedenen Arten von Tieren die Entwicklung der Tränen-Ableitungswege studiert; das Prinzip ist stets das gleiche: vollständige Abschnürung der leistenförmigen Wucherung vom Epiblast und selbständiges Hervorwachsen der beiden Tränenkanälchen. — Fleischer (Arch. f. Ophth.) stellt fest, daß bei Säugern nicht das eine Tränenröhrchen das obere Ende der Kanalanlage darstellt, sondern von dem abgeschnürten oberen Ende derselben sprossen beide Röhrchen aus und wachsen in den obern und untern Lidwulst bis zu ihrer sekundären Verbindung mit dem Epithel hinein. — Brückner (Arch. f. Augenheilk.): Zwei Fälle von Epicanthus congenitus und Parese der Augenmuskeln; in einem Falle mit guter Begabung, im zweiten mit Idiotie und Heredität. — Ohse (Arch. f. Augenheilk.): Doppelseitiges Kolobom des Oberlides und Dermoid der Korneoskleralgrenze. — Baquis (Arch. f. Ophth.): Klinisch individualisierte, epibulbäre Mißbildung, charakterisiert durch ein temporal gelegenes Gebilde aus acino-tubulösen Drüsen, deren Ausführungsgänge in die Bulbusbindehaut ausmünden — mitunter Komplikation mit Knorpelplatten und Flecken dermoiden Charakters. — Über Fälle familiärer Aniridie berichten Hamilton (The ophthalmosc.) und Knape (Finske läkares. handlinger). — Interessante Fälle von Coloboma iridis beschreiben Gilbert (Zeitschr. f. Augenheilk.) und Koerber (Zeitschr. f. Augenheilk.). — Herbst (Zeitschr. f. Augenheilk.) berichtet über eine Art von Ausstülpung des Pigmentblattes der menschlichen Iris, wie sie bei Tieren vorkommt. — Koerber (Zeitschr. f. Augenheilk.) fand in 2 Mißbildungen der Iris sichtbare Irisgefäße. — Fälle von Ektopie der Linse veröffentlichen: Griffin-Lewin (Arch. f. Augenheilk. engl. Ausg.) 16 Fälle in einer Familie innerhalb 6 Generationen; Beck (Arch. f. Augenh.) Ektopie mit Kolobom der Linse, und Brückner (Arch. f. Augenheilk.) Ektopie mit nachfolgender Luxation der Linse in den Glaskörper. — Hippel (Arch. f. Ophth.) beschreibt ein Kolobom der Linse mit Zerlegung der letzteren in zwei symmetrische Teile — Landmann (Arch. f. Augenheilk.): Angeborener Mangel der Chorioidea und Netzhaut außerhalb der Makulargegend bedingt durch embryonale Obliteration der Art. cil. post. mit Ausnahme derjenigen, die den Plexus der Makula versorgen. — Ruhwandt (Zeitschr. f. Augenheilk.): Reste fötaler Augengefäße an der hinteren Linsenkapsel, nebst zwei weiteren fötalen Glaskörpergefäßen und einer anscheinend atrophischen Stelle der Aderhaut. — Stock und Szily (Z. M.): Kongenitales peripapuläres Staphyloma verum der Sklera mit Einschluß der Papille in einem kurzsichtigen Auge. — Kasass (West. ophth.) hält die Kolobome für Folge interuterinaler Sklerotico-Chorioiditis oder Chorioretinitis; dasselbe nimmt Cosmettatos (Ann. d'ocul.) bei ringförmigen Kolobomen des Sehnerven an. — Bergmeister jun. (Arch. f. Ophth.): Faltenbildung an der Netzhaut eines kindlichen Auges, die nur die Pars optica retinae mit Ausschluß des Pigmentblattes betraf; Makula fehlte. — Bernheimer (Arch. f. Ophth.):

Anatomische Untersuchung von 4 Rattengehirnen in bezug auf Anophthalmus congen. und Sehbahn. — Hippel (Arch. f. Ophth.): Beschreibung einer Anzahl von Mißbildungen: Teratom der Orbita, Anophthalmus cong. bilateral. mit Encephalocele orbitae, Kryptophthalmus, epibulbäres Dermoid, Lidkolobom und Mikrophthalmus. — Ray-Connor (Arch. of Ophth.): Mikrophthalmus mit großer Orbitalcyste. — Über angeborene Tränensackfisteln berichten: Elschnig (Z. M.) und Cosmettatos (Arch. f. Augenheilk.), letzterer nebenbei noch über eine Anzahl andrer Anomalien der Tränenwege; ebenso Küsel (Zeitschr. f. Augenheilk.), der an der Hand seiner Fälle für Halben's Hypothese über die Entwicklung der Tränenröhrchen eintritt. — Nach Stephenson und Rosa Ford (The Ophthalmoscope) sind viele kongenitale Augenanomalien auf intrauterine Infektion zu beziehen. — Stephenson (La clin. opht.) berichtet über eine intrauterine Bindehaut-Entzündung, die er als durch Infektion im Uterus entstanden auffaßt. — Reuchlin (Z. M.): Kongenitales Chondrom in der Gegend des innern Augenwinkels. — Contino (La clin. opht.) beschreibt ein Lipodermoid der Kornea, und nimmt an, daß diese Geschwülste durch Zurückbleiben von Gewebsresten des Lidrandes am Bulbus entstehen. — Kraemer (Centralbl. f. Augenheilk.): Pigmentierung der Kornea; in einem Falle die oberflächlichen, im zweiten die tieferen Schichten betreffend; wahrscheinlich kongenitale Versprengung von Pigment uvealen Ursprunges. — Seefelder (Arch. f. Ophth.) macht auf die Formen von interstitieller Keratitis des fötalen Auges aufmerksam, die schon in relativ frühem Stadium der Entwicklung vorkommen; es muß daher auch angeborene Hornhauttrübungen auf entzündlicher Basis ohne vorhergegangene eitrige Einschmelzung des Gewebes geben. — Peters (Z. M.) hat ein angeborenes Ulc. corn. intern. anatomisch untersucht. Die Entwicklungsstörung ließ sich auf rein mechanischem Wege ohne Annahme eines entzündlichen Prozesses erklären. — Hippel jun. (Z. M.) spricht sich bei angeborener Defektbildung der Descemet'schen Membrane für einen Krankheitsprozeß des vollentwickelten Auges in den letzten Schwangerschafts-Monaten aus. — Hirschberg (Centralbl. f. Augenheilk.) berichtet über angeborene Drucksteigerung mit Hornhauttrübung eines Kindes in der 5. Lebenswoche. Dauernder Erfolg einer Iridektomie. — Müller (Zeitschr. f. Augenheilk.) hat über 700 Fälle von kongenitaler Amblyopie gesammelt. Dieselben sind in überwiegender Mehrzahl mit Astigmatismus kompliziert, eine größere Zahl mit Pigmentmangel der inneren Augenhäute; häufig Conus nach unten. — Levy (Arch. f. Ophth.): Ein Fall, der als ein den beiden bekannten Formen von angeborener partieller Farbenblindheit (Protanopie, Deuteranopie) analoger Fall von Tritanopie aufgefaßt werden muß. — Nagel (Zeitschr. f. Phys. der Sinnesorgane) berichtet über direkte, nicht mit Überspringen einer Generation wirkende Vererbung von partieller Farbenblindheit. — Guttmann (Zeitschr. f. Phys. d. Sinnesorgane) beschreibt einen Fall von Grünblindheit mit ungewöhnlicher Herabsetzung der Gelb- und Blau-Empfindung.

**Physiologie des Auges:** Bach (Centralbl. f. Nervenheilk.) hält die Annahme, daß die Edinger-Westphal'schen Kerne als Sphinktercentrum aufzufassen sind, für nicht einwandfrei. — Münch (Arch. f. Ophth.) sucht einige dunkle Punkte in der Mechanik der Irisbewegung von morphologischem Standpunkte zu erklären. — Nach Hertel (Arch. f. Ophth.) wäre auch die bei Warmblütern nach Unterbrechung der Optikusbahnen auslösbare Pupillenverengerung auf Licht, als eine direkte Wirkung der Lichtstrahlen auf die Sphinkteren der Iris zu betrachten. — Groos (Arch. f. Phys.) erhielt nach

Durchschneidung des Optikus bei Hunden Pupillarreaktion auf Licht, wenn sie längere Zeit im Dunkeln gehalten wurden; mit der Zeit wurde die Pupillarreaktion immer undeutlicher. — Hertel (Bericht der ophth. Ges.) konstatierte bei denselben Versuchen, daß die Pupille bei Belichtung mit elektrischem Bogenlicht deutlich enger wurde; eine direkte Reizwirkung der strahlenden Energie auf die Irissphinkteren. — Polimanti (Arch. di ott.): Versuche über die Einwirkung farbigen Lichtes auf das Verhalten der Pupille. — Nach Levis (Amer. Journ. of Ophth.) bestehen die Ciliarfortsätze aus erektilem Gewebe, und ist die Akkommodation wesentlich ein Gefäßphänomen. Fischer (Arch. f. Augenheilk.) hält die Gefriermethode zur Untersuchung des Akkommodationsvorganges für nicht verlässig; die mit dieser Methode erhaltenen Beobachtungen können nicht als Beweis dafür angesehen werden, daß im Taubenauge der Akkommodationsvorgang durch vermehrte Spannung der Zonula erfolge. — Jackson (Amer. Journ. of Ophth.) nahm skiaskopische Refraktionsbestimmungen bei der Akkommodation im Centrum und in der Peripherie der Linse vor; die Verschiedenheit der Refraktion erklärt er durch Asymmetrie der Elastizität oder Anordnung der Linsenfasern. — Landolt (Arch. d'opht.) wies experimentell nach, daß dem Ganglion ciliare ein Einfluß auf die Produktion des Humor aqueus nicht zukommt. -- Pflüger (Arch. f. Ophth.) stellte fest, daß bei Hunden (mittlerer Größe) die Kammerwasser-Sekretion pro Minute 6—8 cmm beträgt; bei vollständiger Anämie des Auges nimmt der Flüssigkeitswechsel im Auge zu; der Grund ist in kleinsten Veränderungen sowohl der Kapillarwände, als der nach außen filtrierenden Membran zu suchen. Beiderseitige Unterbindung der Carotis communis bedingt bei Hunden nur mäßige Abnahme der Kammerwasser-Sekretion. — Nach Türk (Arch. f. Ophth.) besteht in der vorderen Kammer des Kaninchens bei aufrechter Stellung des Auges eine Strömung, die an der hinteren Wand emporsteigt, an der vorderen herabsinkt. Diese Strömung entsteht durch die Erwärmung des Kammerwassers an der hinteren Wand der Kammer und durch Abkühlung vorn an der Hornhaut. — Nach Leber und Pilzeker's Untersuchungen (Arch. f. Ophth.) stellte sich die Filtration, somit auch die Kammerwasser-Absonderung noch niedriger heraus, als bisher angenommen wird (4,5 und 5,6 cmm in der Minute). Die Eigenschaft, daß das Auge sich in kurzer Zeit Volums-Veränderungen seines Inhaltes ohne Änderung des Augendruckes anpassen kann, ist von großer Bedeutung, weil sie der Entstehung von Druckschwankungen entgegen wirkt. — Versuche über den osmotischen Druck und die elektrische Leitfähigkeit des Kammerwassers, Glaskörpers und des Blutserums von Rindern und Schafen, in bezug auf das Zustandekommen des intraokularen Druckes haben Bottazzi und Sturchio (Arch. di ottalm.) angestellt. — Kahn (Zeitschr. f. Phys.) hat gefunden, daß intravenöse Adrenalin-Injektionen den intraokularen Druck infolge passiver Erweiterung der Augengefäße durch die allgemeine Gefäßverengerung und Blutdrucksteigerung um mehr als die Hälfte der ursprünglichen Höhe steigern. — Koster (Arch. f. Ophth.) veröffentlicht neue Sehproben, bei denen als normale Sehschärfe das Erkennen der Optotypi bei einer Breite der bildenden Teile von 3 mm wenigstens in einer Richtung in 10 m Entfernung angenommen wird. — Landolt (Arch. f. Ophth.) tritt für seinen gebrochenen Ring zur Sehprüfung ein. — Hoefer (Arch. f. Phys.) beschäftigt sich mit dem Augenmaß bei zweiäugigem und einäugigem Sehen; der Seitenabstand zwei gleicher Objekte, von denen das vordere das hintere für ein Auge verdeckt, erscheint bei zweiäugiger Betrachtung erheblich kleiner als bei monokularer

Beobachtung mit jenem Auge, für welches das betreffende Objekt allein sichtbar ist; der Vorgang wird zahlenmäßig charakterisiert. — Raehlmann (Zeitschr. f. Augenheilk.): Zur Anatomie und Physiologie des Pigmentepithels der Netzhaut. — Hertel (Zeitschr. f. allg. Phys.) stellt fest, daß ultraviolette Strahlen imstande sind, unmittelbar auf das kontraktile Zellplasma erregend einzuwirken, während farbige Strahlengattungen hierzu erst durch Vermittlung des Pigments befähigt werden. Eine bestimmte Strahlengattung hat auf diejenigen Pigmentzellen den stärksten erregenden Einfluß, welche vermöge ihrer Eigenfarbe gerade diese Strahlen am vollkommensten absorbieren. — Basler (Arch. f. Phys.): Mit der Makula werden Bewegungen, welche nicht mehr als getrennt unterschieden werden, erkannt; die Empfindlichkeit zeigt sich abhängig von der Geschwindigkeit der Bewegungen. — Boswell (Zeitschr. f. Phys. d. Sinnesorgane) sucht die Erscheinungen zu erklären, die zu beobachten sind, wenn bei fixiertem Blicke Bilder eines leuchtenden Gegenstandes über die Netzhaut gleiten. — Landolt (Arch. f. Augenheilk.) fand inbezug auf die Wahrnehmbarkeit des blinden Fleckes, daß eine Ergänzung eines Punktmusters weder bei längerer, noch bei momentaner Beleuchtung, weder entsprechend dem Mariotte'schen Flecke, noch entsprechend den centralen Netzhautteilen des dunkel adaptierten Auges stattfindet. — Schenck (Arch. f. Phys.) weist bei Versuchen über intermittierende Netzhautreizung nach, daß das Anklingen und Abklingen der Netzhaut-Erregung nicht ohne merkliche Trägheit erfolgt. — Nach Siebeck (Zeitschr. f. Phys. der Sinnesorg.) zeigt die Minimalfeld-Helligkeit für paracentrale Netzhautstellen mit größter Annäherung die gleiche Verteilung im Spektrum wie die Peripheriewerte. — Lindquist (Upsala läkär. förh.) ermittelte mit Gullstrand's Photometer, die unter physiologischen Verhältnissen bei Dunkeladaption für das Minimum erforderliche Beleuchtung. — Nach Lohmann (Zeitschr. f. Sinnesphys.) ist die Veränderung, welche die Empfindlichkeit des Auges schwachen Lichtreizen gegenüber während der Einwirkung von Lichtreizen erleidet, nur in den beiden ersten Minuten bedeutend und konstant zunehmend. — Birch-Hirschfeld (Arch. f. Ophth.): Versuche ergeben, daß auch in der Taubennetzhaut nach intensiver Helladaption in den Ganglienzellen eine Abnahme des Chromatingehaltes eintritt. — Nach Cohen (Z. M.) übt das Lebensalter einen nachweislichen Einfluß auf die Adaptionsverhältnisse für Lichtintensitäten aus; die Adaptionspotenz ist im 3. und 4. Dezennium am besten und nimmt dann mit den Jahren ab. — Stigler (Arch. f. Phys.) hebt in bezug auf das Druckphosphen hervor, daß Druck-Erhöhung, Kompression der empfindlichen Netzhautelemente; Helligkeitsempfindung; Druck-Verminderung, Zerrung derselben Elemente; Dunkel-Empfindung hervorruft. Plötzliche Änderung der Druckdifferenzen wirkt als Reiz und erzeugt ein dem Nachbilde analoges Phänomen. — Gaudenzi (Arch. di Ottalm.) fand, daß, wenn man bei retinaler Blindheit eines Auges das Nachbild im gesunden Auge erzeugt, die Erzeugung des cerebralen Nachbildes auf dem abnormen Auge so gelingt, als wären beide Augen normal. Wenn bei normalen Augen das primäre Nachbild an der mit der Papille des andren Auges korrespondierenden Stelle erzeugt wird, so erscheint das cerebrale Nachbild an der dem blinden Fleck des 2. Auges entsprechenden Stelle. — Garden's Versuche (Arch. f. Ophth.) bestätigen die Entstehung des Sehgelb bei Bleichung des Sehpurpurs. — Lodato (Arch. di Ottalm.) hebt hervor, daß rotes Licht das Oxydationsvermögen der Netzhaut erhöht. Da aber dasselbe den Sehpurpur nicht zu entfärben vermag. so können die Veränderungen des Oxydationsvermögens

der Netzhaut nicht von Veränderungen des Sehpurpur abhängen. — Heinrich und Chriatek (Zeitschr. f. Sinnesphys.) beziehen das periodische Verschwinden kleiner Punkte auf Schwankungen, welcher die Krümmung der Linse bei jeder ihrer Einstellungen unterliegt. — Resecz (Zeitschr. f. Sinnesphys.): Untersuchung über die von Weiß ausgehende Schwächung der Wirksamkeit farbiger Empfindung. — Raehlmann (Zeitschr. f. Augenheilk.): Neue Theorie der Licht- und Farben-Empfindung, die sich auf dem Prinzipe der Entstehung sogenannter stehender Lichtwellen in den Innengliedern der Zapfen und Stäbchen der Netzhaut gründet. — Grünberg (Zeitschr. f. Phys. der Sinnesorg.) beschäftigt sich mit der Untersuchung der Erscheinung, daß blaue Felder hinter gleich entfernten roten zurückzuweichen scheinen und bei stark herabgesetzter Beleuchtung eine Umkehrung der Erscheinung eintritt. — Edrigo-Green (The ophthalmosc.) ist der Ansicht, daß die Vorgänge bei der Farbenwahrnehmung nur durch die Annahme erklärt werden können, daß jede optische Nervenfaser Reizwellen mit sich führt, die allen Lichtwellen entsprechen. — Nach Wlotzka (Arch. f. Phys.) ändert sich die Refraktion im Dunkeln nicht. — Wolff (Zeitschr. f. Augenheilk.) bespricht das System der Skiaskopie und Ophthalmoskopie vom Standpunkte der physischen, physiologischen und geometrischen Optik. — Schirmer (Arch. f. Ophth.) führt den Beweis, daß der Schleimüberzug der Nasenmündung des Ductus nasolakrymalis die Rolle einer Klappe vertritt.

**Experimentelle Pathologie, pathologische Anatomie und Bakteriologie des Auges:** Verderame (Zeitschr. f. Augenheilk.) wies experimentell nach, daß selbst konzentrierte Kochsalz-Injektionen die Bindehaut nicht schädigen; örtlich schädlich wirken Quecksilbercyanat- und Oxycyanat-Lösung. — Hess und Römer (Arch. f. Augenheilk.) gelang es durch Übertragung von Trachom auf Affen ein dem Trachom klinisch und anatomisch ähnliches Krankheitsbild zu erzeugen und die Übertragbarkeit der erzeugten Krankheit nachzuweisen. — Scherber (Wiener klin. Wochenschr.) hat durch Einbringung syphilitischer Produkte in das Kaninchenauge eine der menschlichen Kerat. parenchym. ähnliche Hornhaut-Affektion hervorgerufen. — Nach Reichmuth's Versuchen (Zeitschr. f. Augenheilk.) wirken die gebräuchlichen Ersatzmittel des Kokaïns schädigender auf die Kornea, als das Kokaïn. Nach subkonjunktivaler Injektion von 5—10% Kokaïnlösungen war fast keine Schädigung des Epithels und Endothels bemerkbar. — Zur Nedden (Arch. f. Ophth.) schreibt bei Schädigung der Kornea durch Metalle die wichtigste Rolle den Karbonaten und den eiweißähnlichen Stoffen, den Mucoiden, zu. — Vogt (Zeitschr. f. Augenheilk.) weist experimentell nach, daß die schädliche Wirkung basischer Anilinfarben auf den Phenylrest in Verbindung mit der Amidogruppe zurückzuführen ist. Weiter konstatiert er (Arch. d'opht.), daß saure und neutrale Anilinfarben nur geringe Entzündungen der Bindehaut hervorrufen, basische Farben jedoch starke Entzündungen, selbst Panophthalmitis erzeugen. — Loewy (Centralbl. f. Nervenheilk.) stellt fest, daß die durch grelle Beleuchtung stark verengten Pupillen bei schmerzhaftem Druck auf organisch kranke Teile weiter werden. Diese Erweiterung bleibt aus bei psychogener Druckschmerzhaftigkeit. — Albrand und Schröder (Halle) stellten Untersuchungen über das Verhalten der Pupille an Tieren und sterbenden Menschen bei Vergiftungen und verschiedenen Todesarten und über die Leichenpupille bei hoher und niedriger Temperatur an. — Beck (Arch. f. Augenheilk.) prüfte experimentell die einzelnen Theorien über die Entstehung der Aderhautrupturen. — Rollet und Aurand (Rev. général. d'opht.)

impften Kaninchen mit menschlichem Tuberkelmaterial und erhielten nach 3 Monaten Herde in der Aderhaut. — Erdmann (Ber. d. ophth. Gesellsch.) brachte der Elektrolyse unterworfenes Kaninchen-Kammerwasser in die Kammer von Kaninchen, worauf es unter Entzündungs-Erscheinungen zu Drucksteigerung, Vergrößerung des Auges, Druckexkavation kam, und ein chronisches Stadium sich anschloß. — Schirmer (Deutsche med. Woch.) bezeichnet als Ursache der primären Hypotonie entzündliche Zirkulationsstörungen als Folge abnorm eiweißreichen Kammerwassers in abnorm geringer Menge. Während der Entzündung können so viele Gefäße der Ciliarfortsätze zugrunde gehen, daß die abnorm geringe Quantität des Kammerwassers ständig und der intraokuläre Druck dauernd vermindert wird; die Bulbuswandungen ziehen sich zusammen und verdicken sich. — Ogawa (Arch. f. Augenheilk.) erklärt die Wunden im Glaskörper als nicht wiederherstellbare Kontinuitätstrennung des Gewebes; weder Regenerations-Erscheinungen, noch Narben, noch Gefäßneubildung sind nachweisbar. — Orlow (West. ophth.) berichtet über erfolgreiche Impfung von Emulsionen von Netzhaut, Sehnerv, Glaskörper der durch Rabiesgift gefallenen Kaninchen unter die Meningen gesunder Tiere. — Hess (Münch. med. Woch.) beschreibt die Veränderungen im Pupillengebiete der Linsenkapsel nach Bestrahlung mit der Schott'schen Uviollampe. — Hess und Römer's (Arch. f. Augenheilk.) experimentelle Untersuchungen über Antikörper gegen Netzhaut-Elemente ergeben, daß Pigmentepithel und Retina Elemente enthalten, die chemisch bisher nicht dargestellt sind. Der tierische Organismus produziert Substanzen, die unter geeigneten Bedingungen Elemente der Netzhaut in spezifischer Weise schädigen können. — Schreiter (Arch. f. Ophth.) fand, daß die Degeneration der Netzhaut-Ganglienzelle nach Sehnerven-Durchschneidung erst dann einsetzt, wenn die Degeneration der Nervenfaser descendierend die Ganglienzelle erreicht hat. Ein Unterschied im Verhalten der grob- und feinkalibrigen Nervenfasern konnte weder in den Anfangs- noch in den spätern Endstadien beobachtet werden. — Wernicke (Z. M.) befaßte sich mit experimenteller Nachprüfung der operativen Behandlung der Netzhaut-Ablösung am Tierauge. — Kitamura (Z. M.) hat Untersuchungen über Mikrophthalmus congenitus und Lidbulbuscysten am Schweinsauge angestellt und kommt zum Schlusse, daß der Grund in einer mechanischen Behinderung des Verschlusses des fötalen Spaltes durch Bindegewebsstränge mesodermalen Ursprunges und intraokulare Bindegewebs-Entwicklung zu suchen sei. — Wessely (Ber. d. ophth. Gesellsch.) weist experimentell nach, daß bei Bier'scher Kopfstauung das innere Auge im Vergleiche zu der sonstigen starken Wirkung der Stauung sich in sehr geringem Grade an der Hyperämie beteiligt. — Nach Thaler (Zeitschr. f. Augenheilk.) handelt es sich beim Frühjahrskatarrh um Hyperplasie und hyaline Degeneration des lymphadenoiden Gewebes (lymphatische Allgemein-Erkrankung). — Nach Goldzieher (Z. M.) beruht der Frühjahrskatarrh im Gegensatze zum Trachom auf einer krankhaften Veränderung des Tarsus conj., die durch Zellvermehrung sowie durch Wucherung und Auswachsen von Tarsusfasern gegen das Epithel gekennzeichnet ist; später tritt Verglasung der Fasermassen ein. — Lafon (Ann. d'ocul.) bezeichnet die Lidwucherungen des Frühjahrskatarrhs als tarsoconjunctivale Proliferationen, die aus hyperplastischen normalen Elementen bestehen. — In ähnlichem Sinne spricht sich Rochanizin (West. ophth.) aus. — Goldzieher (Arch. f. Ophth.) bezeichnet, vom pathol.-anatomischen Standpunkte betrachtet, das Trachom als eine durch einen bisher unbekannten spezifischen Reiz bedingte und in der Gefäßschichte der Conjunctiva lokalisierte

Erkrankung; zuerst werden die Gefäßwände ergriffen; es kommt zu entzündlichen Granulomen; durch Zerfall derselben und Bildung eines von den Fibroblasten der Gefäßwandungen geliefertem Bindegewebes tritt Heilung ein. — Nach Ischreyt (Arch. f. Augenheilk.) kann sich bei der hyalinen Degeneration der Conjunctiva das Hyalin in den Gefäßwänden, dem Bindegewebe und in den Lichtungen der Blut- und Lymphgefäße ablagern. Nur die mikroskopische Untersuchung kann den wahren Charakter des Leidens sicherstellen. — Reis (Arch. f. Ophth.) untersuchte riesige Conjunctival-Granulationen; in dem kleinzelligen Infiltrat fanden sich Plasmazellen. — Pascheff (Royal Lond. Ophth. Hosp. Rep.) bringt den histologischen Befund von Papillomen des Limbus. — Den ersten Fall eines Lymphangioma cavern. circumscript. acquis. conj. veröffentlicht Pascheff (Arch. f. Ophth.). Dasselbe war aus neuem Bindegewebe und zahlreichen Lymphgefäßen, die durch Erweiterung neuer Lymphräume entstanden waren, gebildet. — Cosmettatos (Ophth. Klinik) gibt den histologischen Befund eines multiplen Bindehautfibroms; Trousseau (Ann. d'ocul.) und Yamaguchi (Z. M.) den Befund von Fibromyxomen der Conjunctiva. — Mathieu (Arch. f. Augenheilk.) beschreibt 3 benigne, aus gewucherten Epithelzellen zusammengesetzte Limbustumoren. — Cosmettatos (Arch. d'opht.) ein vom Limbus ausgehendes Epitheliom, welches bereits die Kornea ergriffen hatte. — Ein epibulbäres Endotheliom mit malignem Charakter ohne Entzündungs-Erscheinungen bespricht Frugineli (11. progr. oftalm.), ein epibulbäres Dermoid, das alle Elemente der Haut umfaßte, Cosmettatos (Z. M.). — Cabannes und Lafon (Arch. d'opht.) untersuchten ein Adenom der Meibom. Drüsen, das unter dem Bilde eines Chalazions auftrat. — Nach Elschnig's (Arch. f. Ophth.) Auffassung ist die Keratitis parenchymatosa ein Ödem der Kornea, zumal des Epithels mit geringer Proliferation der fixen Körperchen und spärlicher Zelleneinwanderung. Das Endothel ist bald normal, bald defekt, ohne Einfluß auf den übrigen Zustand. — Wehrli's Untersuchungen (Z. M.) ergeben, daß die Kerat. punctata superficialis eine Kerat. intraepithelialis ist. — Videky und Goldzieher jun. (Z. M.) fanden bei knötchenförmiger Hornhauttrübung blasig abgehobenes Epithel, Proliferation der fixen Hornhautkörperchen, Verquellung der Stromabündel, beginnende hyaline Entartung. Der als knötchenförmige Hornhauttrübung verlaufende chron. Lupus der Kornea beruht nach Wehrli (Arch. f. Augenheilk.) auf einer chron. Entzündung, deren tuberkulöse Natur sichergestellt werden kann. — Seefelder (Arch. f. Augenheilk.) fand in einem Falle von angeborener Hornhauttrübung schwere Veränderungen des vorderen Uvealtraktus (intrauterine Entzündung). — Peters (Z. M.) fand in einem ähnlichen Falle Fehlen der Descemet'schen Membran und ringförmige vordere Synechie. — Oatmann (Arch. f. Augenh. engl. Ausg.) unterscheidet vom Conjunctival-Epithel ausgehende und durch Erweiterung und Verschmelzung der Kornealspalten entstandene Kornealcysten. Hikida (Arch. f. Augenheilk.) nahm mikroskopische Untersuchungen von einer Reihe Tierlinsen unter dem Einflusse des Absterbens und verschiedener Härtungsmittel vor. — Toufesco (Ann. d'ocul.) fand die fettige Entartung der Linsenfasern bei Altersstar am Linsenäquator beginnend; Lecithin war nicht nachweisbar, wohl aber Cholestearin. — Nach Cirincione (Arch. f. Augenheilk.) ist die Cataracta nigra höchst ausgesprochene Sklerose der Linsenfasern. Der physikalische Zustand des Protoplasma der Fasern ist der Grund der schwarzen Färbung. — Michel (Berlin) fand bei spontanen und traumatischen Linsenverschiebungen die Zonulafasern nur an ihrem vorderen Ende

abgerissen, während sie an ihrem hinteren Ende an den Ciliarfortsätzen haften blieben — ein Riß der Linsenkapsel war nicht nachweisbar. — Terson (Arch. d'opht.) gibt den anatomischen Befund am Iriswinkel bei Linsenluxation. — Aurand (Rev. général. d'opht.) berichtet über den Nachweis eines zum Teil verkästen Solitärtuberkels in der Choriocapillaris bei einem Fall von Aderhauttuberkulose; Sklera perforiert. — Bałłaban (Arch. f. Ophth.) weist an der Hand von 2 Fällen von intraokularem Sarkom nach, daß der eigenartige Verlauf des Wachstums durch eine eigenartige Lokalisation des primären Geschwulstherdes bedingt sei, und nimmt an, daß der primäre Sitz der Neubildung in diesen Fällen intraskleral gelegen sein könnte. — Purtscher (Centralbl. f. Augenheilk.) beschreibt ein am hinteren Pole sitzendes Aderhautsarkom mit massenhaften Sarkomelementen im vorderen Bulbusabschnitte. — Brown (The Journ. of the Amer. Soc.) berichtet über 3 Fälle von Leukosarkom der Iris, die für den Ursprung aller Uvealsarkome aus Chromatophoren sprechen. — Truc und Viallaton (Rev. général d'opht.) geben histologische Befunde von Leuko- und Melanosarkom der Chorioidea. — van Duyse (Arch. d'opht.) versteht unter Chromatophoren die echten Melanosarkome. — Kipp (Transact. of the Americ. Ophth. Soc.) beschreibt zwei Fälle von Melanosarkom der Chorioidea mit Übergreifen auf die Sklera. — Schieck (Wiesbaden) bezeichnet das Melanosarkom als einzige Sarkomform des Uvealtraktus und vertritt die Ribbert'schen Anschauungen. — de Schweinitz und Shumway (Transact. of the Americ. Ophth. Soc.) fanden ein Melanosarkom der Aderhaut in frühester Entwicklung als zufälligen Befund. — Neese (Z. M.) beschreibt 2 Fälle von intraokularem Tumor im phthisischen Auge. (Kryptogliom und nekrotisierende Alveolargeschwulst der Uvea mit Drucksteigerungen.) — Hepburn (The Royal London Ophth. Hosp. Rep.) berichtet über das Vorkommen von Netzhaut-Elementen in der Glaukom-Exkavation durch Einstülpung der benachbarten Retina. — Polatti (Z. M.) fand an einem hochgradig myopischen Auge kavernöse Atrophie des Sehnerven ohne Glaukom. — Hirschberg und Ginsberg (Centralbl. f. Augenheilk.) beschreiben einen Fall von Netzhautblutung mit Beginn der Erkrankung in den feinen Netzhautgefäßen mit nachfolgender Chorioiditis und endlicher Schrumpfung des Bulbus. — Küsel (Z. M.) erklärt die Lochbildung an der Makula in einem Falle von Retinitis atrophicans centr. nach Diphtherie als Folge von Obliteration der Kapillarschlingen um die Makula. — Reis (Zeitschr. f. Augenheilk.) nimmt für die Entstehung der Lochbildung in der Makula ein traumatisches Ödem und dadurch bewirkte Rarifikation und Höhlenbildung der centralen Netzhautpartien an; im gleichen Sinne spricht sich Hippel (Arch. f. Ophth.) aus. — Lohmann (Z. M.) weist in einem Falle von Berlin'scher Trübung des hinteren Augenpoles nach, daß es sich um intraretinales und nicht subretinales Exsudat handelt. — Hippel jun. (Arch. f. Ophth.) beschreibt den path.-anatomischen Befund zweier seltener Netzhaut-Erkrankungen, bei denen es sich um Erkrankung der retinalen Gefäße, Bindegewebs-Entwicklung vor, hinter und in der Retina handelt; lymphocytäre Infiltration der Chorioidea, Status glaukomatosus. — Nach Coats (Royal Lond. Ophth. Hosp. Rep.) können Fälle von sogenannter Embolie der Centralarterie durch Embolie bedingt werden, häufiger werden sie aber durch Endarteriitis oder Thrombose hervorgerufen. Derselbe Verfasser (The Royal Lond. Ophth. Hosp. Rep.) berichtet über path.-anatomische Untersuchungen von Thrombosen der Centralvene; nur in einem Falle konnte eine primäre Erkrankung der Gefäßwände nachgewiesen werden. — Michel (Zeitschr. f.

Augenheilk.) untersuchte einen Fall von Netzhaut-Ablösung bei Schrumpfniere; das Ergebnis ist: Endarteriitische Wucherung an den Netzhaut- und Aderhautgefäßen, die unter dem Einfluß einer allgemeinen Amyloid-Degeneration amyloid entartet waren. — Spielmeyer (Z. M.) fand bei totaler Optikusatrophie die Neuroglia-Wucherung im Traktus optikus und Chiasma so, wie man sie dort findet, wo centrale Fasersysteme zugrunde gegangen sind; in den primären optischen Centren ist das Verhalten der Neuroglia ein gleiches, wie bei sekundären Kerndegenerationen. — Bartels (Zeitschr. f. Augenheilk.) beschreibt eine Platten-Epithelgeschwulst des Infundibulum mit rezidivierender Stauungspapille an völlig atrophischen Nerven. — Coats (The Royal Lond. Ophth. Hosp. Rep.) fand bei einem tuberkulösen Kinde eine granulomartige tuberkulöse Masse, vom Sehnervenkopfe ausgehend; die Netzhaut war frei. — Krauss und Goldberg (Ann. of Ophth.) fanden an einem den Glaskörperraum ausfüllenden Gliom ein Mittelding aus Rund- und Ovalzellen, stellenweise Septa aus Spindelzellen und käsige Degenerationsherde. — Nach Ogawa (Arch. f. Augenheilk.) gehen Gliome von der innern Körnerschichte bezw. von der angrenzenden plexiformen aus; die Rosetten sind epitheloid umgewandelte und um nekrotische Massen oder Gefäße circulär gelagerte Gliazellen. — Michel (Festschr. f. Rosenthal) fand an einem Adenom der sog. Moll'schen Schweißdrüsen hydropische Entartung des bindegewebigen Teiles der Geschwulst, an Stelle der aufgelösten bindegewebigen Zapfen waren Cysten getreten. — Mills (Arch. f. Augenheilk., engl. Ausgabe) berichtet über die Umwandlung eines benignen Adenoms des Oberlides in ein typisches, höchst malignes Karcinom. — Goldzieher (Centralbl. f. Augenheilk.) konnte in einem Falle von Sarkom der Tränendrüse, das von dem bindegewebigen Gerüste ausging und das Drüsenparenchym vernichtet hatte, Zellen phagocytärer Natur nachweisen, die die benachbarten, weniger lebensfähigen Zellindividuen verschluckt und verdaut hatten. — Kahn (Beitr. z. Augenheilk.) berichtet über 2 Fälle von Lymphangioma cavernosum orbitae; eines derselben scharf begrenzt. — Leber (Arch. f. Ophth.): Immunitäts-Verhältnisse der vorderen Kammer. — Possek (Z. M.) hebt hervor, daß, so lange die Sekretions-Organe des Auges intakt sind, der Glaskörper keine Cytotoxine, weder bakterizide, noch hämolytische enthält, selbst nicht bei hoch-immunisierten Tieren; wird durch Punktion oder Kochsalz-Injektion eine Veränderung in der Flüssigkeits-Absonderung gesetzt, so verlieren die Gefäße ihre Retentionsfähigkeit für Hämolysine durch bestimmte Zeit. — Nach Scholtz (Arch. f. Augenheilk.) agglutiniert das mit irgend einem Pneumokokkenstamm gewonnene Serum zumeist den eigenen Stamm am stärksten; bezüglich der Agglutination existieren unter den Pneumokokken gewisse artverwandte Gruppen. Betreffs des Jequiritol-Serums hat derselbe Autor (Arch. f. Augenheilk.) sichergestellt, daß dasselbe schon in kleinen Mengen imstande ist, die Wirkung des Jequiritols aufzuheben. Beim Gebrauche ist sorgfältige Auswahl der Fälle und Vorsicht, daß möglichst wenig Toxin in die Tränenwege gelangt, notwendig. — Nach Duane (Transact. of the Americ. Ophth. Soc.) besteht eine bestimmte Beziehung zwischen Erreger und Symptomatologie der Conjunctivitis nicht; Staphylokokken machen am meisten zur Mit-Erkrankung der Kornea disponiert; Misch-Infektionen geben weniger schwere Infektionen. — Usher und Fraser (The Royal Lond. Ophth. Hosp. Rep.) untersuchten über 800 Fälle von Conjunctivitis bakteriell; in der großen Mehrzahl der Fälle konnte schon aus dem klinischen Befund die bakterielle Diagnose gestellt werden. — Tooke (Ophth. Rec.) hatte bei seinen Untersuchungen von Blepharo-Conjunctivitis in 14% Morax-Axenfeld'schen

Bacillus. Zu ähnlichen Resultaten gelangte auch Pusey (The Journ. of the Americ. m. A.). — Knapp (Arch. f. Augenheilk., engl. Ausg.) fand im Sekrete von 40 Trachomfällen 4 mal influenza-ähnliche Bazillen (Müller's Trachombacillus). — Nach Silva (Z. M.) ist die Wirkung des Zinks bei Diplobazillen-Keratitis hauptsächlich eine entwicklungshemmende, viel weniger eine keimtötende. — Nedden (Zeitschr. f. Augenheilk.) beschreibt infektiöse Randgeschwüre, bei denen er einen charakteristischen, pathogenen Bacillus sicherstellte; dann Kornealgeschwüre, die durch den Petit'schen Diplobacillus liquefaciens bedingt, und solche, die durch Influenza-Bazillen hervorgerufen waren. — Horsmann Mc Nabb (Brit. med. Journ.) fand bei Ulcus serpens in der Überzahl Fränkel'chen Pneumococcus. — Mayou (The Royal Lond. Ophth. Hosp. Rep.) teilt 2 Fälle metastatischer Infektion des Auges mit; in einem Falle mit Cerebrospinal-Meningitis, im zweiten mit Typhus; der spez. Mikroorganismus ließ sich nicht nachweisen. — Paul (Zeitschr. f. Augenheilk.) konstatierte bei einem Typhuskranken das Bild einer Retinitis septica; der bakteriologische Befund war negativ. — Pagenstecher (Z. M.) konnte in einem Falle von Panophthalmitis Streptococcus mucosus nachweisen. Bei einem an krupöser Pneumonie Verstorbenen, der eine Panophthalmitis nach Kataraktextraktion darbot, hat Wopfner (Z. M.) im Eiter des Glaskörpers Pneumobacillus Friedländer gefunden. — Von Römer (Arch. f. Augenheilk.) liegen vier Arbeiten auf dem Gebiete der sympathischen Ophthalmie vor, und zwar über die Aufnahme von Infektions-Erregern in das Blut bei intraokularen Infektionen (2 Arbeiten), Untersuchungen über die Frage der Reizwirkung am Auge und die modifizierte Ciliarnerventheorie, und Postulate zur Erforschung der Ätiologie der sympathischen Ophthalmie. — de Lieto Vollaro (Arch. di Ott.) befürwortet nach seinen bakteriologischen Untersuchungen leichte einfache Verbände nach Bulbus-Operationen; keine Schlußverbände. — Darier (La clin. opht.) fand bei Verletzung durch Eisensplitter mit Eindringen von Luft, Bacillus perfrigens. — Adamück (Centralbl. f. Augenheilk.) berichtet über experimentell erzeugtes lokales Amyloid der Lider mittels Staphylococcus pyogenes aureus. — Lafon (La clin. opht.) veröffentlicht einen Fall von Orbitalabsceß durch akutes Empyem des Sinus frontalis bedingt; bakteriologisch: Staphylococcus aureus und ein zur Gruppe der Pseudodiphtheriebazillen gehöriger Bacillus.

**Therapie der Augenkrankheiten:** Jocqs (La clin. opht.) empfiehlt tiefe Skarifikationen und Digitalmassage mit 5 % gelber Salbe bei Frühjahrskatarrh. — Grimodale (The Ophthalmosc.) sah bei diesem Leiden Erfolge von Adrenalin. — Nach Frenkel (Rev. gén. d'opht.) soll die gelbe Salbe bei starker Sekretion infolge von Conjunctivitis günstig wirken, wenn Nitr. arg. im Stiche läßt. — Koster (Zeitschr. f. Augenheilk.) befürwortet 3 % Kali chlor. bei chronischen Konjunktivitiden und Korneal-Erosionen. — Reuss (Wiener klin. Woch.) zieht das Collyrium adstringens der einfachen Zinklösung vor. Das Kollargol befürworten für geeignete Fälle: Schanz (Zeitschr. f. Augenheilk.) und Meyer (Centralbl. f. Augenheilk.); Argyrol empfehlen Darier (Paris), Hinshelwood (La clin. opht.), Spengler (Zeitschr. f. Augenheilk.). — Steinkühler (Wochenschr. f. Ther. u. Hyg. d. Auges) tritt für Protargol ein, das jedoch mit kaltem Wasser und stets frisch bereitet werden muß. — Leopold (Münch. med. Wochenschr.) empfiehlt für Credé's Verfahren eine 1 % Lapislösung; Thies (Münch. med. Wochenschr.) zu gleichem Zwecke eine 1 % Argentum aceticum-Lösung. — Herff (Münch. med. Woch.) befürwortet zur Verhütung gonorrhoischer Ophthalmien das Sophol. — Nach

Bernheimer (Z. M.) wirken Einstäubungen von Airolpulver bei Gonoblenorrhoe günstig. — Arlt (Woch. f. Ther. u. Hyg. d. Auges) gibt einge Winke für den Gebrauch des Itrol pro oculis. Dasselbe ist in Flaschen à 0,5 g zu gebrauchen, muß wohl verkorkt sein und ist höchstens 3 Tage haltbar. Die Trachombehandlung betreffend empfiehlt Hirsch (Vossius' Sammlung): Einspritzungen von Hyd. oxycyan. (1:4000) in den oberen und unteren Conjunctivalfornix. — Falta (Berlin) beseitigt die Körner durch ein eigenes, durch einen Elektromotor in Rotation gebrachtes Instrument (Laevigatio). — Bradley (Med. Rec.) lobt das Cupr. citric. und hält es für frei von den nachteiligen Eigenschaften des Cupr. sulf. — Blaskovics (Zeitschr. f. Augenheilk.) hat in 50 % seines Trachom-Materiales Tarsus-Exzisionen gemacht. — Lundsgaard (Z. M.) berichtet über günstige Erfolge von Lichtbehandlung bei Lupus conjunctivae. — Moraweck und Hall (The Journ. of the Americ. med. Ass.) empfehlen dünne Paraffinplättchen bei Conjunctivalverbrennungen und nach Symblepharon-Operation zwischen die Wundflächen zu legen. — Binder (Therap. der Gegenwart) verwendet Aristol-Öl bei phlyct. Prozessen, Korneal-Erosionen, Verbrennungen, Verätzungen und bei operativen Eingriffen an der Conjunctiva. — Bruns-Sylla (Woch. f. Ther. u. Hyg. d. Auges) berichtet über günstige Erfolge von 50 % Milchsäurelösung bei skrophulösen Hornhautgeschwüren; Cohn (Münch. med. Woch.) über gute Erfolge einer 1 % Hetol-Lösung bei Kerat. parenchym.; Agricola (Z. M.) wendet bei Hornhaut-Ulcus durch Diplobazillen-Infektion Zinklösungen an. — Vossius (Med. Woch.) zieht bei Ulcus serpens die alte Therapie der Römer'schen Serumtherapie vor. — Helborn (Berliner klin. Woch.) hält bei vorgeschrittenem Ulc. serp. noch immer die galvanokaustische Behandlung mit eventueller Perforation des Geschwürsgrundes für die beste Therapie. Bei Hornhauttrübungen wirken nach Sulzer (Ann. d'ocul.) Elektrolyse und Lichttherapie günstig; bei alten Trübungen empfiehlt Pick (Centralbl. f. Augenheilk.) Salmiakwasser-Lösung zu Umschlägen. — Kuhnt (Zeitschr. f. Augenheilk.) schützt bei frischen, komplizierten, penetrierenden Verletzungen der Kornea die Wunde durch Bindehautlappen und schafft durch Iridektomie ein Sicherheitsventil. — Santou (La clin. opht.) sah günstige Erfolge von intravenösen Einspritzungen von Natr. salicyl. bei rheumatischer Iritis. — Darier (La clin. opht.) erzielte bei einer blennorrhagischen Iritis mit Polyarthritis Heilung durch intravenöse Collargol-Injektionen und urethrale Injektion von Argyrol. — Zur Nedden (Ber. d. ophth. Gesellsch.) bezeichnet frühzeitige Punktion bei Iritis als therapeutisch und diagnostisch wertvoll. — Rollet und Moreau (Rev. gen. d'opht.) behandeln das Hypopyon mit Kapillardrainage der punktierten Vorderkammer. — Nach Aubineau (Ann. d'ocul.) reagieren postdiphtheritische Akkommodations-Lähmungen prompt auf Diphtherie-Heilserum, nur müssen große Dosen angewendet werden. — Deutschmann (Med. Woche) wendet sich gegen die kritiklose Anwendung des Atropins. — Förster (Ophthalm. Klinik) erzielte in einem Falle, in welchem die Pupille nicht zur Erweiterung gebracht werden konnte, durch Atropin und Dionin in Substanz maximale Mydriase. — Sherer (Journ. Amer. med. Ass.) beobachtete in 2 Fällen eine mehrere Tage anhaltende Mydriasis und Akkommodations-Lähmung nach Homatropin. — Nach Domenico (La clin. ocul.) steht Eumydrin in der Wirkung dem Atropin nach, ist aber weniger giftig und besser zu regulieren. Über günstige Wirkungen des Dionins berichten Hinshelwood (Brit. med. Journ.); Martens (The Ophthalmoscope); Axenfeld (Deutsche med. Wochenschr.); Butler (The Ophthalmosc.); Wray (Brit.

med. Journ.) erhielt in einem Falle hartnäckige Miosis nach 5 % Dionin. — Pflug (Z. M.) hat gute Erfolge von subconjunctivalen Einspritzungen von Jodkali bei Cataracta gesehen. — Lester (Trans. of the Americ. Ophth. Soc.) leisteten Wechselströme gute Dienste bei Glaskörpertrübungen. — Würdemann (The Americ. Journ. of Ophth.) empfiehlt bei frischer Netzhaut-Embolie Digitalmassage; bei sog. Luftembolie wird von Schapringer (Centralbl. f. Augenheilk.) die pneumatische Therapie empfohlen. — Sicherer (Berl. klin. Wochenschr.) und Fabry (Berl. klin. Wochenschr.) hat sich bei Hemeralopie die alte Therapie der täglichen Verabreichung von Tierleber bewährt. — Grunert (Ber. d. ophth. Vers.) hat bei postneuritischer Atrophie gute Erfolge von intramuskulären Injektionen von Thiosinamin gesehen. — Nach Bull (The Journ. of the Americ. med. Assoc.) haben subconjunctivale und intravaginale Sublimat-Injektionen bei Sehnervenatrophie keinen besonderen Wert. — Fröhlich (Z. M.) führte in 9 Fällen von stationärem Strabism. converg. die Atropinisierung des fixierenden Auges mit Erfolg durch. Bei Morbus Basedowii verzeichnen gute Erfolge: Stransky (Wiener med. Presse) von Möbius-Serum; Gervers Busen (Münch. med. Woch.) und Aronheim (Münch. med. Woch.) von Antithyreoidin; de Mets (La clin. opht.) von langandauerndem Gebrauch von Natr. salicyl.; Dor (Rev. gén. d'opht.) von Thymusdrüsen-Extrakt; Stegmann (Wiener klin. Woch.) und Hirschl (Wiener klin. Woch.) von Bestrahlung. — Gasparini (La clin. ocul.) erzielte Heilung eines pulsierenden Exophthalmus durch Adrenalin-Einträuflung und innerlichen Gebrauch von Jodkali. — Hormann (Brit. med. Journ.) sah keine ermunternden Erfolge von Röntgenstrahlen bei Trachom. — Amman (Schweizer Corr.-Blatt) sah nach Bestrahlung eines Chorioidealsarkoms Netzhaut-Ablösung durch Exsudat auftreten, welches als entzündliches ähnlich der Exsudation und der Blasenbildung der Haut aufgefaßt werden mußte. Über günstige Erfolge bei inoperablen malignen Orbitaltumoren berichtet Stedmann Bull (Trans. of the Amer. Ophth. Soc.) — Über günstige Erfolge der Radiumbehandlung des Trachoms berichten: Darier (La clin. opht.); Dinger (Berl. klin. Woch.); Zelenkowsky (Wratsch). — Jacoby (Deutsche med. Woch.) spricht sich gegen die Radiumbehandlung des Trachoms aus. — Prawossud (West. Ophth.) heilte ein Epitheliom des oberen Lides durch Bromradium. — Nach Trousseau (Ann. d'ocul.) ist bei Epitheliomen, bei denen die Radiumtherapie versagt, sofort zur Exzision zu greifen. — Das Alypin wird befürwortet von: Haass (Woch. f. Ther. u. Hyg. d. Auges); Kubli (West. ophth.); Stephenson (The ophthalmosc.); Truc (Rev. gén. d'opht.); Zaskin (Woj. med. Journ.); Zimmermann (Z. M.). — Landolt (Woch. f. Ther. u. Hyg. d. Auges) empfiehlt es bei Glaukom-Operationen und Fremdkörper-Extraktionen; bei letzteren, wenn der Patient gleich weiterarbeiten muß. — Kirchner (Ophth. Klinik) befürwortet es namentlich für die Sprechstunde. — Darier (La clin. opht.) für Anästhesien von kurzer Dauer. — Lemaire (Arch. d'opht.) zieht Kokaïn entschieden vor. — Brot (Med. Woche) bezeichnet das Novokaïn als das beachtenswerteste neuere Anästhetikum. — Auch Liebl (Münch. med. Woch.) hält es für einen vollwertigen Ersatz des Kokaïns. — Nach Gebb (Arch. f. Augenheilk.) und Winter Reiner (Wiener klin. Woch.) steht es dem letzteren nach. — Santos Fernandez (Rev. gén. d'opht.) empfiehlt das Stovaïn namentlich für Entropium-Operation am unteren Lide. — Stargardt (Z. M.) erhielt nach Suprarenin-Injektion behufs Exstirpation des Tränensackes Nekrose der Haut. — Über günstige Erfolge der Bier'schen Stauungshyperämie namentlich bei Keratitis und Ulcus serpens berichten:

Hesse (Centralbl. f. Augenheilk.); Hoppe (Z. M.) und Renner (Münchener med. Woch.). — Peters verwendet anstatt des Heurteloup Bier-Klapp'sche Saugapparate. — Zur Sicherung der Diagnose hat sich das Tuberkulin Reuchlin (Z. M.), Gamble Brown (The Journ. of the Amer. Ass.), Brückner (Arch. f. Augenheilk.) bewährt; günstige Heilerfolge hatte mit demselben Wolfrum (Arch. f. Augenheilk.). — Terson (La clin. opht.) sah gute Erfolge von subconjunct. Injektionen von sterilisierter Luft bei tuberk. skleros. Keratitis und infizierten marginalen Hornhautgeschwüren. — Beck (Arch. f. Augenh.) berichtet Günstiges über subconj. Kochsalz-Injektionen. — Redslob (Z. M.) empfiehlt Vorsicht bei Behandlung der Retinitis pigment. mit subconj. Kochsalz-Injektionen, er hatte einen ungünstig verlaufenden Fall. — Abadie und Dupuy-Dutemps (Arch. d'opht.) heilte einen halbseitigen veralteten Facialiskrampf durch tiefe Alkohol-Injektionen in das Foramen stylomastoideum. — Albrand (Centralbl. f. Augenheilk.) gibt eine Augendouche mit Vorrichtung zur Erwärmung der Flüssigkeiten an. — Domee (Ophth. Klinik) empfiehlt pneumatische Massage zur Beseitigung von Schmerzen bei Augen-Affektionen. — Adams (The Ophthalmoscope) verwendet bei intraokulären Blutungen bezw. Thrombosen innerlich Acidum citricum zur Herabsetzung der Gerinnbarkeit des Blutes. — Fromaget (Ann. d'ocul.) befürwortet für verzweifelte Fälle von Pneumokokken-Ulcera Diphtherieserum. — Grossmann (Brit. med. Journ.) behandelt den Keratokonus mit erhitzter Luft mittels Holländer's Apparat. — Hirsch (Med. Klinik) empfiehlt zu subkutanen Injektionen als schmerzlos das Heyden'sche Präparat: 1 % Hydr. oxycyan. und 0,5 Acoïn. — Koster (Zeitschr. f. Augenheilk.) bringt bei Heufieber Kali chlor. als Gurgelwasser und zu Augenbädern in Verwendung. Von Dunbar-Serum sah er keine Erfolge. — Neustätter (Ophth. Klinik) sah nach 3 % Wasserstoff-Superoxyd-Lösungen nach etwa 1 Minute gelbweiße Flecke auftreten, die rasch schwanden. — Ovio (La clin. ocul.) befürwortet die Galvanokaustik bei Teleangiektasien der Lider, bei Pterygium, Pannus, Gefäßbändchen und ulcerösen Keratitiden. Die Paracentese der Kornea bei galvanokaustischer Behandlung des Ulcus serpens hält er für schädlich. — Schmidt-Rimpler (Deutsche med. Woch.) hält die Merkurialisierung für indiziert bei syphil. Erkrankungen der Iris und Chorioidea, bei syphil. Augenmuskel-Lähmungen und Neuritis optica selbst beim Übergange in Atrophie. Weniger günstig wirkt dieselbe bei Keratitis diffusa e lue congenita, ganz versagt sie bei progressiver Atrophie. Von nicht syphil. Affektionen kann sie in Verwendung kommen bei Neuritis optica, Neuritis retrobulbaris, Iritis, Iridocyclitis, Chorioiditis, eitrig infektiösen Prozessen und sympathischer Ophthalmie; endlich in frischen Fällen von Chorioiditis, Retinitis, namentlich centralen Formen. — Stein (Z. M.) zieht die wasserfreie gelbe Salbe (Vorschrift Dr. Hoffmann) der Schweissinger-schen vor. — Terson (Ophth. Klin.) empfiehlt Gujakol für die augenärztliche Behandlung. — Villemonte (Rec. d'opht.) sah günstige Erfolge bei akutem Glaukom von Herausreißung des Nerv. nasalis externus. — Wolffberg (Woch. f. Ther. u. Hyg. d. Auges) befürwortet Solurolbehandlung bei gichtischen Augenleiden. — Westhoff (Woch. f. Ther. u. Hyg. d. Auges) benutzt in Java Kokosnußschalen als billigen, dauerhaften, leicht desinfizierbaren Schutzverband.

**Augenoperationen:** Chevallereau und Polack (Ann. d'ocul.) machen bei exzentrisch gelegenen Flecken und Iriskolobom die Hornhaut-Färbung; 8 Farben werden angegeben. — Rollet und Moreau (Rev. général d'opht.) machen bei Hypopyonkeratitis, wo die Eiter-Ansammlung $^2/_3$ der Entfernung der

Pupillenmitte vom Limbus erreicht, die Eröffnung der Kammer und Drainage. — Stauffer (The ophth. Rec.) schneidet bei Keratokonus ein elliptisches Stück aus der ektatischen Kornealpartie, nachdem vorher zwei Fäden durch die Kornea gelegt worden waren, mit welchen die Wunde geschlossen wird. — Wicherkiewicz (Zeitschr. f. Augenheilk.) punktiert bei Kornealstaphylom die Staphylomwand und trägt aus der Mitte der letzteren ein ovales Stück ab. — Zirm (Arch. f. Ophth.) berichtet über eine erfolgreiche Keratoplastik mittels normaler Kornea eines frisch enukleierten menschlichen Auges. — Heine (Münch. med. Woch.) bespricht die Vorteile seiner Cyklodialyse gegenüber der Iridoktomie. — Axenfeld (Z. M.) gibt eine präkorneale Iridotomie an; die Inzision des Sphinkters wird an der hervorgezogenen Iris gemacht und letzterer sodann repariert. — Czermak (Prager med. Woch.) legt bei Glaukom, bei dem die Iris nur angepreßt oder angeklebt erscheint, die Hornhautwunde mit dem Skalpell an, faßt die Iris nahe an der Grenze der Anlötung, löst sie beim Herausziehen von Ligam. ab, um bei der Exzision keinen Stumpf stehen zu lassen; ist die Iris bereits verwachsen, so macht er die Cyklodialyse in Verbindung mit der Iridektomie. — Holth (Ber. der ophth. Gesellsch.) empfiehlt die subkonjunktivale Iriseinklemmung als Heilmittel für das Glaukom. — Nach Koster (Arch. f. Ophth.) gibt die Iridektomie bei akutem Glaukom gute Dauererfolge; bei chronischem Glaukom sind dieselben, was die Sehschärfe anbelangt, nicht so günstig. Bei Glaukoma simplex geben Iridektomie und Sklerotomie gleichgute Dauererfolge, die Iridektomie ist jedoch vorzuziehen; bei Buphthalmus kommt Snellen's Sklerotomie in Betracht und zwar sobald als möglich. — Lagrange (Arch. d'opht.) führt bei Glaukom die Iridektomie so aus, daß er die Sklera bogenförmig konzentrisch zum Hornhautrande durchschneidet und dann die Iris exzidiert. — Nach Opin (Arch. d'opht.) ist die Iridektomie bei manchen Glaukomfällen, z. B. einfachem chronischem Glaukom, nutzlos oder gar schädlich. — Topolanski (Arch. f. Augenheilk.) entfernt bei vorgeschrittenem absolutem Glaukom die Linse und reicht mit diesem Vorgange aus. — Ramsay (Lancet) empfiehlt dem praktischen Arzte bei Glaukom, falls augenärztliche Hilfe nicht zu erreichen wäre, die Skleralpunktion zu machen. — Pick (Centralbl. f. Augenheilk.) beobachtete einen Fall von Heilung eines Hydrophthalmus congenitus durch Sklerotomie. — Bérard (Ophth. provinc.) befürwortet die Star-Extraktion mit vorangehender Iridektomie (zweizeitige Operation). — Dor (Rev. général d'opht.) empfiehlt die Extraktion der Linse mit der Kapsel nach Smiths für solche Fälle, wo es ohne Schwierigkeit gelingt, die Linse durch Druck zu luxieren. — Nach Koellner (Zeitschr. f. Augenheilk.) wird an der Klinik Michel's der Schnitt bei der Katarakt-Extraktion stark in die Sklera verlegt und ein Bindehautlappen von 4 mm Höhe gebildet; doppelseitiger Verband für einen Tag; nach zwei Tagen Monokulus. Lebensweise nicht geändert, nur ruhiges Verhalten. — Herbert (The Ophthalmosc.) bezeichnet die Extraktion der Katarakta in der Kapsel als ein nur bei großer Übung zulässiges Verfahren. — Smith (Arch. of Ophth.) erzielt durch Extraktion in der Kapsel den Vorteil, daß die Nachstar-Operation entfällt, die Sehschärfe eine bessere ist, und daß entzündliche Komplikationen nicht zu besorgen sind. — Pagenstecher (Zeitschr. f. Augenheilk.) operiert bei der Extraktion mit Bindehautlappen; doppelseitiger lockerer Verband; bei Nachstar Vorsicht betreffs Glaskörperverletzungen, Schonung des Corpus ciliare. — Quackenboss (Arch. f. Augenheilk.) fand bei etwa 4000 Extraktionen dreimal spontane Aderhautblutung (degenerative Prozesse in den Gefäßen). —

Haab (Schweizer Korrespondenzbl.) berichtet über Extraktionen, die trotz allgemeiner Komplikation (Idiotie, Delirium) angezeigt waren. — Jackson (Arch. of Ophth.) operiert den Nachstar mit Nadelmesser; Einstich im gefäßhaltigen Limbus; T- oder V-förmiger Doppelschnitt. — Kugel (Arch. f. Ophth.) macht bei Nachstar, der mit dem ganzen Pupillenrande oder selbst mit der hinteren Fläche der Regenbogenhaut verwachsen ist, wiederholte Durchstechungen der Membrane. — Smith (Arch. of Ophth.) operiert den Nachstar, indem er ihn mit der Irispinzette faßt und extrahiert. — Power (The Ophthalmosc.) hält die Diszission des Nachstars für ein gefährliches Verfahren, das nur in absolut notwendigen Fällen vorzunehmen ist. — Nach Enslin (Zeitschr. f. Augenheilk.) ist das Blausehen nach Star-Operationen auf Zurückhalten der blauen Strahlen durch die gelbe Linse zu beziehen. — In demselben Sinne äußert sich v. Duyse (Arch. d'opht.). — Elliot (The Ophthalmosc.) erwähnt, daß eine große Zahl seiner Patienten nach der Star-Extraktion alles gefärbt sah. — Klein (Wiener med. Woch.) hat für jene, die nur mit der rechten Hand zu operieren imstande sind, unter Winkel gestellte Instrumente anfertigen lassen. — Greenwood (The ophth. Rev.) beschreibt einen neuen Irrigator zum Ausspülen der vorderen Kammer. — Wernicke (Z. M.) hat von 422 Fällen von Netzhaut-Ablösung 65 operiert und nur in 5 Fällen dauernde Heilung erzielt, Schädigung wurde nur in einem Falle beobachtet. — Goldbaum (Berl. klin. Woch.) befürwortet Deutschmann's operative Behandlung (Z. M.). — Geissler (Z. M.) heilte einen Strabismus sursum vergens mit Torticollis durch Tenotomie des Rect. super. — Colburn (The Americ. Journ. of Ophth.) hatte günstige Erfolge von Fixation des Rect. ext. bei Nystagmus und Paralyse. — Eliott (The Americ. Journ. of Ophth.) nimmt in den meisten Fällen von kongenitalem oder idiopathischem Nystagmus die temporale Fixation des Rect. extern. vor und verbindet sie mitunter mit einer späteren Vorlagerung des Rect. int. — Burgesis (Zeitschr. f. Augenheilk.) macht bei der Vorlagerung anstatt der einfachen Fältelung der Sehne durch Suturen eine Art Verdoppelung durch Muskel-Umklappung. — Thompson (Ann. of Ophth.) beschreibt eine Modifikation der Wolff'schen Vorlagerung des Levators. — Fick (Zeitschr. f. Augenheilk.) machte die Durchschneidung der Ciliarnerven mit Schonung des Optikus bei 2 Fällen von Kyklitis nach Star-Operation mit gutem Erfolge. — Bylsma (Woch. f. Ther. u. Hyg. d. A.) enukleirt bei septischer Panophthalmitis im Puerperium. — Marshall (The Ophthalmosc.) empfiehlt frühzeitige Operation bei Augapfel-Eiterung; die Annahme der Gefährlichkeit der Enukleation bei Panophthalmitis bezeichnet er als unrichtig. — Terrien (Arch. d'opht.) will die lokale Anästhesie bei Enukleation mehr angewendet wissen, namentlich bei Fällen von kleinen reizlosen Stümpfen. — Eckstein (Berl. klin. Woch.) empfiehlt Paraffin-Injektionen nach Enukleationen zur Hebung des künstlichen Auges, ebenso bei En- und Ektropium. — Schmidt (Zeitschr. f. Augenheilk.) verwendet als Material für Kugeln zum Zwecke von Einheilung nach Exenteration Rinderknochen, die durch längeres Ausglühen von jeglicher organischer Substanz befreit wurden. — Golowin (West. Ophth.) gibt bei der Operation der Sehnervengeschwülste dem Verfahren nach Krönlein den Vorzug vor der Knapp'schen Methode; extradurale Geschwülste sind vom Bulbus bis zum Foramen opt. ganz zu exstirpieren; gutartige subdurale sind mit scharfem Löffel zu entfernen. — Birch-Hirschfeld (Münch. med. Woch.) hat ein Unterbindungs-Instrument zur Stillung der Blutung bei Operationen in der Orbita angegeben. — Syndacker (Arch. of Ophth. und Arch. f. Augenheilk.,

engl. Ausg.) brachte ein totales Ektropium nach mißlungener Thiersch'scher Operation durch Lidplastik mittels eines Lappens aus dem Nacken zur Heilung. — Jocqs (La clin. opht.) heilte ein totales Ektropium des unteren Lides durch vertikale Kauterisation. — Kuhnt (Zeitschr. f. Augenheilk.) empfiehlt, anstatt der Ammon'schen Kantoplastik, Überpflanzung der Blepharotomie Wunde mit Thiersch'schen Hautschollen aus dem Oberarm oder Plastik mit gestielten Lappen. — Butler (The Ophthalmosc.) gibt eine neue Methode der Trichiasis-Operation mittels Einpflanzung von Lippenschleimhaut an. — Thomas-Bret (Arch. d'opht.) tritt für das alte Flarer'sche Verfahren bei gewissen Fällen von Entropium ein. — Juselius (Finska läkar. handb.) berichtet über die Heilung eines Symblepharon durch Herstellung einer Conjunctiva tarsi et fornicis aus Mundschleimhaut. — Van Duyse und de Noble (Rev. gén. d'opht.) decken bei den am Rande des Unterlides sitzenden Epitheliomen den Substanzverlust durch vertikale Lappenverschiebung. — Rollet (Rev. gén. d'opht.) empfiehlt bei Epitheliomen die Exzision mit nachträglicher Verschiebung eines Hautlappens in vertikaler Richtung. — Monthur (Arch. d'opht) bespricht die Vornahme der Tarsorraphie bei penetrierenden Verletzungen ohne Zurückbleiben eines Fremdkörpers. — Baker (Ophth. Rec.) beschreibt eine Lidbildung bei Zerstörung beider Lider durch Syphilis und in einem zweiten Falle durch Angiosarkom. — Lesshaft (Z. M.) empfiehlt Axenfeld's subperiostale Exstirpation des Tränensackes. — Fromaget (L'opht. provinc.) hält es für notwendig, daß die Tränensack-Exstirpation mit Auskratzen des Nasenkanals und Exstirpation der Glandula palpebralis verbunden werde. — Nach Gendron (L'opht. provinc.) muß der Tränensack wie eine subkutane Cyste behandelt und wie eine solche entfernt werden; an Stelle erstarrender Injektionsmassen genügt die Einführung einfacher Bowman-scher Sonden. — Jocqs (Ophth. Klinik) verwendet anstatt erstarrender Injektionsmassen kleine mit Flüssigkeit getränkte Wattebäusche. — Ulbrich (Prager med. Woch.) bezeichnet als Indikationen für die Tränensack-Exstirpation: Erfolglosigkeit der konservativen Behandlung, Unmöglichkeit der Vornahme einer Sondenkur, Ektasie und Tuberkulose des Sackes, Notwendigkeit der Vornahme einer Bulbus-Operation bei bestehender Tränensack-Eiterung. — Meyer (Berl. klin. Woch.) macht bei gewissen Formen von Epiphora eine Abspreizung der unteren Nasenmuschel. — Peschel (Deutsche med. Woch.) gibt eine galvanokaustische Tränensacksonde zur Erweiterung von Strikturen und Behandlung der Dacryocystitis chron. an. — Türk (Arch. f. Augenheilk.) operiert bei größeren Eisensplittern in der Tiefe des Auges mit kräftigem Magnet möglichst weit vom Auge. — Todd (Ophth. Rec.) veröffentlicht ein V-förmig gestaltetes Instrument zum Entfernen von Metallstückchen aus der Kornea. — Gendron und Servet (La clin. opht.) empfehlen für Augenoperationen die gemischte Chloräthyl- und Chloroformnarkose. — Von Greven (Woch. f. Ther. u. Hyg. des Auges) rührt ein neuer automatischer Sperrlidhalter her. — Grosse (Z. M.) empfiehlt zur Sterilisation von Verband, Medikamenten und Instrumenten seinen Universal-Dampfsterilisator.

**Krankheiten der Bindehaut:** Mayou (Lancet) bespricht die entzündlichen Veränderungen der Conjunctiva; Kadinsky (West. ophth.) eine Varietät des akuten Bindehautkatarrhs; Kipp (The Ophthalmosc.) eine Conjunctivitis und Dermatitis nach vierwöchentlichem Gebrauch von Euphthalmin; Hilbert (Woch. f. Ther. u. Hyg. des Auges) eine Conjunctivitis bei Erythrometalgie, bei der Adstringentien ungünstig wirkten; Wirtz (Z. M.) eine Conjunctivitis mit eigentümlichem schmutziggrauen, teigigen, fadenziehenden

Sekret, in dem Streptococcus mucosus nachgewiesen wurde. — Kasass (Medic. Obosc.) berichtet über Fälle von Frühjahrskatarrh, die nicht im Sommer, sondern im Winter ihren Höhepunkt erreichten. Die Bezeichnung Katarrh hält er für nicht zutreffend. — Nach Bernheimer (Z. M.) ist die Parinaud'sche Conjunctivitis nicht allein durch die hochgradige Infiltration des Bindehautgewebes mit lymphatischen und phagozytären Zellen, durch die endothelialen Veränderungen der Gefäße, durch neugebildete Bindegewebszüge und deutliche Nekrose der Gewebszellen charakterisiert, sondern auch durch das dauernd unverändert bleibende Tarsalgewebe. — Nach Verhoeff und Derby (Arch. f. Augenheilk., engl. Ausg.) ist bei der Parinaud'schen Conjunctivitis die primäre Läsion nur auf das subconjunctivale Gewebe beschränkt. Die Ursache ist nicht pyogen; ein bekannter Mikroorganismus liegt nicht vor; die Theorie des animalen Ursprunges ist nicht erwiesen. Fälle d eser Erkrankung veröffentlichen: Spratt (Arch. of Ophth.); Nelson-Spratt (Arch. f. Augenheilk., engl. Ausg.); Little (The Ophthalmosc.); Hoor (Z. M.). — Nach Schiele (Arch. f. Augenheilk.) beginnt das chronische Trachom gewöhnlich im Sulcus subtarsalis und den angrenzenden Partien der Tarsalbindehaut im unteren Winkel des unteren Lides. Das akute Trachom befällt besonders Säuglinge, selten Erwachsene; das Seltenwerden des Trachoms im Alter hat seinen Grund im normalen Schwunde des adenoiden Gewebes. — Falta (Arch. f. Augenheilk.) erklärt das Nebelsehen Trachomatöser durch Enzyme, die aus dem die Kornea umgebenden Gefäßkranze das Austreten von Plasmasaft bewirken, wodurch die korneale Epithelschicht durchtränkt wird. — Nach Augstein (Zeitschr. f. Augenheilk.) ist die granulöse Hornhaut-Erkrankung eine Epithel-Erkrankung durch Infektion mit Granulosegift; sie bedingt sehr geringe Widerstandsfähigkeit der Kornea gegen Traumen, setzt aber die Empfindlichkeit gegen Pneumokokken-Infektion herab. — Scholtz (Zeitschr. f. Augenheilk.) nennt vier größere Trachomherde in Ungarn, und zwar in Oberungarn, im südlichen Ungarn, an der kroatischen Grenze und in Siebenbürgen an der rumänischen Grenze. Militär und Rückwanderer aus Amerika spielen bei der Weiterverbreitung eine Rolle. — Nach Meyerhof (Ann. d'ocul.) stellt die durch den Koch-Weeks'schen Bazillus hervorgerufene Conjunctivitis in Ägypten eine chronische endemische Infektion dar, die im Winter latent ist und im Sommer ihren Höhepunkt erreicht. Die Erkrankung wird von Mensch zu Mensch übertragen; vielleicht spielen dabei Fliegen eine Rolle. — Oppenheimer (The Ophth. Rec.) beobachtete eine profuse, langandauernde Blutung aus der oberen Übergangsfalte eines an Blenorrh. neonat. leidenden Säuglings. — Fälle von primärer Bindehaut-Tuberkulose veröffentlichen Ginsburg (West. ophth.); Cabannes (Arch. d'opht.); Thompson (Ann. of Ophth.); Awerbach (West. Ophth.) und Kalt (Arch. d'opht.). — Rollet (Rev. gen. d'opht.) beschreibt eine seltene Form von Lidtuberkulose, bei der die Conjunctivalknoten sich wie Schrotkörner anfühlten. — Zwichack (West. ophth.) berichtet über einen Fall von Gumma der Conjunctiva Sclerae; Karass (West. ophth.) über einen Fall von Psoriasis conjunctivae. — Lohmann (Deutschmann's Beiträge) beschreibt einen Fall von abnormer Weite der Lidspalte mit temporaler und nasaler Pinguecula, beide durch einen gleichartigen Verbindungsstreifen unterhalb der Kornea miteinander verbunden. — Hosch (Arch. f. Augenheilk.) berichtet über ein Lipodermoid im äußeren oberen Teile der Conjunctiva bulbi, dicht unterhalb der vergrößerten Tränendrüse. — Cosmettatos (Ophth. Klinik) beobachtete multiple fibromatöse Polypen der Lidbindehaut bei einem Kinde. — Stieren (Transac. of the Americ. Ophth.

Soc.) beschreibt eine Cyste der Conjunctiva, die Gebilde embryonaler zahnähnlicher Struktur enthielt.

**Krankheiten der Hornhaut und Lederhaut:** Schirmer (Zeitschr. f. Augenheilk.) beschreibt eine der skrofulösen Hornhaut-Entzündung ähnliche oberflächliche Keratitis bei alten Leuten mit Akne rosacea. — Todel (Ophth. Rec.) berichtet über einen hartnäckigen Fall von Pannus, der im Verlaufe eines Typhus zur Heilung kam. — Über das Auftreten von Keratitis interstitialis im Anschlusse an ein Trauma bei einem an Syphilis der Conjunctiva Leidenden berichtet Campbell (Med. Press and Circular). — Collins (Royal Lond. ophth. hosp. rep.) beobachtete eine solche Form der Keratitis bei einem Patienten, der 2 Jahre früher an einem Ulc. dur. des Lides litt. — In einem Falle Enslin's (Zeitschr. f. Augenheilk.) trat die Keratitis im Anschlusse an ein Trauma auf, ohne daß ein konstitutionelles Leiden nachweisbar war. — Ellet (The Journ. of the Americ.) sah eine Art Keratitis dendritica im Verlaufe von Malaria; Parker (The ophth. Rec.) eine tuberkulöse Keratitis, bei der die Diagnose durch den positiven Ausfall der Tuberkulin-Reaktion gestützt wurde; Pollak (Wien. med. Woch.) eine Keratitis gummosa, die als solche durch die Sicherstellung der Infektion, den relativ kurzen Verlauf und das Ausbleiben von Veränderungen am Augengrunde diagnostiziert wurde. — Rochat (Ned. Tijdskr. v. Geneesk.) berichtet über familiäre Hornhautdegeneration bei 6 männlichen Mitgliedern einer Familie in Form gittriger und knötchenförmiger Keratitis. — Freund (Wien. klin. Woch.) fand diese Erkrankung bei 2 Familien, bei denen alle erwachsenen lebenden Mitglieder durch mehrere Generationen von derselben befallen waren. — Videky und Goldzieher (Z. M.) beschreiben Hornhautveränderungen in Form einiger prominenter Knötchen unter dem Epithel ohne jede Entzündung. — Nach Franke (Zeitschr. f. Augenheilk.) handelt es sich bei rezidivierender Hornhauterosion um eine rein epitheliale Erkrankung; Entfernung des erkrankten Epithels und Bepinselung mit unverdünntem Chlorwasser wirken günstig. — Scabrook (Med. Record) beschreibt ein Ulc. rodens, das die ganze Kornea bis auf einen kleinen Saum ergriffen hatte. — Schuster (Arch. f. Augenheilk.) berichtet über einen Fall von Leukoma adhaerens mit kristallähnlichen Massen. — Hoor unterscheidet eine parenchymatöse und epitheliale Xerose der Kornea; erstere ist Folge narbiger Degeneration der Conjunctiva, schwerer allgemeiner Ernährungszustände, der Cholera und des Morbus Basedowii, letztere ist die bekannte mit Hemeralopie einhergehende Form, die man am häufigsten bei Sträflingen antrifft. — Nach Terrien (Arch. d'opht.) werden plötzliche Ektasien im Verlaufe des Keratokonus nicht allein durch Verdünnung der Kornea bedingt; eine Ruptur der Descemet'schen Membran muß dazukommen. — Sabina Fater (Z. M.) befürwortet das Lohnstein'sche Hydrodiaskop zur Behandlung und zur Bestimmung der Akkomodationsbreiten des Keratokonus. — Lauber (Zeitschr. f. Augenheilk.) hebt hervor, daß Papillome der Kornea stets auf Grund früherer Vaskularisation, welche durch entzündliche oder traumatische Prozesse herbeigeführt worden ist, entstehen. — Falta (Arch. f. Augenheilk.) hält stationäre Pterygien nicht immer für harmlos; in einem Falle hinderte dasselbe die Heilung eines Trachoms, in einem zweiten Falle die einer Iridokyklitis. — Cosmettatos (Arch. d'opht.) beschreibt einen Fall von epibulbärem papillärem Epitheliom, von der Korneoskleralgrenze ausgehend, auf die Kornea übergreifend und von da in das Augeninnere dringend. — Wagenmann (Arch. f. Ophth.) bespricht eine akute Skleritis posterior an einem vorher sehtüchtigen Auge, kompliziert durch eine Reihe intraokularer

und retrobulbärer Symptome. — Köllner (Zeitschr. f. Augenheilk.) teilt einen Fall von Nekrose und Sequestrierung der Sklera durch Schimmelpilze mit. — Früchte und Schürenberg (Z. M.) sahen eine Korneoskleralcyste nach perforierender Bulbuswunde, die als durch Exsudation aus dem Corpus ciliare entstanden aufgefaßt werden mußte. — Wadsinoky (West. ophth.) beschreibt ein Gumma der unteren Skleralfläche, nach einer mechanischen Verletzung entstanden; vor 10 Monaten Ulc. prim. induratum.

**Krankheiten der Linse und des Glaskörpers:** Nach Toesco (Ann. d'ocul.) beginnen sämtliche Starformen im Äquator der Linse und zeigen alle fettige Entartung der Linsenfasern. — Frenkel und Garipny (Arch. d'opht.) bezeichnen arterielle Druckerhöhung als Seltenheit bei Alter-Star; die Ursache intraokularer Blutungen nach Star-Operationen habe ihren Grund in einer Druckerhöhung im arteriellen System. — Freytag (Arch. f. Augenheilk.) studierte die von Hess beschriebenen Linsenbilder durch Spiegelung des Linsenkernes und die physiol. Schwankungen. — Greeff (Fortschr. d. Medizin) erklärt die Wiederaufhellung der getrübten Linse für eine Seltenheit. — Wilkinson (Ophthalmology) legt ein großes Gewicht auf den Gesundheitszustand bei Katarakta; Allgemeinbehandlung häufig angezeigt. — Nach Fuchs (Ber. d. Ophth. Gesellsch.) zeigen Personen mit schwarzen Haaren und blauer Iris Disposition zu chronischer Kyklitis und Katarakta. — Nettleship (Royal London ophth. Hosp. Rep.) gibt eine Einteilung der verschiedenen Formen von Katarakta in bezug auf Heredität. — Wood (Ophth. Rec.) hält die Heredität für einen wichtigen Faktor bei dem Zustandekommen der Katarakta; drei Familien mit hereditärer Katarakta werden angeführt. — Knapp (Arch. of Ophth.) hält den Schichtstar für eine Folge von Ernährungsstörungen analog der Degeneration an den Zähnen rachitischer Kinder. — Hosch (Arch. f. Augenheilk.) bemerkt in bezug auf die Ätiologie des Schichtstars, daß er Linsentrübungen bei Neugeborenen niemals nachzuweisen imstande war; doch hat er eine Schichtstarfamilie mit kongenitaler Anlage beobachtet. — Valude (Ann. d'ocul.) veröffentlicht Beobachtungen, die beweisen sollen, daß vordere Polarkatarakta nach schwerer Korneal-Infektion auch ohne Perforation entstehen kann. — Sperber (Arch. f. Augenheilk.) glaubt, daß es sich beim Tetanie-Star um Protoplasmagifte handelt, die in das Kammerwasser und die Linse eindringen und Kapsel-Epithelien zum Absterben und die Fasern zur Trübung bringen. — Pineles (Wiener klin. Woch.) weist auf den innigen Zusammenhang des Tetanie-Stars, Zucker-Stars und Alter-Stars mit Blutdrüsen hin. — Bartels (Z. M.) berichtet über 8 Fälle von Tetanie-Star Jugendlicher, bei denen die Linsentrübung die verschiedensten Formen und die verschiedensten Stadien darbot. — Fälle von Blitzkatarakta veröffentlichen Guzmann (Wiener klin. Woch.) und Günsburg (West. Ophth.); Starformen nach elektrischen Schlägen: Ellet (Ophth. Rec.) und Bistis (Zeitschr. f. Augenheilk.). — Nach Fürst (Arch. f. Ophth.) kommt bei jugendlichen Aphaken, welche an angeborener oder in den ersten Lebensjahren erworbener Katarakta gelitten haben, eine Akkommodation durch Druckwirkung des Orbikularis und der äußeren Augenmuskeln ohne Mitbeteiligung der Binnenmuskeln zustande. — Vacher und Gras (Arch. d'opht.) berichten über spontane Luxation der Linse in die Vorderkammer bei Glaukom und Myopie; die Linse ist zu entfernen. — Terson (Arch. d'opht.) führt zwei Fälle von Linsenluxation mit Verlegung des Kammerwinkels an. — Possek (Z. M.) berichtet über spontane Reposition einer traumatisch luxierten Linse, einen Tag nach stattgefundener Verletzung; Sehschärfe und Akkommodation wieder normal. — Schneidemann (The

Americ. Journ. of Ophth.) erwähnt 2 Fälle von Spontanblutung in den Glaskörper, für die keinerlei Ursache nachgewiesen werden konnte. — Lloyd-Owen (The Ophthalmoscop) beobachtete Anfälle von Weicherwerden des Bulbus (Unterdrückung der Glaskörpersekretion). — Kipp (The Journ. of the Americ.) sah Bindegewebsbildung im vorderen Teile des Glaskörpers an beiden Augen, mit Ausgang in Heilung. — Alexander (Zeitschr. f. Augenheilk.) beschreibt den Fall einer in den Glaskörper vordringenden Gefäßschlinge.

**Krankheiten des Uvealtraktus:** Nach Antonelli (Arch. d'opht.) soll die Bezeichnung „rheumatisch" bei Diagnosen nicht gebraucht werden; Augenaffektionen bei Gicht und akutem Rheumatismus sind nichts andres, als infektiöse oder toxische Uvëitiden. — Distler (Ophth. Klinik) nimmt für die chronische Uvëitis dieselben Ursachen wie für die akute an; Tuberkulose scheint eine hervorragende Rolle zu spielen. — Irisgefäße werden nach Koerber (Zeitschr. f. Augenheilk.) pathologischerweise sichtbar: bei Iritis und Glaukom, bei unvollständiger Ausbildung der vorderen Irisschichte und bei angiomähnlichen Mißbildungen. — Schanz (Zeitschr. f. Augenheilk.) berichtet über eitrige Metastase in der Iris, von einem subfaszialen Absceß, der sich an einen Furunkel angeschlossen hatte, ausgehend. — Galezowski (Rec. d'opht.) schreibt die Ursache der metastatischen Erkrankung des Uvealtraktus und Optikus bei Gonorrhöe der Virulenz der Bakterien, sowie dem Allgemeinzustand des Patienten zu. — Schein (Beitr. z. Augenheilk.) gibt die Beschreibung von vier Fällen exzessiver Pigmentbildung des Auges. — Nach Gilbert (Zeitschr. f. Augenheilk.) kommt Pigmentschwund der Iris nach Iritis und ohne Entzündung, teils aus unbekannten Ursachen, teils nach Analogie gewisser mit Pigmentverschiebung einhergehender Hautleiden, vor, wobei das Auftreten von pigmentierten Beschlägen von dem Verhalten der Abflußwege abhängt. — Pechin (Arch. d'opht.) fand bei Tuberkulose des Uvealtraktus kleine Fleckchen an der hinteren Kornealwand; der Prozeß ist nebenbei gekennzeichnet durch langsame Entwicklung, Neigung zu Rezidiven, Tensions-Abnahme. — Früchte (Zeitschr. f. Augenheilk.) bespricht zwei Fälle von serösen Iriscysten und einen Fall von Perlcyste; bei ersteren empfiehlt er schonende Behandlung, bei letzteren Total-Exstirpation mit Schonung des Sphinkters. — Nach Lauber (Zeitschr. f. Augenheilk.) ist die Heterochromie entweder eine angeborene Anomalie als Ausdruck partiellen Albinismus, oder sie ist eine krankhafte Veränderung, die als Folge, nicht als Ursache einer Erkrankung auftritt und besonders dann auffällt, wenn die Krankheit einseitig ist. — Fuchs (Zeitschr. f. Augenheilk.) macht auf den Zusammenhang von Heterochromie, Cyclitis und Katarakta aufmerksam; unbekannte Krankheitsursachen bedingen zuerst Störung der Pigmentierung der Iris, dann die eigentliche Erkrankung des Auges. — de Vries (Ned. Tijdsch. v. Geneesk.) fand bei 11 an Heterochromie Leidenden als häufigste Ursache Cyclitis, bei einigen konnte an eine kongenitale Anomalie gedacht werden. — Nach Frenkel (Ann. d'ocul.) steht Anisokorie nicht mit Refraktionsdifferenz in Zusammenhang; die größere Pupille entspricht bei dieser Kombination durchaus nicht dem stärker brechenden Auge. — Aurand und Brenil (Arch. d'opht.) fand bei einem 8jährigen Kinde Hippus der Iris mit Strabismus paralyticus im Gefolge einer Okulomotorius-Lähmung. — Fromaget (Arch. d'opht.) veröffentlicht einen unilateralen Hippus bei angeborener nukleärer Okulomotorius-Lähmung auf der gelähmten Seite und weist auf die Analogie zwischen dem Hippus und der posthemiplegischen Athetose Ham-

mond's hin. — Ballantyne (The Ophthalmoscope) beobachtete Verengerung der Pupille bei aktivem Lidschluß und sucht die Erklärung dieses Pupillarreflexes in einer gemeinsamen Innervationsquelle für den Sphinkter iridis und den Orbikularis. — Eversbusch (Festschr. f. Rosenthal) beschreibt eine aus einem Blut-Extravasat hervorgegangene Blutcyste des Corpus ciliare, das anfänglich als Sarkom diagnostiziert wurde; die Diagnose wurde durch das Diaphanoskop sichergestellt. — Verhoeff (Arch. f. Augenheilk.) veröffentlicht 3 Fälle von Sarkom mit intraokularer Blutung, bei denen sich die Diagnose schwierig gestaltete. — Caspar (Centralbl. f. Augenheilk.) berichtet über ein Melanosarkom des Ciliarkörpers mit verhältnismäßig gutartigem, ungemein schleppendem Verlauf. — Cutter (Transact. of the Americ. Ophth. Soc.) über eine Ciliarkörper-Metastase nach einem Mammakarzinom. — Abadie (Ann. d'ocul.) iridektomiert bei Iridochorioiditis, wenn Stillstand der Heilung oder Verschlechterung eintritt. — Drew (Journ. of the Americ. med. Ass.) berichtet über eine exsudative Chorioiditis nach Masern mit Ausgang in Heilung. — Hoeve (Arch. f. Augenheilk.) beobachtete eine Chorioretinitis nach Einwirkung von Naphthalin, das in das Auge gelangt war; an der Netzhaut fanden sich Kristall-Ablagerungen. — Melber (Zeitschr. f. Augenheilk.) beschreibt ein Angiom der Aderhaut in der Makulargegend, das an einem Auge gefunden wurde, welches wegen Drucksteigerung und Verdacht auf Tumor enukleïert wurde. — Iggalowitz (La clin. opht.) fand ein Pigmentnävus der Chorioidea bei einem Kinde. — Parry (Ophthalmology) veröffentlicht zwei Fälle von Melanosarkom der Chorioidea; Kowalewsky (Zeitschr. f. Augenheilk.) einen Aderhautkrebs mit umfangreicher Nekrose der Geschwulst, anschließend an einen operierten Brustkrebs.

**Sympathische Erkrankung:** Ruge (Arch. f. Ophth.) erklärt die Diagnose der sympathischen Entzündung für eine vorwiegend klinische; sie ist noch immer nur eine Wahrscheinlichkeitsdiagnose, die eventuell durch den histologischen Befund bis zur Sicherheit erhärtet werden kann. — Römer (Arch. f. Augenheilk.) hebt hervor, daß ein ursächlicher Zusammenhang zwischen Ciliarnerventheorie und Infektionslehre nicht besteht. Der Faktor der Disposition ist aber aufrecht zu halten. — Roure (Ann. d'ocul.) berichtet über sympathische Irritation infolge von Subluxation der Linse. Der Nachweis einer spindelförmigen Vergrößerung des blinden Fleckes des sympathisierten Auges ist nach Ramsay und Sutherland (The ophth. Rev.) eine Indikation zu sofortiger Enukleation.

**Glaukom:**Küsel (Z. M.) nimmt bei Glaukom ein Versagen des Müller'schen Muskels an; das durch ihn entfaltete Plattenwerk kollabiert, die gewissermaßen künstlich erhaltene Filtration sistiert, es tritt Drucksteigerung auf. — Nach Sander (Arch. d'opht.) können Gemütsaffekte im gesunden Auge kein Glaukom hervorrufen; dazu gehört eine besondere Disposition. — Villard (Ann. d'ocul.) veröffentlicht 3 Fälle von traumatischem Glaukom. — Houdart (Rec. d'opht.) beobachtete Hornhautruptur mit expulsiver Blutung bei einem an Albuminurie leidenden Glaukomatösen. — Raehlmann (Ophth. Klinik) bezieht das Sekundärglaukom bei traumatischer Katarakta auf die Verlegung der Abflußwege durch Eiweißmassen, die aus der Linse stammen. — Truc, Imbest und Marquis (Rev. gen. d'opht.) halten bei Glaukom die Untersuchung des Gefäßdruckes mit dem Sphygmo-Manometer für wichtig; bei Steigerung des Gefäßdruckes ist die d'Arsonvalisation indiziert. — Opin (Arch. d'opht.). erwähnt eines Falles von chron. Glaukom, bei dem nach der Iridektomie durch einen neuen Anfall Erblindung eintrat. — Stal-

berg (Hygiea) berichtet über einen Fall von Glaukom nach Kontusion, bei dem trotz Iridektomie Erblindung eintrat; Gemütsbewegung wird als beitragende Ursache angenommen. — Adamück (West. Ophth.) hält es nicht für indiziert, die Iridektomie bei Glaukom prophylaktisch oder gleich bei den ersten Anfällen auszuführen; der Versuch mit Mioticis soll vorangeschickt werden. — Rosenmeyer (Centralbl. f. Augenheilk.) veröffentlicht einen Fall von Rankenneurom mit Hydrophthalmus.

**Krankheiten der Netzhaut und des Sehnerven:** Stephenson (The Ophthalmosc.) berechnet das Vorkommen markhaltiger Nervenfasern mit 6 $^0/_{00}$. — Takagasu (Arch. t. Ophth.) glaubt, daß es sich bei Retinitis punctata albescens um Defekte im Pigmentepithel handelt, die sich durch frühzeitiges Verschwinden des Pigmentes oder durch fleckenweise bleibende Ablagerung gebildet haben; diese Retinitisform scheint sich auch mit Retinitis pigmentosa kombinieren zu können. — Nach Marx (Münchener med. Woch.) sind Netzhautblutungen bei der Differentialdiagnose zwischen Miliartuberkulose und Sepsis in keiner Richtung diagnostisch verwertbar. — Guzmann (Zeitschr. f. Augenheilk.) veröffentlicht 2 Fälle eigentümlicher Netzhaut-Erkrankung mit starrer Netzhaut-Verdickung in Form grauer prominenter Flächen und Gefäßveränderungen und nimmt eine gutartige Neubildung bei angeborener Anlage an. — Nach Ferentinos (Ophth. Klinik) handelte es sich bei der Pigmentatrophie der Netzhaut um eine frühzeitige Alters-Involution. — Köllner (Zeitschr. f. Augenheilk.) nimmt an, daß die ringförmige Gesichtsfeldstörung bei typischer Pigment-Entartung der Retina ihren Grund in dem anatomischen Verhalten der Ciliararterien, bezw. dem anastomosenarmen ringförmigen Gebiete der Chorioidea hat. — Schrader (Zeitschr. f. Augenheilk.) berichtet über ein endarteriitisch erkranktes cilio-retinales Gefäßsystem im Zusammenhange mit dem Circulus arteriosus nerv. optic. Fälle von Embolie der Centralarterie veröffentlichen: Fejér (Centralbl. f. Augenheilk) partielle Form, durch zirkuläre Massage geheilt. — Gräfenberg (Arch. f. Augenheilk.) einen Fall mit Freibleiben eines der Papille angrenzenden Netzhautteiles. — Gross (Arch. f. Augenheilk.) einen Fall, der das Bild einer Centralarterienembolie und Venenthrombose darbot. — Hirschberg (Centralbl. f. Augenh.) einen Fall infolge von Aneurysma aortae. — Lundic (The ophth. Rev.) beschreibt einen Fall von Erblindung unter dem Bilde einer Embolie, bei dem Heilung eintrat (Spasmus der Retinal-Arterien). — Kröner (Arch. f. Augenh.) bespricht einen Fall von Striae retinales, die nach einer geheilten flachen Netzhaut-Ablösung zurückgeblieben sind. — Nach Stargardt (Z. M.) fehlt die Dunkel-Adaption an allen Stellen, wo die Retina abgelöst ist; die abgelöste Retina kann bei Helladaption noch normal funktionieren; nur die Sehschärfe ist dann wegen der unregelmäßigen Krümmung der abgelösten Netzhaut herabgesetzt. — Lange (Vossius' Sammlung) bespricht die Symptome und Untersuchungsmethoden des Sarkoms des Uvealtraktus und des Glioms der Netzhaut. — Owen (Royal Lond. Ophth. Hosp. Rep.) veröffentlicht eine Beobachtung über Gliom, das in einer Familie in verschiedenen Generationen zur Beobachtung kam. — Rochon Duvigneaud (La clin. opht.) ist überzeugt, daß in der großen Mehrzahl von Gliom bei möglichst frühzeitiger Operation dauernde Heilung erzielt werden könnte. — Spéville (La clin. opht.) berichtet über einen Fall, bei dem wegen Gliom enukleïert wurde; 7 Jahre nach der Operation war die Operierte noch gesund. — Krüdener (Arch. f. Ophth.) stellt fest, daß bei Stauungspapille infolge soliden Hirntumors oder einer Gruppe von Hydrocephalie die Annahme einer Entzündung durch

phlogogene Substanz im Liquor nicht notwendig ist. Die Entzündungs-Erscheinungen sind Folge von Lymphstauung und Ödem. Für Stauungspapille bei mehr lokalem Hirndruck gilt noch die Theorie Graefe's. Bei den mehr in das Gebiet der Liquorstauung und des allgemeinen Hirndruckes gehörigen Fällen wird neben der Venenstauung dem Eindringen von Liquor in die Lymphspalten und Gewebe eine Rolle zuerkannt werden müssen. — Nach Harms (Ber. der ophth. Gesellsch.) sind die momentanen Obskurationen bei Stauungspapille auf Arterienkrampf zurückzuführen. — Kipp (The Journ. of the Americ.) beobachtete Neuritis retrobulbaris im Puerperium und zwar einseitig; Lindemeyer (Zeitschr. f. Augenheilk.) nach Verbrennung der Arme und des Gesichts. — Percival (The Ophthalmosc.) diagnostiziert eine Erkrankung des Ganglion ciliare, bei der es zu Sehstörung (ohne Papillitis), weiter starrer Pupille, Unempfindlichkeit der Kornea, Aufhebung des Gesichtsfeldes bis auf einen schmalen temporalen Schlitz kam; Heilung unter Jodbehandlung. — Ibbert Hancock (The Royal Lond. Ophth. Hosp. Rep.) sieht in Erkrankungen des Sehnerven die Ursache des Zustandekommens von Ringskotom. — Knapp (Arch. f. Augenheilk., engl. Ausg.) beobachtete 8 Fälle hereditärer Optikus-Atrophie in einer Familie innerhalb dreier Generationen. — Lobel (Rec. d'opht.) beschreibt einen Fall von Atrophie des Sehnerven und Hämorrhagie der Makula während der Laktation. — Bichelonne (Ann. d'ocul.) sah eine Neuritis optica mit centralem Skotom und nachfolgender Erblindung infolge von Erkältung. — Heckel (The Americ. Journ. of Ophth.) beobachtete ein centrales Skotom mit Rötung und Schwellung der Conjunctiva und der Lider nach mehrstündiger Einwirkung eines intensiven Bogenlichtes. — Scrini und Fortin (Arch. d'opht.) sehen die Ursache kongenitaler Amblyopie in einer Entwicklungsstörung eines Teiles des makularen Bündels oder des ihm entsprechenden Teils des kortikalen Centrums. Auch sollen Verletzungen während schwerer Geburten Veranlassung zu solchen geben. — Stephenson (The Ophthalmoscope) bespricht Amblyopien kleiner Kinder infolge hereditärer Syphilis, bedingt durch spezifische Entzündung der Ader- und Netzhaut. — Claiborne (The Journ. of the Americ. med. Assoc.) nennt Symbol-Amblyopie die unvollständige kongenitale Wortblindheit und eine Art kongenitaler Figuren-Blindheit. — Antonelli (La clin. opht.) beschreibt ein pulsierendes Phosphen, das er in das Gebiet der Centralarterie verlegt. — Koster (Arch. f. Ophth.) gibt eine Verbesserung der Röhren von Gratama zur Entdeckung der Simulation an. — Von allen von Bär (Arch. f. Augenh.) untersuchten Tabak-Alkohol-Amblyopikern waren nur etwa 5 % auch an Neuritis andrer Nerven erkrankt; fast immer war Nyktalopie vorhanden; der Lichtsinn war bei absolutem Skotom immer, bei relativem häufig herabgesetzt; das centrale Skotom hat eine liegend ovale Form und befindet sich zwischen Fixierpunkt und blindem Fleck. Zuerst leidet die Grün- dann die Rot-Empfindung.

**Motilitätsstörungen:** Elschnig (Arch. f. Ophth.) leugnet das Vorkommen wahrer Hypertrophie der Augenmuskeln. (Vergleich der in vivo entnommenen Augenmuskeln mit dem Leichenmuskel). — Schön liefert eine Monographie über das Schielen und weist auf die Bedeutung des Höhenschielens hin; 36 % aller seiner schielenden Patienten zeigten Höhenabweichung; es handelt sich immer um Geburtsschielen infolge mechanischer Insulte während des Geburtsaktes; eine große Zahl der verschiedensten lokalen und allgemeinen Erkrankungen werden von ihm dem Höhenschielen zugeschrieben. — Adam (Zeitschr. f. Augenheilk.) fand bei $^2/_3$ aller Schielenden

eine abnorme Lokalisation. Binokulärer Sehakt findet sich selten, binokuläre Tiefenwahrnehmung nie; am Aufbau des summarischen Gesichtsfeldes beteiligen sich beide Augen. Zur Entstehung der Anomalie ist eine gewisse gleichbleibende Disposition und eine gewisse Sehschärfe notwendig; die Operation stellt rasch normale Lokalisation her. — Remy (Rec. d'opht.) beschreibt 2 Fälle, welche die bedeutsame Rolle illustrieren, die die Akkommodation bei der Entstehung des Strabismus convergens spielt. — Nach Blagoweschtschensky (West. Ophth.) ist die Einschränkung des Gesichtsfeldes bei Strabismus nicht Folge des Schielens, sondern der Amblyopie, die dem Schielen zugrunde liegt. — Fröhlich (Z. M.) hat bei 9 Kindern mit Strabismus conv. das fixierende Auge einer Atropin-Kur unterzogen und vier gute Erfolge erzielt. — Howe (Amer. Journ. of Ophth.) bemerkt, daß die Torsion, die beim Konvergenz-Akte eintritt, allgemein vernachlässigt wird und macht auf ihre eventuelle klinische Wichtigkeit aufmerksam. — Pigeon (Ann. d'ocul.) empfiehlt einen stereoskopischen Apparat eigner Angabe zur Behandlung des Schielens. — Bielschowsky und Ludwig (Arch. f. Ophth.) fanden die Heterophorie bei Neuropathischen nicht häufiger, als bei Gesunden; Vorbedingung für das Auftreten von Beschwerden bei geringen Graden von Heterophorie ist eine Herabsetzung der Widerstandsfähigkeit durch Ermüdung und Krankheiten. Die höchsten Grade latenter Vertikaldivergenz fanden sich bei beschwerdefreien Personen. Bei Hyperphorie war die Ablenkung in der Adduktionsstellung bei Kataphorie in der Abduktionsstellung des schielenden Auges am größten. Bei der Operation kommen bei der Vertikal-Ablenkung die geraden Vertikalmotoren desjenigen Auges in Betracht, das, während die Ablenkung am größten, schläfenwärts gerichtet ist. — Brückner (Arch. f. Augenheilk.) berichtet über 2 Fälle flüchtiger Paresen einzelner Augenmuskeln bei geringem Unwohlsein. Über Abducenslähmungen nach Lumbalanästhesie berichten: Landow (Münch. med. Woch.), Mühsam (Deutsche med. Woch.), Roeder (Münch. med. Woch.), Loeser (Med. Klinik). — Ronvillois (Rec. d'opht.) sah eine Abducenslähmung durch Bruch der Spitze der Felsenbein-Pyramide bedingt. — Terson (Ann. d'ocul.) beobachtete häufig Abducenslähmung auf derselben Seite, auf der eitrige Otitis media besteht; mitunter kommt dabei auch Neuritis optica vor. — Valk (Amer. Journ. of Ophth.) konnte mittels Tropometer-Messungen in einem Falle einen schwachen Rectus externus mit insuffizientem Rectus externus der andren Seite nachweisen, d. h. Tendenz beider Augen entweder rechts oder links zu rotieren. — Cosmettatos Arch. d'opht.) beschreibt eine traumatische Lähmung des Rectus inferior nach Stoß mit einem spitzen Holze. — Wingenroth (Arch. f. Augenheilk.) sah bei einer Patientin nach anstrengender Bergtour bei spärlichen Menses eine Abducenslähmung auftreten, die mit Eintritt normaler Menses rückgängig wurde. — Tödter (Zeitschr. f. Augenh.) beobachtete 3 Fälle von isolierter Blicklähmung nach oben und unten; in einem Falle durch intrakranielle Blutung, im zweiten ohne nachweisbare Ursache. — Nach Huguenin (Schweizer Korrespond.) kommt Schwindel bei Augenmuskel-Lähmungen nur bei Schiefstehen der Retinalbilder zustande. — Fromaget (Ann. d'ocul.) sah ein Kind mit doppelseitiger acquirierter Ophthalmoplegia externa infolge von Affektion der Kernregion hereditär syphilitischen Ursprungs. — Hippel (Zeitschr. f. Augenheilk.) beobachtete Akkommodationslähmung bei normaler Pupille bei 2 Epileptikern; totale Akkommodationslähmung, hochgradige Mydriase und absolute Starre abwechselnd an beiden Augen und rasch vorübergehend nach Schädeltrauma; doppelseitige Mydriase

mit Pupillenstarre und Akkommodations-Lähmung bei einem tabesverdächtigen Individuum, und typische einseitige, reflektorische Pupillenstarre mit Mydriasis bei einem Tabiker. — Rochon Duvigneaud und Onfray (Ann. d'ocul.) berichten über einen doppelseitigen chronischen Exophthalmus durch tuberkulöse Sklerose der Augenmuskeln bedingt. — Ballantine (Ophthalmology) beschreibt 2 Fälle von Lidschluß-Pupillenreflex; einmal nach Chorea und Rheumatismus, einmal bei funktionellen Krampf-Anfällen einer Nervösen. — Blok (Ngd. Tijd. v. Geneesk.) beobachtete bei einem blutarmen nervösen Beamten das Auftreten eines Nystagmus horizont. ohne anderweitige Augenkrankheit und ohne nachweisbare Ursache; Berufskrankheit wurde angenommen.

**Refractions- und Akkommodations-Anomalien:** Nach Stilling (Zeitschr. f. Augenheilk.) bedingt der Druck der äußeren Augenmuskeln das verhältnismäßig große Längenwachstum des myopischen Auges: den ausschlaggebenden Faktor bilden die Obliqui, da ihre Wirkung variabel ist. — Schnabel (Wien. med. Presse): Die Schule ist vollständig unschuldig an den, durch das Staph. post. erzeugten hochgradigen Myopien; sie entläßt viel mehr Kurzsichtige, als sie aufgenommen hat, aber nicht mehr Staphylomata post. als eingetreten sind. — Nach Ask (Zeitschr. f. Augenheilk.) sind die myopischen Augen mit einem niedrigeren Orbitalindex verbunden, als nicht myopische; da eine niedrigere Orbita häufiger bei Chamaeprosopen vorkommt, so müssen diese mehr, als die Leptoprosopen, zur Myopie veranlagt sein. — Pause (Zeitschr. f. Augenheilk.) bezeichnet die Myopie in allen ihren Formen als eine Krankheit; sie ist Folge eines schwächlichen Gesamt-Organismus; sie heilt aus, wenn der Gesamt-Organismus gesundet. — Fuss (Virch. Archiv) konnte Lange's Befunde über den Mangel elastischer Fasern im myopischen Auge nicht bestätigen. — Cantonnet (Arch. d'opht.) hält einen großen Mariotte'schen Fleck bei Myopie für ein prognostisch ungünstiges Zeichen; eine relative Kleinheit spricht jedoch durchaus nicht für stationäre Myopie. — Fleischer (Z. M.) fand bei zwei hochgradigen Myopen an der Hinterfläche der Kornea glasfadenähnliche, doppelt konturierte Streifen mit Trübung des Parenchyms, die er als Einrisse der Descemet'schen Membran deutet (Dehnung des vorderen Bulbusabschnittes). — Cramer (Zeitschr. f. Augenheilk.) fand bei 100 Tuchstopferinnen 69 Myopen mit Zunahme der Myopie bis zum 35. Lebensjahr. Die Ursachen des häufigen Vorkommens der Myopie bei Tuchstopferinnen sind dieselben wie beim Lesenlernen kleiner Kinder. — Kerkrochwili (West. Ophth.) fand unter 714 untersuchten russischen Schülerinnen 532 Georgier und bei letzteren nur 3 % Myopen; die Georgier sind Dorfbewohner, kommen spät in die ungünstigen Verhältnisse der Schule. — Stilling (Z. M.) hatte unter 148 Volksschülerinnen Straßburgs nur 25 Myopen und nur einen Fall exzessiver Myopie. — Seggel (Z. M.) fand bei Lichtsinn-Messungen myopischer Zöglinge, daß die Sehschärfe und Adaptionsfähigkeit bei Myopen und myopischem Astigmatismus geringer sind, als bei Emmetropen, und daß bei den männlichen Zöglingen beide Funktionen schlechter sind, als bei den weiblichen. — Sachs (Zeitschr. f. Augenheilk.) sah eine atypische Wirbelvene nahe der Makula eines hochgradig kurzsichtigen Auges spontan pulsierend. — Für die Vollkorrektion der Myopie treten ein: Sattler (Zeitschr. f. Augenheilk.), Hess (Arch. f. Augenheilk.) und Kayser (Med. Korrespondenzbl. des Württemb. ärztl. Landesverein). — Königshöfer (Med. Korrespondenzbl. des Württemb. ärztl. Landesverein) ist ein Gegner der bedingungslosen Vollkorrektion. — Sattler betont nebenbei die Wichtigkeit

der Einhaltung einer genügenden Arbeitsdistanz bei Myopie; auch bei hohen Graden ist durch Korrektion eine Arbeitsdistanz von 25 cm anzustreben; muskuläre Asthenopie erfordert eine Rücklagerung eines oder beider äußeren Augenmuskeln oder Prismen-Korrektion. — Nach Hess ist für die definitive Brillenwahl nur sorgfältige subjektive Bestimmung maßgebend. Was die Phakolyse anbelangt, so hat dieselbe Hess (Arch. f. Augenheilk.) als gefährlich aufgegeben. — Sattler (Zeitschr. f. Augenheilk.) empfiehlt sie bei höchstgradiger Myopie (18 D und mehr) jugendlicher Individuen primäre Extraktion der Linse). — Nach Huguenin (Korresp. f. Schweiz. Ärzte) ist die Phakolyse nur auszuführen, wenn der Myope trotz Gläser-Korrektion berufsunfähig ist. — Pause (Zeitschr. f. Augenheilk.) konnte bei Prüfung der Dauer-Erfolge der Phakolyse sicherstellen, daß die Sehschärfe in allen Fällen bis auf einen um das 2—4fache gestiegen war. Bei centralen chorioiditischen Veränderungen wirkt die Myopie-Operation eher dahin das centrale Sehen zu erhalten. Die Achsen-Verlängerung wird aber nicht aufgehalten, sondern nur gehemmt. — Leber (Bericht der ophth. Gellsch.) fand bei höchstgradiger Hypermetropie mit Vorhandensein der Linse starke Korneal-Krümmung; die Verkürzung des Auges ist somit in solchen Fällen eine noch viel erheblichere, als der Dioptrienzahl der Hypermetropie selbst entspricht. — Clemehts (Brit. med. Journ.) hat mehrere Male bei Motorwagenführern plötzliches Nachlassen der Sehkraft bemerkt; es waren Hypermetropen, bei denen Nachlaß der Akkommodation Sehstörungen bedingte. — Silex (Zeitsch. f. Augenheilk.) beobachtete dauernde Verringerung des Astigmatismus hypermetropicus (6 D) durch 3 Sklerotomien. — Siegrist (Z. M.) fand bei der Untersuchung der Augen der in die erste Klasse der Primarschule eintretenden Schulkinder am häufigsten Astigmatismus als Grund verminderter Sehschärfe; er befürwortet die Untersuchung der Augen aller in die Schule eintretenden Kinder von Staats wegen. — Mende (Z. M.) macht auf die Häufigkeit des Vorkommens von pathologischem Astigmatismus bei Myopie aufmerksam; bei weiblichen Myopen ist er häufiger; ebenso bei hohen Graden von Myopie häufiger als bei niederen. — Antonelli (Arch. d'opht.) bestimmte mittels Javal-Schiötz das Verhältnis des Korneal-Astigmatismus zum Total-Astigmatismus. — Steiger (Zeitschr. f. Augenheilk.) führt den Nachweis des Einflusses der Vererbung der Astigmatismus-Verhältnisse. Die Aussichten einen starken Astigmatismus vom Vater oder von der Mutter zu erben, sind für beide Geschlechter gleich; die Mutter scheint dabei mehr in Betracht zu kommen. — Königshöfer (Württ. med. Korrespond.) unterscheidet einen echten andauernden Akkommodationskrampf von einem konkomittierenden, der sich beim Aufhören der Fixation, daher bei objektiver Refraktions-Bestimmung, löst. — Lohnstein (Arch. f. Ophth.) befürwortet die Bestimmung der Refraktion im umgekehrten Bilde mittels Verschiebung der Konvexlinse, wobei sich die prismatische Wirkung des dezentrierten Glases geltend macht. — Hertel (Arch. f. Ophth.) gibt einen Apparat zur Bestimmung der Gläsermitten für Fern- und Nahbrillen an.

**Krankheiten der Lider:** Nach Maenal (Royal Lond. Ophth. Hosp. Rep.) wird die Blepharitis marginalis sowie die Conjunctivitis angularis durch Morax-Axenfeld'schen Bacillus erzeugt. — Bryant (Klin. Journ.) bespricht die Pigmentation der Lider bei Grave'scher Krankheit. — Hirschberg (Centralbl. f. Augenheilk.) beobachtete zwei Fälle von Lymphangiom der Lider der Orbita und des Gesichts, bei denen die histologische Untersuchung die Diagnose sicherstellte; dieselben gingen mit starken wiederholten Blutungen einher und

konnte das Fortschreiten des pathologischen Prozesses vom subkutanen Gewebe her bis gegen die Epidermis nachgewiesen werden. — Ginsburg (West. ophth.) berichtet über ein Ulcus durum; Blok (Ned. Tijd.) v. Geneesk.) über ein Gumma; Apetz (Münch. med. Woch.) über symmetrische Gangrän der Lider; letztere betraf beide Lider und trat nach unbedeutender Hautwunde auf. — Bach (Arch. f. Augenheilk.) fand in einem Falle von Blepharochalasis bei der Operation umschriebene zusammenhängende Fettansammlung im Oberlide. — Risley (Ophth. Rec.) beschreibt ein kavernöses Angiom. — Laspeyres (Zeitschr. f. Augenheilk.) ein Angiolipom und Johnston (Ophthalmology) ein Melanosarkom des Lides. — Freytag (Deutschmann's Beiträge) bespricht einen Fall von linksseitiger Lid-Lähmung mit rechtsseitiger Lähmung des Okulomotorius, Rectus externus und leukomatösem Auge; bei Blick nach rechts hob sich das Oberlid energisch und vollständig. — Muntendom (Ned. Tijd. v. Geneesk.) berichtet über eine Ptosis congenita, bei der der gelähmte Levator das Lid hebt, wenn der Unterkiefer nach links bewegt und die Zähne aufeinander gebissen werden. — Stephenson (The Ophthalmosc.) sah Weißwerden der Cilien bei interstitieller Keratitis infolge kongenitaler Lues. — Vogt (Z. M.) beobachtete dieselbe Veränderung bei einem an Iridocyclitis leidenden Manne; zirkulatorische und nervöse Erscheinungen, durch die Iridochorioiditis bedingt, werden als Erklärungsgrund herangezogen.

**Krankheiten der Tränenorgane:** Engelen (Deutsche med. Woch.) beobachtete einseitiges, nur beim Essen auftretendes Tränenfließen nach Facialislähmung; er nimmt einen Erregungszustand im Facialiskerne an, von dem hier die Tränen-Absonderung abhängt. — Snegirew (West. ophth.) beschreibt zwei Fälle von beiderseitiger und gleichzeitiger akuter Erkrankung der Tränendrüse und Speicheldrüsen. — Meller (Z. M.) glaubt, daß bei der Mikulicz'schen Krankheit die Tränendrüsen den ersten Angriffspunkt für den Krankheitserreger abgeben; die Erkrankung ist eine Hyperplasie des in den Organen vorhandenen lymphadenoiden Gewebes. — Gilbert (Arch. f. Augenheilk.) bezeichnet den traumatischen Dakryops als eine auf Kosten eines Ausführungsganges entstandene Retetionscyste. — Nach Lafon und Villemonte (Arch. d'opht.) kommt Dacryadenoptosis nur zustande, wenn das Gewicht der Drüse vermehrt und ihr Aufhängeband gedehnt ist. — Ziegler (Ann. of. Ophth.) beschreibt bilaterale Lymphome der Tränendrüse, Parotis und submaxillären Drüsen, die zurückgingen nach Entfernung der vergrößerten Tonsillen und Adenoiden. — Ulbrich (Prager med. Woch.) empfiehlt für das Groß der Bevölkerung bei Tränensack-Entzündung Ausschälung des Sackes; als konservatives Verfahren Dauersonden. — Maslenikoff (West. Ophth.) bespricht den Zustand der Nasenhöhlen bei Erkrankungen der Tränenwege; bei unheilbaren Nasen-Erkrankungen ist die Exstirpation des Tränensackes zu machen.

**Krankheiten der Orbita:** Nach Bartels (Arch. f. Augenheilk.) kann die Erblindung bei Orbitalphlegmonen hervorgerufen werden durch eine retrobulbäre Nekrose des Sehnerven, bedingt durch Thrombose von Pialgefäßen und durch streckenweise Thrombose der Centralgefäße. — Meding (Arch. f. Augenheilk., engl. Ausg.) berichtet über 2 Fälle von subperiostaler Hämorrhagie der Orbita bei Skorbut. — Cohen (Z. M.) führt einen Fall höchstgradigen Exophthalmus, durch Rhachitis bedingt, an. — Alger (New York. med. Journ.) beschreibt einen periodischen Exophthalmus nach orbitaler Entzündung beim Vorbeugen; Einbuße an Resistenz der Vena ophthalmica wird angenommen. — Rochon Duvigneaud und Onfray (Arch. d'opht.) sahen einen Exophthalmus infolge hochgradiger Volumens-Zunahme der Augen-

muskeln durch tuberkulöse Sklerose und Cirrhose auftreten. — Hertel (Arch. f. Ophth.) gibt einen Exophthalmometer an, der aus zwei seitlichen, schiefgestellten Spiegeln besteht, in denen sich die Hornhaut spiegelt. — Gifford (Z. M.) fand bei Morbus Basedowii als neues Symptom das Bestehen eines unwillkürlichen Widerstandes gegen das Umstülpen des Lides. — Würdemann und Becker (Ophthalmology) beobachteten einen Fall von Panophthalmitis nach Ulcus corneae infolge von Lagophthalmus, bei dem die Autopsie einen Schilddrüsen-Tumor ergab, so daß die Annahme eines Kropfexophthalmus gerechtfertigt erschien. — Pollack (Brit. med. Journ.) beschreibt einen Fall eines bohnengroßen Dermoids im äußern obern Quadranten der Orbita. — Wagner (Centralbl. f. Augenheilk.) sah nach einer Ausschälung einer Dermoidcyste der Orbita bei einem Kinde wiederholt Blut-Ergüsse in die Orbita auftreten, für welche als Ursache nur mangelhafte Gerinnungsfähigkeit des Blutes angenommen werden konnte; dieselben sistierten nach Gelatine-Injektionen. — Nach Meller (Zeitschr. f. Augenheilk.) gehen Orbitalgeschwülste bei lymphomatösen Prozessen von der adenoiden Schichte der Bindehaut oder von dem lymphadenoiden Gewebe der Tränendrüse aus. — Massey (Journ. Americ. med. Assoc.) berichtet über ein kongenitales Sarkom der Orbita, das samt dem Bulbus galvanokaustisch zerstört wurde; Tod durch Metastasen. — Lapersonne und Mettey (Arch. d'opht.) über ein Cylindrom der Orbita von der Tränendrüse ausgehend. — Beard und Brown (Arch. of Ophth.) über ein rapid wachsendes plexiformes Neurom. — Oppenheimer (Z. M.) über Exostosen und Osteome, die durch Radiographie sichergestellt wurden. — Brunetière (Ann. d'ocul.) berichtet über ein spontan aufgetretenes Hämatom der Orbita, das in diesem Falle als kompensatorische Hämorrhagie bei plötzlicher Unterdrückung der Menses aufgefaßt wurde. Über Empyeme mit Mitbeteiligung der Orbita berichten: Lafon (La clin. opht.), Joerss (Z. M.), Gutmann (Zeitschr. f. Augenheilk.). — Thompson (Brit. med. Journ.) teilt Fälle von Sinusitis sphenoidalis mit akuter eitriger Meningitis in einem und Thrombose der Hirnsinus im andren Falle mit. — Cramer (Z. M.) berichtet über eine latente, von kariösen Zahnwurzeln ausgehende Kieferhöhlen-Eiterung mit nachfolgender Fistelbildung am Auge und Lochbildung an der Kornea. — Cirincione (Z. M.) bespricht die das Auge betreffenden Symptome der Mukocelen der Highmorshöhle, der Stirnhöhlen, des Ethmoidallabyrinthes und der Keilbeinhöhle. Die Behandlung hat die Cystentumescenz zum Verschwinden zu bringen und die Kommunikation der Sinus mit der Nasenhöhle herzustellen.

**Augenkrankheiten in Beziehung zu Krankheiten der übrigen Organe:** Nach Stevens (Ophthalmology) treten intraokuläre Blutungen infolge von Arteriosklerose, hohen Blutdruckes und Keuchhustens auf. — Schimanowsky (West. Ophth.) betont den Zusammenhang von follikulären Erkrankungen der Conjunctiva mit Erkrankungen des Nasenrachenraumes. — Zentmayer (New York. med. Journ.) nimmt in einem Falle von Erblindung infolge von Atrophie nach Neuritis als wahrscheinliche Ursache purulenten Inhalt der Frontal- und Ethmoidalzellen an. — Spasski (Wratsch) bespricht die Symptome und den pathol.-anatomischen Befund bei Ophthalmia hepatica; ätiologisch kommen alle Leberkrankheiten in Betracht. — Nach Bach (Zeitschrift f. Augenheilk.) ist bei reflekorischer Pupillenstarre auf das Halsmark, ferner auf die Medulla oblongata sowie auf die Bahnen zu achten, die von den Vierhügeln zur Medulla auf- und abziehen. Außerdem ist den Bahnen Aufmerksamkeit zuzuwenden, die vom Rückenmark zum Großhirn aufsteigen

und von da zur Medulla oblongata absteigen. — Caspar (Arch. f. Augenh.) fand in einem Zeitraum von 14 Jahren unter 26000 Patienten 7 mal einseitige reflektorische Pupillenstarre. Außen 2 Patienten, die Tabes oder Paralyse vermuten ließen, waren weder pathologische Augensymptome, noch Allgemein-Erscheinungen vorhanden. — In Fällen von reflektorischer Pupillenstarre mit ausgesprochener Miosis sind nach Bach (Ophth. Klinik) meist Halsmark-Hinterstrang-Veränderungen vorhanden; die reflektorische Starre bei Tabes hängt aber nicht direkt von der Halsmark-Erkrankung ab. — Laquer (Arch. f. Psych. u. Nervenkrankh.) hebt hervor, daß das Fehlen der Pupillenunruhe und sensiblen Reaktion bei erhaltener Lichtreflex- und Konvergenzverengerung für Dementia praecox spricht, während das alleinige Fehlen der Pupillenunruhe bei noch vorhandenem Lichtreflex und erhaltener sensibler Reaktion den Verdacht auf eine organische Gehirn-Erkrankung erweckt. — Galezowski (Ann. d'ocul.) führt an, daß centrales Skotom in etwa 2—4% der Fälle von Tabes vorkommt, wenn die Atrophie die makularen Bündel betrifft, oder wenn sich eine Neuritis retrobulbaris zugesellt. Derselbe Autor veröffentlicht mit Lobel (Rec. d'opht.) 6 Fälle von Tabes mit centralem Skotom. — Albrand (Wiener klin. Rundschau) hält die wechselnde Pupillenweite und Pupillengleichheit bei Paralytikern für neurotonische Pupillenveränderungen; ein Wechsel der Pupillendifferenz macht sich bei den Paralytikern, namentlich beim Erwachen aus dem Schlafe bemerkbar. — Holden (Journ. nervous and mental dis.) hat bei seinen Untersuchungen von Paralytikern in relativ frühen Stadien keine Atrophie, aber einen hohen Prozentsatz Pupillen-Abnormitäten gefunden. — Steinert und Bielschowsky (Münch. med. Woch.) berichten über einen Fall, bei dem sich im Anschlusse an einen paralytischen Anfall eine auf die Vertikalbewegungen beschränkte assoziierte Blicklähmung einstellte. — Mettler (The Journ. of the Americ.) führt einen Fall von Amyotrophia spinalis mit Pupillendifferenz an. — Schmidt-Rimpler (Zeitschr. f. Augenheilk.) fand bei einem Kinde eine ungewöhnliche Zahl von Hirnbrüchen mit Stauungspapille. — Grüger (Beitr. z. Augenheilk.) berichtet über rechtsseitige Hemianopsie nach einem apoplektiformen Anfall, später Erblindung des Auges, hochgradige Gedächtnisschwäche und Störungen der Orientierung; endlich Herstellung der Sehschärfe bis auf Gesichtsfelddefekt mit Zurückbleiben der psychischen Störungen. — Sahli (Deutsch. Arch. f. klin. Med.) veröffentlicht einen Fall von Absceß im linken Frontalhirn; 3 bis 4 Tage dauernde stationäre Ablenkung der Augen und des Kopfes nach links, die willkürlich überwunden werden konnten, keine andren Lähmungs- und Reiz-Erscheinungen. — Einen Fall von Syringomylie mit Neuritis optica, beginnender Atrophie, Paralyse der Rect. extern. und Schwäche der assoziierten Bewegungen beschreiben Weisenberg und Thorington (Amer. Journ. med. Soc.). — Spielmeyer (Neurol. Centralbl.) sah bei 4 Kindern einer Familie, mit dem Beginne von Idiotie, progrediente retinale Atrophie in der Form von Retin. pigm. sine pigmento auftreten. — Stock (Ber. d. ophth. Gesellsch.) erwähnt einer familiären amaurotischen Idiotie, bei der keine Lähmungen vorhanden waren und bei der die vollständige Erblindung erst im 7. Lebensjahre eintrat. — Zentmayer (Ophthalmology) berichtet über eine Läsion in der Nähe des Aquaeduct. Sylv. mit akut einsetzender Augenlähmung (Aufwärtsbewegung aufgehoben), Porter (The ophth. Rec.) über Akromegalie mit Sehnervenschwund am linken Auge, Zeichen von akuter Neuro-Retinit. am rechten. — Nach Gould (The Journ. of the Americ. med. Assoc.) soll Kopfschmerz in 90% durch Augen-Anomalien bedingt sein. — Die Migräne soll

nach Lopez (Rec. d'opht.) häufig von muskulärer Asthenopie des Ciliarmuskels oder der äußeren Augenmuskeln herrühren. — Kempner (Berliner klin. Woch.) nahm Untersuchungen auf etwaige Trigeminus-Störungen bei einer großen Zahl organischer und nicht organischer Erkrankungen vor; er fand organische Reflexstörungen meist einseitig, meist mit Sensibiliätsstörung verbunden; die funktionelle meist doppelseitig mit oft fehlender Sensibilitätsstörung. — Querenghi (Ann. d'ocul.) beschreibt eine Sympathikus-Affektion mit Supraorbital-Neuralgie, Lidspalten-Erweiterung, Protrusion des Bulbus, Aufhebung des Kornealreflexes, Miosis und feiner Hornhauttrübung. — Miller (Münch. med. Woch.) bringt eine Anzahl von Symptomen von Vagusreizung mit Höhenschielen in Zusammenhang. — Fejér (Arch. f. Augenheilk.) führt als neuropathische Zustände des Auges Blepharospasmus mit Spasmus akkomm., Blepharospasmus mit Photophobie und Neurosis conjunctivae an. — Krauss (Zeitschr. f. Augenheilk.) bringt einen Fall von Sehnervenatrophie mit neurotischer Muskelatrophie in Zusammenhang. — Fromaget und Lavic (Ann. d'ocul.) sahen einen Fall von ausgesprochenen hysterischen Symptomen und Pemphigus der Conjunctiva und der Lider. — Schmidt (Berliner klin. Woch.) beobachtete bei einem Epileptiker nach einem schweren Anfall doppelseitige Amaurose mit erhaltener Pupillenreaktion, Sprachstörung amnestischer Natur; das Sehvermögen stellte sich wieder her. — Gross (Münch. med. Woch.) referiert über zwei Tetaniefälle bei Schwangeren mit Cataracta incip. — Alexander (Münch. med. Woch.) sah Impfpusteln an beiden Unterlidern, im intermarginalen Saum der 4 Lider und der rechten unteren Übergangsfalte nach erfolgreicher Erst-Impfung, wahrscheinlich durch Kratzen erzeugt. — Posey (The ophth. Rec.) beobachtete dreieckige Trübungen der oberflächlichen Hornhautschichten bei Syphilitikern. — Bei Malaria fanden Bivona (Il prog. oft.) metastatische Panophthalmitis, Cosmettatos (La clin opht.) Kataraktbildung, Bargy (La clin. opht.) Netzhaut- und Glaskörperblutung und Hornhautentzündung. — Paul (Z. M.) sah bei einem Fall von Typhus ohne septische Infektion septische Retinal-Veränderungen, — außer Typhusbazillen keine andren septischen Bakterien. — Einem Erythema nodosum sah Reis (Z. M.) eine doppelseitige eitrige Cyclitis vorangehen. — Nach Grossmann (Brit. med. Journ.) erkranken alle tuberösen Leprakranken an Augen-Affektionen; die nervösen nur, wenn die die Augenadnexe versorgenden Nerven ergriffen werden. — Heine (Z. M.) hebt hervor, daß bei Xeroderma pigm. im nasalen Bereiche sowie im temporalen unteren Quadranten der Conjunctiva bulbi eine Prädilektionsstelle für den zum Xeroderma führenden Prozeß vorhanden ist. Bei diesem Prozesse kommt es frühzeitig zur Bildung von typischen, symmetrischen, symblepharonartigen Pterygien. — Uhthoff (Z. M.) fand bei Polycytämie verbreitete, geschlängelte, dunkelgefärbte Venen als ophthalmoskopischen Befund. — Marx (Arch. f. Ophth.) fand an dem Auge eines an Morb. mac. Werlhofii Verstorbenen Ödem der Retina, Herde von varikösen Nervenfasern, Hämorrhagien und Zell-Infiltrationen; außerdem Blutungen und Rundzellenansammlung in den Nerven und Muskeln der Augen. — Nettleship (Royal London Ophth. Rep.) hält die Prognose bei Retinitis diabetica quoad vitam für nicht so schlecht, wie bei Retin. albuminurica. — Gallus (Zeitschr. f. Augenheilk.) sucht den Nachweis zu liefern, daß bei Diabetes, neben Zunahme der Refraktion, auch eine Abnahme der Brechkraft (Hyperopie) vorkommen kann. — Weeks (Amer. Journ. of Ophth.) berichtet über Refraktionszunahme durch Zunahme in den Brechungsiudex der Linse infolge Zuckers in der Augenflüssigkeit. — Heine (Z. M.) fand bei Coma diabeticum die Farbe der

Retinalgefäße auffallend blaß, als ob sie mit Milch gefüllt wären; außerdem besteht ausgesprochene Hypotonie. — Nach Stock (Z. M.) findet man bei Leukämie und Pseudoleukämie niemals rein retrobulbäre Tumoren, sondern symmetrische Knoten auch im vordern Abschnitte, besonders in den Tränendrüsen; Lymphosarkome sind dagegen durch retrobulbäres Wachstum ausgezeichnet. — Moullon (The ophth. Rec.) bezeichnet die Wirkung langdauernder Laktation auf das Auge als die der Anämie und Toxämie. — Nach Germann (Petersb. med. Woch.) kann gefährdetes Sehvermögen eine Indikation zur Einleitung der Frühgeburt oder des Abortus abgeben. — Guichemerre und Rochon-Duvigneaud (La clin. opht.) sahen nach Insektenstich an der Hand mit schwerer Lymphangitis Neuritis optica auftreten; Ausgang in Heilung. — Kowalewski (Zeitschr. f. Augenheilk.) berichtet über einen Tumor der Mamma, der zu metastatischem Karzinom der Aderhaut führte. — Stedmann-Bull (Transact. of the Americ. Ophth. Soc.) sah Chorioiditis mit Akkommodations-Lähmung in 2 Fällen infolge von Ptomaïn-Vergiftung bei intestinaler Erkrankung. — Parker (Arch. f. Augenheilk.) sah einen Fall von Chinin-Amaurose nach Gebrauch von 240 Gran Chinin in 12 Stunden; keine Ideosynkrasie gegen das Mittel; Ausgang in Heilung. — Hotz (Arch. of Ophth.) fand bei Antipyrin-Vergiftung centrales Skotom mit temporaler Verfärbung des temporalen Anteils der Papille. — Michigasu-Inouye (Z. M.) sah nach Antipyrin nebst Antipyrin-Exanthem zahlreiche kleine Infiltrate an der Kornea beider Augen. — Gifford (The ophth. Rec.) sah bei Methylalkoholvergiftung vollständige Erblindung mit Besserung und Rezidiven. — Krüdener (Zeitschr. f. Augenheilk.) sah Erblindung infolge von Atoxyl, Methylalkohol, Schwefelkohlenstoff und Filix mas. — Nach Krause (Zeitschr. f. Augenheilk.) kann bei Chrysobarin-Anwendung außer akuter Conjunctivitis auch Keratitis und zwar in Ringform auftreten. — Micas (Rec. d'opht.) hebt die Leichen-Erscheinungen des Auges hervor, aus denen man die verschiedenen Todesarten entnehmen kann.


**Verletzungen des Auges und Entozoen:** Schirmer (Deutsche med. Woch.) hebt hervor, daß $^2/_3$ der durch Verletzungen infizierten Augen durch richtige und rechtzeitig eingeleitete Therapie gerettet werden könnten; vor allem gelte es, den Körper möglichst rasch mit Hg zu überschwemmen. — Nach Vossius (Med. Woche) ist das Ausbleiben der Pupillenreaktion beim Verdecken des sehenden Auges trotz Einfall des Lichtes ein Beweis der Unterbrechung der Lichtleitung durch den Sehnerven des betreffenden Auges (Sehnerven-Verletzung). — Béal (Ann. d'ocul.) erwähnt, daß Retinalblutungen bei Thorax-Kompression Ausnahmen sind, während Ecchymosen am Hals und Kopf häufig sind; die Netzhautgefäße sind durch den Binnendruck geschützter. — Carlini (La clin. ocul.) sah einen Fall von Amaurose nach Blutverlust infolge von Verletzung; das Sehvermögen hob sich wieder, es blieb aber eine homonyme Hemianopsie zurück; Läsion der Hirnrinde infolge von Ischämie. — Beck (Arch. f. Augenheilk.) berichtet über 100 Perforations-Verletzungen des Auges. — Früchte (Z. M.) konstatierte bei einer perforierenden Hornhaut-Verletzung Epithel-Implantation in die Linse und Iris (Perlcyste). — Marple (The Journ. of the Americ.) berichtet über 2 Fälle von Schrotschuß-Verletzung mit doppelter Durchbohrung des Augapfels. — Merz (Woch. f. Ther. u. Hyg. d. Auges) über ringförmige Linsentrübung und Mydriase nach Kontusion des Auges. — Nach einer Kontusionswunde am Canthus extern. durch einen Schlag trat nach dem Berichte Ramsay (Ophthalmoscope) Kopftetanus auf; in der Wunde fanden sich reichlich Tetanusbazillen; Heilung

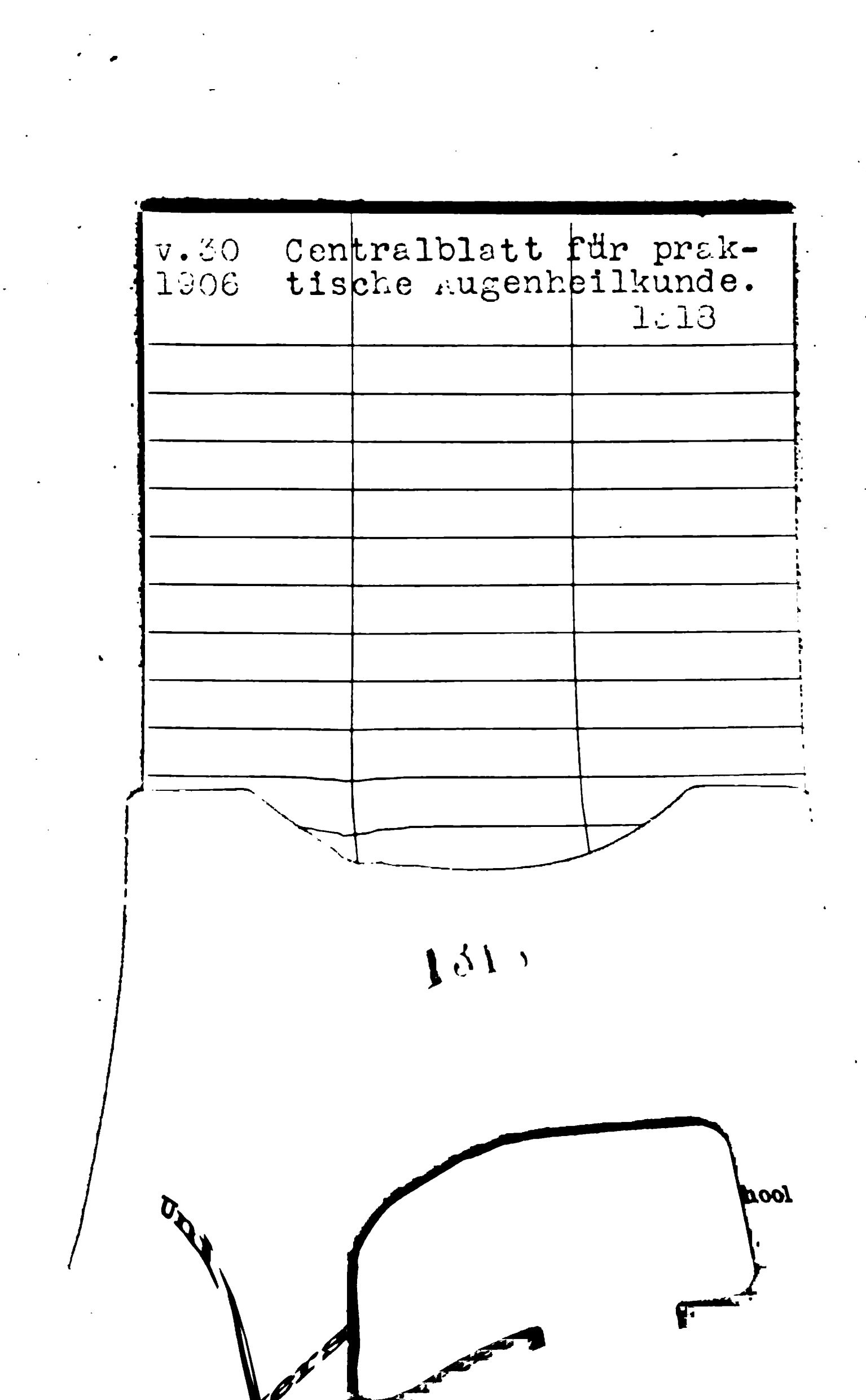
durch Antitetanus-Serum. — Steide (Wiener med. Woch.) beschreibt eine Verletzung der Orbita durch Mistgabelstich mit nachfolgender Erblindung; glatte Wund-Heilung und Wiederherstellung der Beweglichkeit des Bulbus. — Bei einer Zangengeburt wurde nach dem Berichte Gad's (Hospit. tid.) infolge retrobulbärer Blutung der Bulbus herausgepreßt und losgerissen. — Hesse (Zeitschr. f. Augenheilk.) beobachtete einen Fall von teilweiser Ausreißung des Sehnerven; die anatomische Untersuchung des Bulbus zeigte, daß die Ausreißung den Nerven allein betraf; er war aus seiner Eintrittspforte nach rückwärts disloziert worden ohne Mitverletzung der Duralscheide. — Hirschberg und Fehr (Centralbl. f. Augenheilk.) berichten über eine vollständige Herausreißung der Iris bei perforierender Verletzung des Auges; nachträgliches Sichtbarwerden der Zonulafasern und der Ciliarforsätze. — Fälle von posttraumatischer parenchymatöser Keratitis beschreiben Terlinck (La clin. opht.) und Enslin (Zeitschr. f. Augenheilk.). — Hippel (Ber. der ophthalm. Gesellsch.) hält den ursächlichen Zusammenhang zwischen Trauma und typischer Keratitis parenchymatosa für nicht erwiesen. — Sager (The Ophthalmoscope) sah nach einem Tropfen 40 % Formaldehyd-Lösung schwere Conjunctivitis mit Zurückbleiben von Trübungen an der Hornhaut. — Oppenheimer (The ophth. Rec.) beobachtete eine traumatische kroupöse Conjunctivitis bei einer Frau, die viel mit Anilinfarben zu tun hatte. — Mellinghoff (Zeitschr. f. Augenheilk.) konnte eine heftige Keratitis und Iritis an einem Auge konstatieren, in das 100 % Methylviolett gelangt war; nach der Heilung blieben strichförmige Trübungen der Kornea zurück. — Enslin (Zeitschr. f. Augenheilk.) sah drei Verletzungen mit Tintenstift; in 2 Fällen kam es zur Verätzung der Kornea, jedoch mit günstigem Ausgange. — Liebrecht (Arch. f. Augenheilk.) gibt den klinischen und pathol.-anatomischen Befund an den Augen bei 100 Fällen von Schädelbrüchen. — Pollak (Wiener med. Woch.) berichtet über 3 Fälle von Frakturen im Optikuskanal. — Isakowitz (Zeitschr. f. Augenheilk.) sah nach einem Falle auf den Hinterkopf Lähmung beider Außenwender, und nimmt Blutung an der Gehirnbasis, am Clivus etwa an der Grenze zwischen Keilbein und Hinterhauptsbein an. — Axenfeld (Deutsche med. Woch.) berichtet über einen Fall reflektorischer Pupillenstarre nach Bulbuskontusion und einen Fall nach Schädeltrauma. — Dreyfuss (Münch. med. Woch.) sah einen Patienten mit Zertrümmerung des Halsmarks bis ins dritte Cervikalsegment; 7 Tage nach der Verletzung: spinale Symptome mit Miosis und Lichtstarre beider Pupillen. — Evans (Brit. med. Journ.) sah nach Kontusion des Proc. angul. ext. infolge von Kontre-Koup Verschlechterung des Sehvermögens mit Gesichtsfeld-Ausfall der temporalen Hälfte und Atrophie. — Über Aderhaut-Rupturen berichten: Collin und Nagel (Zeitschr. f. Sinnesphysiol.) ein Fall mit nachfolgender Tritanopia, Hirschberg (Centralbl. f. Augenheilk.) 3 Fälle durch Tennisbälle hervorgerufen, und Kröner (Arch. f. Augenheilk. und Ned. Tijd. v. Geneesk). — Beobachtungen über Verletzung durch elektrischen Kurzschluß veröffentlichen: Glaas (Ned. Tijd. v. Geneesk.) Aufhebung des Sehvermögens, langsame Wiederherstellung, doch dauernd herabgesetzte Sehschärfe; und Lundsgaard (Zeitschr. f. Augenheilk.) centrales Skotom, chorioidale Veränderungen und sekundäre Netzhaut-Ablösung in einem, oberflächliche Kornealentzündung in einem zweiten Falle. — Fälle von Veränderungen des Auges nach Beobachtung von Sonnenfinsternissen besprechen: Beauvais (Rec. d'opht.), Ferentinos (Ophth. Klinik), Villard (Ann. d'ocul.). — Heuss (Arch. f. Ophth.) beschreibt einen Fall von doppelt perforierender Eisensplitter-Ver-

letzung; die Linse blieb unberührt, nur die hintere Linsenkapsel war geborsten; Mikroorganismen fanden sich nur innerhalb der Linsenkapsel. — Murray berichtet über gleichzeitige Perforation eines Bulbus durch zwei Metallstücke. — Stoll und Knapp (Arch. of Ophth.) stellen 50 Fälle von Splitter-Verletzung des Auges nach der Lokalisation zusammen. — Sweet (The Journ. of the Americ. med. Assoc.) liefert einen Bericht über 420 Fälle von Augen-Verletzung durch Fremdkörper. — Plitt (Z. M.) gelang der Nachweis eines minimalen Kupferdraht-Splitters in der Vorderkammer mittels Röntgenbildes. — Hirschberg (Centralbl. f. Augenheilk.) entfernte einen mittels Röntgenaufnahme am Schläfenrande der Orbita sichergestellten großen Eisensplitter, der 6 Jahre daselbst saß und unerträgliche Schmerzen bereitete. Der Splitter war von einer Bindegewebsschichte fest umwachsen. — Sweet (The Ophthalmoscope) glaubt mit dem Röntgenverfahren selbst die kleinsten metallenen Fremdkörper im Augeninnern nachweisen zu können. — Baker (The ophth. Rec.) konstatierte ein $1^1/_4''$ langes Stück Stahl in der Orbita eines Patienten, der von dem Vorhandensein des Fremdkörpers keine Ahnung hatte. — Hirschberg (Centralbl. f. Augenheilk.) entfernte mittels des großen Handmagneten einen 12 mm langen und 9 mm breiten scharfrandigen Eisensplitter aus der Orbita. — Weiss (Centralbl. f. Augenheilk.) gibt einen Apparat zum Nachweis metallischer, auch nicht eiserner Fremdkörper (Metallophon) an. — Hertel (Arch. f. Ophth.) empfiehlt sein verbessertes Sideroskop; die Bewegung eines von einem Spiegel entworfenen Reflexbildes auf einer Skala wird dazu benutzt, um den Ausschlag der Magnetnadel zu erkennen. — Über traumatische Netzhaut-Ablösungen berichten: Weill (Zeitschr. f. Augenheilk.), Schwarz (Zeitschr. f. Augenheilk.), Asmus (Zeitschr. f. Augenheilk.), Mengelberg (Zeitschr. f. Augenheilk.). — Vail (The Amer. Journ. of Ophth.) entfernte Filiaria loa aus den Lidern und aus dem das Auge umgebenden Gewebe einer Patientin. — Rochat (Ned. Tijd. v. Geneesk) denselben Wurm aus dem obern Fornix eines Patienten; beide Patienten hatten sich längere Zeit in Afrika aufgehalten. — Echinococcus im Glaskörper sah Scholtz (Arch. f. Augenheilk.), in der Orbita Tschistjakow (West. ophth.) und Calderaro (La clin. opht.). Schenkl.

---






v.30 Centralblatt für prak-
1906 tische Augenheilkunde.
1318
hool

